

Aus der Klinik für Orthopädie und Orthopädische Chirurgie
des Universitätsklinikums des Saarlandes, Homburg/Saar
Direktor: Prof. Dr. med. Dieter Kohn

**Das anatomische Verhältnis des vorderen
Kreuzbandes zur Fossa intercondylaris –
eine kernspintomographische Untersuchung**

Dissertation
zur Erlangung des Grades eines Doktors der Medizin
der Medizinischen Fakultät der Universität des Saarlandes
2010

vorgelegt von
Kristina Völkening
geboren am 22.02.1976
in Ahaus

Tag der Promotion : _____

Dekan : _____

Berichterstatler : _____

Verwendete Abkürzungen

ACL	Anterior Cruciate Ligament (engl.: Vorderes Kreuzband)
A _{FK}	Femurkondylenfläche
A _N	Notchfläche
ANI	ACL Notch Index (engl.: VKB-Notchindex)
HKB	Hinteres Kreuzband
MR	Magnet Resonanz
MRI	Magnetic Resonance Imaging
ms	Millisekunden
NH	Notchhöhe
NI	Notch Inlet (engl.: Notch Eingangsebene)
NM	Notch Middle Plane (engl.: Mittlere Notchebene)
NO	Notch Outlet (engl.: Notch Ausgangsebene)
NWI	Notchweitenindex
PCL	Posterior Cruciate Ligament (engl.: Hinteres Kreuzband)
P _{LFC}	Punkt laterale Femurkondyle
P _{MFC}	Punkt mediale Femurkondyle
SEM	Standard error of the mean (engl.: Standardfehler des Mittelwertes)
VKB	Vorderes Kreuzband
QS _{VKB/HKB}	Querschnittsfläche VKB/HKB
QS _{VKB/ZS}	Querschnittsfläche VKB-Zentralsegment

Inhaltsverzeichnis

1	ZUSAMMENFASSUNG	1
1.1	Deutsche Zusammenfassung	1
1.2	Abstract	3
2	EINLEITUNG	5
3	MATERIAL UND METHODIK	11
3.1	Probandenkollektiv	11
3.2	Methodik	11
3.2.1	Erfassen der Rohdaten	11
3.2.1.1	Erfassen des axialen Datensatzes	12
3.2.1.2	Erfassen des Volumendatensatzes	15
3.2.2	Statistische Auswertung der Messdaten	24
4	ERGEBNISSE	25
4.1	Demographische Daten	25
4.2	Kernspindatensätze	26
4.2.1	VKB-Vermessungen	27
4.2.1.1	Querschnittsfläche VKB/HKB	27
4.2.1.2	VKB-Zentralsegment	29
4.2.2	Interkondyläre Notch-Morphologie	30
4.2.2.1	Notchweitenindex in der Notch Eingangsebene	32
4.2.2.2	VKB-Notchindex (ANI)	33
4.2.2.3	Notchfläche	34
4.2.3	Korrelation zwischen Notch- und VKB-Vermessungen	36
4.2.3.1	Korrelationen der Notch Eingangsebene mit den VKB-Vermessungen	38
4.2.3.2	Korrelationen des NWI mit den VKB-Vermessungen	40
4.2.3.3	Korrelationen der Mittleren Notchebene mit den VKB-Vermessungen	42
4.2.3.4	Korrelationen der Notch Ausgangsebene mit den VKB-Vermessungen	44

5	DISKUSSION	46
6	LITERATURVERZEICHNIS	53
7	PUBLIKATION / DANKSAGUNG	57
8	LEBENS LAUF	58

1. ZUSAMMENFASSUNG

1.1 Deutsche Zusammenfassung

In der vorliegenden Arbeit wurden verschiedene Querschnitte der Fossa intercondylaris mit Querschnitten des vorderen Kreuzbandes (VKB) verglichen und geschlechtsspezifische Unterschiede in der Morphologie der Fossa intercondylaris bzw. des vorderen Kreuzbandes analysiert, um zu untersuchen, ob eine kleine Fossa intercondylaris sowie das weibliche Geschlecht zu einer Ruptur des vorderen Kreuzbandes prädisponieren.

Hierzu wurden hochauflösende kernspintomographische Bilder von 10 linken und 10 rechten Kniegelenken (insgesamt 20 Probanden: 10 Männer, 10 Frauen, mittleres Alter 25 Jahre) ohne bekannte Kniegelenksabnormalitäten angefertigt; durchgeführt mit einem 1,5-Tesla-Magneten und einer speziellen Extremitäten-Spule. Es entstanden axiale T2-gewichtete Bilder, die senkrecht zur longitudinalen Achse des VKB geschnitten wurden. Die Schichtdicke betrug 2 mm. Die Querschnitte des mittleren Abschnitts des VKB an der Kontaktstelle mit dem hinteren Kreuzband wurden vermessen. Zur Bildgebung und Evaluation der knöchernen Ausmaße der Fossa intercondylaris wurde ein 3D-Datensatz erhoben. Eine anteriore, eine mittlere und eine posteriore Ebene der Fossa intercondylaris wurden berechnet und im Weiteren zur Vermessung der Notchfläche (A_N) und des Notchweitenindex (NWI) analysiert. Das Verhältnis der Querschnitte des vorderen Kreuzbandes zu den Querschnitten durch die Fossa intercondylaris wurde als VKB-Notchindex (ANI) definiert und als standardisierte Größe zur weiteren Evaluation verwendet. Die statistische Auswertung erfolgte mit einer linearen Regressionsanalyse. Mittelwerte zwischen Männern und Frauen wurden anhand eines *t*-Tests verglichen. Darüber hinaus wurden 5 Paare von Männern und Frauen mit ähnlicher Körpergröße als sogenannte „Matched Pairs“ gesondert ausgewertet.

Der Mittelwert des VKB-Querschnitts auf Höhe der Kreuzungsstelle mit dem hinteren Kreuzband (HKB) lag bei $54,4 \pm 20,4$ mm². Die Regressionsanalyse zeigte einen signifikanten Zusammenhang ($p < 0,05$) zwischen den Querschnitten

des VKB und den Querschnittsebenen durch die Fossa intercondylaris bzw. dem NWI. Vergleiche zwischen den Geschlechtern zeigten, dass weibliche Probanden signifikant kleinere Querschnittsflächen VKB/HKB, kleinere Notchflächen und kleinere NWI und ANI hatten. Diese signifikanten Unterschiede bestätigten sich sowohl in der Gesamtgruppe als auch in den ausgewählten Paaren mit vergleichbarer Körpergröße.

Je kleiner die Fossa intercondylaris war, desto kleiner waren auch die Querschnitte des VKB im mittleren Abschnitt. So konnte gezeigt werden, dass abgesehen von einem Impingement des VKB am vorderen und hinteren Dach der Fossa intercondylaris ein biomechanisch schwächeres VKB zur Kreuzbandruptur bei Patienten mit kleiner Fossa intercondylaris prädisponiert. Außerdem haben Frauen ein dünneres VKB in den mittleren Abschnitten als Männer mit vergleichbarer Körpergröße. Dies könnte einer der kritischen ätiologischen Faktoren für die Prädisposition von Frauen für eine VKB-Ruptur sein.

1.2 Abstract

To correlate cross sections of the intercondylar notch to cross sections of the anterior cruciate ligament (ACL) and to analyze gender-related differences in notch and ACL morphometry with an attempt to explain the observation that a small intercondylar notch and the female gender predispose to a rupture of the ACL.

High resolution Magnetic Resonance Imaging was performed on a 1.5 Tesla magnet using a dedicated extremity-coil in 10 left and 10 right knee joints of 20 volunteers (10 male, 10 female, mean age 25 years) with no history of knee abnormalities. Continuous axial T2-weighted MR images perpendicular to the longitudinal axis of the ACL with a slice thickness of 2 mm were acquired. Cross-sectional areas of the ACL midsubstance at the contact area to the posterior cruciate ligament were measured. For imaging and evaluation of the osseous limits of the intercondylar notch a 3D-dataset of the knee was acquired. Anterior, middle and posterior planes of the intercondylar notch were calculated and analyzed for measurement of the notch area (A_N) and notch width index (NWI). The ratio of the ACL cross-sectional area and the cross-sectional area of the notch was defined as the ACL notch index (ANI) and used as a standardized tool for evaluation. For statistical evaluation, linear regression analysis was performed. Mean values between male and female were compared using a *t* test. In addition, five matched pairs of male and female volunteers of same height were analyzed.

Mean cross-sectional size of the ACL at the crossing with the PCL was 54.4 ± 20.4 mm². Regression analysis showed a significant correlation ($p < 0.05$) of the ACL cross-sectional area to the notch areas on all three planes and NWI, respectively. Comparison between the sexes revealed that female participants had significantly smaller cross-sectional areas of the ACL, the notch areas, the NWI and ANI. This difference was found for both, the complete study group and the matched pairs of same height.

The smaller the intercondylar notch the smaller the cross-sectional area of the ACL midsubstance. In addition to the published impingement of the ACL at the

anterior and posterior roof of the notch, a biomechanically weaker ACL may be the reason for disposition to an ACL rupture in patients with a small intercondylar notch. Women have a thinner ACL midsubstance than men of the same height which may be one of the critical etiologic factors that predispose women to an ACL rupture.

2. EINLEITUNG

Das Kniegelenk ist das größte Gelenk des menschlichen Körpers. Als Teil der unteren Extremität spielt es eine zentrale Rolle für die Fortbewegung. Seine Funktion entspricht näherungsweise der eines Scharniers, da es hauptsächlich die Extensions-Flexions-Bewegung zwischen Ober- und Unterschenkel um die Transversalachse ausführt. Außerhalb der voll gestreckten Stellung dieser Bewegung erlaubt es außerdem eine geringe Rotation um die Longitudinalachse. Die Kniegelenksbewegung resultiert aus einem Zusammenspiel der Bänder, Menisken und der Gelenkkapsel als passive, sowie der Muskulatur als aktive Stabilisatoren. Bei abrupten Bewegungsänderungen wirkt ein Vielfaches des Körpergewichtes auf das Kniegelenk, so dass es nicht verwunderlich ist, dass es sich um das am häufigsten verletzte Gelenk des menschlichen Körpers handelt (RYDER et al. 1997). Die häufigste Verletzung stellt dabei die Ruptur des vorderen Kreuzbandes dar, wobei Frauen deutlich häufiger betroffen sind als Männer (PRODRAMOS et al. 2007). Um die Ursachen vorderer Kreuzbandrupturen besser verstehen zu können ist es hilfreich, sich zunächst einen Überblick über die Anatomie des Kniegelenkes zu verschaffen:

Die Stabilität des Kniegelenkes ist hauptsächlich in den Weichteilen angelegt. Die knorpeligen Menischi liegen dem Tibiaplateau medial und lateral auf und erhöhen die Kongruenz der Gelenkpartner. Die Seitenbänder verbinden die Epikondylen des Femurs mit der proximalen Tibia medial und lateral des Gelenkes und stabilisieren das Gelenk gegen Seitneigung (Varus- und Valgusstress) sowie gegen Distraction. Die Kreuzbänder verbinden das Kniegelenk zentral und begrenzen hauptsächlich die Verschieblichkeit der Gelenkpartner in antero-posteriorer Richtung (vordere und hintere „Schublade“).

Die Rotation (Innenrotation der Tibia gegenüber dem Femur) wird ebenfalls von den Kreuzbändern begrenzt. Die Muskulatur umgreift das Kniegelenk ventral mit dem M. quadriceps femoris und M. sartorius sowie dorsal mit den Mm. biceps femoris, semimembranosus und semitendinosus als Teil der Oberschenkelmuskulatur sowie dem M. gastrocnemius als Teil der Unterschenkelmuskulatur. Das vordere Kreuzband (Lig. cruciatum anterius, VKB) hat seinen Ursprung am

dorsomedialen lateralen Femurkondylus und setzt an der Eminentia intercondylaris der Tibia an. Es ist in seinem anteromedialen Anteil etwa 35 mm und in seinem posterolateralen Anteil etwa 25 mm lang. Es verläuft anterolateral zum hinteren Kreuzband (HKB), das seinen Ursprung am anterolateralen medialen Femurkondylus und seinen Ansatz am dorsalen Tibiaplateau hat.

Da es sich bei der Ruptur des vorderen Kreuzbandes um eine der häufigsten Verletzungen beim Sport handelt, gibt es zahlreiche wissenschaftliche Untersuchungen zu Funktion, Anatomie, den Verletzungsmechanismen der Kreuzbänder und deren Prävalenzen. So findet sich eine erstmalige Erwähnung der Kreuzbänder bereits in einem ägyptischen Bericht um 3000 vor Christus. Später beschrieb Hippokrates (460-370 v. Chr.) die Anatomie und Funktion des vorderen Kreuzbandes. Im Jahre 1836 erfassten die Gebrüder WEBER den Roll-Gleit-Mechanismus wissenschaftlich und legten damit einen Grundstein zum besseren Verständnis der Biomechanik der Kreuzbänder (WEBER 1836). Grundlegende Aspekte der Verletzungsmechanismen und der Behandlung vorderer Kreuzbandrupturen beschrieb zu Beginn des zwanzigsten Jahrhunderts auch Ivar PALMER in seinem Buch (PALMER 1938). Er führte biomechanische Studien an Leichenkniegelenken durch und erkannte bereits den deletären Zusammenhang zwischen der Anatomie der Fossa intercondylaris und Verletzungen des vorderen Kreuzbandes. Das vordere Kreuzband reißt etwa zehnmal so häufig wie das hintere Kreuzband. FU gab eine Prävalenz von 1 pro 3000 Amerikaner für Verletzungen des vorderen Kreuzbandes an (FU et al. 1999). GIBBS beschrieb 1993 ebenfalls, dass im Durchschnitt eine von 3000 Personen eine Ruptur des vorderen Kreuzbandes erleidet; 70% davon sind durch Sport verursacht (GIBBS 1993). Dabei findet sich die höchste Inzidenz in der Altersgruppe der 15 bis 25-Jährigen (GRIFFIN et al. 2000).

Die Verletzungsmechanismen, die bei sportlich aktiven Menschen zur vorderen Kreuzbandruptur führen können, sind vielfältig: Gerade bei Feststelltraumata mit dorsaler Translokation, Außenrotation oder Varusstress des Femurs gegen die Tibia wird das vordere Kreuzband auf Zug beansprucht. Charakteristischer Verletzungsmechanismus ist zum Beispiel der auf dem Boden fixierte Unterschenkel nach Landung aus dem Sprung und ein fortwirkendes Kraftmoment

über das Femur. Eine im Stand von außen auf die Tibia wirkende Kraft führt zum Valgusstress, wie es besonders bei Sportarten mit schnellen Richtungswechseln (Fußball oder andere Ballsportarten) beobachtet wird. Auch beim alpinen Skisport findet man eine hohe Inzidenz von Verletzungen des vorderen Kreuzbandes. Begleitverletzungen vor allem des Lig. collaterale mediale und des Meniscus medialis im Sinne einer „unhappy triad“ treten häufig auf (SHELBOURNE et al. 1991). Beim Einfädelsturz an der Skitorstange kann es durch ein Flexions-Valgus-Außenrotationstrauma zur Kreuzbandläsion kommen. Ein Flexions-Varus-Innenrotationstrauma entsteht beispielsweise durch Überkreuzen der Skier. Wenn sich die Skibindungen während eines Sturzes nach vorn nicht lösen, kann daraus ein Hyperextensionstrauma resultieren (KOHN et al. 2002).

Der Riss des vorderen Kreuzbandes führt zu einer verminderten Stabilität des Kniegelenkes, die mehr oder weniger durch die anderen aktiven und passiven Stabilisatoren grob kompensiert werden kann. Funktionell weist die klinische Untersuchung qualitativ mit dem Test nach Lachman, der vorderen Schublade und dem Pivot-Shift-Zeichen auf die bestehende anteroposteriore bzw. rotatorische Instabilität hin. Objektivierbar wird der Riss strukturell durch eine Magnetresonanztomographie, die in letzter Zeit als eine nicht invasive Form der Diagnostik von Kniegelenksschäden die Arthroskopie ergänzt. Die Hauptrichtung der pathologischen Instabilität bei gerissenem VKB ist die vordere Subluxation im lateralen femorotibialen Kniegelenksskpartment, wie jüngere funktionelle in vivo Untersuchungen im offenen Magnetresonanztomographen zeigen (LOGAN et al. 2004).

Bei der Ursachensuche vorderer Kreuzbandrupturen wurden neben extrinsischen Pathomechanismen auch intrinsische Parameter berücksichtigt. Auffällig sind die epidemiologischen Daten, die zeigen, dass bei Frauen ein zwei- bis achtfach höheres Risiko für eine vordere Kreuzbandruptur besteht (HARMON et al. 2000, PRODROMOS et al. 2007). Neben allgemeiner Gelenklaxität, hormonellen Faktoren und pathologischen Achsenverhältnissen wurden seit fast 20 Jahren auch die Dimensionen der Fossa intercondylaris und des vorderen Kreuzbandes als mögliche prädisponierende Faktoren für eine Ruptur des vorderen Kreuzbandes untersucht (CHARLTON et al. 2002; FRIDEN et al. 1993; MUNETA

et al. 1997; SCHICKENDANTZ et al. 1993; SHELBOURNE et al. 1998; SOURYAL et al. 1988; TEITZ et al. 1997).

Es wurde vermutet, dass der Notchmorphologie dabei eine besondere Rolle zu kommt. BARRET und GOOD wiesen nach, dass Patienten mit Läsionen des vorderen Kreuzbandes signifikant kleinere Notchweiten bzw. Notchweitenindices aufwiesen (BARRETT et al. 1992, GOOD et al. 1991). Auch SHELBOURNE zeigte, dass Patienten mit vorderer Kreuzbandruptur signifikant kleinere Notchweiten als die Probanden der Kontrollgruppe hatten (SHELBOURNE et al. 1997). In Übereinstimmung mit DAVIS (DAVIS et al. 1999) kam er zu dem Schluss, dass weibliche Studienteilnehmerinnen kleinere Notchweiten hatten. Insbesondere eine im ventralen Eingangsbereich enge Notch scheint ein prädisponierender Faktor zu sein. KOUKOUUBIS führte seine Vermessungen an Leichenpräparaten durch, die diese Vermutung zu belegen scheinen (KOUKOUUBIS et al. 1997). LUND-HANSEN beschrieb für Notchweiten unter 17 mm in der Notch Eingangsebene ein 6-fach erhöhtes Risiko für eine VKB-Ruptur (LUND-HANSEN et al. 1994). HOUSEWORTH kam zu ähnlichen Ergebnissen, allerdings in Bezug auf die dorsale Notch Ausgangsebene (HOUSEWORTH et al. 1987).

Neue Untersuchungen stellen den von vielen Autoren zitierten Notchweitenindex (NWI) und andere morphologische Parameter der knöchernen Fossa intercondylaris als kritische ätiologische Faktoren bei Patienten mit einseitiger oder beidseitiger Ruptur des vorderen Kreuzbandes in Frage (TEITZ et al. 1997). So wurde bereits vermutet, dass eine enge interkondyläre Notch ein dünneres vorderes Kreuzband enthält und damit zu einer Ruptur prädisponiert (CHARLTON et al. 2002; DAVIS et al. 1999; MUNETA et al. 1997).

Zur Darstellung der Anatomie des Kniegelenkes eignet sich die Methodik der Kernspintomographie (MRT) hervorragend wegen des hohen Wasser- und Proteoglykangehalts von hyalinen Knorpeln und Bändern (ECKSTEIN 1995). Die MRT kann, bei Verwendung spezieller Untersuchungssequenzen, alle Veränderungen der normalen Anatomie besser als alle anderen nicht invasiven Untersuchungsverfahren bildgebend darstellen. So konnte HERZOG zeigen, dass

die Kernspintomographie ein sehr probates Mittel zur Vermessung der Notchmorphologie ist (HERZOG et al. 1994). Er verglich dazu Vermessungen an Leichenkniegelenken mit röntgenologischen, computertomographischen und kernspintomographischen Daten. Die Messdaten aus der Kernspintomographie erwiesen sich dabei als am genauesten. In der Diagnostik von VKB-Rupturen werden für die Kernspintomographie hohe Spezifitäten von 95-100% und hohe Sensitivitäten von 75-95% angegeben (BARRY et al. 1996; BRANDSER et al. 1996). Damit bietet diese kostenintensive Methode grundsätzlich gute Voraussetzungen für die wissenschaftliche Auswertung, mit dem Ziel prognostische Parameter zu entwickeln und gleichzeitig Strahlenbelastungen der Probanden zu vermeiden. Bei der Kernspintomographie sind nicht nur axiale Ebenen sondern auch zusätzliche Ebenen in beliebiger Richtung möglich (coronar, sagittal, axial und schräg). Die räumliche Auflösung hängt dabei von der Qualität des eingesetzten Gerätes und der verwendeten Sequenz ab. So nutzten vorangehende kernspintomographische Untersuchungen coronare (DAVIS et al. 1999; STÄUBLI et al. 1999), sagittale (ANDERSON et al. 2001; HOWELL et al. 1991, 1992) und axiale Schnitte (ANDERSON et al. 2001; CHARLTON et al. 2002) zur Vermessung des vorderen Kreuzbandes. Bei DAVIS wurden in den streng coronaren Schnittebenen unter anderem Notch- und VKB-Weite bestimmt (DAVIS et al. 1999). Er zeigte eine signifikante Korrelation von beiden Parametern, wobei Frauen kleinere VKB-Durchmesser aufwiesen. Auch STÄUBLI vermaß das Kreuzband an coronaren Ebenen, die allerdings parallel zum Notchdach verliefen, um so eine genauere Abbildung des schräg verlaufenden vorderen Kreuzbandes zu erzielen (STÄUBLI et al. 1999). HOWELL führte seine Vermessungen des VKB-Durchmessers an sagittalen Schnitten durch, um unter anderem Aussagen über eine Optimierung intraoperativer Notchplastiken machen zu können (HOWELL et al. 1991, 1992). ANDERSON bestimmte ebenfalls den Durchmesser des vorderen Kreuzbandes, bei denen er aber sowohl sagittale als auch axiale Schnitte auswertete (ANDERSON et al. 2001). Auch nach Anpassung des Körpergewichtes fanden sich bei Frauen signifikant kleinere VKB-Kaliber gegenüber Männern. CHARLTON kam bei der Auswertung seiner axialen MRT-Bilder auf verschiedenen Ebenen innerhalb der Notch zu ähnlichen Ergebnissen: Eine kleinere Notch beinhaltet ein dünneres vorderes Kreuzband (CHARLTON et al. 2002).

Ziel dieser Studie war die Überprüfung der Hypothese, dass eine enge Fossa intercondylaris ein dünneres und damit biomechanisch schwächeres vorderes Kreuzband enthält. Darüber hinaus sollte mit dieser Arbeit untersucht werden, ob geschlechtsspezifische Unterschiede in Bezug auf knöcherne Ausmaße der Fossa intercondylaris und der Querschnittsfläche des vorderen Kreuzbands bestehen. In der vorliegenden Studie wurde eine neue kernspintomographische Vermessungstechnik entwickelt, um mittels an die besondere Anatomie des vorderen Kreuzbandes angepassten Schnitten die VKB-Querschnittsflächen zu vermessen.

3. MATERIAL UND METHODIK

3.1. Probandenkollektiv

Bei der vorliegenden Studie wurden 10 rechte sowie 10 linke Kniegelenke von insgesamt 20 freiwilligen und gesunden Probanden im Alter zwischen 20 und 40 Jahren untersucht.

Als Einschlusskriterien für die Untersuchungen galten folgende Voraussetzungen:

- Keine klinisch apparenten und/oder bereits diagnostizierten muskuloskelettalen Pathologien des Kniegelenkes
- Normale sportliche Aktivität, kein Hochleistungssport
- Normgewichtigkeit, definiert als Body-Mass-Index im Bereich von 19-25 kg/m²

Um dies zu gewährleisten wurden die Kniegelenke aller Probanden vor Einschluss in die Studie von einem erfahrenen Facharzt für Orthopädie untersucht.

3.2 Methodik

Die Probanden befanden sich in Rückenlage in einem Kernspintomographen (1,5 Tesla, geschlossen, Siemens Vision, Siemens AG, München). Das zu untersuchende Knie wurde abgepolstert und in einer dedizierten Extremitätenspule fest in Streckstellung fixiert.

3.2.1 Erfassen der Rohdaten

Die Rohdaten für die nachfolgenden Analysen bestanden aus je einem Volumen- und einem axialen Datensatz für jedes Kniegelenk.

Der axiale Datensatz diente der Flächenvermessung des VKB in seinem Verlauf. Diese Flächenvermessungen des vorderen Kreuzbandes führten wir nur im

axialen Datensatz durch, da sich hier eine bessere Ortsauflösung ergab als im Volumendatensatz. Anhand des Volumendatensatzes konnten durch Definition von standardisierten Ebenen der Fossa intercondylaris die knöchernen Dimensionen des Kniegelenkes vermessen werden. Alle Rohdaten wurden auf eine unabhängige Unix Workstation (Ultrasparc, Sun Microsystems, Mountain View, USA) überspielt, auf der sie dann weiterverarbeitet wurden. Die anschließende graphische Analyse erfolgte mittels kommerzieller Software (Analyse AVW, Biomedical Imaging Resource, Mayo Foundation, Rochester, MN, USA).

3.2.1.1 Erfassen des axialen Datensatzes

Um die Fasern des vorderen Kreuzbandes optimal von umgebendem Fett- bzw. Bindegewebe differenzieren zu können, wurden die Schichten genau axial zum Verlauf des VKB gelegt. Zum Festlegen der Orientierung bei den axialen Schichten fand eine exakte Analyse der räumlichen Ausrichtung des anteromedialen VKB-Hauptbündels statt. Dies geschah mittels schräger sagittaler und coronarer T1-gewichteter Sequenzen. Definiert wurde das VKB-Hauptbündel als längstes Bündel. Senkrecht zu diesem wurden Schichten in 2 mm Abstand angefertigt. So ergab sich bei allen Probanden eine vergleichbare Einstellung. Die Schichtenzahl lag bei ca. 21 und die Orientierung T to C bei ca. -29° , abhängig von Länge und räumlicher Orientierung des VKB.

Bei den ersten 5 Probanden wurden drei verschiedene MR-Protokolle mit unterschiedlichen Wichtungen angefertigt, um so das Protokoll für die beste Differenzierung der VKB-Fasern vom umgebenden Gewebe festlegen zu können. Dabei handelte es sich um eine protonengewichtete SE-Sequenz (TR/TE = 2000/20 ms), eine T2-gewichtete TSE-Sequenz (TR/TE = 4500/96 ms) und eine T1-gewichtete SE-Sequenz (TR/TE = 800/20 ms) axial zum VKB-Verlauf. Die anschließende vergleichende Auswertung ergab, dass sich in der T2-Wichtung (TR/TE = 4500/96 ms, no interslice gap, matrix 336 x 512 pixel, phase oversampling 15%, field of view 150 mm, rectangle field of view 6/8, 3 acquisitions) das vordere Kreuzband am besten zum umgebenden Gewebe kontrastierte. Bei den nachfolgenden 15 Probanden wurde deshalb nur diese T2-gewichtete Sequenz angefertigt. Die Pixelgröße dieses Protokolls betrug 0,29 x

0,29 mm. Die Analyse der axialen Schichten zeigte, dass die Differenzierung des VKB in den Schichten nahe der femoralen bzw. tibialen Ansatzstellen weniger genau und reproduzierbar war. Die beste Abgrenzbarkeit und Kontrastierung ergab sich in den mittleren Abschnitten im Bereich der Kontaktstelle mit dem hinteren Kreuzband. Folglich wurde in der weiteren Auswertung nur dieser Bereich näher betrachtet:

Die Schicht, in der das HKB den geringsten Abstand zum VKB aufwies (Kreuzungsstelle VKB/HKB), musste zunächst identifiziert werden und wurde im Folgenden als **Querschnittsfläche VKB/HKB** bezeichnet. Ausgehend von dieser Schnittebene wurden diese definierte Ebene und jeweils 2 proximal bzw. distal gelegene Querschnitte vermessen (siehe Abbildungen 1 und 2). Den Mittelwert aus den beschriebenen 5 Schichtebenen definierten wir als **VKB-Zentralsegment**.

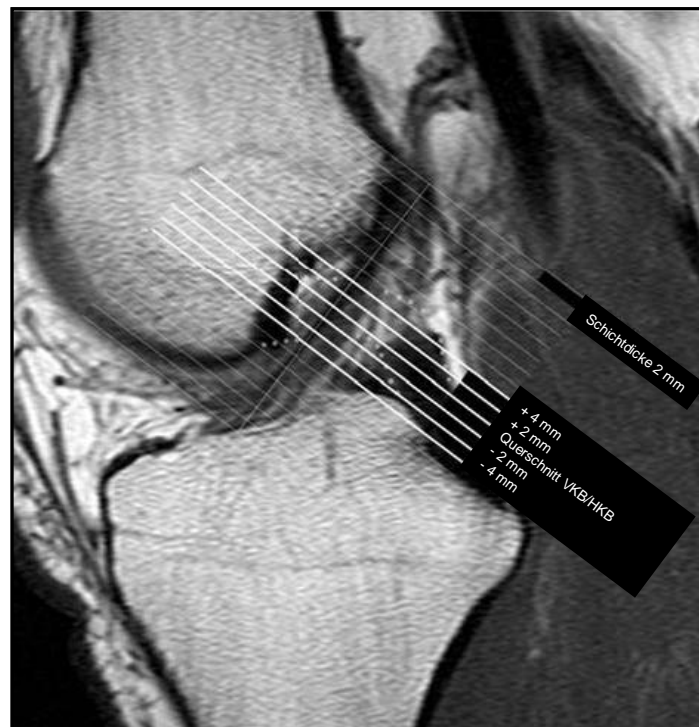

Abbildung 1: Sagittalschnitt zur Festlegung der axialen VKB-Schnitte. Festlegung der schrägen axialen Schichten exakt senkrecht zum Verlauf des anteromedialen Bündels des VKB, Schichtdicke 2 mm. Mittlerer Anteil des VKB (fettweiße Linien, Länge 1 cm) ausgehend von der Schnittebene mit dem geringsten Abstand zum HKB (Querschnittsfläche VKB/HKB).

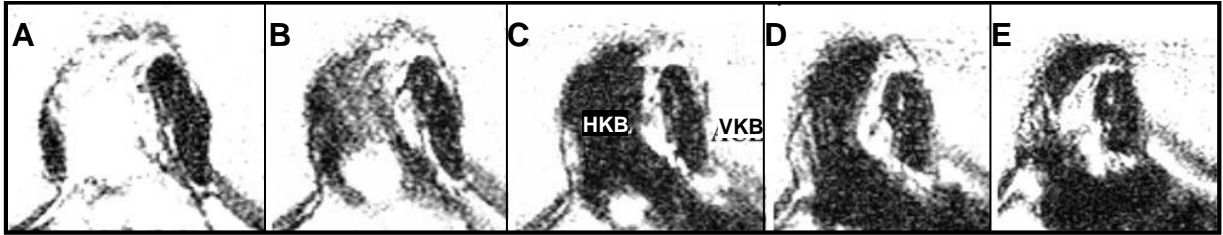


Abbildung 2: Axiale Schnitte des VKB-Zentralsegmentes. 2 mm Schnittebenen des mittleren Anteils der VKB; Orientierung ausgehend von der Ebene der Kreuzungsstelle VKB/HKB (C), + 2 mm (B), + 4 mm (A), -2 mm (D), -4 mm (E).

Die VKB-Querschnittsfläche wurde in allen 5 Schichtebenen zum einen durch manuelles Umfahren der Fläche mit einer Lasermaus, zum anderen durch eine automatische Grauwertstufenerfassung bestimmt (siehe Abbildung 3). Das manuelle Ausmessen erfolgte jeweils dreimal pro axialem Schnitt. Für die Grauwertstufenmessung musste vor der eigentlichen Flächenberechnung durch den Computer ein Grenzbereich manuell festgelegt werden. Dabei orientierte man sich an der vorher durchgeführten manuellen Vermessung. Es wurde von Hand ein Limit gesetzt, dass etwas größer war als die Grenzen der manuellen Vermessung. Dann wurde per Mausklick ein signalintensiver Bereich des VKB markiert, dessen Intensität dem kompetenter Bandstrukturen entspricht. Das Computerprogramm subtrahierte automatisch weniger signalintensive Bereiche in diesem vorgegeben Grenzbereich und berechnete so die Fläche. Durch Mehrfachmarkierungen wurden hieraus die Einzelflächen summiert. Grundlage der Grauwertstufenmessung war die Beobachtung, dass das VKB häufiger Fettstreifen beinhaltet, die keine kompetenten Bandstrukturen darstellen. Mit der Grauwertstufenmessung sollten diese subtrahiert werden.

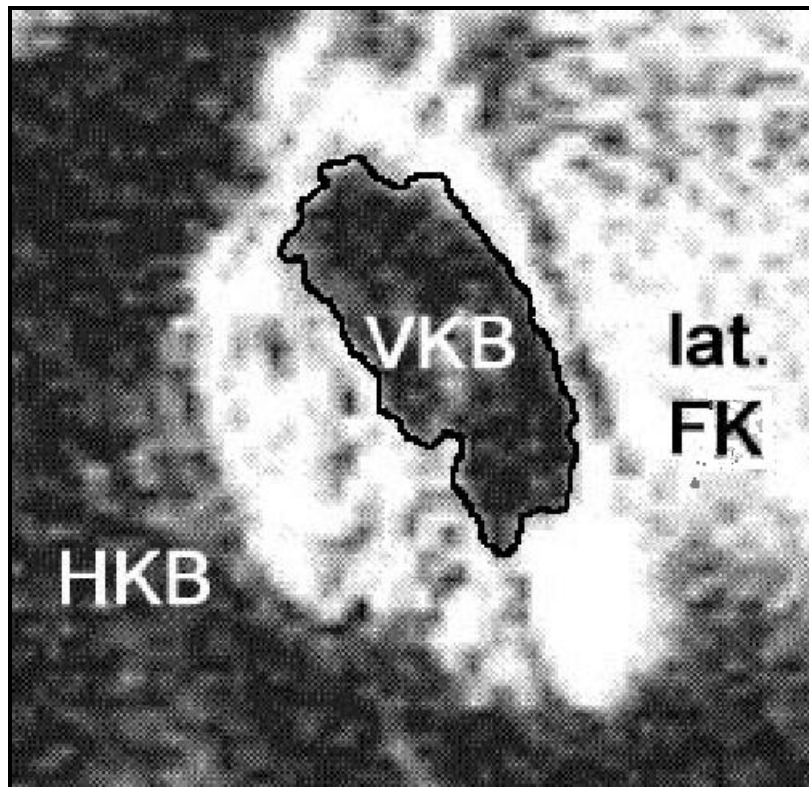


Abbildung 3: Flächenvermessung des VKB durch Hand vermessen.

VKB = Vorderes Kreuzband

HKB = Hinteres Kreuzband

lat. FK = Lateraler Femurkondylus

3.2.1.2 Erfassen des Volumendatensatzes

Der Volumendatensatz diente zur Evaluation der knöchernen Abmessungen der Fossa intercondylaris. Analog dem axialen Datensatz fanden auch hier zunächst Vorversuche an fünf Probanden mit drei verschiedenen Sequenzen statt, um das geeignetste MR-Protokoll zur Differenzierung der Gewebe zu finden (Abgrenzung Knochen zu Knorpel bzw. umgebendem Gewebe). Es handelte sich dabei um eine DESS-3D-Sequenz (= three-dimensional double-echo steady-state gradient-echo imaging, TR/TE = 26.8/9 ms, Flip angle: 40 degrees), eine FISP-3D-Sequenz (= fast imaging with steady-state precession pulse sequence, TR/TE = 22/10 ms, Flip angle: 40 degrees) und eine FLASH-3D-Sequenz (fast low-angle shot three-dimensional gradient-echo sequence, TR/TE = 25/10 ms, Flip angle: 50 degrees).

Nach der vergleichenden Auswertung der ersten fünf Probanden stellte sich heraus, dass sich die Knochen-Knorpelgrenze bei den DESS-3D-Sequenzen (slap thickness 70 mm, 64 partitions, effective slice thickness 1.09 mm, matrix 256 x

256, field of view 150 mm, rectangle field of view 8/8, acquisition) am besten kontrastierte. Die Pixelgröße für dieses Protokoll betrug 0,59 x 0,59 x 1,09 mm. Für die 15 weiteren im Anschluss untersuchten Kniegelenke wurde ausschließlich dieses Protokoll verwendet.

Bei der Erstellung des Volumendatensatzes war es wichtig, das „Field of View“ (= Grenzbereich des späteren graphischen MR-Würfels) ausreichend groß zu wählen:

- kranial: bis ca. 2 cm oberhalb der hinteren Ausgangsebene (die Höhe entspricht dem dorsokranialen Übergang Femurkondyle zum Femurschaft)
- ventral: bis unmittelbar vor der Vorderfläche des distalen Femurs
- dorsal: bis unmittelbar hinter der Hinterkante der Kondylen und des hinteren VKB-Ansatzes
- kaudal: bis unmittelbar unterhalb der Tuberositas tibiae

Anschließend konnte der auf diese Weise entstandene dreidimensionale MR-Würfel weiter graphisch ausgewertet werden. Ziel war es, die Fossa intercondylaris, die räumlich einem Tunnel gleicht, durch Festlegung dreier standardisierter Ebenen zu charakterisieren. Hierzu wurden 5 Punkte für jeden MR-Würfel des Volumendatensatzes festgelegt:

Zunächst wurde eine Ebene parallel zu den Hinterkanten beider Femurkondylen gelegt, so dass beide Hinterkanten die Schnittebene berührten. Dazu wurden zwei Punkte folgendermaßen bestimmt: Durch Rotation wurde der MR-Würfel so gedreht, dass man ihn sagittal in kleinen Schnitten durchgehen konnte. Dabei wurde in dem Schnitt, in dem die mediale bzw. laterale Femurkondyle die größte Tiefenausdehnung (Femurkondylenvorderkanten- zu Femurkondylenhinterkantenabstand) hatte, jeweils ein Punkt als Hinterkantenbegrenzung festgelegt. Diese Punkte wurden definiert als P_{MFC} und P_{LFC} (siehe Abbildung 4).

Danach wurde ebenfalls in den sagittalen Schnitten der Schnitt durch den Würfel festgelegt, in dem die Blumensaatlinie als höchste Linie des interkondylären Daches gut zu identifizieren war (siehe Abbildung 4). Dabei war darauf zu achten,

dass die Blumensaatlinie möglichst scharf zur Kontrastierung kam und das Patellagleitlager klar abzugrenzen war. Das Patellagleitlager diente dabei als weitere anatomische Orientierungshilfe, da auf dieser Schnittebene die ventrokaudale Kante der Blumensaatlinie (intercondylar roof) besonders gut zur Darstellung kam. In diesem Schnitt galt es dann drei weitere Punkte zu definieren. Zunächst wurden die Punkte des ventrokaudalen bzw. des dorsokranialen Endes der Blumensaatlinie markiert und als P_{NI} (Notch Eingangsebene) und als P_{NO} (Notch Ausgangsebene) bezeichnet. Der Punkt auf der Hälfte der Strecke zwischen diesen beiden Punkten wurde als P_{NM} (Mittlere Notchebene) definiert.

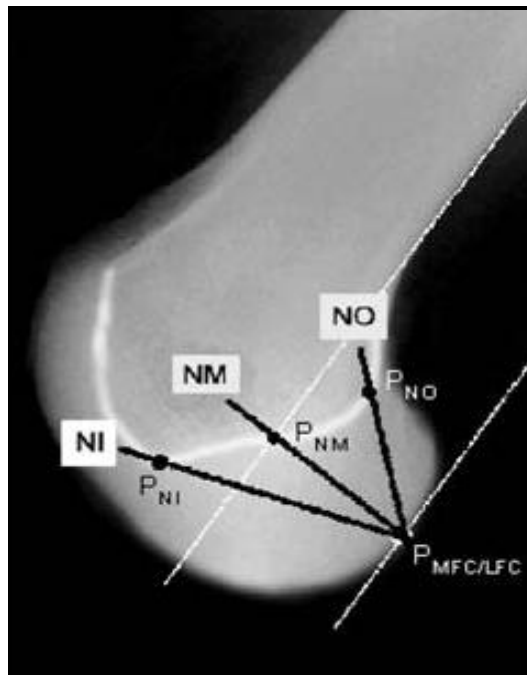


Abbildung 4: Schematische Darstellung der 3 Notchebenen.

NI = Notch Eingangsebene

NM = Mittlere Notchebene

NO = Notch Ausgangsebene

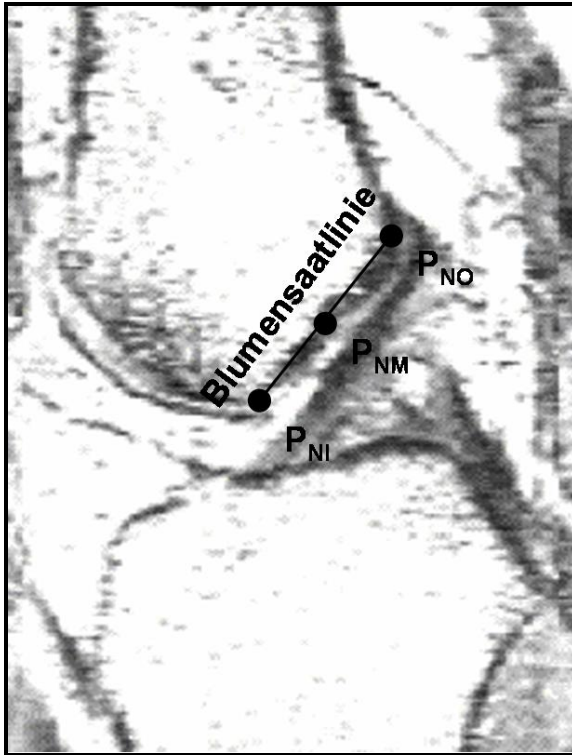
P_{MFC} = Punkt mediale Femurkondyle

P_{LFC} = Punkt laterale Femurkondyle

P_{NI} = Punkt Notch Eingangsebene

P_{NM} = Punkt Mittlere Notchebene

P_{NO} = Punkt Notch Ausgangsebene

**Abbildung 5:**

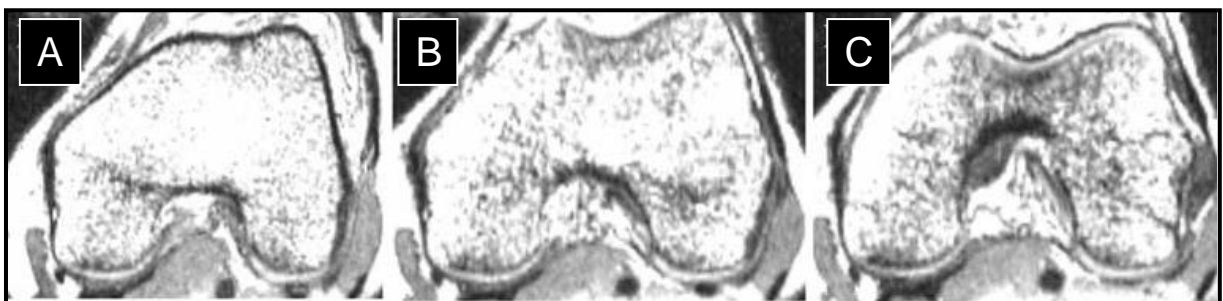Sagittale DESS-3D Schnittebene, in der die Festlegung der Punkte P_{NI} , P_{NO} und P_{NM} erfolgte (Blumensaatlinie).

P_{NI} = Punkt Notch Eingangsebene

P_{NM} = Punkt Mittlere Notchebene

P_{NO} = Punkt Notch Ausgangsebene

Nun konnte die Fossa intercondylaris in drei Ebenen unterteilt werden. Durch die Verbindung der Punkte der Femurkondylenhinterkante (P_{MFC} und P_{LFC}) mit jeweils einem Punkt des interkondylären Daches wurden drei Ebenen definiert, welche die Fossa intercondylaris ventral, mittig und dorsal schnitten (siehe Abbildung 5 und Abbildung 6). Die drei Ebenen wurden als Notch Eingangsebene (NI), Mittlere Notchebene (NM) und Notch Ausgangsebene (NO) bezeichnet.

**Abbildung 6:** Darstellung der schrägen DESS-3D-Schnittebenen durch die Notch.

A = Notch Eingangsebene

B = Mittlere Notchebene

C = Notch Ausgangsebene

Folgende Vermessungen wurden in allen drei Ebenen entsprechend vorgenommen:

Zur Berechnung der **Notchfläche (A_N)** wurde eine Tangente an beide Femurkondylenhinterkanten gelegt und die daraus entstandene Fläche manuell umfahren (siehe Abbildung 7).

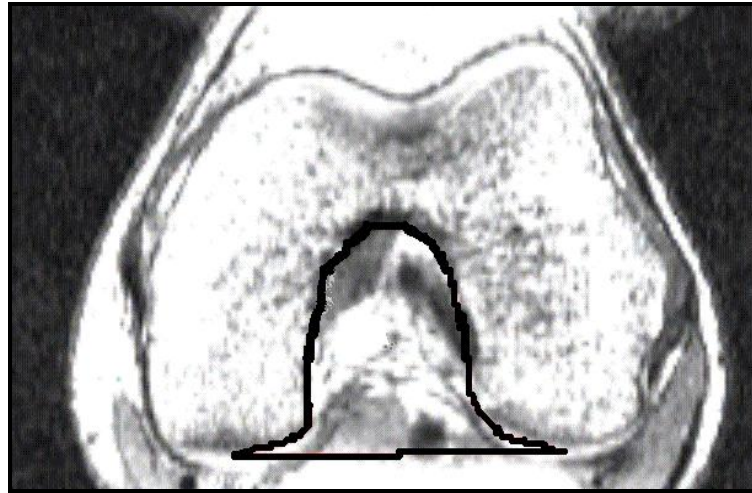


Abbildung 7: Manuelle Vermessung der Notchfläche (A_N) in der Notch Ausgangsebene.

Der **Notchweitenindex (NWI)** wurde, im Gegensatz zu allen anderen gemessenen Parametern, lediglich in der Notch Eingangsebene bestimmt. Dabei fanden zwei Tatsachen Berücksichtigung: Zum einen kommt es besonders in diesem Bereich zu einem Impingement des vorderen Kreuzbandes, zum anderen war in der mittleren und in der Notch Ausgangsebene die Abgrenzung des Sulcus popliteus nicht immer eindeutig, so dass hier keine vergleichbaren Vermessungen vorgenommen werden konnten. Zur Bestimmung des NWI musste zunächst der Sulcus popliteus identifiziert und dessen Mittelpunkt festgelegt werden, indem man den Sulcus halbierte. Ausgehend von diesem Punkt zog man eine Verbindungslinie bis zur gegenüberliegenden äußeren Femurkante parallel zu einer Verbindungslinie durch die beiden Femurkondylenhinterkanten. Die Notchweitenbestimmung erfolgte dann auf dieser zur Femurkondylenweite definierten Linie. Im Anschluss errechneten wir den NWI als Verhältnis der Notchweite zur Kondylenweite (siehe Abbildung 8).

Analog dem Notchweitenindex wurde ein weiterer Index definiert, der im Folgenden als **VKB-Notchindex (ANI)** bezeichnet wird. Hierbei wurde das Verhältnis der Querschnitte des vorderen Kreuzbandes zur **Notchfläche (A_N)** als standardisierte Größe zur weiteren Evaluation verwendet. Diese Indexbestimmung erfolgte in allen drei Schnittebenen des Volumendatensatzes (siehe Abbildung 8). Angegeben ist dieser nur für die handvermessenen Daten, da sich bei der Auswertung mittels Grauwertstufenmessung keine wesentlichen Unterschiede ergaben.

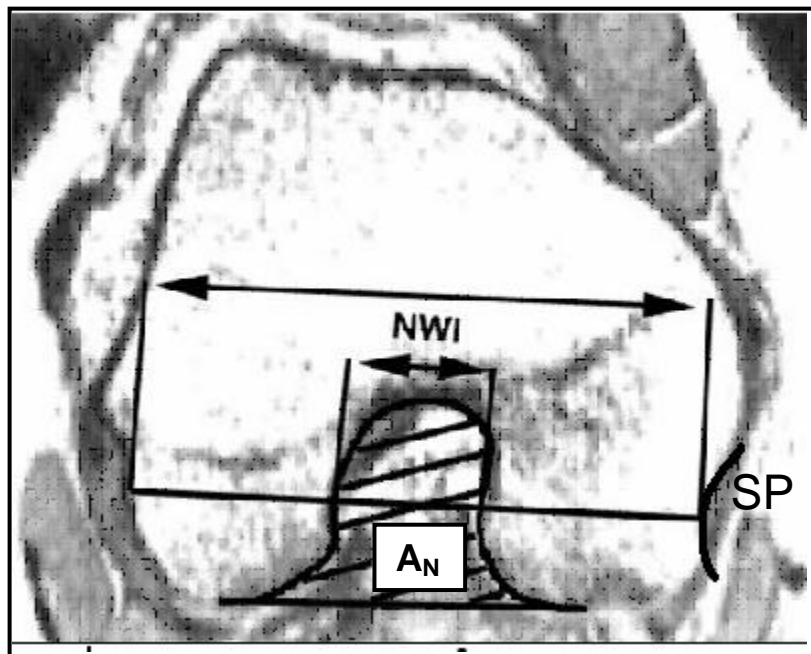


Abbildung 8: Dargestellt sind die Femurkondylen- und Notchweite zur Bestimmung des NWI und die Flächenvermessung der Notch (A_N) zur Bestimmung des ANI. SP bezeichnet den Sulcus popliteus.

Weiterhin wurde die **Notchhöhe (NH)** gemessen. Dazu legte man zunächst eine Tangente durch beide Femurkondylenhinterkanten und zog dann eine Senkrechte zum höchsten Punkt der Notch (siehe Abbildung 9).

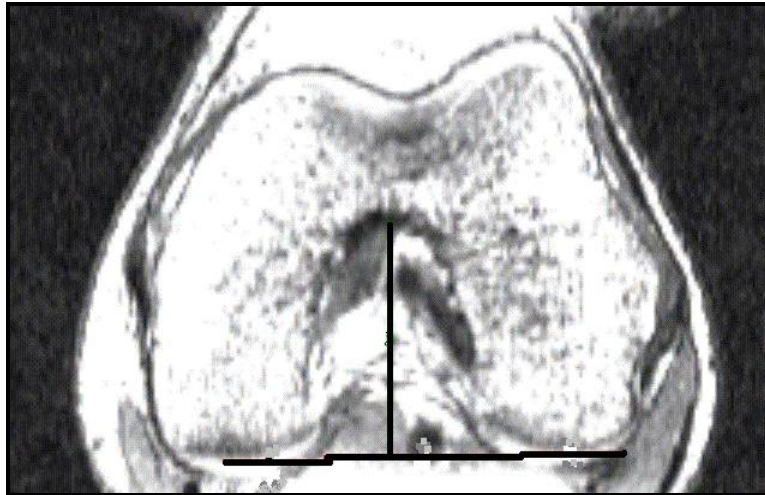


Abbildung 9: Dargestellt ist die Vermessung der Notchhöhe (NH).

Die **Femurkondylenfläche (A_{FK})** wurde durch manuelles Umfahren bestimmt.

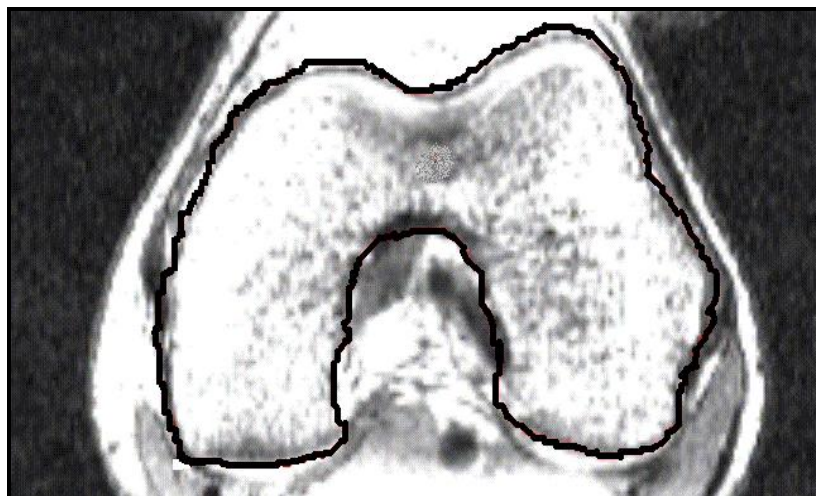


Abbildung 10: Dargestellt ist die manuelle Vermessung der Femurkondylenfläche (A_{FK}).

In dem Sagittalschnitt, in dem die Festlegung der drei Referenzpunkte für die drei Notchebenen erfolgte, wurden noch weitere Messwerte zur Evaluierung geschlechtsspezifischer Unterschiede in Bezug auf die räumliche Ausrichtung des vorderen Kreuzbandes innerhalb der Notch erhoben:

Es wurden bei allen Probanden die größte Tibiatiefe, der Abstand des ventrokaudalen Endes der Fossa (P_{NI}) senkrecht zur ventralen Tangenten des VKB und die VKB-Länge des anteromedialen Bündels bestimmt (siehe Abbildung 11).

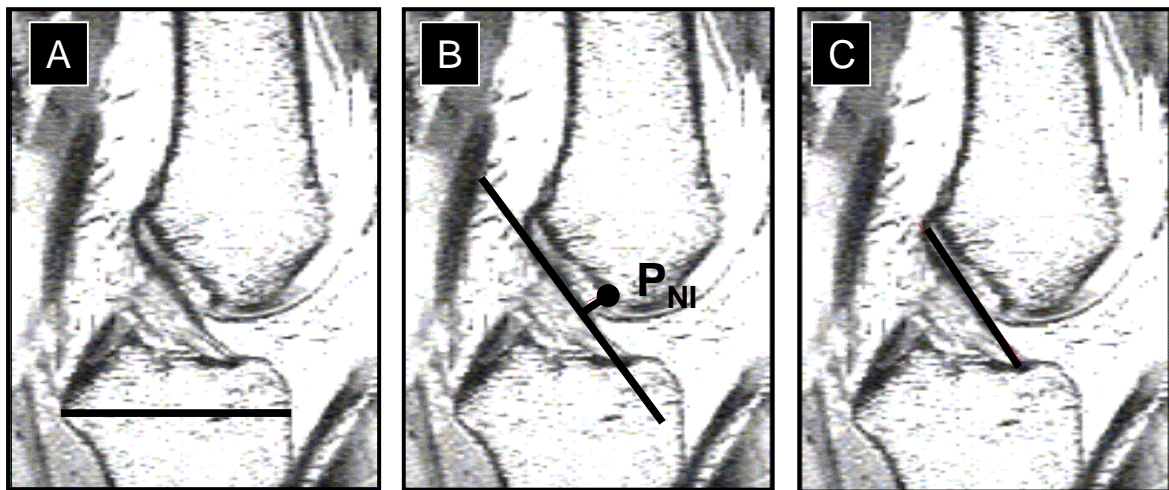


Abbildung 11: Vermessungen im Sagittalschnitt.
A = größte Tibiatiefe
B = Abstand ventrokaudales Ende Notchdach zu VKB
C = VKB-Länge

Weiterhin wurden noch zwei Winkel bestimmt, die ebenfalls zur geschlechtsspezifischen Evaluierung der Notchmorphologie dienen: Zum einen der Winkel zwischen der Senkrechten zum Femurschaft und dem Notchdach (= Blumensaatlinie), zum anderen der Winkel zwischen Blumensaatlinie und dem anteromedialen Bündel des VKB (siehe Abbildung 12).

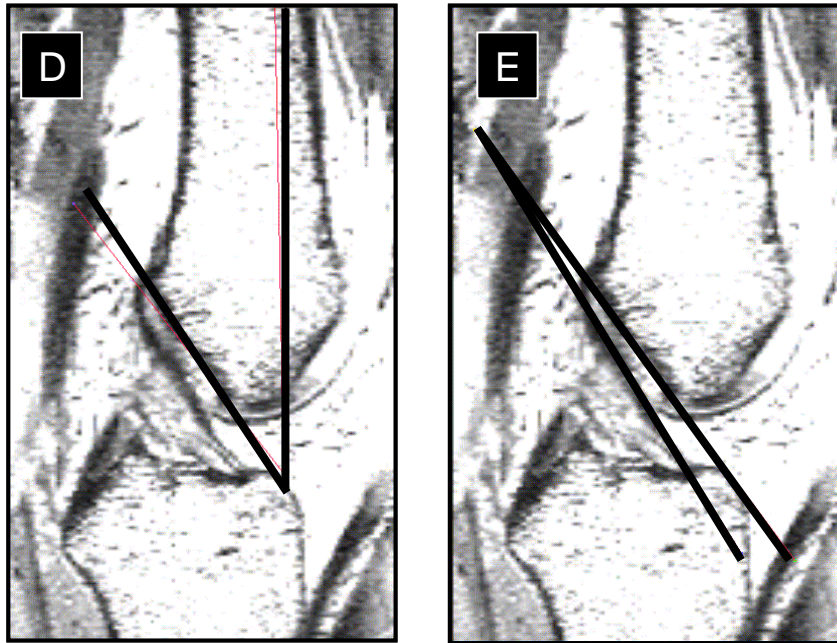


Abbildung 12: Winkelbestimmungen
D= Winkel zwischen Senkrechte Femurschaft und Notchdach
E= Winkel zwischen Blumensaatlinie und anteromedialen VKB-Bündel

3.2.3 Statistische Auswertung der Messdaten

Die statistische Auswertung erfolgte nach Beratung durch das Institut für Medizinische Biometrie, Epidemiologie und Medizinische Informatik der Universität des Saarlandes und unter Verwendung des kommerziell erhältlichen Software-Pakets SigmaStat[®] (Version 2.03, SPSS Science Software GmbH, Erkrath); für die graphische Darstellung der Ergebnisse wurde SigmaPlot 2000[®] (Version 6.0, SPSS Science Software GmbH, Erkrath) benutzt.

Für die Datenanalyse galt: Alle nominalen Daten wurden als Kontingenztafel angeordnet und mittels exaktem Fisher-Test bzw. Chi-Quadrat-Test verglichen. Bei den stetigen Daten erfolgte zuerst eine Prüfung auf Normalverteilung mittels Kolmogorov-Smirnov-Test. Waren die Kriterien für eine parametrische Testung erfüllt, wurde zum Vergleich von zwei Gruppen der ungepaarte t-Test durchgeführt. Wurde bei einer Varianzanalyse ein signifikanter Unterschied festgestellt, erfolgte anschließend der Student-Newman-Keuls-Test zur post-hoc-Analyse für multiple Vergleiche. Waren die Kriterien für die Durchführung parametrischer Testverfahren nicht erfüllt, so wurden entsprechende nichtparametrische Analyseverfahren (Mann-Whitney-U-Test, Wilcoxon-Test, Kruskal-Wallis-Test bzw. Friedman-Test) angewandt. Zur Berechnung des Zusammenhangs von Notch-Morphologie und VKB-Vermessungen wurde eine lineare Regressionsanalyse angewandt (Pearson Koeffizient r , Signifikanz $p < 0,05$). Alle Tests wurden mit zweiseitiger Fragestellung durchgeführt, das Signifikanzniveau als $p < 0,05$ festgelegt und die Daten, sofern nicht ausdrücklich anders angegeben, als Mittelwert und Standardfehler des Mittelwertes (SEM) dargestellt.

Die graphische Darstellung der Daten erfolgte als Scatter- oder Boxplot.

4. ERGEBNISSE

4.1 Demographische Daten

In der folgenden Tabelle sind die demographischen Daten der Probanden entsprechend ihres Geschlechts dargestellt. Die Analyse dieser Daten ergab einen signifikanten Unterschied zwischen männlichen und weiblichen Testpersonen in Bezug auf Körpergröße und –gewicht ($182,0 \pm 5,1$ cm vs. $173,7 \pm 5,7$ cm bzw. $73,8 \pm 6,9$ kg vs. $63,0 \pm 8,3$ kg). Der Body-Mass-Index unterschied sich allerdings nicht signifikant ($22,3 \pm 1,7$ kg/m² vs. $20,8 \pm 1,8$ kg/m²). Auch die weiteren erhobenen Parameter zeigten keine signifikante Abweichung zwischen den beiden Gruppen (siehe Tabelle 1).

Tabelle 1: Demographische Daten der untersuchten Probanden

	Männliche Probanden	Weibliche Probanden
Anzahl	10	10
Alter [Jahre]	$26 \pm 1,0$	$24 \pm 2,0$
Größe [cm]	$182,0 \pm 5,1$	$173,7 \pm 5,7$ (#)
Gewicht [kg]	$73,8 \pm 6,9$	$63,0 \pm 8,3$ (#)
BMI [kg/m²]	$22,3 \pm 1,7$	$20,8 \pm 1,8$
Beinlänge [cm]	$93,9 \pm 4,4$	$90,5 \pm 4,9$
Beinumfang auf Höhe der Patella [cm]	$37,7 \pm 1,7$	$37,1 \pm 2,7$
OS 10 [cm]	$41,3 \pm 1,7$	$41,2 \pm 3,7$
OS 20 [cm]	$49,9 \pm 1,8$	$50,2 \pm 5,4$
US 15 [cm]	$36,9 \pm 1,4$	$35,4 \pm 3,0$

Angegeben ist die Anzahl der Testpersonen bzw. der Mittelwert \pm Standardabweichung.
 (#) $p < 0,01$ männliche vs. weibliche Probanden

OS 10: Oberschenkelumfang 10 cm proximal des medialen Gelenkspaltes
 OS 20: Oberschenkelumfang 20 cm proximal des medialen Gelenkspaltes
 US 15: Unterschenkelumfang 15 cm distal des medialen Gelenkspaltes
 BMI: Body-Mass-Index

4.2 Kernspindatensätze

Die Auswertung der Kernspindatensätze erfolgte immer nach drei Gesichtspunkten: Zunächst fand ein Vergleich der Querschnittsflächen VKB/HKB und der VKB-Zentralsegmente zwischen Männern und Frauen statt. Dabei wurden zusätzlich gesondert fünf Frauen und Männer gleicher Körpergröße betrachtet (Matched Pairs). Im zweiten Abschnitt fand ein Vergleich der interkondylären Notchmorphologie zwischen männlichen und weiblichen Studienteilnehmern statt. Auch hier erfolgte eine gesonderte Auswertung in Matched Pairs Technik. Im dritten Teil der Ergebnisdarstellung wird die Korrelation zwischen Notchgröße und VKB-Vermessungen gezeigt.

Da sich bei der statistischen Auswertung der Notchhöhe, der Femurkondylenfläche und der anderen im Sagittalschnitt erhobenen Daten (Tibiatiefe, Abstand ventrokaudales Ende Notchdach zum VKB, VKB-Länge des anteromedialen Bündels und die Winkelbestimmungen) keine signifikanten Unterschiede zwischen männlichen und weiblichen Studienteilnehmern zeigten, wurde auf eine graphische bzw. tabellarische Darstellung dieser Ergebnisse verzichtet.

4.2.1 VKB-Vermessungen

Tabelle 2: Geschlechtsspezifische Unterschiede der VKB-Vermessungen

	Weibliche Probanden		Männliche Probanden		P-Wert	
	Alle n = 10	Matched Pairs	Alle n = 10	Matched Pairs	Alle n = 10	Matched Pairs
	QS_{VKB/HKB} [mm²]					
Handvermessung	41,4 ± 10	35,6 ± 4	67,5 ± 20	74,0 ± 23	< 0,001 (#)	0,003 (#)
Grauwertstufenmessung	33,5 ± 9	27,0 ± 3	48,8 ± 15	51,5 ± 17	< 0,003 (#)	0,004 (#)
	QS_{VKB/ZS} [mm²]					
Handvermessung	45,2 ± 10	40,8 ± 7	68,4 ± 20	75,0 ± 24	0,003 (#)	0,008 (#)
Grauwertstufenmessung	34,9 ± 10	28,6 ± 8	50,2 ± 16	54,5 ± 17	0,002 (#)	0,007 (#)

Angegeben sind die Mittelwerte ± Standardabweichung; (p < 0,05)

QSVKB/HKB: Querschnittsfläche VKB/HKB

QSVKB/ZS : Querschnittsfläche VKB-Zentralsegment

4.2.1.1 Querschnittsfläche VKB/HKB

Beim Vergleich der VKB-Querschnittsflächen des vorderen Kreuzbandes auf Höhe der Kreuzungsstelle mit dem hinteren Kreuzband zeigte sich zwischen männlichen und weiblichen Studienteilnehmern ein signifikanter Größenunterschied (siehe Tabelle 2). Es fanden sich sowohl bei den handvermessenen als auch bei den mittels Grauwertstufenmessung erhobenen Daten signifikant größere VKB-Querschnitte bei Männern gegenüber Frauen (siehe Abbildung 13). Insgesamt ergaben sich bei Frauen etwa 40 – 50 % kleinere Querschnittsflächen sowohl in der Gesamtgruppe als auch in der Matched Pairs Technik. In der Gesamtgruppe der Männer betrug die Querschnittsfläche VKB/HKB bei den handvermessenen

Daten im Mittel $67,5 \pm 20,0 \text{ mm}^2$, bei der Grauwertstufenmessung $48,8 \pm 15,0 \text{ mm}^2$. In der Gesamtgruppe der Frauen lag die handvermessene Querschnittsfläche VKB/HKB im Mittel bei $41,4 \pm 10,2 \text{ mm}^2$, bei der Grauwertstufenmessung $33,5 \pm 8,5 \text{ mm}^2$. Ähnliche Messergebnisse zeigten sich auch bei der Auswertung der Matched Pairs (siehe Tabelle 2 und Abbildung 14).

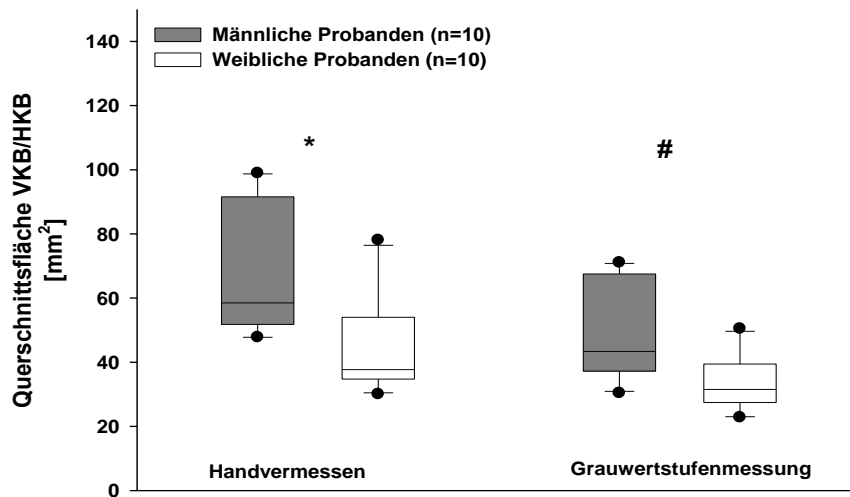


Abbildung 13: Querschnittsfläche VKB/HKB (Gesamtkollektiv)

- (#) $p < 0,01$ männliche vs. weibliche Probanden
 (*) $p < 0,001$ männliche vs. weibliche Probanden




Abbildung 14: Querschnittsfläche VKB/HKB (Matched Pairs)

- (#) $p < 0,01$ männliche vs. weibliche Probanden

4.2.1.2 VKB-Zentralsegment

Analog den Querschnittsflächen VKB/HKB zeigte sich auch beim Vergleich der VKB-Zentralsegmente ein signifikanter Unterschied zwischen männlichen und weiblichen Probanden (siehe Tabelle 2). Hier war das VKB-Zentralsegment in der Auswertung der handvermessenen und der mittels Grauwertstufenerfassung erhobenen Daten bei Männern ebenfalls signifikant größer als bei den Frauen (siehe Abbildung 15). Dies bestätigte sich auch bei der Auswertung der Matched Pairs (siehe Abbildung 16). So war das VKB-Zentralsegment bei den Männern im Mittel $68,4 \pm 20,7 \text{ mm}^2$ (handvermessen) bzw. $50,2 \pm 15,5 \text{ mm}^2$ (Grauwertstufenmessung) groß. Bei den weiblichen Studienteilnehmern betrug die handvermessene Größe $45,2 \pm 10,3 \text{ mm}^2$, per Grauwertstufenerfassung $34,9 \pm 10,3 \text{ mm}^2$. Analoge Verhältnisse ergaben sich bei den Vermessungen in Matched Pairs Technik (männlich handvermessen $75,0 \pm 23,8 \text{ mm}^2$; männlich Grauwertstufenmessung $54,5 \pm 17,2 \text{ mm}^2$; weiblich handvermessen $40,8 \pm 7,2 \text{ mm}^2$; weiblich Grauwertstufenmessung $28,6 \pm 8,1 \text{ mm}^2$).

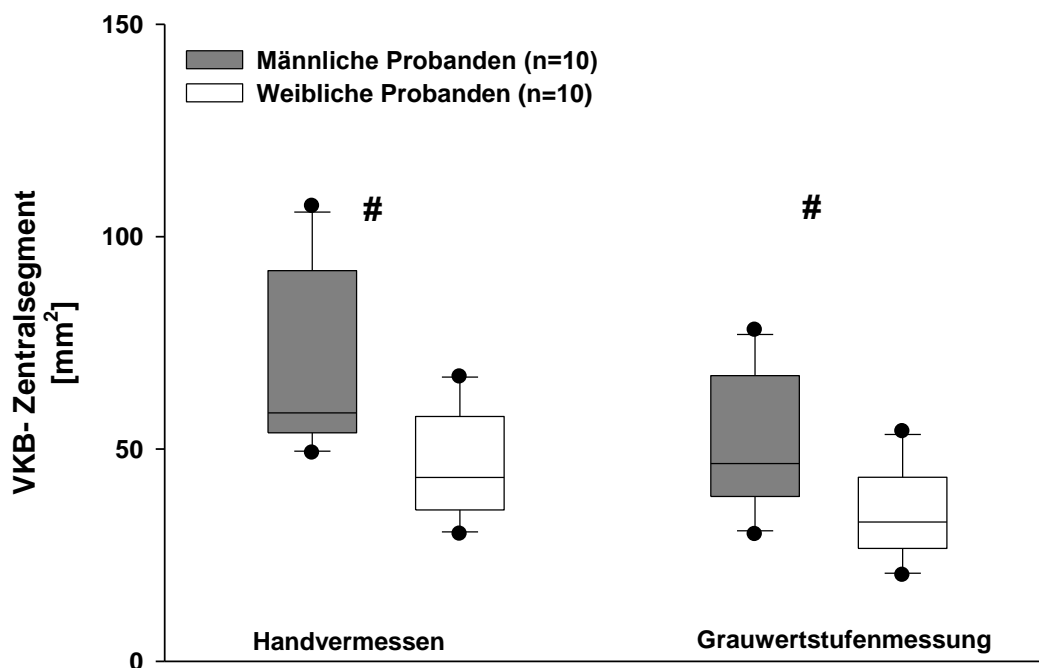


Abbildung 15: VKB-Zentralsegment (Gesamtkollektiv)

(#) $p < 0,01$ männliche vs. weibliche Probanden

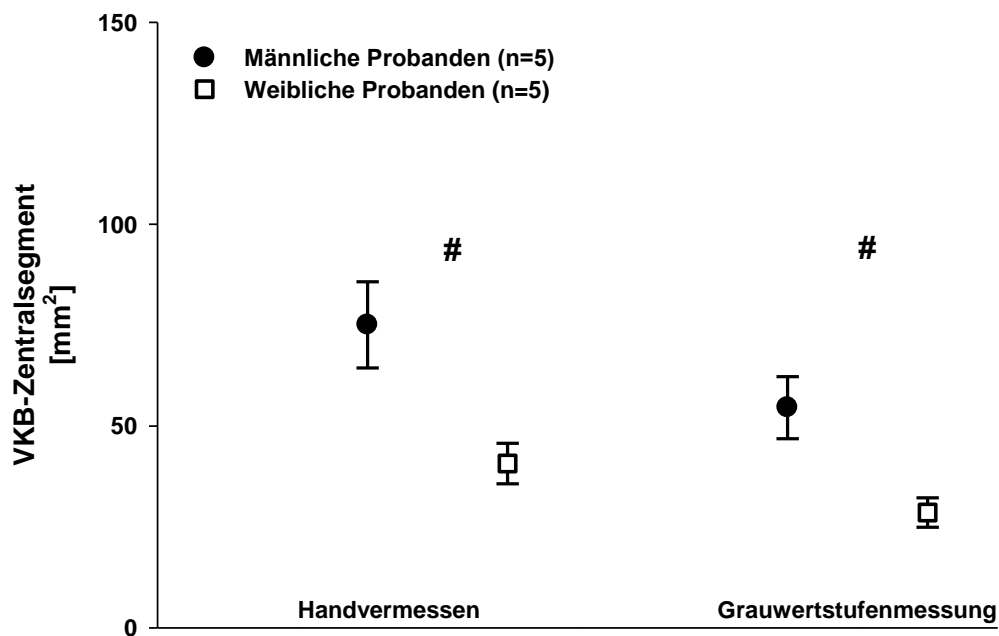


Abbildung 16: VKB-Zentralsegment (Matched Pairs)

(#) $p < 0,01$ männliche vs. weibliche Probanden

4.2.2 Interkondyläre Notch-Morphologie

Bei der Analyse der interkondylären Notch-Morphologie zeigten sich signifikante Unterschiede zwischen weiblichen und männlichen Probanden in Bezug auf die Größe des Notchweitenindex, des VKB-Notchindex (ANI) und der Notchfläche (siehe Tabelle 3). Es fanden sich in der Gesamtgruppe kleinere ANI und kleinere Notchflächen bei weiblichen gegenüber männlichen Probanden, wobei sich in der Gesamtgruppe sogar hochsignifikant kleinere Notchflächen bei weiblichen Probanden in der Notch Eingangsebene zeigten. Der NWI hingegen war bei weiblichen Studienteilnehmerinnen des Gesamtkollektivs nur tendenziell kleiner. In der Auswertung der Matched Pairs Daten waren alle genannten Parameter (NWI, ANI und Notchfläche) bei weiblichen Studienteilnehmerinnen signifikant kleiner als bei männlichen. Bei der Bestimmung des ANI sind nur die handvermessenen Daten dargestellt, da bei der Auswertung per Grauwertstufenmessung nahezu keine Unterschiede zu verzeichnen waren.

Tabelle 3: Geschlechtsspezifische Unterschiede der Notch-Flächen des NWI und ANI

	Weibliche Probanden		Männliche Probanden		P-Wert	
	Alle n = 10	Matched Pairs	Alle n = 10	Matched Pairs	Alle n = 10	Matched Pairs
	Notch Eingangsebene					
NWI	0,27	0,28	0,30	0,31	0,07	0,002 (#)
ANI	0,27	0,21	0,34	0,37	0,04 (#)	0,006 (#)
A_N [mm²]	651 ± 59	701 ± 46	829 ± 79	818 ± 52	< 0,001 (*)	0,04 (#)
	Mittlere Notchebene					
ANI	0,31	0,26	0,42	0,47	0,01 (#)	0,008 (#)
A_N [mm²]	568 ± 78	568 ± 36	666 ± 106	657 ± 59	0,015 (#)	0,07
	Notch Ausgangsebene					
ANI	0,33	0,26	0,45	0,46	0,02 (#)	0,02 (#)
A_N [mm²]	537 ± 59	559 ± 46	634 ± 80	687 ± 47	0,008 (#)	0,02 (#)

Angegeben sind die Mittelwerte ± Standardabweichung der Notchflächen bzw. die Indexwerte.

(*) p < 0,001 männliche vs. weibliche Probanden

(#) p < 0,05 männliche vs. weibliche Probanden

NWI: Notchweitenindex

A_N: Notchfläche

ANI: VKB-Notchindex

4.2.2.1 Notchweitenindex in der Notch Eingangsebene (NWI)

Zu beachten ist, dass der Notchweitenindex lediglich in der Notch Eingangsebene bestimmt wurde. Im Gegensatz zu dem NWI in der Gesamtgruppe (siehe Abbildung 17) zeigte die Auswertung des NWI in Matched Pairs Technik statistisch signifikante Unterschiede zwischen Männern und Frauen (Männer $0,3 \pm 0,0$; Frauen $0,2 \pm 0,0$) (siehe Abbildung 18).

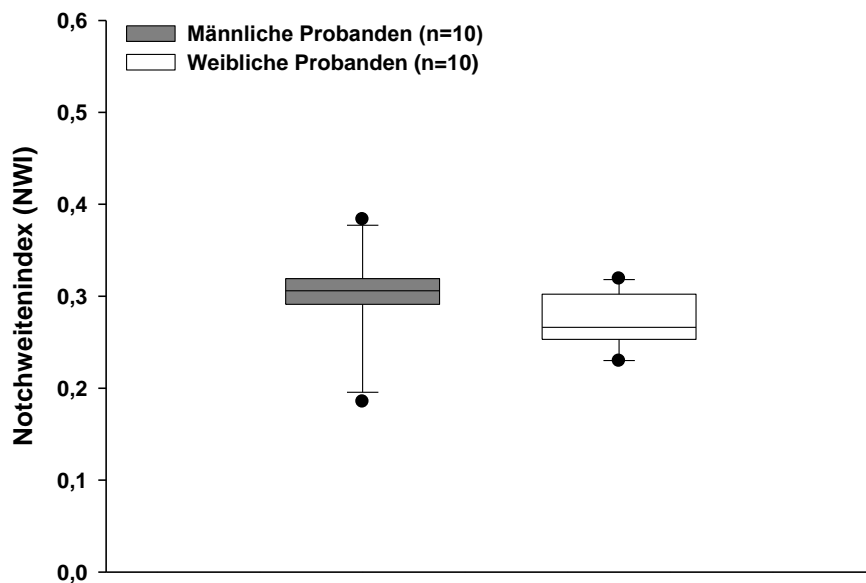


Abbildung 17: Notchweitenindex (NWI) (Gesamtkollektiv)

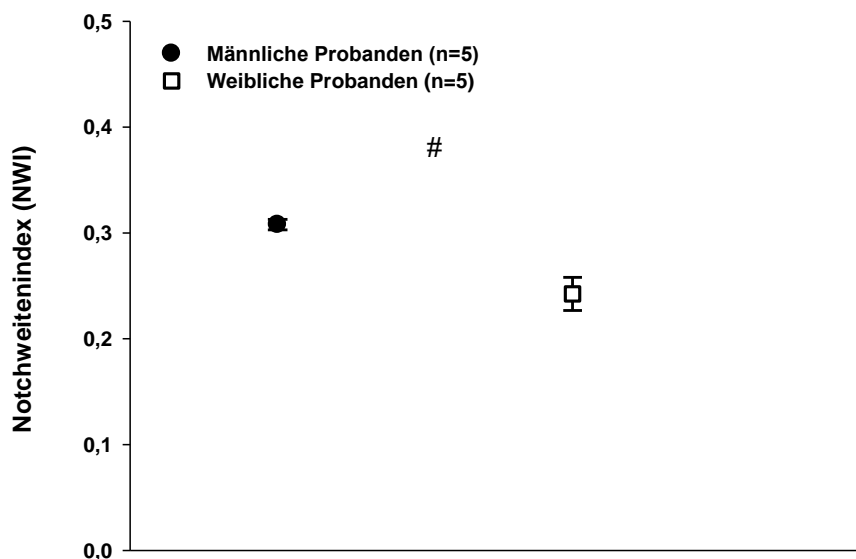


Abbildung 18: Notchweitenindex (NWI) (Matched Pairs)

(#) $p < 0,01$ männliche vs. weibliche Probanden

4.2.2.2 VKB-Notchindex (ANI)

Bei der Auswertung des VKB-Notchindex (ANI) zeigten sich sowohl in der Gesamtgruppe als auch bei den Matched Pairs signifikante Unterschiede zwischen Männern und Frauen. In der Gesamtgruppe betrug der ANI in der Notch Eingangsebene bei weiblichen Probanden $0,27 \pm 0,0$, bei männlichen $0,34 \pm 0,0$, in der Mittleren Notchebene $0,31 \pm 0,0$ vs. $0,42 \pm 0,0$ und in der Notch Ausgangsebene $0,33 \pm 0,0$ vs. $0,45 \pm 0,0$ (siehe Abbildung 19). Analog dem Gesamtkollektiv war der ANI auch in der Matched Pairs Technik in allen drei Notchebenen bei weiblichen Studienteilnehmerinnen signifikant kleiner (Notch Eingangsebene: $0,21 \pm 0,0$ vs. $0,37 \pm 0,0$; Mittlere Notchebene: $0,26 \pm 0,0$ vs. $0,47$; Notch Ausgangsebene: $0,26 \pm 0,0$ vs. $0,46 \pm 0,0$) (siehe Abbildung 20).

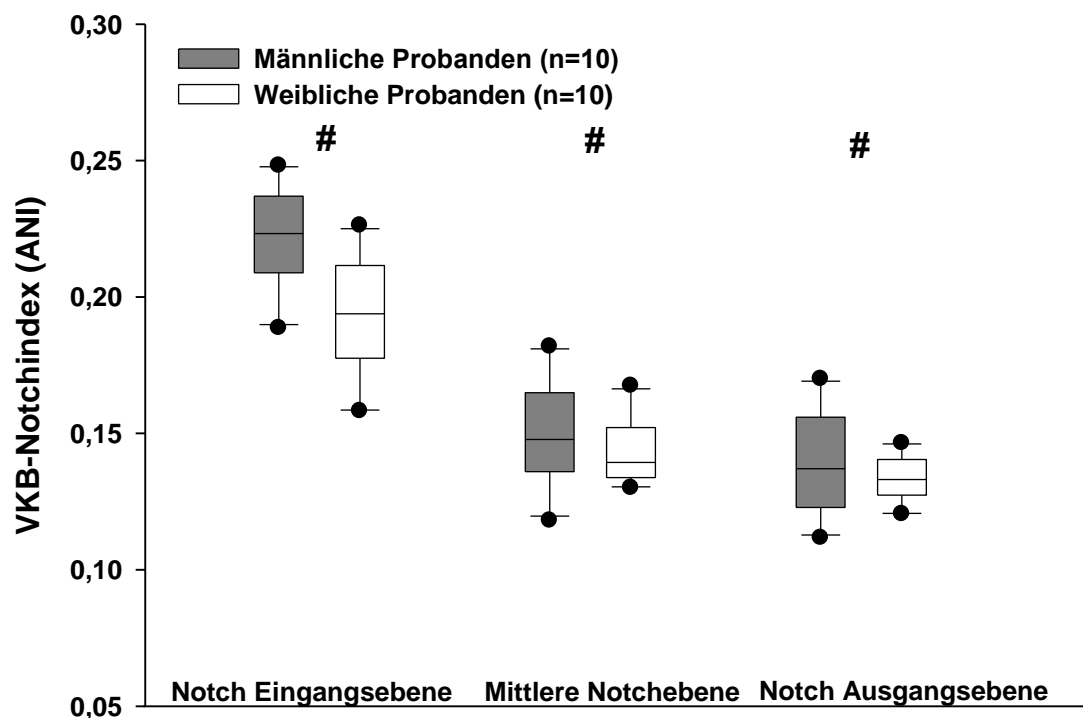


Abbildung 19: VKB-Notchindex (ANI) (Gesamtkollektiv)

(#) $p < 0,01$ männliche vs. weibliche Probanden

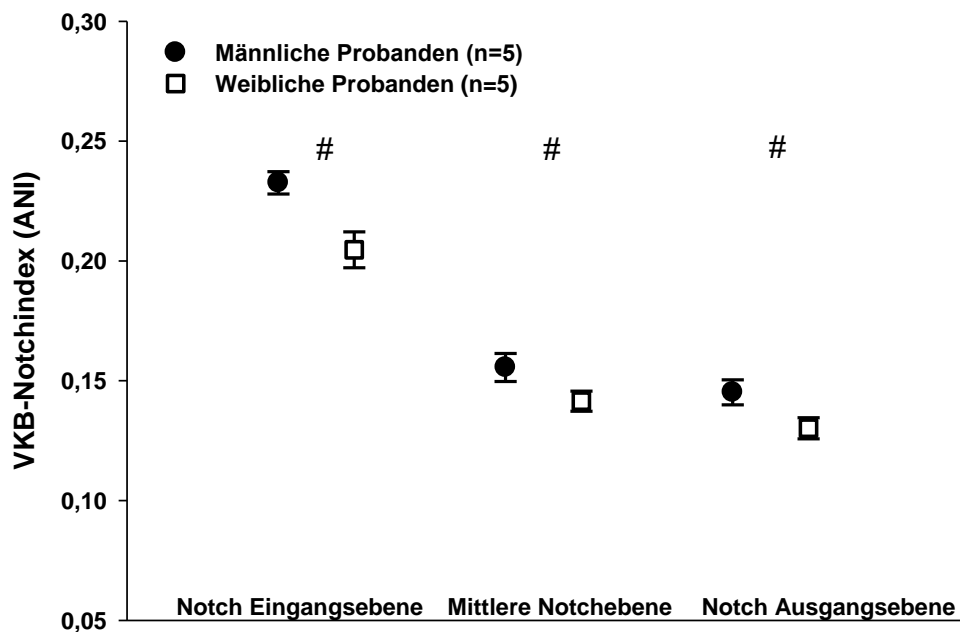


Abbildung 20: VKB-Notchindex (ANI) (Matched Pairs)

(#) $p < 0,01$ männliche vs. weibliche Probanden

4.2.2.3 Notchfläche (A_N)

Frauen hatten im Durchschnitt in der Gesamtgruppe in allen dargestellten Schnittebenen eine signifikant kleinere Notchfläche als männliche Studienteilnehmer (Notch Eingangsebene: $651,48 \pm 58,87 \text{ mm}^2$ vs. $829,57 \pm 79,0 \text{ mm}^2$; Mittlere Notchebene: $568,27 \pm 78,24 \text{ mm}^2$ vs. $666,44 \pm 105,62 \text{ mm}^2$; Notch Ausgangsebene: $537,47 \pm 58,66 \text{ mm}^2$ vs. $634,1 \pm 80,1 \text{ mm}^2$) (siehe Abbildung 21).

Bei der Analyse in Matched Pairs Technik war die Notchfläche bei Frauen lediglich in der Eingangs- und in der Ausgangsebene signifikant kleiner als bei Männern (Notch Eingangsebene: $701,45 \pm 45,9 \text{ mm}^2$ vs. $818,56 \pm 51,97 \text{ mm}^2$; Notch Ausgangsebene: $559,3 \pm 46,35 \text{ mm}^2$ vs. $687,85 \pm 46,58 \text{ mm}^2$) (siehe Abbildung 22).

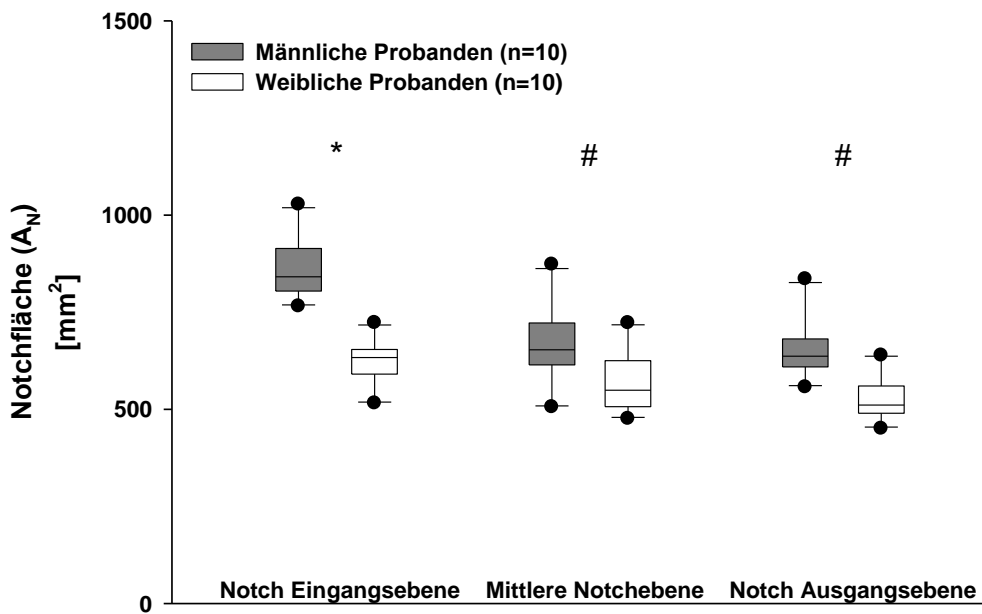


Abbildung 21: Notchfläche (A_N) (Gesamtkollektiv)

- (#) $p < 0,001$ männliche vs. weibliche Probanden
- (*) $p < 0,01$ männliche vs. weibliche Probanden

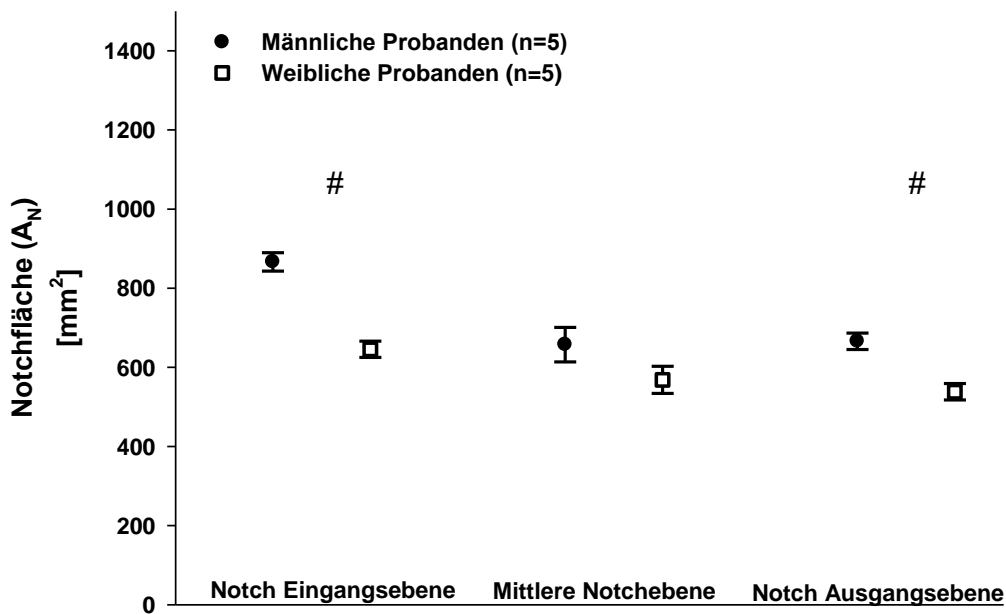


Abbildung 22: Notchfläche (A_N) (Matched Pairs)

- (#) $p < 0,01$ männliche vs. weibliche Probanden

4.2.3 Korrelation zwischen Notch- und VKB-Vermessungen

Um den Zusammenhang zwischen den Vermessungen der Notch und den Vermessungen des vorderen Kreuzbandes darzustellen, wurde eine lineare Regressionsanalyse angewandt. Die Auswertung erfolgte wieder getrennt nach handvermessenen und per Grauwertstufenerfassung erhobenen Daten (siehe Tabelle 4). Es zeigte sich dabei ein hochsignifikanter Zusammenhang zwischen der Notchfläche in der Notch Eingangsebene bzw. der Notch Ausgangsebene zur Querschnittsfläche VKB/HKB und VKB-Zentralsegment ($p < 0,001$). Der NWI und die Notchfläche in der mittleren Notchebene korrelierten signifikant mit den VKB-Vermessungen ($p < 0,01$). Die Pearson Korrelationskoeffizienten sind jeweils am Ende der Regressionsgeraden in den Abbildungen angegeben.

Tabelle 4: Korrelation zwischen Notch- und VKB-Vermessungen

	$QS_{HKB/VKB}$		$QS_{VKB/ZS}$	
	Handvermessung	Grauwertstufung	Handvermessung	Grauwertstufung
	Notch Eingangsebene			
A_N	0,726 (#)	0,584 (#)	0,674 (*)	0,527 (#)
NWI	0,495 (#)	0,605 (#)	0,456 (#)	0,568 (*)
	Mittlere Notchebene			
A_N	0,531 (#)	0,434 (#)	0,529 (#)	0,384
	Notch Ausgangsebene			
A_N	0,684 (#)	0,644 (#)	0,696 (#)	0,611 (#)

Angegeben sind die Pearson-Korrelationskoeffizienten.

(*) $p < 0,001$ männliche vs. weibliche Probanden

(#) $p < 0,05$ männliche vs. weibliche Probanden

NWI: Notchweitenindex

A_N : Notchfläche

$QS_{VKB/HKB}$: Querschnittsfläche VKB/HKB

$QS_{VKB/ZS}$: Querschnittsfläche VKB-Zentralsegment

4.2.3.1 Korrelationen der Notch Eingangsebene mit den VKB- Vermessungen

Die Regressionsanalyse zwischen der Notchfläche in der Notch Eingangsebene und der Querschnittsfläche VKB/HKB (siehe Abbildung 23) bzw. dem VKB-Zentralsegment (siehe Abbildung 24) zeigte einen signifikanten Zusammenhang sowohl bei der Auswertung der handvermessenen Daten als auch bei den Grauwertstufenmessungen ($p = 0,007$ Querschnittsfläche VKB/HKB; $p = 0,017$ VKB-Zentralsegment).

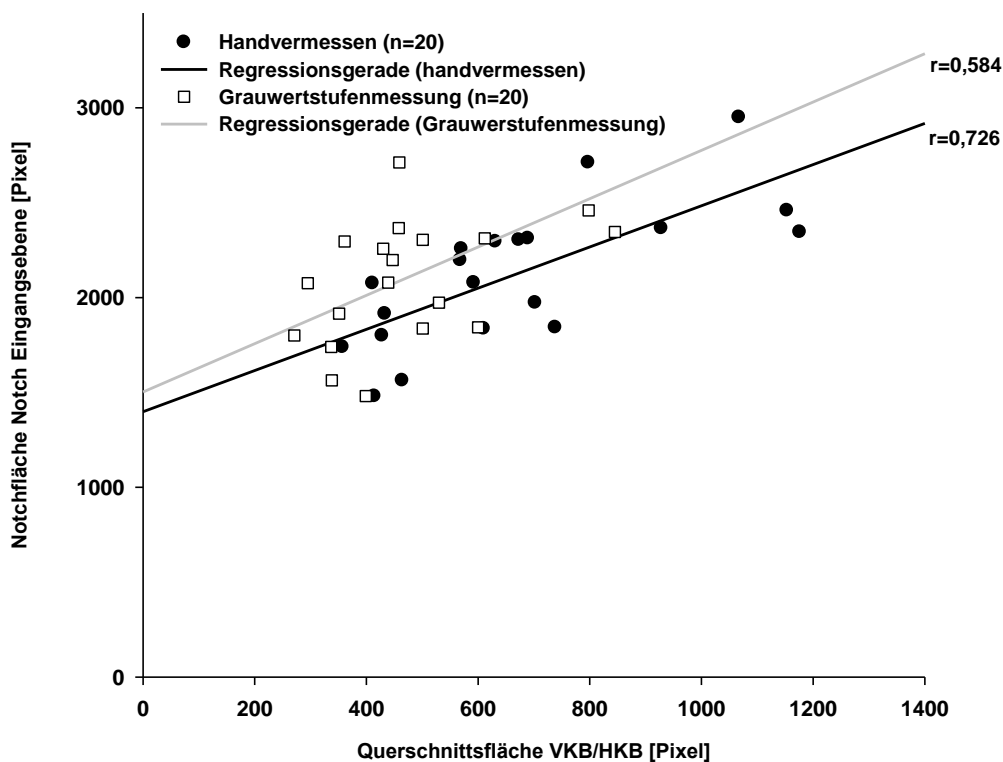


Abbildung 23: Korrelation Querschnittsfläche VKB/HKB mit Notchfläche (A_N) (Notch Eingangsebene)

$p < 0,001$ (handvermessen)

$p < 0,05$ (Grauwertstufenmessung)

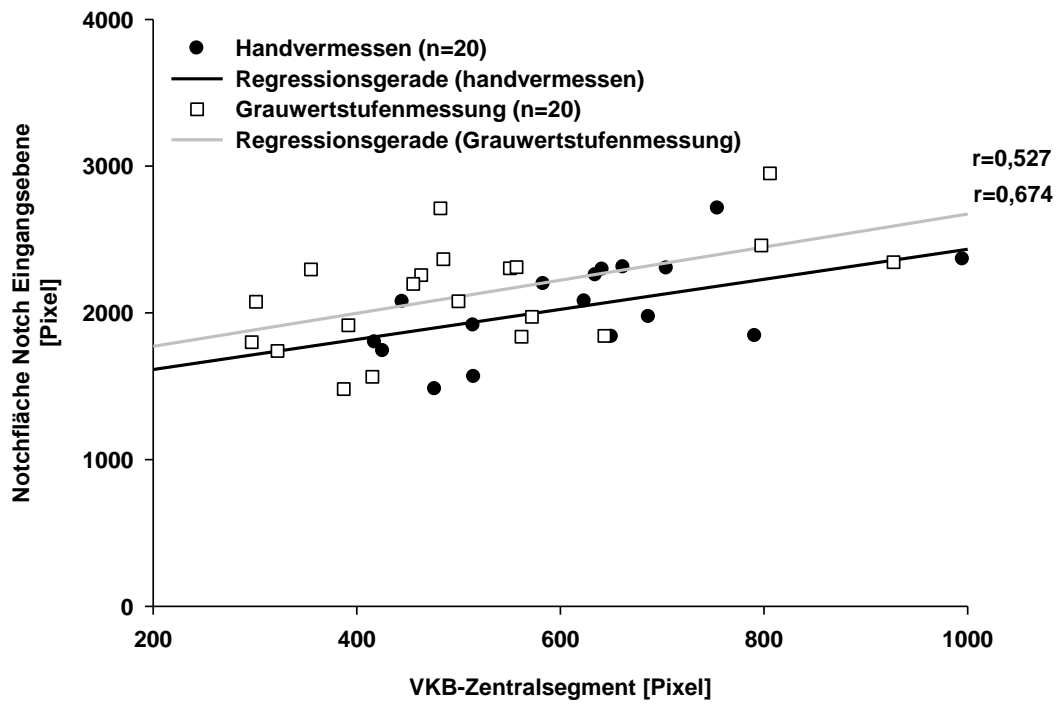


Abbildung 24: Korrelation VKB-Zentralsegment mit Notchfläche (A_N) (Notch Eingangsebene)

$p < 0,001$ (handvermessen)

$p < 0,05$ (Grauwertstufenmessung)

4.2.3.2 Korrelationen des NWI mit den VKB-Vermessungen

Bei der Korrelation des NWI mit den VKB-Querschnitten ergaben sich ebenfalls signifikante Größenzusammenhänge sowohl bei der Korrelation mit der Querschnittsfläche VKB/HKB ($p = 0,027$ handvermessen; $p = 0,005$ Grauwertstufenmessung) als auch mit dem VKB-Zentralsegment ($p = 0,043$ handvermessen; $p = 0,009$ Grauwertstufenmessung) (siehe Abbildung 25 und 26).

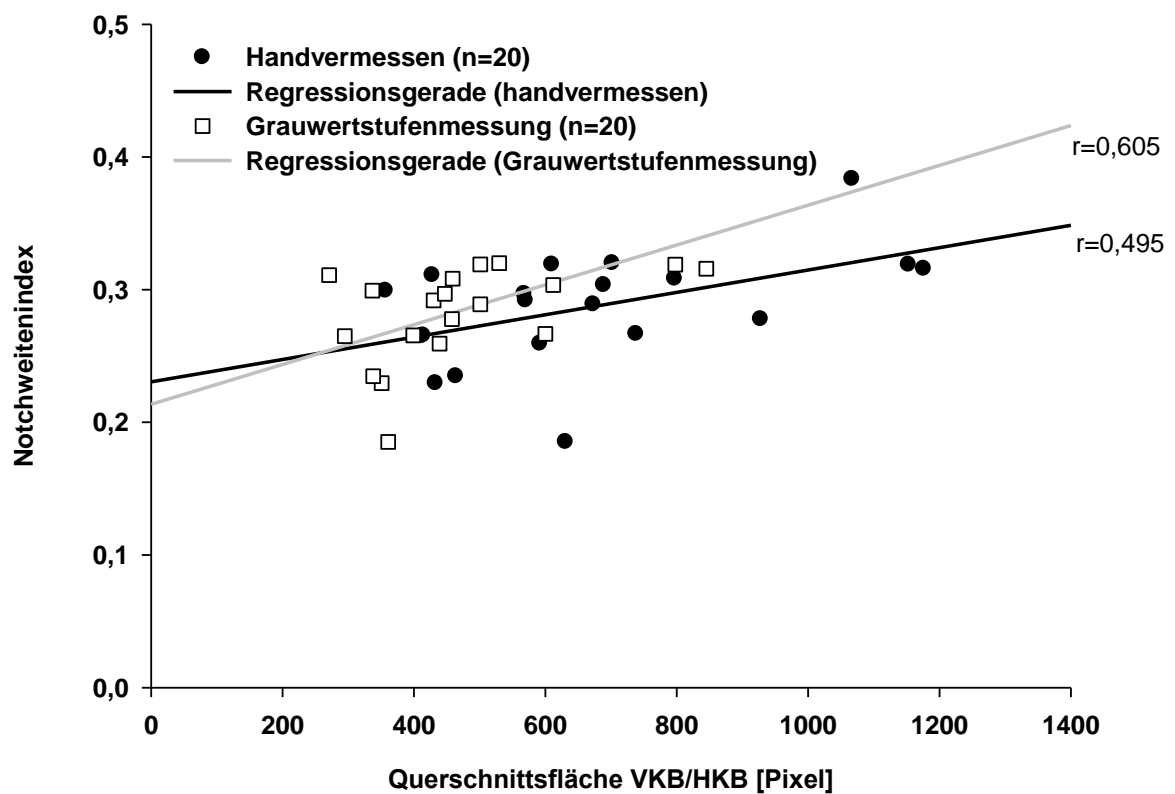


Abbildung 25: Korrelation Querschnittsfläche VKB/HKB mit dem NWI

$p < 0,05$ (handvermessen)

$p < 0,05$ (Grauwertstufenmessung)

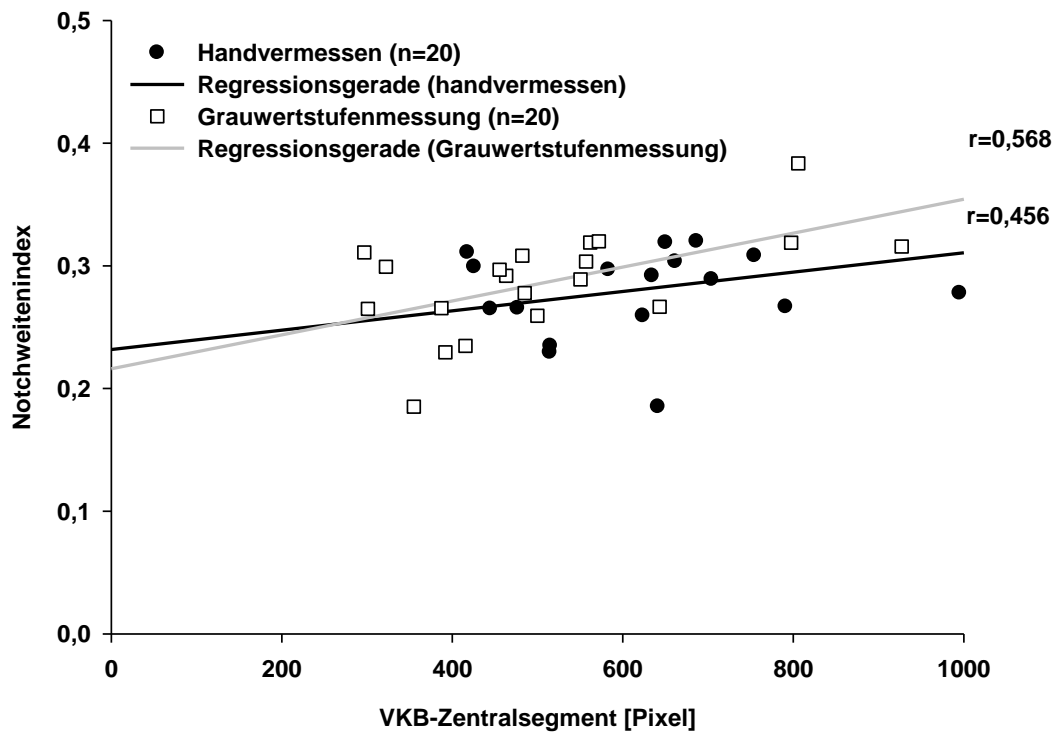


Abbildung 26: Korrelation VKB-Zentralsegment mit dem NWI

$p < 0,05$ (handvermessen)

$p < 0,05$ (Grauwertstufenmessung)

4.2.3.3 Korrelationen der Mittleren Notchebene mit den VKB-Vermessungen

Auch die Regressionsanalyse zwischen der Notchfläche mit den VKB-Vermessungen in der Mittleren Notchebene zeigte lediglich bei den handvermessenen Daten einen signifikanten Zusammenhang (Querschnittsfläche VKB/HKB: $p = 0,016$ handvermessen; $p = 0,056$ Grauwertstufenmessung; VKB-Zentralsegment: $p = 0,017$ handvermessen; $p = 0,095$ Grauwertstufenmessung) (siehe Abbildung 27 und 28).

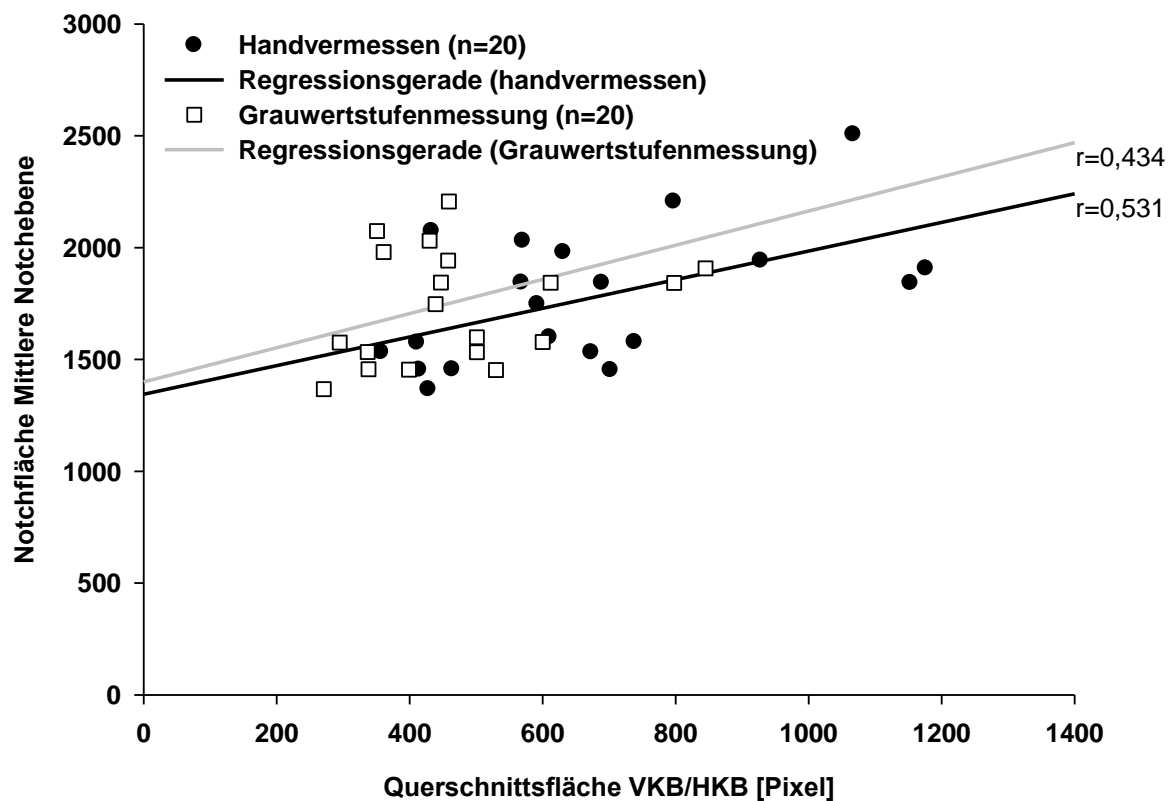


Abbildung 27: Korrelation Querschnittsfläche VKB/HKB mit Notchfläche (A_N) (Mittlere Notchebene)

$p < 0,05$ (handvermessen)

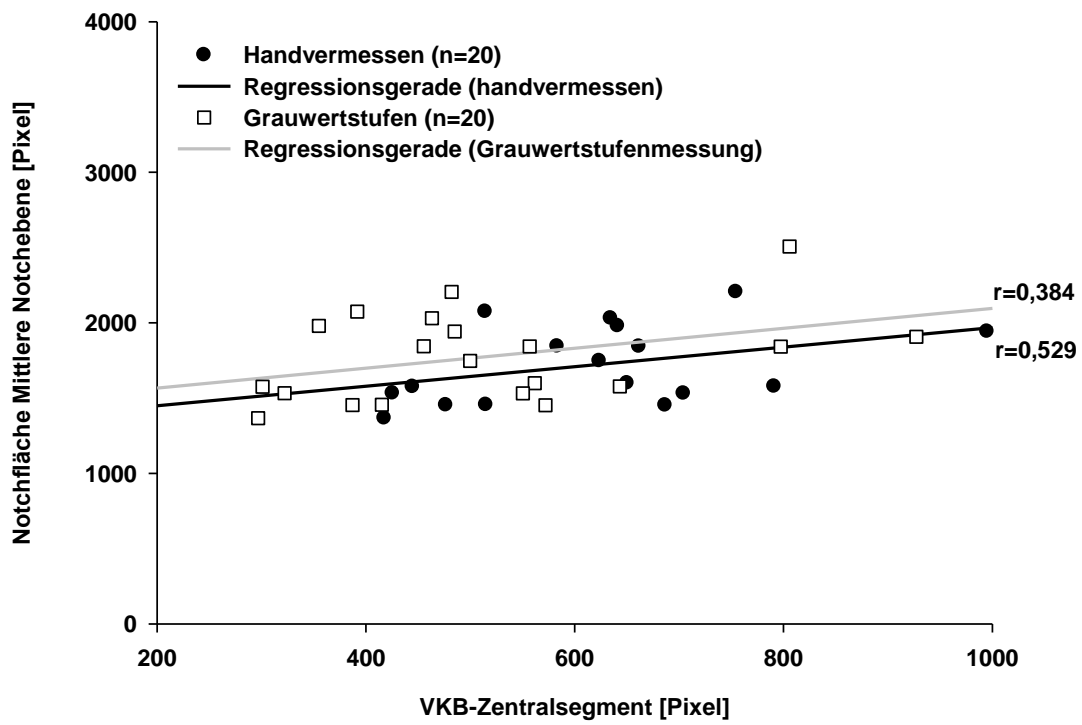


Abbildung 28: Korrelation VKB-Zentralsegment mit Notchfläche (A_N) (Mittlere Notchebene)

$p < 0,05$ (handvermessen)

4.2.3.4 Korrelationen der Notch Ausgangsebene mit den VKB-Vermessungen

Ebenfalls signifikant war der Zusammenhang der handvermessenen Daten in der Notch Ausgangsebene ($p < 0,001$). Die Auswertung der Grauwertstufenmessung in dieser Notchebene war mit $p < 0,002$ für die Querschnittsfläche VKB/HKB und mit $p < 0,004$ für das VKB-Zentralsegment signifikant (siehe Abbildung 29 und 30).

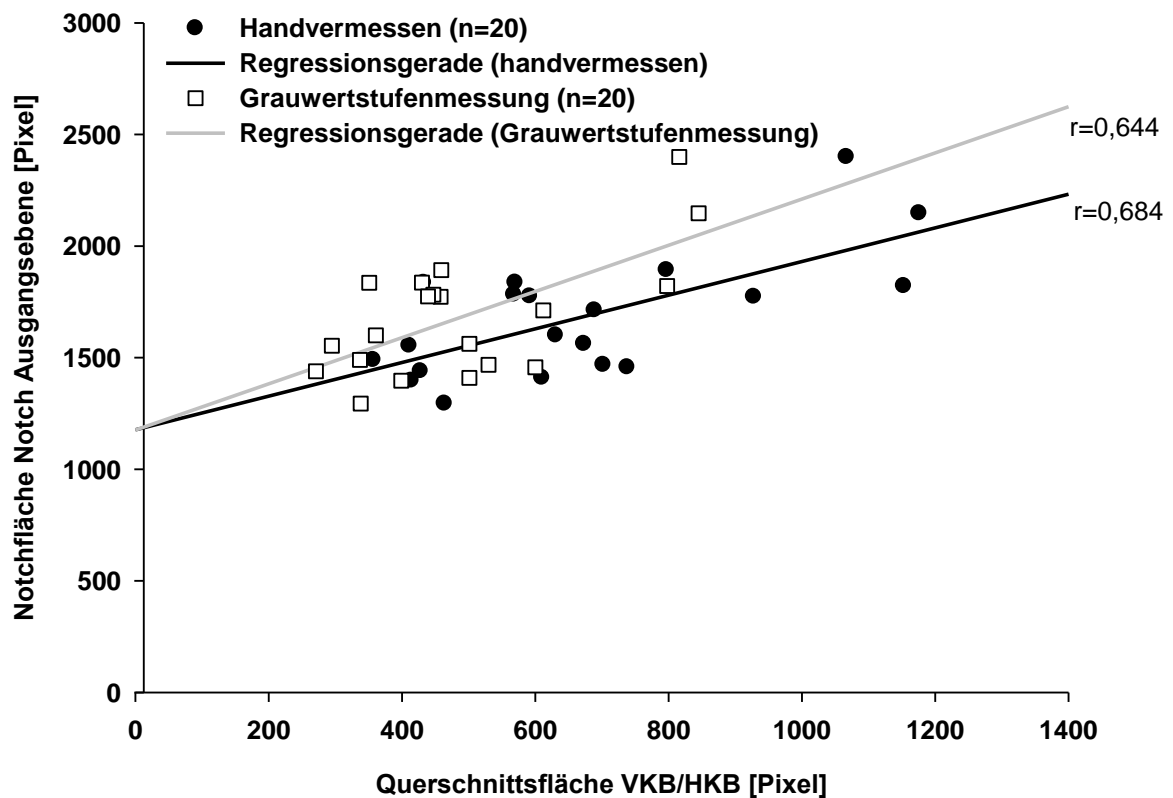


Abbildung 29: Korrelation Querschnittsfläche VKB/HKB mit Notchfläche (Notch Ausgangsebene)

$p < 0,001$ (handvermessen)

$p < 0,05$ (Grauwertstufenmessung)

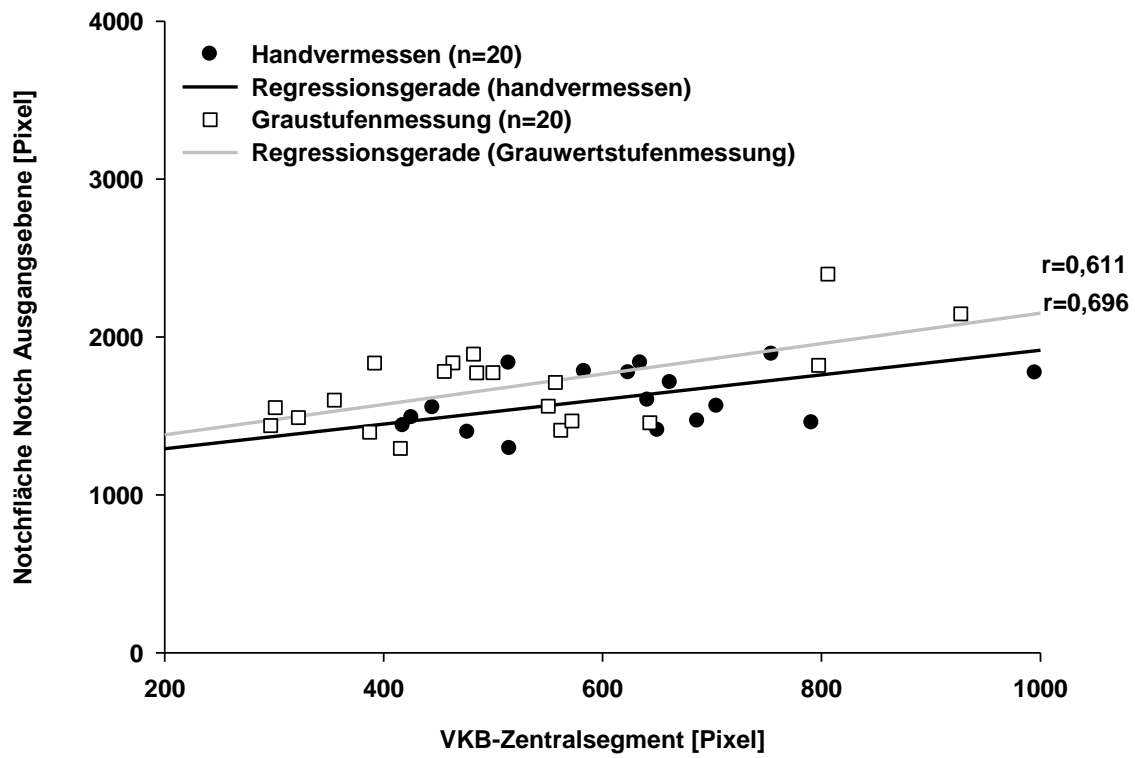


Abbildung 30: Korrelation VKB-Zentralsegment mit Notchfläche (A_N) (Notch Ausgangsebene)

$p < 0,001$ (handvermessen)

$p < 0,05$ (Grauwertstufenmessung)

5. DISKUSSION

Ein zunehmend höherer Anteil von weiblichen Mitgliedern in organisierten Sportvereinigungen führte in den letzten Jahrzehnten auch zu einer generellen Zunahme von Sportverletzungen bei Frauen. Dabei zeigte sich ein überproportional hohes Auftreten von vorderen Kreuzbandrupturen bei weiblichen Sportlern. Sportlich aktive Frauen erleiden deutlich häufiger VKB-Rupturen als Männer (PRODRAMOS et al. 2007). Diese Beobachtung führte zu einer Reihe von Untersuchungen, um anatomische Besonderheiten bzw. Unterschiede zwischen männlichen und weiblichen Kniegelenken und der Funktion des vorderen Kreuzbandes identifizieren zu können. Hierbei ergaben sich zum Teil widersprüchliche Aussagen. Jedoch konnten bislang keine alleinigen prädisponierenden Faktoren für VKB-Rupturen bei Frauen ausgemacht werden. Vielmehr handelt es sich um ein Zusammenspiel von verschiedenen Einflüssen extrinsischer und intrinsischer Faktoren, wobei dem knöchernen System und der Anatomie des vorderen Kreuzbandes eine besondere Rolle zukommt.

In der vorliegenden Studie wurde das Verhältnis des vorderen Kreuzbandes zur Fossa intercondylaris untersucht, um mögliche geschlechtsspezifische Unterschiede und prädisponierende Faktoren für eine Ruptur des vorderen Kreuzbandes zu identifizieren. Dazu wurden die Kniegelenke von insgesamt zwanzig freiwilligen gesunden Probanden mit Hilfe der Magnetresonanztomographie vermessen. Hierbei zeigte sich eine kleinere Querschnittsfläche VKB/HKB sowie ein kleineres VKB-Zentralsegment bei weiblichen Probanden. Außerdem konnten wir zeigen, dass sowohl der NWI, der von uns neu definierte VKB-Notchindex (ANI) als auch die Notchfläche in allen definierten Ebenen bei weiblichen Probanden kleiner waren. Darüber hinaus zeigte sich eine signifikante positive Korrelation zwischen den Notch- und VKB-Vermessungen.

Das anatomische Verhältnis des vorderen Kreuzbandes zur Fossa intercondylaris wurde bereits auf unterschiedliche Arten wissenschaftlich untersucht. Es erfolgten in vivo Vermessungen (ANDERSON et al. 2001; SHELBOURNE et al. 1998), Leichenstudien (GOOD et al. 1991; KOUKOUKIS et al. 1997; MUNETA et al.

1997), röntgenologische Studien (BARRET et al. 1992; FRIDEN et al. 1993; FRIEDMAN et al. 1994; HOUSEWORTH et al. 1987; LUND-HANSSSEN et al. 1994; SCHICKEDANTZ et al. 1993; SHELBOURNE et al. 1997, 1998; SOURYAL et al. 1988; TEITZ et al. 1997), computertomographische (ANDERSON et al. 1987) und kernspintomographische (ANDERSON et al. 2001; CHARLTON et al. 2002; DAVIS et al. 1999; HOWELL et al. 1991, 1992) Untersuchungen. Es fanden sich signifikante Unterschiede zwischen den Kontrollgruppen und Kniegelenken mit VKB Verletzungen in Bezug auf verschiedene Parameter wie zum Beispiel die Notch Eingangsebene, die Notch Ausgangsebene und den Notchweitenindex. Der Notchweitenindex ist dabei ein von zahlreichen Autoren zitierter Index, bei dem das Verhältnis aus interkondylärer Notchweite und Femurkondylenweite berechnet wird (MUNETTA et al. 1997). Neben den oben genannten knöchernen Dimensionen wurden darüber hinaus diverse Vermessungen des vorderen Kreuzbandes durchgeführt. ANDERSON untersuchte in seiner MRT Studie 2001 neben dem NWI auch die anteroposterioren Dimensionen des vorderen Kreuzbandes sowie den transversalen Durchmesser (ANDERSON et al. 2001). MUNETA fertigte Silikonabdrücke von Leichenkniegelenken, an denen er unter anderem die VKB-Dimensionen direkt vermessen konnte (MUNETTA et al. 1997).

Bereits 1938 stellte PALMER fest, dass das vordere Kreuzband durch Überdehnung am Rande der medialen Begrenzung der lateralen Femurkondyle gefährdet sei (PALMER 1938). NORWOOD und CROSS konnten zeigen, dass sich in Extension das vordere Kreuzband sehr eng an die interkondyläre Notch anlegt und so große Kräfte auf den mittleren Anteil ausgeübt werden (NORWOOD et al. 1977). FUNG simulierte 2007 in 3D-Rekonstruktionen der Notch ein Impingement an der lateralen Femurkondyle in Außenrotation und Beugung. Dabei waren vor allem das anteromediale VKB-Bündel und Kniegelenke mit kleinem NWI anfällig für ein Impingement. Auch PARK konnte in einer in vivo Untersuchung zeigen, dass es bei Frauen, bedingt durch eine höhere Gelenklaxität und einem höheren Kraftverlust in Außenrotation, zu einem stärkeren Impingement kommt als bei Männern (PARK et al. 2008). In weiteren aktuellen Studien wurde untersucht, ob eine enge Notch auch ein schlankeres, biomechanisch weniger stabiles Kreuzband enthält (ANDERSON et al. 2001; CHARLTON et al. 2002; DAVIS et al. 1999; MUNETA et al. 1997; FAYAD et al.

2008). Während ANDERSON in seiner Untersuchung zeigen konnte, dass Frauen ein dünneres und damit biomechanisch schwächeres VKB aufweisen, wurde von CHARLTON lediglich eine Abhängigkeit der Stärke des VKB von der Körpergröße und vom Körpergewicht beschrieben. MUNETA kam in seiner Studie zu dem Ergebnis, dass es keine Korrelation zwischen der Notch-Weite und VKB-Kaliber gibt. FAYAD hingegen wies in ihrer Studie zwar geschlechtsspezifische Unterschiede des VKB-Volumens nach, diese waren allerdings nach Anpassung der Körpergrößendifferenzen nicht mehr signifikant. Vielmehr korrelierte das VKB-Volumen mit der Körpergröße und nicht mit dem Geschlecht (FAYAD et al. 2008). DAVIS schloss aus seinen Ergebnissen, dass es eine signifikante Korrelation von Notch- und VKB-Weite gibt und Frauen insgesamt kleinere VKB-Weiten aufweisen (DAVIS et al. 1999).

In der vorliegenden Studie wurde eine neue Technik der kernspintomographischen Analyse angewandt. Dabei wurde die interkondyläre Notch durch drei verschiedene MRT Schnittebenen charakterisiert, die zuvor aus einem Volumendatensatz errechnet worden waren. Hier fand Berücksichtigung, dass eine Stenose der Notch Eingangsebene signifikant häufiger bei Patienten mit vorderer Kreuzbandruptur auftritt (ANDERSON et al. 1987). Da eine VKB-Ruptur allerdings nicht ausschließlich die Kreuzbandanteile, die sich in anatomischer Nähe der Notch Eingangsebene befinden, betrifft (SHERMAN et al. 1991; STÄUBLI et al. 1999), sondern auch signifikante Korrelationen zwischen einer engen Notch Ausgangsebene und einer VKB-Ruptur beschrieben wurden (HOUSEWORTH et al. 1987), beschlossen wir, neben der Notch Eingangsebene (Notch Inlet), der Notch Ausgangsebene (Notch Outlet) auch eine Mittlere Notchebene (Notch Middle Plane) durch kernspintomographische Schnitte zu definieren (STÄUBLI et al. 1999). Im Vergleich zu vorangehenden Untersuchungen, die entweder computertomographische (ANDERSON et al. 1987) oder röntgenologische (HOUSEWORTH et al. 1987; LAPRADE et al. 1994; SHELBOURNE et al. 1998; SHELBOURNE et al. 1997; SOURYAL et al. 1988, 1993) Vermessungen vornahmen, konnten wir durch Anwendung des Kernspintomographen Strahlenbelastungen der Probanden vermeiden. Reproduzierbare Schnittebenen der Notch wurden durch streng standardisierte graphische Analysen erzielt.

Da Volumendatensätze bei der Magnetresonanztomographie weniger präzise die Differenzierung von Weichteilgeweben zulassen, bedingt durch eine geringere Ortsauflösung im Gegensatz zu konventionellen Spin-Echo- bzw. Fast-Spin-Echo-Sequenzen, verwendeten wir für die Darstellung der vorderen Kreuzbandquerschnitte hochauflösende Spin-Echo-Sequenzen. Dabei stellte sich nach Vorversuchen die T2-gewichtete Sequenz als am besten geeignet zur Darstellung der Kreuzbandstrukturen heraus. Anders als in vergleichbaren Studien, die entweder coronare (DAVIS et al. 1999), coronar schräge (STÄUBLI et al. 1999), sagittale (ANDERSON et al. 2001; HOWELL et al. 1991, 1992) oder axiale Schnitte durchführten, untersuchten wir reproduzierbare Schnitte, die genau axial zur longitudinalen Achse des VKB-Hauptbündels verliefen. Darüber hinaus bevorzugten wir Flächenvermessungen der so entstandenen Querschnitte vom vorderen Kreuzband gegenüber Längen- und Dickenvermessungen (ANDERSON et al. 2001; DAVIS et al. 1999; HOWELL et al. 1991, 1992; STÄUBLI et al. 1999).

Bei jedem untersuchten Knie wurde eine Schnittebene definiert, auf der der Abstand zwischen hinterem und vorderem Kreuzband am geringsten war. Auf dieser kontrastierte sich das vordere Kreuzband am besten vom umgebenden Fettgewebe. Hinzu kam, dass sich in diesem Bereich das vordere Kreuzband am einfachsten vermessen ließ, da sich nahe der femoralen und tibialen Ansatzstelle das vordere Kreuzband sehr stark auffächert und dort eine Zuordnung der Fasern deutlich erschwert war. Die gleiche Technik fand auch bei DAVIS et al. (1999) in coronaren Schnitten Anwendung. ANDERSON (2001) untersuchte sagittale Schnitte für die Bestimmung des anteroposterioren Durchmessers des vorderen Kreuzbandes und axiale Schnitte für die Vermessung des maximalen transversalen Durchmessers des VKB in der Notch Eingangsebene. STÄUBLI bestimmte die Breite des vorderen Kreuzbandes an Schnittebenen, die parallel zum Notchdach verliefen (STÄUBLI et al. 1999).

Die Ergebnisse unserer Studie zeigen einen hochsignifikanten Zusammenhang zwischen der Querschnittsfläche des VKB auf Höhe des Schnittpunktes mit dem hinteren Kreuzband und der Notchfläche in der Notch Eingangsebene bzw. in der Notch Ausgangsebene. Folglich enthält eine kleine Fossa intercondylaris ein dünnes vorderes Kreuzband. Weiterhin korrelieren Notch Eingangsebene und

Notch Ausgangsebene scheinbar besser mit der Dicke des VKB als die mittlere Ebene der Notch. Der Vorhersagewert der VKB-Dicke anhand der Größe der interkondylären Notch wurde 1999 durch DAVIS et al. vorgestellt. Die Autoren analysierten gesunde Kniegelenke bei 124 Patienten mit einem mittleren Alter von 37 Jahren. Untersucht wurden T2-gewichtete coronare Kernspinsequenzen, auf denen sich vorderes und hinteres Kreuzband kreuzten. Es fand sich eine signifikante Korrelation zwischen Notchbreite und VKB-Breite. Ähnliche Ergebnisse wurden auch von STÄUBLI et al. (1999) präsentiert. In schrägen coronaren MRT-Schnitten ergab sich ein positiv signifikanter Zusammenhang zwischen VKB-Breite und interkondylärer Notchbreite in der Mitte der Notch. CHARLTON und Mitarbeiter wiesen 2002 einen signifikanten Zusammenhang zwischen Notchvolumen und VKB-Volumen nach.

Widersprüchliche Ergebnisse fanden sich bei MUNETA et al. (1997) und ANDERSON et al. (2001). MUNETA und Kollegen analysierten die interkondyläre Notch und das vordere Kreuzband an 16 fixierten Leichenkniegelenken. Dabei wurde ein Positiv-Abdruck des vorderen Kreuzbandes mit Silikonkunststoff gefertigt und das vordere Kreuzband im Anschluss mit einem Tastzirkel vermessen. Ein signifikanter Zusammenhang zwischen Notchweite und VKB-Kaliber wurde nicht gefunden. Auch ANDERSON et al. (2001) schlossen aus ihrer Kernspinuntersuchung an 100 High School Basketballspielern, dass die Dicke des vorderen Kreuzbandes sich nicht anhand der Weite der interkondylären Notch vorhersagen lässt. Die unterschiedlichen Ergebnisse der eben beschriebenen Studien müssen kritisch diskutiert werden. Bei der Leichenstudie von MUNETA et al. (1997) wurden Kniegelenke von Donoren im Alter zwischen 49-92 Jahren untersucht, das mittlere Alter lag bei 75 Jahren. Es erscheint fragwürdig, die prädisponierenden Faktoren für eine vordere Kreuzbandruptur an Leichenkniegelenken mit einem so hohen Durchschnittsalter zu untersuchen. Außerdem könnten rassenspezifische anatomische Besonderheiten teilweise für die Ergebnisse mitursächlich sein. So führte MUNETA seine Untersuchung ausschließlich an Japanern durch. ANDERSON und Kollegen (2001) verwendeten in ihrer Studie axiale bzw. sagittale MRT-Schnitte, sowohl für die Vermessungen des VKB als auch für die Vermessungen der Notch. Nach unserer Auffassung ist bei dieser Art der Schnittführung, ohne Anpassung an den physiologischen Verlauf

des VKB, keine verlässliche Identifikation der anteroposterioren oder mediolateralen Dimensionen des vorderen Kreuzbandes im Sinne einer Reproduzierbarkeit möglich. Beachtet man den anatomischen Verlauf des vorderen Kreuzbandes, so erscheint es logisch, dass man bei Betrachtung axialer Standardschnitte eine verzerrte Darstellung des transversalen Durchmessers des VKB erhält. Hinzu kommt, dass bei einem durchschnittlichen transversalen Durchmesser des VKB von 5 mm und bei einer Schichtdicke von 3 mm lediglich 2 Schnitte mit Darstellung der anteroposterioren Dimensionen des vorderen Kreuzbandes abgebildet werden konnten (ANDERSON et al 2001). Bei DAVIS fand in der coronaren Schnittführung keine Anpassung an den physiologischen Verlauf des vorderen Kreuzbandes statt. Zwar zeigten die Ergebnisse kleinere Notch- und VKB-Weiten bei weiblichen Studienteilnehmerinnen, eine Differenzierung nach Größe und Gewicht erfolgte jedoch nicht (DAVIS et al. 1999). In der Studie von FAYAD gab es signifikante Altersunterschiede zwischen in die Studie eingeschlossenen Männern und Frauen. Die Frauen waren signifikant älter und es könnte sein, dass eine muzinöse altersbedingte Degeneration zu einer Größenzunahme des vorderen Kreuzbandes führt (FAYAD et al. 2008).

In unserer Studie wurden bewusst Probanden ausgewählt, die sich in der typischen Altersklasse für VKB-Rupturen befanden. Die axialen Schnitte genau senkrecht zum Verlauf der längsten Ausdehnung des vorderen Kreuzbandes ergaben exzellente Abbildungen der irregulären Querschnittsflächen des VKB. Bei der Regressionsanalyse zeigte sich ein hochsignifikanter Zusammenhang zwischen Notchgröße und VKB-Zentralsegment. Der Vergleich zwischen Männern und Frauen ergab signifikant kleinere Flächen der VKB-Querschnitte bei Frauen. Darüber hinaus war auch das Verhältnis der Notchfläche zu den Querschnittsflächen VKB/HKB (ANI) bei Frauen signifikant kleiner. Diese Ergebnisse und die Tatsache, dass auch bei der gesonderten Auswertung von Männern und Frauen gleicher Größe ein hochsignifikanter Unterschied in Bezug auf Notchgröße und VKB-Dicke zu verzeichnen war, stützen die Aussage, dass die geschlechtsspezifischen Unterschiede unabhängig von der Körpergröße sind. Zu ähnlichen Ergebnissen kamen auch ANDERSON et al. (2001), DAVIS et al. (1999) und STÄUBLI et al. (1999). Andere Ursachen der erhöhten Rate an Rupturen des VKB beim weiblichen Geschlecht sind zu berücksichtigen. So

zeigten WOJTYS et al. (2002) in einer biomechanischen Arbeit, dass Frauen eine geringere muskuläre Protektion des VKB gegen tibialen Versatz haben. Die erhöhte Inzidenz scheint damit wahrscheinlich ein Zusammenspiel vieler komplexer Variablen zu sein (HARMON et al. 2000).

Die vorliegende Arbeit zeigt einen signifikanten linearen Zusammenhang zwischen der Größe der Fossa intercondylaris und Querschnittsgröße des vorderen Kreuzbandes im mittleren Anteil. Die Ergebnisse legen nahe, dass zusätzlich zu dem Impingement des VKB an der medialen Kante und dem oberen Dach der Notch ein biomechanisch schwächeres vorderes Kreuzband ursächlich für die erhöhte Inzidenz vorderer Kreuzbandrupturen bei Patienten mit enger Fossa intercondylaris sein kann. Darüber hinaus wurde nachgewiesen, dass Frauen ein dünneres vorderes Kreuzband haben als Männer mit gleicher Körpergröße. Dies könnte einer der kritischen ätiologischen Faktoren sein, der Frauen für VKB-Rupturen prädisponiert.

6. Literaturverzeichnis

1. Anderson AF, Lipscomb AB, Liedahl KJ, Addlestone RB (1987) Analysis of the intercondylar notch by computed tomography. *Am J Sports Med* 15:547-553
2. Anderson AF, Dome DC, Gautman S, Awh MH, Rennirt GW (2001) Correlation of anthropometric measurements, strength, anterior cruciate ligament size, and notch characteristics to sex differences in anterior cruciate ligament tear rates. *Am J Sports Med* 29:58-66
3. Barrett GR, Rose JM, Ried EM (1992) Relationship of anterior cruciate ligament injury to notch width index (a roentgenographic study). *J MSMA* 33:279-283
4. Barry KP, Masgarzadeh M, Triolo J, Moyer R, Tehranzadeh J, Bonakdarpour A (1996) Accuracy of MRI patterns in evaluation anterior cruciate ligament tears. *Skeletal Radiol* 25:365-370
5. Brandser EA, Riley MA, Berbaum KS, el Khoury GY, Bennett DL (1996) MR imaging of anterior cruciate ligament injury: independent value of primary and secondary signs. *Am J Roentgenol* 167:121-126
6. Charlton WPH, John TAS, Ciccotti MG, Harrison N, Schweitzer M (2002) Differences in femoral notch anatomy between man and woman. A magnetic resonance imaging study. *Am J Sports Med* 30:329-333
7. Davis TJ, Shelbourne KD, Klootwyk TE (1999) Correlation of the intercondylar notch width of the femur to the width of the anterior and posterior cruciate ligaments. *Knee Surg Sports Traumatol Arthrosc* 7:209-214
8. Eckstein F, Sittek H, Gavazzeni A, Milz S, Kiefer B, Putz R, Reiser M (1995) Knee joint cartilage in magnetic resonance tomography. MR chondrovolumetry (MR-CVM) using fat-suppressed FLASH 3D sequence. *Radiologe* 35:87-93
9. Ellison AE, Berg EE (1985) Embryology, anatomy, and function of the anterior cruciate ligament. *Orthop Clin NA* 16:3-14
10. Fayad LM, Rosenthal EH, Morrison WB, Carrino JA (2008) Anterior Cruciate Ligament Volume: Analysis of Gender Differences. *J Mag Res* 27:218-223
11. Friden T, Jonsson A, Erlandsson T, Jonsson K, Lindstrand A (1993) Effect of femoral condyle figuration on disability after an anterior cruciate ligament rupture. 100 patients followed for 5 years. *Acta Orthop Scand* 64:571-574
12. Friedman RL, Feagin JA (1994) Topographical anatomy of the intercondylar roof. A pilot study. *Clin Orthop* 306:163-170

13. Fu FH, Bennett CH, Lattermann C, Ma CB (1999) Current trends in anterior cruciate ligament reconstruction. Part 1: Biology and biomechanics of reconstruction. *Am J Sports Med* 27:821-830
14. Fung DT, Hendrix RW, Koh JL, Zhang LQ (2007) ACL Impingement prediction based on MRI scans of individual knees. *Clin Orthop* 460:210-218
15. Gibbs NJ (1993) Injuries in professional rugby league. A three year prospective study of the South Sydney professional rugby league football club. *Am J Sports Med* 21:696-700
16. Good L, Odensten M, Gillquist J (1991) Intercondylar notch measurements with special reference to anterior cruciate ligament surgery. *Clin Orthop* 263:185-189
17. Griffin LY, Agel J, Wojtys EM (2000) Noncontact anterior cruciate ligament injuries: risk factors and prevention strategies. *J Am Acad Orthop Surg* 8: 141-150
18. Harmon KG, Ireland ML (2000) Gender differences in noncontact anterior cruciate ligament injuries. *Clin Sports Med* 19:287-302
19. Herzog RJ, Sillimann JF, Hutton K, Rodkey WG, Streadman JK (1994) Measurements of the intercondylar notch by plain film radiography and magnetic resonance imaging. *Am J Sports Med* 22:204-210
20. Howell SM, Clark JA, Farley TE (1991) A rationale for predicting anterior cruciate graft impingement by the intercondylar roof. A magnetic resonance imaging study. *Am J Sports Med* 19:276-282
21. Howell SM, Clark JA, Farley TE (1992) Serial magnetic resonance study assessing the effects of impingement on the MR image of the patellar tendon graft. *Arthroscopy* 8:350-358
22. Houseworth SW, Mauro VJ, Mellon BA, Kieffer DA (1987) The intercondylar notch in acute tears of the anterior cruciate ligament: a computer graphics study. *Am J Sports Med* 15:221-224
23. Kohn D, Schneider G, Dienst M, Rupp S (2002) Diagnostik der Ruptur des vorderen Kreuzbandes. *Orthopäde* 31:719-730
24. Koukoubis TD, Glisson RR, Bolognesi M, Vail TP (1997) Dimensions of the intercondylar notch of the knee. *Am J Knee Surg* 10:83-87
25. LaPrade RF, Burnett QM (1994) Femoral intercondylar notch stenosis and correlation to anterior cruciate ligament injuries. A prospective study. *Am J Sports Med* 22:198-202
26. Logan M, Dunstan E, Robinson J, Williams A, Gedroyc W, Freeman M (2004) Tibiofemoral kinematics of the anterior cruciate ligament (ACL)-deficient weightbearing, living knee employing vertical access open "interventional" multiple resonance imaging. *Am J Sports Med*. 32:720-726

27. Lund-Hanssen H, Gannon J, Engebretsen J, Holen KJ, Anda W, Vatten L (1994) Intercondylar notch width and the risk for anterior cruciate ligament rupture. A case-control study in 46 female handball players. *Acta Orthop Scand* 65:529-532
28. Muneta T, Takakuda K, Yamamoto H (1997) Intercondylar notch width and its relation to the configuration and cross-sectional area of the anterior cruciate ligament. A cadaveric knee study. *Am J Sports Med* 25:69-72
29. Norwood LA, Cross MJ (1977) The intercondylar shelf and the anterior cruciate ligament. *Am J Sports Med* 5:171-176
30. Palmer I (1938) On the injuries to the ligament of the knee joint. A clinical study. *Acta Chir Scand* 81:1-282
31. Park HS, Wilson NA, Zhang LQ (2008) Gender differences in passive knee biomechanical properties in tibial rotation. *J Orthop Res* 26:937-44
32. Prodromos CC, Han Y, Rogowski J, Joyce B, Shi K (2007) A meta-analysis of the incidence of anterior cruciate ligament tears as a function of gender, sport and a knee injury-reduction regimen. *Arthroscopy* 23:1320-1325
33. Ryder SH, Hohnson RJ, Beynon BD, Ettliger CF (1997) Prevention of ACL injuries. *J Sport Rehabil* 6:80-96
34. Schickendantz MS, Weiker GG (1993) The predictive value of radiographs in the evaluation of unilateral and bilateral anterior cruciate ligament injuries. *Am J Sports Med* 21:110-113
35. Shelbourne KD, Nitz PA (1991) The O`Donoghue triad revisited. Combined knee injuries involving anterior cruciate and medial collateral ligament tears. *Am J Sports Med* 19:474-477
36. Shelbourne KD, Facibene WA, Hunt JJ (1997) Radiographic and intraoperative intercondylar notch width measurements in men and women with unilateral and bilateral anterior cruciate ligament tears. *Knee Surg Sports Traumatol Arthroscop* 5:229-233
37. Shelbourne KD, Davis TJ, Klootwyk TE (1998) The relationship between intercondylar notch width of the femur and the incidence of anterior cruciate ligament tears. A prospective study. *Am J Sports Med* 26:402-408
38. Sherman MF, Lieber L, Bonamo JR, Podesta L, Reiter I (1991) The long-term followup of primary anterior cruciate ligament repair. Defining a rationale for augmentation. *Am J Sports Med* 19:243-255
39. Souryal TO, Moore HA, Evans JP (1988) Bilaterality in anterior cruciate ligament injuries: associated intercondylar notch stenosis. *Am J Sports Med* 16:449-454
40. Souryal TO, Freeman TR (1993) Intercondylar notch size and anterior cruciate ligament injuries in athletes. A prospective study. *Am J Sports Med* 21:535-539

41. Stäubli HU, Adam O, Becker W, Burgkart R (1999) Anterior cruciate ligament and intercondylar notch in the coronal oblique plane: Anatomy complemented by magnetic resonance imaging in cruciate ligament-intact knees. *Arthroscopy* 15:349-359
42. Teitz CC, Lind BK, Sacks BM (1997) Symmetry of the femoral notch width index. *Am J Sports Med* 25:687-690
43. Weber WEW (1836): *Mechanik des menschlichen Gehwerkzeugs*. Dietrich, Göttingen
44. Wojtys EM, Ashton-Miller JA, Huston LJ (2002) A gender-related difference in the contribution of the knee musculature to sagittal-plane shear stiffness in subjects with similar knee laxity. *J Bone Joint Surg* 84:10-11

7. PUBLIKATION / DANKSAGUNG

Publikation

Dienst M, Schneider G, Altmeyer K, Voelkering K, Georg T, Kramann B, Kohn D (2007) Correlation of intercondylar notch cross sections to the ACL size: a high resolution MR tomographic in vivo analysis. Arch Orthop Trauma Surg 127:253-260

Danksagung

Herrn Prof. Dr. med. Kohn möchte ich für die Vergabe dieser Arbeit herzlich danken.

Mein besonderer Dank gilt Herrn Priv.- Doz. Dr. med. Dienst für seine stetige Hilfsbereitschaft und die hervorragende wissenschaftliche Betreuung.

Danken möchte ich auch Herrn Prof. Dr. med. Kramann und seinen Mitarbeitern, insbesondere Herrn Dr. med. Dr. rer. nat. Schneider und Frau Dr. med. Altmeyer, für ihre wissenschaftliche Unterstützung und die Möglichkeit, die Untersuchungen im Institut für Diagnostische und Interventionelle Radiologie durchführen zu können.

Herrn Dr. rer. med. Georg und dem Institut für medizinische Biometrie danke ich für ihre Hilfestellungen und Unterstützung bei der statistischen Auswertung dieser Arbeit.

Mein spezieller Dank gilt meiner Freundin und Kollegin Frau Sabrina Hörsch für ihre großartige Motivation und Unterstützung bei den Widrigkeiten der Computerwelt.

8. Lebenslauf

Persönliche Daten

Name	Kristina Maria Völkering
Adresse	Am Lerchenhübel 17, 66424 Homburg
Familienstand	ledig
Staatsangehörigkeit	deutsch
Konfession	katholisch
Geburtsdaten	22.02.1976 in Ahaus (Westfalen)
Eltern	Bernhard Völkering (Konrektor); Christel Völkering, geb. Luthé (Lehrerin)

Schulische Ausbildung

08/1982 – 07/1986	Herrmann-Löns-Schule, Gronau-Epe
08/1986 – 07/1995	Werner-von-Siemens-Gymnasium, Gronau mit dem Abschluss der Allgemeinen Hochschulreife

Studium

10/1995 – 10/2002	Studium der Humanmedizin an der Universität des Saarlandes
03/1998	Physikum
09/1999	1. Staatsexamen
09/2001	2. Staatsexamen
10/2002	3. Staatsexamen

Beruflicher Werdegang

02/2003 – 08/2004	Ärztin im Praktikum an der Klinik für Anaesthesiologie, Intensivmedizin und Schmerztherapie der Universitätsklinik des Saarlandes, Homburg (Direktor: Prof. Dr. med. R. Larsen)
08/2004 – 06/2008	Assistenzärztin der Klinik für Anaesthesiologie, Intensivmedizin und Schmerztherapie der Universitätsklinik des Saarlandes, Homburg (Direktor: Prof. Dr. med. R. Larsen)
seit 06/2008	Fachärztin für Anaesthesiologie der Klinik für Anaesthesiologie, Intensivmedizin und Schmerztherapie der Universitätsklinik des Saarlandes, Homburg (Direktor: Prof. Dr. med. R. Larsen)

Zusatzqualifikationen

05/2001	USMLE Step I
12/2005	Zusatzbezeichnung Notfallmedizin