

University of Groningen

## Granulomateuze secundaire syfilis

Schrader, A M R Anne-Roos; Rácz, Emöke; Noordhoek Hegt, Vincent; van der Snoek, Eric M; van Praag, Marinus C G

*Published in:*  
 Nederlands Tijdschrift voor Geneeskunde

**IMPORTANT NOTE: You are advised to consult the publisher's version (publisher's PDF) if you wish to cite from it. Please check the document version below.**

*Document Version*  
 Publisher's PDF, also known as Version of record

*Publication date:*  
 2012

[Link to publication in University of Groningen/UMCG research database](#)

*Citation for published version (APA):*

Schrader, A. M. R. A-R., Rácz, E., Noordhoek Hegt, V., van der Snoek, E. M., & van Praag, M. C. G. (2012). Granulomateuze secundaire syfilis: een zeldzame uiting van een polymorf ziektebeeld. *Nederlands Tijdschrift voor Geneeskunde*, 156(33), [A5130].

### Copyright

Other than for strictly personal use, it is not permitted to download or to forward/distribute the text or part of it without the consent of the author(s) and/or copyright holder(s), unless the work is under an open content license (like Creative Commons).

### Take-down policy

If you believe that this document breaches copyright please contact us providing details, and we will remove access to the work immediately and investigate your claim.

*Downloaded from the University of Groningen/UMCG research database (Pure): <http://www.rug.nl/research/portal>. For technical reasons the number of authors shown on this cover page is limited to 10 maximum.*

## CASUÏSTIEK

## Granulomateuze secundaire syfilis

## EEN ZELDZAME UITING VAN EEN POLYMORF ZIEKTEBEELD

A.M.R. (Anne-Roos) Schrader, Emöke Rácz, Vincent Noordhoek Hegt, Eric M. van der Snoek en Marinus C.G. van Praag

- ACHTERGROND** Secundaire syfilis kan door een grote verscheidenheid aan klinische presentaties diverse huidaandoeningen imiteren. Hierdoor kan de diagnose van deze seksueel overdraagbare aandoening gemist worden. Het vóórkomen van een granulomateuze ontstekingsreactie bij secundaire syfilis is zeldzaam en kan worden verward met andere granulomateuze dermatosen.
- CASUS** Wij beschrijven een 37-jarige homoseksuele man met een granulomateuze dermatitis door secundaire syfilis. De differentiaaldiagnose op basis van klinische en histopathologische bevindingen was uitgebreid en de initiële uitslagen van de syfilisserologie waren negatief, waardoor de diagnose pas later gesteld werd. Na revisie van de histopathologie en herhaling van de serologie kon de diagnose worden gesteld.
- CONCLUSIE** Niet alleen de klinische, maar ook de histopathologische uitingvorm van secundaire syfilis is variabel. Om transmissie, vertraging bij de behandeling en om complicaties te voorkómen, bevelen wij aan om bij negatieve uitslagen de syfilisserologie te herhalen in geval van klinische of histopathologische verdenking op dit ziektebeeld, met name bij patiënten met risicogedrag. Daarnaast dient syfilis te worden uitgesloten bij patiënten met granulomateuze dermatosen met plasmacellen.

Syfilis is een seksueel overdraagbare aandoening (soa) die vele klinische verschijningsvormen in het secundaire stadium heeft. Serologisch onderzoek kan de diagnose eenvoudig bevestigen. Door de klinische variabiliteit kan histopathologisch onderzoek bijdragen aan de diagnostiek.

Wij presenteren een patiënt met een granulomateuze dermatitis als histopathologische manifestatie van secundaire syfilis. Naar ons weten is deze variant niet eerder beschreven in de Nederlandse literatuur. Bekendheid met verschillende uitingvormen van secundaire syfilis is van groot belang voor de praktiserende medicus. De laatste maal dat dit polymorfe ziektebeeld onder de aandacht werd gebracht in het *Tijdschrift* was in 2006.<sup>1</sup>

## ZIEKTEGESCHIEDENIS

**Patiënt A**, een 37-jarige homoseksuele man, werd door zijn huisarts verwezen naar de polikliniek Dermatologie wegens asymptomatische, progressieve huidafwijkingen. In de medische voorgeschiedenis had patiënt psoriasis, waar hij al jaren geen symptomen van vertoonde, en waarvoor hij geen medicatie gebruikte. 5 maanden voor zijn bezoek aan de polikliniek was een plek op het linker dijbeen ontstaan. De huisarts schreef hiervoor behandeling met betamethasondipropionaat-calcipotriolzalf en ciclopiroxcrème voor, maar deze had geen resultaat. Sinds een maand voor het bezoek aan ons ontstonden

*Sint Franciscus Gasthuis, Rotterdam.*

*Afd. Dermatologie:*

*A.M.R. Schrader BSc, coassistent,*

*(thans: Erasmus Medisch Centrum, Rotterdam);*

*dr. E. Rácz, arts in opleiding tot dermatoloog*

*(thans: Erasmus Medisch Centrum);*

*dr. M.C.G. van Praag, dermatoloog.*

*Afd. Pathologie (PATHAN):*

*dr. V. Noordhoek Hegt, klinisch patholoog*

*(tevens: Erasmus Medisch Centrum).*

*Erasmus Medisch Centrum,*

*afd. Dermatologie, Rotterdam.*

*Dr. E.M. van der Snoek, dermatoloog.*

*Contactpersoon: A.M.R. Schrader BSc*

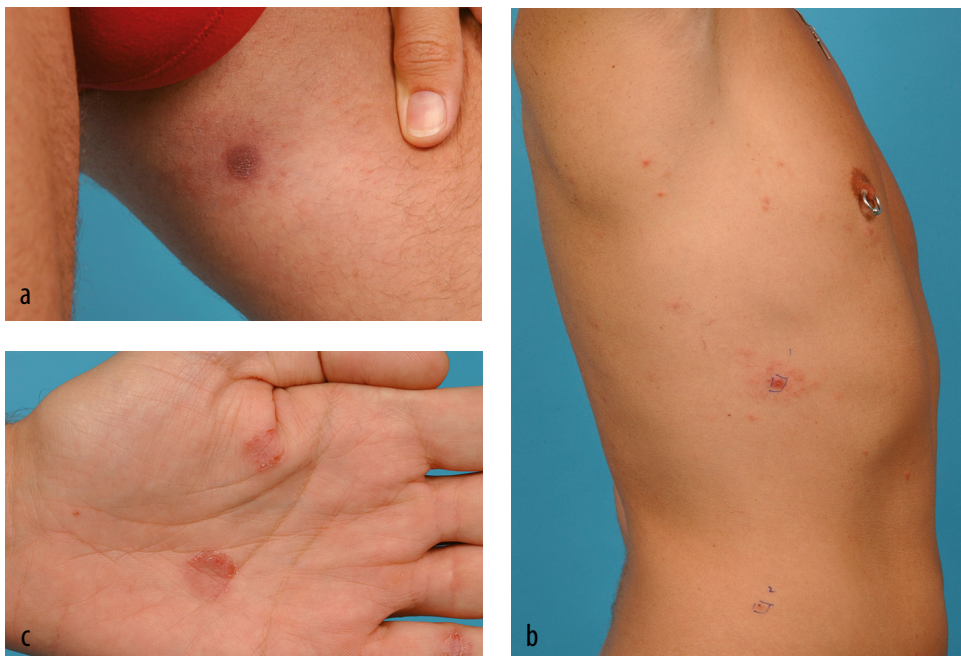*(a.m.r.schrader@erasmusmc.nl).*

tevens rode plekjes op handpalmen, romp en voorhoofd. De huisarts vermoedde toen de aanwezigheid van secundaire syfilis en verrichtte een screeningstest (*Treponema pallidum*-hemagglutinatie (TPHA)-test) en hiv-serologie. De uitslagen van beide waren negatief. Uit de sociale anamnese bleek dat patiënt sinds 2006 een vaste partner heeft. Beiden hadden destijds een negatieve soa-screening. Beide partners ontkenden bij de sociale anamnese wisselende seksuele contacten te hebben gehad. Zij hadden geen genitale of orale afwijkingen bemerkt.

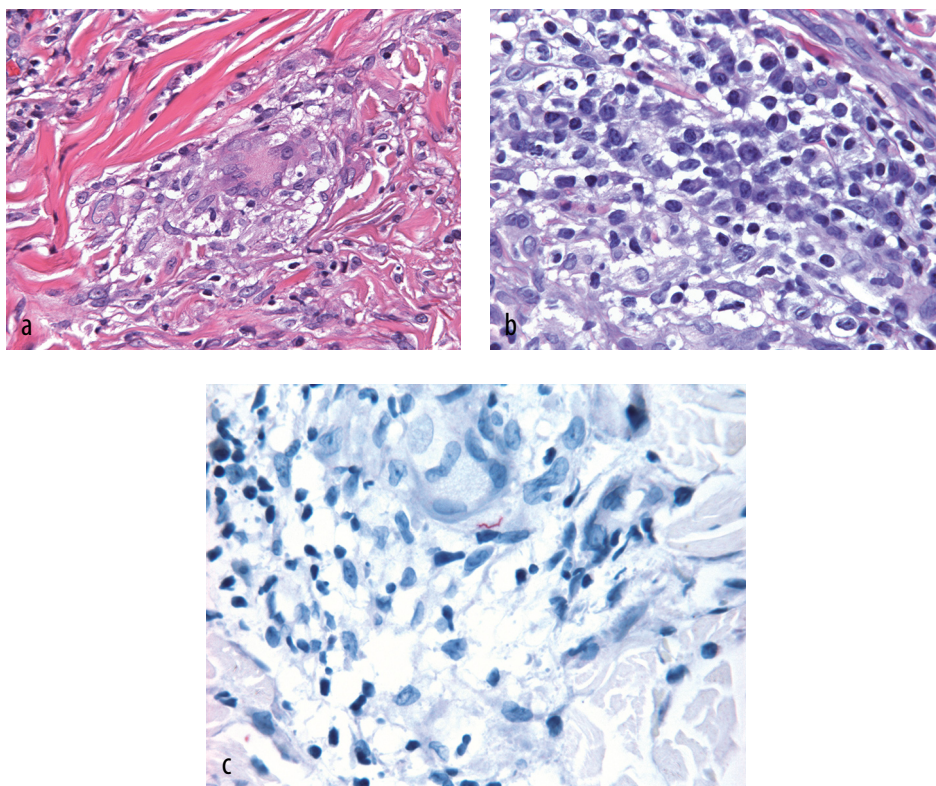
Bij dermatologisch onderzoek zagen wij op het linker dijbeen een nummulaire rood-livide plaque (figuur 1a) en op voorhoofd, armen en romp multiple erythemateuze papels (figuur 1b). De handpalmen toonden beiderzijds erythemateuze maculae met randschilfering (figuur 1c). Differentiaaldiagnostisch dachten wij aan de aanwezigheid van secundaire syfilis, sarcoïdose, granuloma annulare, psoriasis, dermatomycose of een cutaan lymfoom. Syfilis achtten wij onwaarschijnlijk gezien de negatieve screeningstest bij de huisarts. Voor verdere differentiatie tussen de verschillende mogelijke diagnoses werden huidbiopten afgenomen van dijbeen en romp. Deze toonden eenzelfde beeld met granulomateuze ontsteking (figuur 2a) passend bij sarcoïdose. Hierop werd de patiënt verwezen naar de longarts, die echter geen aanwijzingen vond voor systemische sarcoïdose.

De histopathologische beelden werden gereviseerd waarbij de aanwezigheid van atypische mycobacteriële infectie, lepra en cutane leishmaniasis werden overwogen. Voor de laatste 2 aandoeningen bestonden anamnestic geen aanwijzingen. Een kweek op atypische mycobacteriën was negatief. De aanwezigheid van vele plasmacellen (figuur 2b) bracht de patholoog uiteindelijk op het spoor van granulomateuze secundaire syfilis. Immunohistochemisch onderzoek toonde enkele spirochetes (figuur 2c). Serologisch onderzoek, 3 maanden na de negatieve screeningstest, bevestigde de diagnose 'syfilis': de uitslagen van de *T. pallidum*-partikel-agglutinatie (TPPA)-test (titer: 1:20480), de 'fluorescent treponemal antibody absorption' (FTA-abs)-test en de 'venereal disease research laboratory' (VDRL)-test (titer: 1:32) waren alledrie positief. De initiële syfilisserologie werd opnieuw bepaald. De uitslag ondersteunde de diagnose: ELISA: grenswaarde positief; FTA-abs-test: positief en VDRL-test: positief (titer: 1:16).

De partner van patiënt was asymptomatisch, maar bleek eveneens positief voor syfilis te testen (TPPA-test: 1:20480; FTA-abs-test: positief; VDRL-test: 1:64). Soa-screening bij de patiënt en zijn partner op hiv, hepatitis B, chlamydia en gonorrhoe was negatief. Algemeen neurologisch onderzoek toonde bij beiden geen afwijkingen. Wij bespraken het waarschuwen van andere partners en



**FIGUUR 1** Huidruptie bij presentatie van patiënt A met secundaire syfilis op (a) het linker dijbeen, (b) de rechter flank, met plaatsmarkeringen voor huidbiopten, en (c) de linker handpalm.



**FIGUUR 2** Histologische beelden van een huidbiopt van de romp van patiënt A met secundaire syfilis: (a) detailopname van granulomateuze ontsteking met meerkernige reuscel (HE-kleuring; 400 maal vergroot), (b) infiltraat met plasmacellen (HE-kleuring; 630 maal vergroot) en (c) spirocheet (immunohistochemie met een antistof gericht tegen *Borrelia burgdorferi*; 630 maal vergroot).

gaven adviezen voor veilig vrijen. De besmettingsbron kon niet worden getraceerd. Beide partners werden behandeld volgens het behandelprotocol voor syfilis van onbekende duur met benzylpenicilline driemaal 2,4 miljoen eenheden intramusculair (tabel). Onze redenen hiervoor waren de onbekende besmettingsduur en de granulomateuze ontsteking bij patiënt A. Na 3 maanden waren de huidafwijkingen verdwenen en was de VDRL-titer viervoudig gedaald (1:8).

## BESCHOUWING

Syfilis is een soa veroorzaakt door de spirocheet *Treponema pallidum*. In 2004 verscheen in dit *Tijdschrift* een klinische les over het belang van vroegtijdige herkenning en behandeling.<sup>3</sup> Er werd een syfilisepidemie waargenomen met een incidentie oplopend van 77 in 1999 tot 631 in 2004. De laatste jaren is een lichte daling te zien met 500 nieuwe patiënten in 2010. Het merendeel (89%) van de besmettingen werd vastgesteld bij mannen die seks hebben met mannen.<sup>3</sup>

Syfilis kenmerkt zich door 3 klinische stadia. In het eerste stadium ontstaat een pijnloos *ulcus durum* op de plaats van infectie (genitaal, perianaal of oraal) dat na enkele weken vanzelf verdwijnt. De secundaire fase ontstaat wanneer de spirocheten zich vanuit het primaire *ulcus* hematogeen hebben verspreid. Dit gaat soms gepaard met koorts, spier- en gewrichtspijnen en met gegeneraliseerde lymfadenopathie, waarvan bij onze patiënt geen sprake was. Het huidbeeld in het secundaire stadium wordt gekenmerkt door een gegeneraliseerde, meestal asymptomatische huidruptie. Deze bestaat uit een wisselend aantal roodbruine lenticulaire maculae, papels en papulosquameuze plaques, symmetrisch verspreid over romp en extremiteiten. Frequent is er sprake van palmoplantaire of mucosale betrokkenheid. Ook andere huidafwijkingen, zoals noduli, werden beschreven.<sup>9-11</sup> De symptomen verdwijnen spontaan na weken tot maanden waarna meestal een latente fase zijn intrede doet. Secundaire syfilis kan echter ook asymptomatisch verlopen, zoals bij de partner van patiënt A. Vele jaren later kan zich het tertiaire stadium ontwikkelen, zich

## LEERPUNTEN

- In Nederland neemt sinds 2005 het aantal nieuw gestelde syfilis-diagnoses licht af. In 2010 werden 500 nieuwe infecties vastgesteld, waarvan 89% bij mannen die seks hebben met mannen.
- Serologisch onderzoek heeft bij secundaire syfilis een zeer hoge sensitiviteit en specificiteit.
- Fout-negatieve uitslagen werden alleen beschreven bij immuun-gecompromitteerde hiv-patiënten.
- Secundaire syfilis kan zich zowel klinisch als histopathologisch op zeer diverse wijzen uiten.
- Bij klinische of histopathologische verdenking op syfilis ondanks negatieve uitslagen van serologische tests, dient men deze bepalingen laagdrempelig te herhalen.
- De aanwezigheid van vele plasmacellen bij granulomateuze dermatosen kan wijzen op syfilis.
- Omdat syfilis vaak samen met andere soa's voorkomt, is het raadzaam hierop te testen en daarbij rekening te houden met de 'windowfase' van hiv.

presenterend met nodi en gummata (zachte granulomen) en ernstige cardiovasculaire of neurologische manifestaties.

## DIAGNOSTIEK

Serologisch onderzoek staat centraal bij diagnostiek naar secundaire syfilis (zie tabel). Dit heeft een sensitiviteit van 100% en specificiteit van 97-99%.<sup>4</sup> Een fout-negatieve uitslag werd beschreven bij immuun-gecompromitteerde patiënten met hiv.<sup>5</sup> Syfilis komt regelmatig samen met andere soa's voor. In 2010 had 16% van de syfilispatiënten tevens chlamydia, 12% gonorrhoe en 39% hiv, waarvan 3% nieuw gediagnosticeerd.<sup>3</sup> Er dient altijd aanvullend onderzoek naar de aanwezigheid van andere soa's worden verricht, rekening houdend met de serologische 'windowfase' (de fase waarin nog geen antistoffen worden gevonden) van hiv. Patiënt A had geen andere soa's en de hiv-serologie was zowel bij het testen door de huisarts als na 3 maanden negatief. Desondanks was de initiële screeningstest op syfilis fout-negatief. Een opnieuw uitgevoerde bepaling ondersteunde de diagnose.

Gezien de vele verschijningsvormen van secundaire syfilis kan een huidbiopsie bijdragen aan de diagnostiek. Ook histopathologisch bestaat er grote variabiliteit aan bevindingen.<sup>6</sup> De meest voorkomende veranderingen zijn een lichenoid of perivascuair (superficieel en/of diep) lymfocytair infiltraat met plasmacellen en epidermale hyperplasie. Een granulomateuze manifesta-

**TABEL** Diagnostiek en behandeling van syfilis in Nederland\*

stadium	diagnostiek	behandeling
vroeg syfilis (besmetting < 1 jaar tevoren; primaire, secundaire en vroeg latente syfilis)	treponemale screeningstest: TPPA of TPHA, eventueel EIA of ELISA bevestigingstest: FTA-abs; alternatieven: EIA of ELISA (als bij eerste screening TPPA- of TPHA-test positief zijn), TPPA of TPHA (als bij eerste screening EIA of ELISA positief zijn), eventueel IgG-immunoblot follow-up en staging: titer van VDRL-test (of RPR-test) sneldiagnostiek: donkerveldmicroscopie van exsudaat van ulcus	1e keus: 2,4 miljoen IE benzylpenicilline i.m. éénmalig 2e keus: doxycycline 100 mg 2 dd p.o. gedurende 14 dagen
syfilis, laat latent (besmetting > 1 jaar tevoren), of: latente syfilis van onbekende duur	TPPA of TPHA, EIA of ELISA, eventueel FTA-abs of IgG-immunoblot, titer VDRL-test uitsluiten: neurosyfilis en cardiovasculaire syfilis	1e keus: 2,4 miljoen IE benzylpenicilline i.m. op dag 1, 8 en 15 2e keus: doxycycline 100 mg 2 dd p.o. gedurende 28 dagen
neurosyfilis	liquoronderzoek: TPHA of TPPA, VDRL, mononucleairen, IgG-index, albuminequotiënt	klinische behandeling: benzylpenicilline G 0,15 miljoen IE/kg/dag (of 12-24 miljoen IE) i.v., verdeeld over 6 doses/dag gedurende 10-14 dagen

TPHA = *Treponema pallidum*-hemagglutinatie-test; TPPA = *Treponema pallidum*-partikelagglutinatie-test; EIA = enzymimmunoassay; ELISA = 'enzyme-linked immunosorbent assay'; FTA-abs = 'fluorescent treponemal antibody absorption'-test; VDRL = 'veneral disease research laboratory'-test; RPR = 'rapid plasma reagin'-test

\* Conform Nederlandse Soa-richtlijn augustus 2011 ([www.soa-aids-professionals.nl](http://www.soa-aids-professionals.nl)).

tie van secundaire syfilis werd enkele malen in de literatuur beschreven.<sup>6,7</sup> Het histopathologische beeld kan bij deze patiënten sterk lijken op dat van sarcoïdose, lepra, cutane leishmaniasis, atypische mycobacteriële infectie, granuloma annulare of diepe mycose.<sup>8-11</sup> Een belangrijke aanwijzing voor de diagnose 'syfilis' is de aanwezigheid van veel plasmacellen in het infiltraat, wat zeer ongevoelen is bij bovenstaande diagnoses. Gesuggereerd wordt dat een granulomateuze ontsteking in het secundaire stadium van syfilis kan ontstaan bij langer bestaande huidafwijkingen, en dat het transitie naar het tertiaire stadium betekent.<sup>10,11</sup> De plek op het dijbeen bij de patiënt was langere tijd aanwezig. De huidruptie op de romp bestond echter pas een maand en toonde eenzelfde histopathologisch beeld. Voor deze discrepantie hebben wij geen verklaring.

## CONCLUSIE

Gezien de vele verschijningsvormen van secundaire syfilis is het stellen van de diagnose soms moeilijk. Ook de

histopathologische presentatie toont sterke variabiliteit. Onze patiënt kwam op onze polikliniek met een granulomateuze dermatitis en met in eerste instantie negatieve uitslagen van de syfilisscreening. Hierdoor werd de diagnose pas later gesteld. Aan de hand van deze ziektegeschiedenis willen wij benadrukken dat bij negatieve uitslagen van de syfilisserologie deze laagdrempelig dient te worden herhaald in geval van klinische of histopathologische verdenking op dit ziektebeeld. Daarnaast dient de aanwezigheid van syfilis te worden uitgesloten bij granulomateuze dermatosen met plasmacellen. Tijdige herkenning van syfilis kan transmissie, vertraging bij de behandeling en complicaties voorkomen.

Belangenconflict: geen gemeld. Financiële ondersteuning: geen gemeld.

Aanvaard op 12 juli 2012

Citeer als: Ned Tijdschr Geneeskd. 2012;155:A5130

 [Meer op www.ntvg.nl/klinischepraktijk](http://www.ntvg.nl/klinischepraktijk)

## LITERATUUR

- 1 Heijstek MW, Goslings WRO, Shamelian S. Koorts en exantheem als manifestatie van het secundaire stadium van syfilis. *Ned Tijdschr Geneeskd.* 2006;150:1342-6.
- 2 Schippers EF, van Dam AP, Lavrijsen APM. Sterke toename van het aantal syfilispatiënten in Nederland: vroegtijdige herkenning en behandeling van groot belang. *Ned Tijdschr Geneeskd.* 2004;148:1221-6.
- 3 Vriend HJ, Koedijk FDH, van den Broek IVF, van Veen MG, Op de Coul ELM, van Sighem AI, et al. Sexually transmitted infections, including HIV, in The Netherlands in 2010. RIVM report number: 210261009/2011.
- 4 Larsen SA, Steiner BM, Rudolph AH. Laboratory diagnosis and interpretation of tests for syphilis. *Clin Microbiol Rev.* 1995;8:1-21.
- 5 Johnson PDR, Graves SR, Stewart L, Warren R, Dwyer B, Lucas CR. Specific syphilis serological tests may become negative in HIV infection. *AIDS.* 1991;5:419-24.
- 6 Jeerapaet P, Ackerman AB. Histologic patterns of secondary syphilis. *Arch Dermatol.* 1973;107:373-7.
- 7 Kahn LB, Gordon W. Sarcoid-like granulomas in secondary syphilis. *Arch Pathol.* 1971;92:334-7.
- 8 Sezer E, Luzar B, Calonje E. Secondary syphilis with an interstitial granuloma annulare-like histopathologic pattern. *J Cutan Pathol.* 2011;38:439-42.
- 9 Tsai KY, Brenn T, Werchniak AE. Nodular presentation of secondary syphilis. *J Am Acad Dermatol.* 2007;57:S57-S58.
- 10 Papini M, Bettacchi A, Guiducci A. Nodular secondary syphilis. *Br J Dermatol.* 1998;138:704-5.
- 11 Lanjouw E, van der Meijden WI, den Hollander JC, Neumann HAM. Unusual late nodular presentation of secondary syphilis. *Int J STD AIDS.* 2009;20:271-3.