

Клинико-рентгенологическое обоснование применения аппарата для расширения верхней челюсти у детей с полной расщелиной неба

Государственное учреждение «Днепропетровская медицинская академия
Министерства охраны здоровья Украины»

Цель: повысить эффективность лечения сужения верхней челюсти в трансверзальной плоскости у детей с полной расщелиной неба путем применения разработанного ортодонтического аппарата.

Пациенты и методы. В статье представлены результаты лечения 28-и детей с сужением верхней челюсти с полной расщелиной неба в возрасте 6–9 лет после ураностафилопластики с помощью разработанного аппарата (патент № 97395). Об эффективности лечения судили согласно клинической картине и данным методов исследования – антропометрические, рентгенологическое исследование (ТРГ в прямой и боковой проекции), биометрические.

Результаты. Интенсивное расширения верхней челюсти с помощью разработанного ортодонтического аппарата позволило достичь стабильного увеличения трансверзальных лицевых параметров на скелетном и дентоальвеолярном уровнях, что свидетельствует о достаточной эффективности лечения.

Выводы. На основании данных клинико-рентгенологического обследования с учетом показателей антропометрических исследований до и после проведенного лечения обоснован выбор ортодонтического аппарата для расширения верхней челюсти у детей с полной расщелиной неба, что позволяет повысить качество лечения и уменьшить количество осложнений.

Ключевые слова: аппарат для расширения верхней челюсти, полная расщелина неба (мягкого и твердого), трансверзальные аномалии, сужение верхней челюсти.

Введение

В структуре врожденных пороков развития расщелины верхней губы, мягкого и твердого неба являются наиболее распространенной аномалией и занимают одно из первых мест по тяжести анатомических и функциональных нарушений [1, 2, 4]. Доказано, что анатомические и функциональные нарушения в челюстно-лицевой области вызванные данным пороком развития усугубляются с ростом ребенка, особенно в период смены зубов [4,10]. Среди общих этиологических факторов формирующих аномалии окклюзии в трансверсальном направлении врожденные заболевания челюстно-лицевой области составляют 21 %.

Известно, что основополагающим методом лечения таких детей является оперативное вмешательство в виде велоластики, уранопластики и хейлоластики. Однако ранние операции на небе приводят к задержке роста верхней челюсти, усиливают ее недоразвитие за счет повреждения ростковых зон, сближения фрагментов челюсти, а также к образованию послеоперационных рубцов. В результате появляются выраженные нарушения прикуса и расположения зубов, уменьшение площади твердого неба, кроме того, может происходить нарушение закладки зубов в области расщелины, проявляющееся в виде адентии, сверхкомплектности, микродензии, ретенции [5, 7, 13]. У пациентов с полной расщелиной неба ведущей деформацией считается, недоразвитие верхней челюсти и ее сужение в боковых отделах, которая встречается в 58–69 % [27, 28, 30]. В научной литературе имеются убедительные данные о верхней челюсти, как о центральном звене в патогенезе формирования этих деформаций. Врожденные аномалии и травмы челюстно-лицевой области имеют наибольшее значение в формировании гнатической формы трансверзальной патологии. Проблема сужения верхней челюсти, существующая с момента рождения до окончания формирования постоянного прикуса, признается всеми специалистами, занимающимися данным вопросам.

Многие вопросы ортодонтического лечения детей с расщелиной твердого и мягкого неба продолжают оставаться не полностью решенными. Не определены показания к применению съемных расширяющих аппаратов и сроки лечения в зависимости от возраста и формы аномалии. Крайне мало освещены показания к выбору сил действия ортодонтических аппаратов для эффективного расширения верхней челюсти и перемещение отдельных сегментов и зубов, а также имевшиеся осложнения при ортодонтическом лечении. Важен рациональный выбор ортодонтических аппаратов при устранении таких аномалий.

Цель данного исследования – повысить эффективность лечения сужения верхней челюсти в трансверзальной плоскости у детей с полной расщелиной неба путем применения разработанного ортодонтического аппарата.

Материалы и методы исследования

Для реализации цели исследования было обследовано и проведено лечение с помощью ортодонтического аппарата для расширения верхней челюсти (патент № 97395) 28 пациентов в возрасте от 6 до 9-ти лет (сменный прикус), после хирургического вмешательства. Все пациенты распределены на группы в зависимости от периода развития зубочелюстной системы: первая группа – 12 пациентов 6–7 лет; вторая группа – 17 пациентов 8–9-ти лет. По виду аномалии зубочелюстной системы с односторонней и двухсторонней расщелиной неба (табл. 1).

Для получения наиболее объективных данных в исследовании применен широкий спектр диагностики: клинические, фотометрические, антропометрические, биометрические методы исследования, ортопантомографию, телерентгенографию в прямой и боковой проекции, КТ (компьютерная томография).

Для антропометрического исследования лица измерения проводили с помощью циркуля, штангенциркуля и линейки. Проводили следующие измерения: между

межбровной точкой (oph) и точкой гнатион (gn) – длина лица; между межбровной точкой (oph) и субназале (sn) – высота средней трети лица; субназале (sn) и гнатион (gn) – высота нижней трети лица; назион (n) и субназале (sn) – высота носа; назион (n) и гнатион (gn) – морфологическая высота лица. Определяли скуловую ширину лица (zy-zy), расстояние между крыльями носа (an-an). Вычисляли лицевой индекс по формуле Garson:

$$\frac{N-Gn}{Zy-Zy} \times 100 \%$$

В качестве методики контроля были выбраны для анализа те морфометрические показатели, которые оказались наиболее значимыми при врожденных аномалиях развития верхней челюсти. Полученные в результате лечения данные сравнивались с нормативными морфометрическими показателями.

Для расчета применялись наиболее информативные краниометрические параметры Ln-Ln, Mx-Mx, Um-Um, Uim-Uim, Uia-Uia [3].

В ходе данного исследования был проведен расчет по З.И. Долгополовой и по Pont с поправкой Linder и Harth 56 моделей челюстей до лечения, 16 моделей на этапе лечения и 60-ти моделей после лечения.

Измерения в группах проводили до и после лечения. Статистическую обработку результатов проводили с применением t-критерия Стьюдента.

Результаты исследования и их обсуждения

Ортодонтическое лечение заключалось в расширении верхнего зубного ряда, стимуляции роста верхней челюсти, исправлении формы зубной дуги, а также положения отдельных зубов и сегментов, нормализации прикуса, и проводилось до достижения физиологической окклюзии, характерной для сменного прикуса, и индивидуальной формы зубной дуги. Для достижения

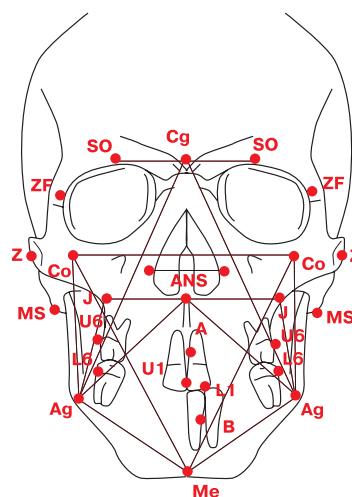


Рис. Схема локализации точек и линий на телерентгенограмме головы в прямой проекции.

Таблица 1

Распределение детей по возрасту, полу и виду расщелины неба

Возраст	Пол	Вид патологии		Кол-во пациентов	
		Односторонняя расщелина	Двухсторонняя расщелина		
6-7 лет I группа	м	5	2	7	12
	д	3	2	5	
8-9 лет II группа	м	6	3	9	16
	д	4	3	7	
Всего		18	10	28	

Таблица 2

Распределение детей по возрасту, полу и виду расщелины неба

Параметр	I группа		II группа		P
	До лечения, M±m, мм	После лечения, M±m, мм	До лечения, M±m, мм	После лечения, M±m, мм	
oph-gn	101,93±0,81	108,00±0,86	103,69±0,66	109,48±0,81	< 0,05
oph-sn	51,26±0,44	57,60±0,54	55,18±0,43	59,52±0,63	< 0,05
n-sn	49,78±0,45	51,41±0,40	51,73±0,29	52,23±0,59	< 0,05
an-an	29,59±0,12	34,65±0,10	31,58±0,11	35,19±0,12	< 0,05
sn-gn	50,63±0,40	58,85±0,69	52,32±0,34	60,64±0,45	< 0,05
n-gn	97,0±00,83	100,13±0,68	98,68±0,52	105,45±0,63	< 0,05
zy-zy	113,96±0,38	122,07±0,57	114,61±0,66	120,21±0,57	< 0,05

значительного поперечного увеличения базальной дуги верхней челюсти проводилось расширение с гиперкоррекцией, которая основывалась на степени реального трансверзального дефицита верхней челюсти. Были изучены показатели клинико-рентгенологических исследований до лечения и после интенсивного расширения верхней челюсти разработанным ортодонтическим аппаратом.

Лицевые индексы детей I и II групп после лечения достоверно не отличались ($87,56 \pm 0,15$ и $88,0 \pm 0,46$). Ширина лица ($zy-zu$) у пациентов обеих групп достоверно ($P < 0,05$) увеличивалась. В процессе расширения зубной дуги верхней челюсти наблюдали увеличение всех параметров лица, за исключением высоты носа. (табл. 2).

Для изучения влияния предложенного аппарата на строение краниофациального комплекса провели анализ боковых телерентгенограмм головы пациентов I и II групп. Определяли положение челюстей относительно основания черепа, угол инклинации, нижнечелюстной угол, углы ANS и NSGn. Параметры в I группе достоверно не отличались от среднестатистической возрастной нормы и параметров во II группе (по данным Ф.Я. Хорошилкиной и Ю.М. Малыгина, 1971). Полученные данные представлены в таблице 3.

В таблице 3.1 проанализированы морфометрические показатели наиболее важные при оценке параметров верхней челюсти в I и II группах до и после лечения.

Из таблиц 3 и 3.1 следует, что применение разработанного аппарата в период сменного прикуса у детей с односторонней полной расщелиной губы и неба благо-

приятно влияло на строение краниофациального комплекса. Углы, характеризующие взаиморасположение челюстных костей и костей основания черепа, незначительно отличались от показателей I и II групп и от среднестатистической нормы.

В таблице 4 представлены параметры верхней зубной дуги пациентов I и II групп до начала лечения, и после ортодонтического лечения.

Ширина верхней зубной дуги до лечения составила $30,34 \pm 0,37$ мм, что на 3–5 мм меньше, чем средние значения в этом возрасте, и на 4,32 мм увеличилась после лечения, в области молочных клыков наблюдалось значительное сужение в среднем 2,5–3,0 мм, ширина между вторыми молочными молярами составила $43,62 \pm 0,36$ мм, что также меньше среднестатистической нормы. Глубина неба на уровне вторых молочных моляров равна $9,06 \pm 0,3$ мм, что на 2,0 мм меньше, чем среднестатистические показатели у детей с ортогнатическим сменным прикусом по З.И. Долгополовой. Трансверсальные размеры верхней зубной дуги после ортодонтического лечения были достоверно ($P < 0,05$) больше, чем до начала лечения. В результате расширения верхнего зубного ряда у детей I и II групп происходило увеличение ширины и незначительно глубины неба, что соответствовало литературным данным об осложнении при лечении в следствии образования послеоперационных рубцов. Во время лечения поэтапно устранялась асимметрия формы зубной дуги. Расширение зубных дуг проходило стабильно на всем протяжении лечения в обеих группах.

Таблица 3

Показатели телерентгенографии в боковой проекции, $M \pm m$

Параметр	Величина параметров		
	I группа, $M \pm m$, град.	II группа, $M \pm m$, град.	Среднестатистическая норма, $M \pm m$, град.
ANS	$84,0 \pm 0,61$	$80,83 \pm 0,42$	$85,1 \pm 0,67$
BNS	$79,1 \pm 0,66$	$77,33 \pm 0,68$	$80,8 \pm 0,48$
ANB	$4,9 \pm 0,19$	$3,5 \pm 0,60$	$3,35 \pm 0,30$
NSGn	$69,4 \pm 0,49$	$68,33 \pm 0,46$	$68,7 \pm 0,80$
Угол инклинации	$89,25 \pm 0,40$	$92,67 \pm 0,78$	$84,8 \pm 0,63$
Угол нижней челюсти	$129,8 \pm 1,08$	$126,83 \pm 0,62$	$132,0 \pm 0,90$

Таблица 3.1

Морфометрические показатели у пациентов до и после ортодонтического лечения, $M \pm m$

Показатель	I группа		II группа		
	До лечения	После лечения	До лечения	После лечения	
Параметры верхней челюсти					
Угол SNA	$81,6 \pm 1,2$	$82,0 \pm 1,1$	$85,2 \pm 1,1$	$84,1 \pm 1,3$	$P < 0,05$
sna-snp	$54,4 \pm 2,3$	$54,4 \pm 2,2$	$55,3 \pm 1,9$	$57,6 \pm 2,6$	$P < 0,05$
sn-snp	$15,9 \pm 1,0$	$16,2 \pm 1,2$	$16,0 \pm 1,4$	$16,7 \pm 0,9$	$P < 0,05$
Высота нижнего отдела лица					
sna-me	$60,8 \pm 1,3$	$61,7 \pm 1,6$	$61,4 \pm 1,9$	$62,1 \pm 1,7$	$P < 0,05$

Таблица 4

Параметры верхней зубной дуги у детей I и II групп до и после лечения

Параметр	I группа, М±m,мм	II группа, М±m,мм	P
Длина бокового сегмента	16,52±0,20	15,85±0,16	< 0,05
Ширина зубной дуги между молочными клыками	33,74±0,3	35,16±0,48	< 0,05
Ширина зубной дуги между молочными молярами	43,35±0,34	45,16±0,48	< 0,05
Ширина неба на уровне молочных клыков	22,94±0,46	24,46±0,35	< 0,05
Ширина неба на уровне молочных моляров	34,50±0,28	34,19±0,46	< 0,05
Глубина неба	34,50±0,28	22,95±0,47	< 0,05

Таблица 5

Параметры верхней зубной дуги до и после лечения по Pont с поправкой Linder и Harth

Параметр	I группа, М±m,мм		II группа, М±m,мм		P
	До	После	До	После	
Расстояние 54–64 14–24	31,05±3,01	34,87±1,29	29,64±4,54	35,72±2,38	< 0,05
Расстояние 16–26	43,35±0,34	46,37±2,88	43,64±2,64	46,37±2,88	< 0,05

Результаты изучения ширины зубных рядов по Pont с поправкой Linder и Harth показали, что в первой и второй группах до лечения характерным есть общее сужение верхней челюсти, которое особенно выражено в области временных первых моляров и первых премоляров, ширина между первыми постоянными молярами равна (44,61±1,75; 43,64±2,64) при норме 45,39±1,72; что свидетельствует об уменьшении размеров в этой области. Таким образом поперечные размеры зубной дуги на протяжении от молочных моляров или первых премоляров до первых постоянных моляров до лечения меньше в сравнении с индивидуальной нормой по Linder и Harth, после проведенного лечения эти параметры значительно увеличились и составили 46,37±2,88мм и 46,37±2,88, что соответствовало необходимой гиперкоррекции. (табл. 5).

В результате полученных данных достоверно (P < 0,05) прослеживается положительная динамика трансверзального расширения, значительного поперечного увеличения базальной дуги верхней челюсти, перемещения в зубную дугу отдельных сегментов и зубов в обеих группах, что свидетельствует о достаточной эффективности проведенного лечения.

При анализе результатов обследования обращает на себя внимание тот факт, что степень сужения верхней челюсти и качество лечения находятся в прямой зависимости от тяжести врожденной патологии и вида расщелины.

Выводы

1. На основании клинико-рентгенологических исследований и анализа динамики морфологических данных выявлены существенные изменения зубочелюстной системы у детей с сужением зубоальвеолярных дуг челюстей в возрасте 6–9 лет до и после лечения.
2. Доказано, что проведенное нами лечение с помощью разработанного ортодонтического аппарата является эффективным и позволяет достичь стабильного увеличения трансверзальных лицевых параметров на скелетном и дентоальвеолярном уровнях, и добиться оптимальных морфологических, функциональных и эстетических результатов в возрастной категории детей 6–9 лет (сменный прикус).
3. На основании данных клинико-рентгенологического обследования, антропометрических исследований до и после проведенного лечения, с учетом всех изученных показателей обоснован выбор ортодонтического аппарата для расширения верхней челюсти (патент № 97395). Применение разработанного ортодонтического аппарата позволяет повысить качество лечения и уменьшить количество осложнений, и его можно рекомендовать врачам-ортодонтам для практического применения с целью повышения эффективности лечения детей с трансверзальными аномалиями с полной расщелиной неба после ураностафиллопластики.

ЛИТЕРАТУРА

1. Харьков Л.В., Шоу В. Обзор состояния помощи детям с несращениями верхней губы и неба в европейских странах // Вестник стоматологии. – № 3. – 2001. – С. 55–59.

2. О роли ортопантомографии в выявлении особенностей взаимоотношений зубных рядов // Стоматология для всех. – 2007. – № 2. – С. 38–40 (в соавт. с Н.А. Рабухиной, О.И. Арсениной, Г.И. Голубевой, С.А. Перфильевым).

3. Слабковская А.Б. Трансверзальные аномалии окклюзии. Этиология, диагностика, лечение: Автореф. дис. д-ра мед. наук / А.Б. Слабковская. – М, 2008. – 24 с.
4. Макеев В.Ф. Ортопедичні методи лікування хворих із вродженими незрощеними верхньої губи та піднебіння / В.Ф. Макеев. – Львів, 2013. – 5–10 с.
5. Изменение размеров зубной дуги верхней челюсти у детей с врожденной полной расщелиной верхней губы и неба после уранопластики: Автореф. дис. канд. мед. наук : 14.00.21. – Москва, 2001, Закионов В. И.
6. Алгоритм ортодонтического лечения пациентов с резким сужением верхней зубоальвеолярной дуги // Материалы Всероссийской научно-практической конференции «Стоматология сегодня и завтра». – М.: ГЭОТАР-Медиа, 2005. – С. 183–184 (в соавт. с О.И. Арсениной, Н.А. Рабухиной).
7. Косырева Т.Ф. Оценка морфо-функционального состояния зубочелюстно-лицевой системы и ортодонтические мероприятия в медицинской реабилитации детей и подростков с врожденной полной односторонней расщелиной верхней губы, альвеолярного отростка, твердого и мягкого неба: Автореф. дис. ... д-ра мед. наук. – Санкт-Петербург, 2000. – 26 с.
8. Стукалов М.В. Устранение недоразвития верхней челюсти у детей после хейло- уранопластики: автореф. дис. на соискание ученой степени канд. мед. наук: спец. 14.00.21 «Стоматология» / М.В. Стукалов. – М., 2001. – 20 с.
9. Хорошилкина Ф.Я. Ортодонтическое и ортопедическое лечение аномалий прикуса, обусловленных врожденным несращением в челюстно-лицевой области / Ф.Я. Хорошилкина, Г.Н. Гранчук, И.И. Постолаки. – Кишинев: Штиинца, 1989. – 144с.
10. Изменение размеров зубной дуги верхней челюсти у детей с врожденной полной расщелиной верхней губы и неба после уранопластики // «Новые технологии

в комплексном лечении и реабилитации детей с врожденной патологией ЧЛО»: Материалы международной конференции. – М., 2002. – С. 87 – 88 (соавт. С.В. Дмитриенко, И.В. Фоменко, О.А. Буйда).

11. Динамика изменения размеров верхнего зубного ряда у детей с односторонними расщелинами губы и неба в период с 3 до 8 лет, // «Новые технологии в комплексном лечении и реабилитации детей с врожденной патологией ЧЛО»: Материалы международной конференции. – М., 2002. – С. 84–86 (соавт. С.В. Дмитриенко, И.В. Фоменко, О.А. Буйда).
12. Фролова Л.Е. Новые методы комплексного лечения детей с врожденной расщелиной губы и неба. Экспериментальная и клиническая стоматология. – 1978. – Т. 8. – С. 53–56.
13. Харьков Л.В., Чехова И.Л., Ковтун Т.А., Соколовский В.А. Предварительный анализ изучения влияния ураностафилопластики на развитие верхней челюсти по трансверзали и сагиттали после операций по поводу изолированных и односторонних сквозных несращений неба. Материалы конференции «Врожденная и наследственная патология головы, лица и шеи у детей: актуальные вопросы комплексного лечения». – Москва, 2002. – С. 273–277.
14. Adkins M.D., Nanda R.S., Currier G.F. Arch perimeter changes on rapid palatal expansion // Am. J. Orthod. Dentofacial. Orthop. – 1990. – Vol. 97. – P. 194–199.
15. Bacetti T., Franchi L., Cameron C.G., McNamara J.A. Treatment timing for rapid maxillary expansion // Angle Orthod. – 2001. – Vol. 71. – P. 343–350.
16. Haas A.J. Interview: Dr. Andrew J. Haas. Rev. Dent. Press // Orthod. Orthop. Facial. – 2001. – Vol. 6. – P. 1–10.
17. Dickson D. Normal and Cleft Palate Anatomy // Cleft Palate J. – 1972. – Vol. 9. – № 10. – P. 280–293.

Клініко-рентгенологічне обґрунтування застосування апарата для розширення верхньої щелепи у дітей з повною розщелиною піднебіння

В.М. Халецька, І.В. Ковач

Мета: підвищити ефективність лікування звуження верхньої щелепи у трансверзальній площині у дітей з повною ущелиною неба шляхом застосування розробленого ортодонтичного апарата.

Пацієнти та методи. У статті представлені результати лікування 28-и пацієнтів зі звуженням верхньої щелепи з повною ущелиною неба у віці 6-9 років, після хірургічного втручання, за допомогою розробленого апарата. Про ефективність лікування судили згідно із клінічною картиною і даними методів дослідження – антропометричні, рентгенологічне дослідження (ТРГ у прямій проекції), біометричні.

Результати. Інтенсивне розширення верхньої щелепи за допомогою розробленого ортодонтичного апарата дозволило досягти стабільного збільшення трансверзальних лицьових параметрів на скелетному й дентоальвеолярному рівнях, що свідчить про достатню ефективність проведеного лікування.

Висновки. На підставі даних клініко-рентгенологічного обстеження, антропометричних досліджень до й після лікування, з урахуванням показників обґрунтований вибір ортодонтичного апарата для розширення верхньої щелепи у дітей з повною розщелиною піднебіння, що дозволяє підвищити якість лікування і зменшити кількість ускладнень.

Ключові слова: апарат для розширення верхньої щелепи, повна розщелина піднебіння (м'якого і твердого), трансверзальні аномалії, звуження верхньої щелепи.

Clinical and radiological study using the device for the expansion of the maxilla in children with complete cleft palate

V. Khaletskaya, I. Kovacs

Objective: improve the treatment of narrowing of the upper jaw in the transversal plane in children with cleft palate by the full application of the developed orthodontic appliance.

Patients and methods. The article presents the results of treatment of 28 patients with narrowing of the upper jaw with a complete cleft palate at the age of 6–9 years after surgery, with the help of the developed system. The effectiveness of the treatment was judged according to clinical data and research methods - anthropometric, radiological research (TWG in direct projection), biometric.

Results. Intensive expansion of the upper jaw with the help of the developed orthodontic appliance allowed to reach a steady increase in transversal facial parameters on skeletal and dentoalveolar levels, indicating that a sufficient effectiveness of the treatment.

Conclusions. On the basis of clinical and radiological examination, anthropometric studies before and after treatment, taking into account the indicators chosen are orthodontic appliance for expansion of the maxilla in children with complete cleft palate, which improves the quality of care and reduce the number of complications.

Key words. apparatus for the expansion of the upper jaw, a complete cleft palate (soft and hard), transversal anomalies narrowing of the upper jaw.

Халецька Вікторія Николаевна – ассистент кафедры детской стоматологии

ГУ «Днепропетровская медицинская академия МЗ Украины».

Адресс: 49086, г. Днепропетровск, ул. Дарницкая, 21, кв. 73. Тел.: +38 (067) 986-01-14. E-mail: duz100@rambler.ru.

Ковач Илона Васильевна – д-р мед. наук, проф., зав. кафедрой детской стоматологии

ГУ «Днепропетровская медицинская академия МЗ Украины».

Адресс: 49000, г. Днепропетровск, ул. Кожемяки, 7, кв. 13. Тел.: +38 (050) 342-77-22, +38 (097) 437-84-55. E-mail: kovach73@list.ru.