



ΔΙΑΚΡΑΤΙΚΟ
ΔΙΑΤΜΗΜΑΤΙΚΟ
ΠΡΟΓΡΑΜΜΑ
ΜΕΤΑΠΤΥΧΙΑΚΩΝ
ΣΠΟΥΔΩΝ

ΙΑΤΡΙΚΗ ΣΧΟΛΗ
ΠΑΝΕΠΙΣΤΗΜΙΟ ΘΕΣΣΑΛΙΑΣ
σε συνεργασία με το
UNIVERSITÀ DEGLI STUDI
DI GENOVA



Μεταπτυχιακή Διπλωματική Εργασία

“ Η συμβολή της υπερηχογραφικής μεθόδου με χορήγηση ενισχυτών ηχογένειας (CEUS) στην μετεγχειρητική παρακολούθηση μετά από ενδοαυλική αποκατάσταση ανευρυσμάτων κοιλιακής αορτής. Ανίχνευση Ενδοδιαφυγών Τύπου I και III. Συστηματική ανασκόπηση της βιβλιογραφίας και μετά-ανάλυση ”

υπό

ΝΙΚΟΛΑΟΥ ΚΟΝΤΟΠΟΔΗ

Ειδικευόμενου Αγγειοχειρουργικής

Υπεβλήθη για την εκπλήρωση μέρους των

απαιτήσεων για την απόκτηση του

Διακρατικού Μεταπτυχιακού Διπλώματος Ειδίκευσης

«Υπερηχογραφική Λειτουργική Απεικόνιση για την πρόληψη & διάγνωση των αγγειακών παθήσεων»

Λάρισα, 2017

ΕΠΙΒΛΕΠΩΝ

George A Antoniou, NHS Consultant Vascular Surgeon, Royal Liverpool University Hospital, U.K
NHS Consultant Vascular Surgeon, Royal Liverpool University Hospital, U.K

ΤΡΙΜΕΛΗΣ ΣΥΜΒΟΥΛΕΥΤΙΚΗ ΕΠΙΤΡΟΠΗ

1. **George A Antoniou**, NHS Consultant Vascular Surgeon, Royal Liverpool University Hospital, U.K
NHS Consultant Vascular Surgeon, Royal Liverpool University Hospital, U.K
2. **Μιλτιάδης Ματσάγκας**, Καθηγητής Αγγειοχειρουργικής, Τμήμα Ιατρικής, Σχολή Επιστημών Υγείας, Πανεπιστήμιο Θεσσαλίας
3. **Νικόλαος Ρούσσας**, Αγγειοχειρουργός Επιμελητής Β' Π.Γ.Ν.Λάρισας

Αναπληρωματικό μέλος

Αθανάσιος Γιαννούκας, Καθηγητής Αγγειοχειρουργικής, Διευθυντής Αγγειοχειρουργικής Κλινικής Π.Γ.Ν. Λάρισας, Τμήμα Ιατρικής, Σχολή Επιστημών Υγείας, Πανεπιστήμιο Θεσσαλίας

ΕΥΧΑΡΙΣΤΙΕΣ

Θα ήθελα να ευχαριστήσω κατ' αρχήν τον Καθηγητή Αγγειοχειρουργικής κ.Αθ.Γιαννούκα για την ίδρυση και λειτουργία του μεταπτυχιακού αυτού προγράμματος που μας έδωσε την ευκαιρία να συμμετέχουμε και να εκπαιδευθούμε στους Αγγειακούς Υπερήχους. Επίσης όλους τους καθηγητές που συμμετείχαν στο μεταπτυχιακό πρόγραμμα του ακαδημαϊκού έτους 2016-2017 για τις πολύτιμες γνώσεις που μας πρόσφεραν μέσα από τις διαλέξεις τους και τα πρακτικά εργαστήρια. Ακόμα τους συμφοιτητές μου για την άψογη συνεργασία που είχαμε καθ' όλη τη διάρκεια του μεταπτυχιακού. Ιδιαίτερα ευχαριστώ τον κ.Γιώργο Αντωνίου που με την πολύτιμη καθοδήγησή του βοήθησε στην ολοκλήρωση αυτής της διπλωματικής εργασίας. Με τις γνώσεις, την εμπειρία και την προθυμία του, μας άνοιξε νέους ορίζοντες στην ανάγνωση, την κριτική ανάλυση και την επεξεργασία της βιβλιογραφίας. Ακόμα σημαντικό είναι να αναφέρω ότι η διπλωματική αυτή εργασία θα ήταν αδύνατο να ολοκληρωθεί χωρίς την ουσιαστική συνεισφορά του κ. Δ.Μαυρίδη όσον αφορά το σχεδιασμό και τη στατιστική ανάλυση των δεδομένων, του Professor McWilliams και του Καθηγητή κ.Γιαννούκα για την κριτική τους ανάλυση και φυσικά του συμφοιτητή μου κ.Δ.Καπετάνιου ο οποίος ολοκλήρωσε ένα σημαντικό κομμάτι της συλλογής και επεξεργασίας των δεδομένων και της συγγραφής των αποτελεσμάτων. Τέλος ευχαριστώ πολύ τους συνειδικευόμενούς μου στο Πανεπιστημιακό Νοσοκομείο του Ηρακλείου για την υπομονή και την ανοχή τους στα ταξίδια που έκανα κάθε μήνα για το έτος αυτό και για τα οποία αυτοί επιβαρύνθηκαν το κομμάτι του κλινικού έργου που μου αναλογούσε. Πάνω από όλους ευχαριστώ τη σύζυγο μου Αθηνά και τον μικρό μου Ραφαήλ που με στήριξαν και με στηρίζουν σε όλες μου τις προσπάθειες παρά το γεγονός ότι αυτό συνεπάγεται συχνά την ανάγκη εγώ να απουσιάζω και αυτοί να με στερούνται.

Νικόλαος Κοντοπόδης

Περίληψη

Εισαγωγή: Την ίδια στιγμή που η ενδοαγγειακή αποκατάσταση (EVAR- Endovascular Aneurysm Repair) είναι η πιο συχνά χρησιμοποιούμενη μέθοδος αντιμετώπισης των ανευρυσμάτων της κοιλιακής αορτής (ΑΚΑ), οι μακροχρόνιες επιπλοκές αποτελούν την Αχίλλειο πτέρνα αυτής της τεχνικής. Οι ενδοδιαφυγές Τύπου I και III είναι οι πιο σημαντικές επιπλοκές αφού μπορούν να προκαλέσουν αυξημένη πίεση εντός του ανευρυσματικού σάκου και να οδηγήσουν ακόμα και σε όψιμη ρήξη. Ως εκ τούτου οι ασθενείς που υποβάλλονται σε EVAR παρακολουθούνται στη συνέχεια και καθ'όλη τη διάρκεια της ζωής τους με διαδοχικές απεικονίσεις με CT αγγειογραφία για την έγκαιρη διάγνωση αυτών των επιπλοκών. Εφ'όσον η μέθοδος αυτή προκαλεί την ακτινολογική επιβάρυνση των ασθενών αλλά και εμπεριέχει κινδύνους από τη χρήση των ενδοφλέβιων σκιαγραφικών μέσων, εναλλακτικές μέθοδοι απεικόνισης, χωρίς τους παραπάνω περιορισμούς θα ήταν επιθυμητές.

Σκοπός: Να πραγματοποιήσουμε μια συστηματική ανασκόπηση και μετά-ανάλυση της βιβλιογραφίας προκειμένου να εκτιμήσουμε την ευαισθησία και την ειδικότητα της υπερηχογραφικής μεθόδου με χρήση ενισχυτών ηχογένειας (Contrast Enhanced Ultrasound - CEUS) για την ανίχνευση των ενδοδιαφυγών Τύπου I και III σε σύγκριση με την CT αγγειογραφία.

Μέθοδοι: Πραγματοποιήσαμε ηλεκτρονική αναζήτηση στις βάσεις δεδομένων (Medline, Cochrane Library) έως και τον Απρίλιο του 2017. Οι μελέτες που συνέκριναν το CEUS με την CT αγγειογραφία για την ανίχνευση ενδοδιαφυγών I και III ταυτοποιήθηκαν. Το QUADAS-2 tool χρησιμοποιήθηκε για την μεθοδολογική αξιολόγηση των μελετών που συμπεριλήφθηκαν. Ένα μοντέλο hierarchical summary ROC (STATA software) χρησιμοποιήθηκε για την ποσοτική ανάλυση.

Αποτελέσματα: Είκοσι-έξι μελέτες που περιλαμβάνουν 2638 ασθενείς συμπεριλήφθηκαν στην παρούσα μετά-ανάλυση. Η συνολική ευαισθησία του CEUS για την ανίχνευση ενδοδιαφυγών I και III ήταν 0.97 (95% CI 0.80-1.00) και η συνολική ειδικότητα 1.00 (95% CI 0.99-1.00). Η επιφάνεια κάτω από την καμπύλη ήταν 1.00 (0.99-1.00). Ο θετικός και ο αρνητικός λόγος πιθανοφάνειας ήταν 356 και 0.03 αντίστοιχα.

Συμπεράσματα: Η μελέτη αυτή έδειξε ότι το CEUS έχει πολύ υψηλή ευαισθησία και ειδικότητα για την ανίχνευση των ενδοδιαφυγών Τύπου I και III μετά από EVAR, σε σύγκριση με την καθιερωμένη μέθοδο απεικόνισης που είναι η CT αγγειογραφία.

Abstract

Background: In the same time that Endovascular Aneurysm Repair (EVAR) has become the preferred method to treat abdominal aortic aneurysms (AAAs), the Achilles' heel of this modality is long term complications. The main adverse events are Endoleaks Type I and III, which can cause continuous intra-sac pressurization and lead to late rupture. Therefore life-long surveillance is mandatory post-EVAR with CT angiography (CTA) being the gold-standard imaging technique. Since concerns about radiation exposure and use of nephrotoxic contrast agents have been raised, alternative imaging modalities would be of value for the surveillance of these patients.

Objectives: To perform a Systematic Review and diagnostic test accuracy Metanalysis and determine sensitivity and specificity of Contrast Enhanced Ultrasound (CEUS) for the detection of Type I and III endoleaks compared with CTA.

Methods: An electronic database research was conducted (Medline, Cochrane Library) up to April 2017. Articles comparing CEUS vs CTA for the detection of endoleaks I and III post-EVAR were retrieved. QUADAS-2 tool was used to assess methodological quality, and a hierarchical summary ROC model (STATA software) was used for the quantitative analysis.

Results: Twenty-six studies involving 2.638 patients compared CEUS with CTA. The pooled sensitivity of CEUS for the detection of type I and III endoleaks was 0.97 (95% CI 0.80-1.00) and the pooled specificity was 1.00 (95% CI 0.99-1.00). The area under the HSROC curve was 1.00 (0.99-1.00). Positive and negative likelihood ratios were 356 and 0.03 respectively.

Conclusions: This study has shown that CEUS has a high sensitivity and specificity for the detection of Type I and III endoleaks during post-EVAR follow-up compared with CTA.

Πίνακας Περιεχομένων

Τριμελής Συμβουλευτική Επιτροπή	1
Ευχαριστίες	2
Περίληψη	3
Abstract	4
Περιεχόμενα	5
Τίτλος	7
Κεφάλαιο 1 Εισαγωγή	8
1.1 Γενικά	8
1.2 Στόχος της απεικόνισης-Επιπλοκή προς διάγνωση	8
1.3 Μέθοδος Αναφοράς	9
1.4 Υπό Εξέταση Μέθοδος	10
1.5 Σκοπός και χρησιμότητα της παρούσας μελέτης	11
Κεφάλαιο 2 Μέθοδοι	12
2.1 Κριτήρια επιλογής των μελετών	12
2.1.1 Τύποι μελετών	12
2.1.2 Πληθυσμός μελέτης-Συμμετέχοντες	12
2.1.3 Η υπό εξέταση μέθοδος	12
2.1.4 Στόχος της απεικόνισης	13
2.1.5 Μέθοδος αναφοράς	13
2.1.6 Ανασκόπηση της βιβλιογραφίας και μέθοδος αναζήτησης	14
2.1.7 Ηλεκτρονική αναζήτηση	14
2.2 Συλλογή και ανάλυση των δεδομένων	14
2.2.1 Επιλογή μελετών	14
2.2.2 Εξαγωγή και διαχείριση δεδομένων	14
2.2.3 Αξιολόγηση της μεθοδολογικής ποιότητας των μελετών	15
2.2.4 Στατιστική επεξεργασία	15

Κεφάλαιο 3 Αποτελέσματα	16
3.1 Ηλεκτρονική αναζήτηση	16
3.2 Αξιολόγηση της μεθοδολογικής ποιότητας των μελετών	19
3.3 Ευαισθησία-Ειδικότητα-Λόγος πιθανοφάνειας	20
Κεφάλαιο 4 Συζήτηση	22
4.1 Σύνοψη κυριότερων αποτελεσμάτων	22
4.2 Πλεονεκτήματα/Αδυναμίες-Σύγκριση με τη βιβλιογραφία	22
4.3 Εφαρμοσιμότητα των ευρημάτων	24
Συμπεράσματα	25
Βιβλιογραφία	25

ΤΙΤΛΟΣ: Η συμβολή της υπερηχογραφικής μεθόδου με χορήγηση ενισχυτών ηχογένειας (CEUS) στην μετεγχειρητική παρακολούθηση μετά από ενδοαυλική αποκατάσταση ανευρυσμάτων κοιλιακής αορτής. Ανίχνευση Ενδοδιαφυγών Τύπου I και III. Συστηματική ανασκόπηση της βιβλιογραφίας και μετά-ανάλυση.

ΚΕΦΑΛΑΙΟ 1^ο – ΕΙΣΑΓΩΓΗ

1.1 Γενικά

Η ενδοαγγειακή αντιμετώπιση (Endovascular Aneurysm Repair-EVAR) των ανευρυσμάτων της κοιλιακής αορτής (ΑΚΑ) έχει πλέον καταστεί η πιο δημοφιλής και συχνότερα χρησιμοποιούμενη μέθοδος αντιμετώπισης αυτών των βλαβών, κυρίως λόγω της ελάχιστα επεμβατικής φύσης της.[1,2] Η μέθοδος αυτή έχει αποδειχθεί από πολλές μελέτες ότι παρουσιάζει σημαντικά μειωμένη διεγχειρητική και άμεση μετεγχειρητική θνητότητα σε σχέση με την κλασική ανοικτή χειρουργική αντιμετώπιση των ανευρυσμάτων.[3,4] Άλλα πλεονεκτήματα του EVAR είναι ο συντομότερος χρόνος νοσηλείας, η μικρότερη παραμονή στην μονάδα εντατικής θεραπείας, οι μειωμένες ανάγκες για προϊόντα αίματος και η μικρότερη άμεση μετεγχειρητική νοσηρότητα.[5,6] Λόγω των παραπάνω η ενδοαγγειακή αντιμετώπιση φαίνεται ότι υπερέχει σημαντικά της ανοικτής στους ασθενείς που είναι ηλικιωμένοι (η πλειοψηφία των ασθενών με ΑΚΑ).[7] Από την άλλη, καταγράφεται διχογνωμία σχετικά με το ποια μέθοδος αντιμετώπισης (χειρουργική ή ενδοαγγειακή) θα πρέπει να είναι η πρώτη επιλογή σε ασθενείς νέους και υγιείς, με μεγάλο προσδόκιμο επιβίωσης.[8,9] Αυτό συμβαίνει γιατί την ίδια στιγμή που η ενδοαγγειακές τεχνικές υπερέχουν όσον αφορά τα άμεσα αποτελέσματα, φαίνεται ότι συνοδεύονται από μεγαλύτερα ποσοστά μακροχρόνιων επιπλοκών αλλά και κίνδυνο όψιμης ρήξης του ανευρύσματος ακόμα και αρκετά χρόνια μετά την αρχική θεραπεία.[10,11]

1.2 Στόχος της απεικόνισης-Επιπλοκή προς διάγνωση

Η πιο συχνή επιπλοκή της ενδοαγγειακής μεθόδου η οποία μπορεί να οδηγήσει ακόμα και σε όψιμη ρήξη του ανευρύσματος είναι οι ενδοδιαφυγές. Ενδοδιαφυγή ορίζεται η διαφυγή αίματος και η παρουσία του εκτός του ενδομοσχεύματος και εντός του σάκου του ανευρύσματος.[12] Όπως είναι αναμενόμενο με βάση τον ορισμό, το παραπάνω είναι επιπλοκή που παρατηρείται μόνο μετά από EVAR, ενώ αντίστοιχη κλινική οντότητα δεν υπάρχει όσον αφορά την ανοικτή χειρουργική μέθοδο. Συνολικά ενδοδιαφυγές παρατηρούνται σε ένα ποσοστό περί το 25% μετά από EVAR και με βάση το είδος της διαφυγής ταξινομούνται σε 4 τύπους. Τύπου I ενδοδιαφυγή είναι αυτή στην οποία η είσοδος του αίματος εντός του ανευρυσματικού σάκου γίνεται από την κεντρική (IA) ή την περιφερική (IB) περιοχή στεγανοποίησης του ενδομοσχεύματος στην αορτή ή τις λαγόνιες αρτηρίες αντίστοιχα. Τύπου II

ενδοδιαφυγές είναι αυτές στις οποίες αίμα από κλάδους της αορτής συγκεντρώνεται μέσα στον σάκο μέσω παλίνδρομης ροής (κλάδοι όπως η κάτω μεσεντέριος και οι οσφυϊκές αρτηρίες). Όταν το αίμα προέρχεται από κάποιο έλλειμμα στο υλικό του ενδομοσχεύματος ή σε μη καλή στεγανοποίηση μεταξύ των διαφορετικών τμημάτων του, η ενδοδιαφυγή ονομάζεται Τύπου III. Τέλος όταν η ενδοδιαφυγή προέρχεται από διαπίδυση αίματος μέσα από τους πόρους του μοσχεύματος αυτή ονομάζεται Τύπου IV.[12] Όλες οι παραπάνω ενδοδιαφυγές δεν θεωρείται ότι ασκούν την ίδια πίεση στον ανευρυσματικό σάκο και ως εκ τούτου δεν ενέχουν τον ίδιο κίνδυνο όψιμης ρήξης. Έτσι οι Τύπου I και III θεωρούνται υψηλής ενώ οι τύπου II και IV χαμηλής πίεσης ενδοδιαφυγές.[12,13] Η σημασία των ενδοδιαφυγών τύπου II δεν είναι ξεκαθαρισμένη στη βιβλιογραφία ενώ υπάρχουν ακόμα και αναφορές που προτείνουν ότι αυτές δεν έχουν κλινική σημασία καθώς δε συμβάλλουν στην όψιμη ρήξη του ανευρυσματικού σάκου και άρα δε χρήζουν θεραπείας.[14,15] Από την άλλη όσον αφορά στις ενδοδιαφυγές Τύπου I και III υπάρχει ομοφωνία ότι είναι κλινικά σημαντικές και χρήζουν αντιμετώπισης σε κάθε περίπτωση, καθώς μπορεί να αυξήσουν σημαντικά την πίεση εντός του ανευρυσματικού σάκου οδηγώντας τελικά στην ρήξη. Χαρακτηριστικό είναι ότι στις διεθνείς κατευθυντήριες οδηγίες συστήνεται επιδιόρθωση όλων των ενδοδιαφυγών Τύπου I και III ενώ όσον αφορά τις ενδοδιαφυγές Τύπου II επιδιόρθωση συστήνεται μόνο εάν αυτές συνοδεύονται από αύξηση των διαστάσεων του ανευρυσματικού σάκου >10mm.[12,16]

1.3 Μέθοδος Αναφοράς

Σε γενικές γραμμές οι ενδοδιαφυγές λόγω ακριβώς της ύπαρξης αιματικής ροής εντός του ανευρυσματικού σάκου ο οποίος με βάση τις αρχές της ενδοαγγειακής θεραπείας θα έπρεπε να έχει αποκλειστεί από τη συστηματική κυκλοφορία και πίεση, θεωρείται ότι συμβάλλουν στη συνεχιζόμενη άσκηση πίεσης στο τοίχωμα του ανευρύσματος κάτι που τελικά μπορεί να οδηγήσει στην ρήξη. Αυτός είναι και ο λόγος που οι ασθενείς που υποβάλλονται σε EVAR, μετεπεμβατικά τίθενται σε ένα συστηματικό και συγκεκριμένο πρωτόκολλο παρακολούθησης με απεικόνιση σε τακτά χρονικά διαστήματα. Η μέθοδος εκλογής για την απεικόνιση του ανευρύσματος, του ενδομοσχεύματος και ενδεχόμενων ενδοδιαφυγών είναι η CT αγγειογραφία (CTA). Έτσι αρχικά η σύσταση για την μετεγχειρητική παρακολούθηση αφορούσε τη διενέργεια CTA σε μικρά μεσοδιαστήματα (1 μήνας, 6 μήνες, 12 μήνες και ετησίως), ενώ στη συνέχεια και λόγω του προφανούς προβλήματος της συνεχούς έκθεσης των

ασθενών σε σημαντικές δόσεις ακτινοβολίας αλλά και τη χρήση των ενδοφλέβιων σκιαγραφικών μέσων με τις γνωστές τους ανεπιθύμητες ενέργειες, υπήρξε σημαντική προσπάθεια στη βιβλιογραφία να προσδιοριστούν άλλες μέθοδοι που θα μπορούσαν να είναι χρήσιμες στην μετά-EVAR παρακολούθηση των ανευρυσμάτων.[17] Έτσι διάφορες ομάδες απέδειξαν ότι η χρήση της υπερηχογραφικής μεθόδου σε συνδυασμό με την CTA θα μπορούσε να μειώσει το συνολικό αριθμό των αξονικών στις οποίες υποβάλλονται οι ασθενείς με προφανή πλεονεκτήματα όσον αφορά την ακτινολογική επιβάρυνση και την μείωση των επιπλοκών από τη χρήση των σκιαγραφικών.[18,19] Το αποτέλεσμα ήταν η αλλαγή στις κατευθυντήριες οδηγίες οι οποίες σήμερα συστήνουν διενέργεια CTA στον 1^ο μήνα, εφόσον αυτή είναι φυσιολογική ξανά στο 12^ο μήνα και εάν και αυτή δεν παρουσιάζει παθολογικά ευρήματα συνέχιση της παρακολούθησης με τη χρήση υπερήχου κάθε έτος. Εάν ανιχνευθούν παθολογικά ευρήματα στον 1^ο μήνα συστήνεται νέα CTA κατά τον 6^ο μήνα. Ομοίως εάν υπάρχουν παθολογικά ευρήματα στον 12^ο μήνα συστήνεται η συνέχιση της παρακολούθησης με διαδοχικές CTA.[12]

1.4 Υπό Εξέταση Μέθοδος

Η συμβατική υπερηχοτομογραφία χρησιμοποιεί την B-mode μέθοδο για την ανατομική απεικόνιση των οργάνων και την έγχρωμη Doppler τεχνική για την απεικόνιση της αιματικής ροής. Η μέθοδος της έγχρωμης Doppler απεικόνισης παρουσιάζει περιορισμούς στην απεικόνιση της αιματικής ροής λόγω του υψηλού λόγου σήματος-θορύβου (signal-to-noise ratio). Για να ξεπεραστούν αυτοί οι περιορισμοί στην υπερηχογραφική απεικόνιση, σκιαστικοί παράγοντες χρησιμοποιήθηκαν αρχικά το 1996.[20] Αυτοί αποτελούνται από μικρο-φουσαλίδες που περιέχουν αέρα ή διάφορα αέρια. Όταν οι παράγοντες αυτοί εγχύονται στην κυκλοφορία, αυξάνουν σημαντικά την ανάκλαση των σημάτων του υπερήχου, πράγμα που έχει σαν αποτέλεσμα την ενίσχυση του σήματος από την αιματική ροή. Με βάση τον τύπο του αερίου που περιέχεται στις μικρο-φουσαλίδες τα σκιαγραφικά των υπερήχων χωρίζονται σε 2 γενιές. Η 1^η γενιά εισήχθη το 1996 (Levovist -Bayer Schering Pharma, Berlin, Germany), και αποτελούνταν από αέρα μέσα σε ένα κέλυφος από μικροσωματίδια γαλακτόζης (99.9%) και παλμικού οξέος (0.1%).[21] Μετά από την ενδοφλέβια χορήγηση ο παράγοντας αυτός διαχεόταν εντός του όγκου του αίματος μέσα σε λίγα λεπτά. Το μέσο μέγεθος των μικρο-φουσαλίδων του Levovist ήταν 2-5μm και αυτές περιείχαν αέρα ο οποίος φυσικά αποτελούνταν από

πολύ μικρά μόρια που εύκολα διαχέονταν διαμέσου του κελύφους της μικρο-φυσαλίδας στο αίμα. Επιπλέον λόγω της μεγάλης διαλυτότητας του αέρα στο αίμα, η ποσότητα που είχε διαχυθεί έξω από τις μικρο-φυσαλίδες συνήθως διαλυόταν αρκετά γρηγορότερα από ότι ήταν επιθυμητό.[21] Έτσι στην προσπάθεια να σταθεροποιηθούν οι μικρο-φυσαλίδες, ο αέρας αντικαταστάθηκε με ένα αέριο το οποίο ήταν περισσότερο αδρανές και με μικρότερη ικανότητα να διαλύεται (sulfur hexafluoride-SF₆). Το αποτέλεσμα ήταν η παραγωγή της 2^{ης} γενιάς σκιαγραφικών των υπερήχων με κύριο αντιπρόσωπο το SonoVue (Bracco, Milano, Italy). Το SF₆ είναι ένα αδρανές μόριο που δεν αντιδρά με άλλα μόρια στο σώμα και αποβάλλεται εξ'ολοκλήρου από τους πνεύμονες. Το κέλυφος αποτελείται από μια μονοστοιβάδα φωσφολιποειδών. Εφόσον η εξωτερική πλευρά του κελύφους που είναι σε επαφή με το αίμα είναι υδρόφοβη, το κέλυφος αυτό μπορεί με σταθερότητα να περικλείει το αέριο SF₆. [23]

1.5 Σκοπός και Χρησιμότητα της Παρούσας Μελέτης

Την ίδια στιγμή που η ενδοαγγειακή μέθοδος αντιμετώπισης των ΑΚΑ χρησιμοποιείται όλο και πιο συχνά και εν πολλοίς έχει αντικαταστήσει την ανοικτή χειρουργική μέθοδο αποτελώντας την 1^η θεραπευτική επιλογή, η ύπαρξη μακροχρόνιων επιπλοκών με πιο σημαντικές τις ενδοδιαφυγές αποτελούν την Αχίλλειο πτέρνα της μεθόδου. Ειδικά οι ενδοδιαφυγές Τύπου I και III ουσιαστικά σημαίνουν αποτυχία της θεραπείας και πρέπει να αντιμετωπίζονται γιατί μπορεί α οδηγήσουν στην όψιμη ρήξη του ανευρύσματος.[24] Προκειμένου να αποφευχθεί το παραπάνω όλοι οι ασθενείς που υποβάλλονται σε EVAR μετεπεμβατικά τίθενται σε ένα στενό πρωτόκολλο παρακολούθησης του οποίου η βάση είναι η απεικόνιση με CTA. Το αποτέλεσμα είναι οι ασθενείς να εκτίθενται σε σημαντικές και διαδοχικές δόσεις ακτινοβολίας αλλά και στους κινδύνους που εμπεριέχει η χορήγηση ενδοφλέβιων σκιαγραφικών μέσων με σημαντικότερο την προοδευτική έκπτωση της νεφρικής λειτουργίας. Η δυνατότητα παρακολούθησης των ασθενών μετά από EVAR με εναλλακτικές απεικονιστικές μεθόδους οι οποίες από την μια θα απέφευγαν τις ανεπιθύμητες ενέργειες της CTA ενώ από την άλλη θα παρείχαν αξιόπιστες πληροφορίες με ευαισθησία και ειδικότητα αντίστοιχες της παραπάνω μεθόδου, θα ήταν παραπάνω από επιθυμητή. Έτσι πρόκειται να πραγματοποιήσουμε μια συστηματική ανασκόπηση και μετά-ανάλυση της βιβλιογραφίας, προκειμένου να

συγκρίνουμε την ευαισθησία και την ειδικότητα του CEUS έναντι της CTA για την ανίχνευση ενδοδιαφυγών Τύπου I και III μετά από EVAR.

ΚΕΦΑΛΑΙΟ 2^Ο - ΜΕΘΟΔΟΙ

2.1 Κριτήρια Επιλογής των μελετών

2.1.1 Τύποι Μελετών

Στην παρούσα ανάλυση θα συμπεριληφθούν όλες οι μελέτες (τυχαιοποιημένες, προοπτικές ή αναδρομικές μη-τυχαιοποιημένες) που συνέκριναν τη διαγνωστική ακρίβεια του CEUS έναντι της CTA για την μετεγχειρητική παρακολούθηση ασθενών μετά από EVAR και την ανίχνευση ενδοδιαφυγών Τύπου I και III. Κάθε μελέτη για να συμπεριληφθεί θα πρέπει να περιλαμβάνει >10 ασθενείς και η χρονική απόσταση μεταξύ της διενέργειας CTA και CEUS να είναι <1 μήνα. Από την ανάλυση αποκλείστηκαν άρθρα ανασκόπησης καθώς και αναφορές περιπτώσεων. Επιπλέον αποκλείστηκαν μελέτες στις οποίες η διενέργεια της μιας απεικονιστικής μεθόδου βασίστηκε στα αποτελέσματα μιας διαφορετικής μεθόδου. Το είδος του σκιαγραφικού που χρησιμοποιήθηκε για τη διενέργεια του CEUS δεν αποτέλεσε κριτήριο αποκλεισμού. Για να συμπεριληφθεί κάποια μελέτη στην παρούσα συστηματική ανασκόπηση θα πρέπει να αναφέρει ξεχωριστά αποτελέσματα για τις ενδοδιαφυγές Τύπου I και III.

2.1.2 Πληθυσμός Μελέτης - Συμμετέχοντες

Συμπεριλήφθησαν ασθενείς οι οποίοι υπεβλήθησαν σε EVAR, ανεξαρτήτως χρονικής περιόδου στην οποία έγιναν οι επεμβάσεις. Δεν υπήρχε κριτήριο αποκλεισμού που να αφορούσε το φύλο ή την ηλικία των συμμετεχόντων. Ομοίως δεν έγινε διαχωρισμός των επεμβάσεων σε εκλεκτικές και επείγουσες. Το είδος του ενδομοσχεύματος που χρησιμοποιήθηκε δεν εξετάστηκε όπως δεν εξετάστηκε και το χρονικό διάστημα από την διενέργεια του EVAR έως την μετεπεμβατική απεικόνιση (πχ follow-up 1μηνός, 6-μηνών, 12-μηνών κτλ) αρκεί η διαφορά μεταξύ της εξέτασης με CTA και CEUS να ήταν <1 μήνας.

2.1.3 Η Υπό Εξέταση Μέθοδος

Η υπό εξέταση μέθοδος (index test) ήταν το CEUS το οποίο αφορά όλες τις υπερηχογραφικές εξετάσεις που έγιναν με τη χρήση σκιαγραφικών μέσων για την

ανίχνευση ενδοδιαφυγών μετά από EVAR. Σε γενικές γραμμές το σκιαγραφικό μέσο δίδεται ενδοφλέβια σε δόσεις οι οποίες δεν έχουν απολύτως ξεκαθαριστεί στη βιβλιογραφία και στη συνέχεια απεικονίζονται οι δομές ενδιαφέροντος με κεφαλή υπερήχου χαμηλών συχνοτήτων για τουλάχιστον 5 λεπτά. Η παρουσία σκιαγραφικού εκτός του ενδομοσχεύματος και εντός του σάκου του ανευρύσματος υποδηλώνει την παρουσία ενδοδιαφυγής. Η θέση στην οποία ανιχνεύεται το σκιαγραφικό αλλά και ο χρόνος μέχρι την εμφάνισή του (<5 ή >5 λεπτά) χρησιμοποιούνται ως κριτήρια για τον προσδιορισμό του είδους της ενδοδιαφυγής.[21-23]

2.1.4 Στόχος της Απεικόνισης

Η κλινική οντότητα που επιχειρούμε να διαγνώσουμε χρησιμοποιώντας το CEUS είναι οι ενδοδιαφυγές Τύπου I και III. Όπως αναφέρθηκε και προηγουμένως, αυτές προέρχονται από ροή αίματος εντός του ανευρυσματικού σάκου είτε από τα σημεία στεγανοποίησης κεντρικά και περιφερικά (Τύπου IA και IB αντίστοιχα), είτε από τα σημεία σύνδεσης των τμημάτων του ενδομοσχεύματος ή από ελλείμματα στο υλικό από το οποίο αποτελείται (Τύπου III). Οι ενδοδιαφυγές Τύπου I και III θεωρούνται υψηλής πίεσης και για τον λόγο αυτό σύμφωνα με τις κατευθυντήριες οδηγίες χρήζουν επιδιόρθωσης σε όλες τις περιπτώσεις. Σύμφωνα με τα παραπάνω οι ενδοδιαφυγές Τύπου I και III έχουν την μεγαλύτερη κλινική σημασία, αφού σε περίπτωση που δεν ανιχνευθούν δύνανται να οδηγήσουν σε όψιμη ρήξη του ανευρύσματος. Ως εκ τούτου ο διαχωρισμός τους από τις πολύ συχνότερες αλλά ταυτόχρονα πιο αθώες ενδοδιαφυγές Τύπου II έχει μεγάλη σημασία, γι' αυτό και οι ενδοδιαφυγές Τύπου I και III αποτελούν το αντικείμενο της διπλωματικής αυτής εργασίας.

2.1.5 Μέθοδος Αναφοράς

Η μέθοδος αναφοράς σχετικά με την ανίχνευση των ενδοδιαφυγών κατά την μετεγχειρητική παρακολούθηση των ασθενών μετά από EVAR είναι η CTA. Αυτή έχει φανεί ότι αναδεικνύει με μεγάλη ακρίβεια την παρουσία των ενδοδιαφυγών, επιτρέπει τον λεπτομερή προσδιορισμό αλλαγών στις διαστάσεις του ανευρυσματικού σάκου ενώ παρέχει πληροφορίες και για τη συνολική μεταβολή της γεωμετρίας του ανευρύσματος (πχ, αλλαγές στη διάμετρο και το μήκος του αυχένα, γωνίωση λαγονίων κτλ).[25,26] Από την άλλη η ανάγκη για διενέργεια διαδοχικών απεικονίσεων με CTA, κάτι που σχετίζεται με συνεχή ακτινολογική επιβάρυνση

καθώς και κίνδυνο επιδείνωσης της νεφρικής λειτουργίας από τη χρήση των σκιαγραφικών μέσων, εγείρουν ανησυχία για την ασφάλεια των πρωτοκόλλων παρακολούθησης των ασθενών μετά από EVAR.

2.1.6 Ανασκόπηση της βιβλιογραφίας και μέθοδος αναζήτησης

Εξετάσαμε τη βιβλιογραφία έως και τον Απρίλιο 2017 για μελέτες που συνέκριναν την CTA με το CEUS για την ανίχνευση ενδοδιαφυγών Τύπου I ή III σε ασθενείς που έχουν υποβληθεί σε EVAR. Οι μελέτες που συμπεριλήφθηκαν έπρεπε να είναι στην Αγγλική γλώσσα και να αφορούν ανθρώπους.

2.1.7 Ηλεκτρονική Αναζήτηση

Έγινε αναζήτηση των σχετικών μελετών από τις παρακάτω βάσεις δεδομένων:

- The Cochrane Library
- PubMed/MEDLINE.

Οι όροι που χρησιμοποιήθηκαν για την ηλεκτρονική αναζήτηση ήταν:

“ultrasound”; “CEUS”; “computed tomography”; “CT”; “EVAR”; “contrast agents”; “abdominal aortic aneurysm”; “AAA”; “endoleak”; “sensitivity”; and “specificity”. The above terms were combined with the Boolean operators AND or OR.

2.2 Συλλογή και Ανάλυση των Δεδομένων

2.2.1 Επιλογή μελετών

Η αρχική επιλογή των σχετικών μελετών έγινε με βάση τον τίτλο και την περίληψη της εργασίας. Περαιτέρω επιλογή έγινε με βάση το πλήρες κείμενο των μελετών από 2 παρατηρητές (Νίκος Κοντοπόδης και Δημήτρης Καπετάνιος). Τα δεδομένα που καταγράφηκαν προήλθαν από το κείμενο, τους πίνακες και τις εικόνες των δημοσιευμένων άρθρων και δεν έγινε προσπάθεια επικοινωνίας με τους συγγραφείς για τη συλλογή επιπλέον πληροφοριών.

2.2.2 Εξαγωγή και διαχείριση δεδομένων

Έγινε καταγραφή των παρακάτω δεδομένων από κάθε μελέτη:

1. Συγγραφέας, έτος, επιστημονικό περιοδικό στο οποίο δημοσιεύθηκε η εργασία.

2. Τύπος της μελέτης (προοπτική ή αναδρομική, τυχαιοποιημένη ή μη).
3. Χαρακτηριστικά του πληθυσμού της μελέτης.
4. Αναφορά και τύπος της μεθόδου αναφοράς (CT).
5. Αναφορά και τύπος της υπό εξέταση μεθόδου (CEUS)
6. Πληροφορίες σχετικά με την αξιολόγηση ποιότητας (Quality Assessment of Diagnostic Accuracy Studies-2 tool - QUADAS-2 score).
7. Δεδομένα για τη συμπλήρωση των 2x2 πινάκων συνάφειας (δηλαδή τον αριθμό των Αληθώς Θετικών, Ψευδώς Θετικών, Αληθώς Αρνητικών και Ψευδώς Αρνητικών αποτελεσμάτων του CEUS σε σχέση με την μέθοδο αναφοράς – CTA).

2.2.3 Αξιολόγηση της μεθοδολογικής ποιότητας των μελετών

Χρησιμοποιήσαμε το QUADAS-2 για την μεθοδολογική αξιολόγηση των μελετών που συμπεριλήφθησαν στην παρούσα μετά-ανάλυση. Τα τέσσερα πεδία τα οποία αξιολογήθηκαν και βαθμολογήθηκαν ήταν:

- I. επιλογή των συμμετεχόντων,
- II. υπό εξέταση μέθοδος,
- III. μέθοδος αναφοράς,
- IV. ροή και χρόνος.

Σχετικά με κάθε πεδίο η πιθανότητα προκατάληψης αξιολογήθηκε ως «χαμηλή», «υψηλή» ή «απροσδιόριστη».

2.2.4 Στατιστική επεξεργασία

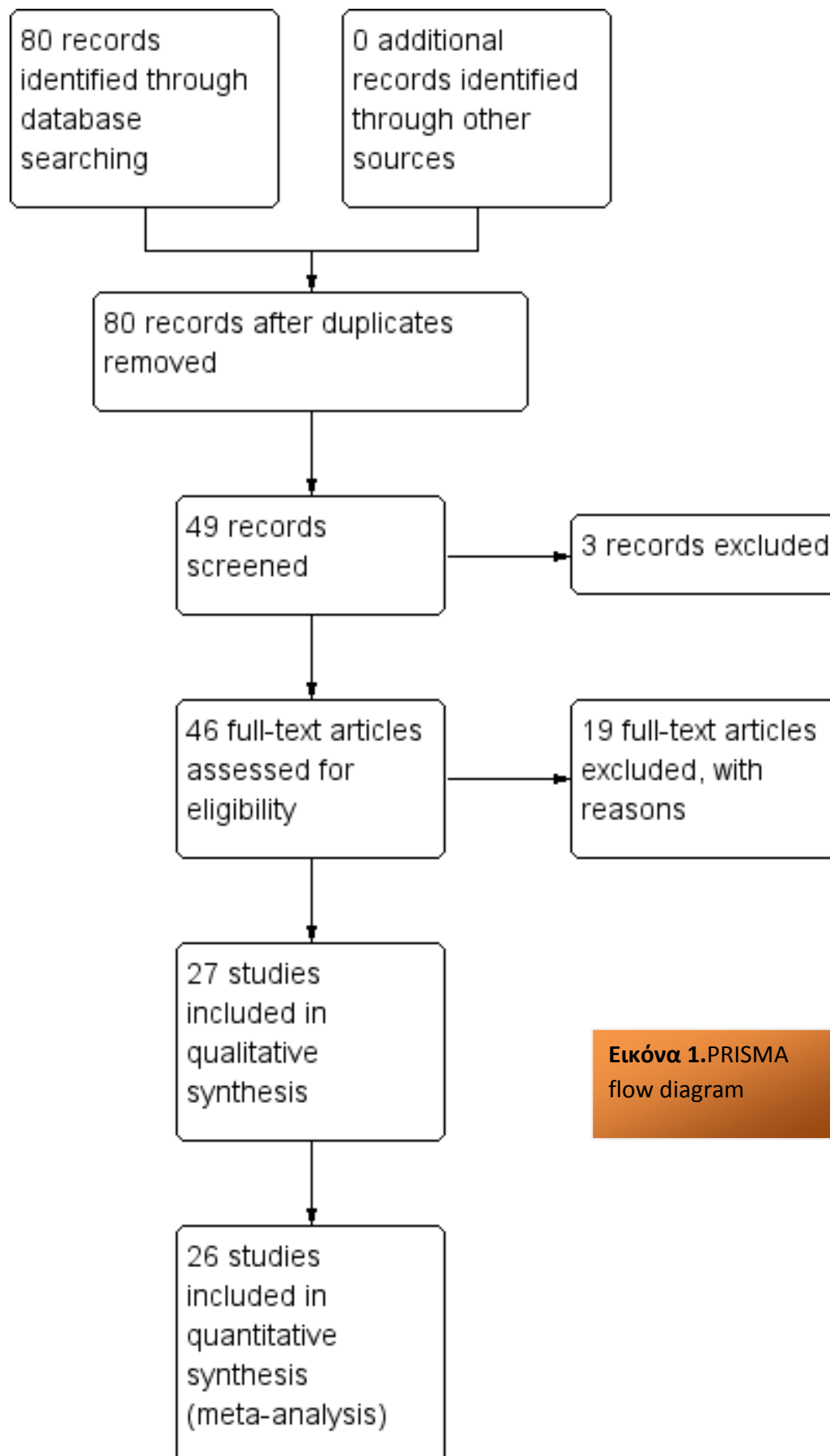
Οι μελέτες που συμπεριλήφθηκαν παρουσιάζουν σε όλες τις περιπτώσεις ποιοτικά αποτελέσματα (dichotomous outcomes) τόσο για την μέθοδο αναφοράς (CTA) όσο και για την υπό εξέταση μέθοδο (CEUS). Κατασκευάσαμε 2x2 πίνακες συνάφειας για όλες τις μελέτες, όπου καταγράφηκαν τα αληθώς θετικά, αληθώς αρνητικά, ψευδώς θετικά και ψευδώς αρνητικά αποτελέσματα για την παρουσία ενδοδιαφυγών Τύπου I και III. Δημιουργήσαμε διαγράμματα για την ευαισθησία και την ειδικότητα καθώς και το 95% διάστημα εμπιστοσύνης του CEUS σε σχέση με την CTA για κάθε μια από τις μελέτες που συμπεριλήφθηκαν στην ανάλυση με τη χρήση του λογισμικού RevMan 5.3 (Cochrane collaboration, Copenhagen, Denmark). Προκειμένου να υπολογιστεί η συνολική ευαισθησία και ειδικότητα, και ο θετικός/αρνητικός λόγος πιθανοφάνειας (Likelihood Ratio), χρησιμοποιήθηκε ένα

bivariate hierarchical random-effects μοντέλο. Επίσης κατασκευάστηκαν HSROC (hierarchical summary receiver operating characteristics) καμπύλες και υπολογίστηκε η επιφάνεια υπό την καμπύλη (AUC - area under curve). Για τα παραπάνω χρησιμοποιήθηκε ειδικό λογισμικό (STATA version 14 - College Station, Texas, USA).

ΚΕΦΑΛΑΙΟ 3^ο - ΑΠΟΤΕΛΕΣΜΑΤΑ

3.1 Ηλεκτρονική Αναζήτηση

Η αρχική ηλεκτρονική αναζήτηση απέδωσε 80 άρθρα. Με βάση τον τίτλο και την περίληψη τα 31 άρθρα αποκλείστηκαν ενώ 49 άρθρα εξετάστηκαν με βάση το πλήρες κείμενο της δημοσίευσης. Τρία άρθρα αποκλείστηκαν καθώς ήταν αναφορές κλινικών περιπτώσεων. Από τις υπόλοιπες μελέτες 19 αποκλείστηκαν καθώς δεν πληρούσαν τα κριτήρια εισαγωγής στην παρούσα μετά-ανάλυση, οπότε συνολικά 27 άρθρα συμπεριλήφθησαν στην ποιοτική ανάλυση. Από αυτά 1 δεν παρείχε πληροφορίες για την κατασκευή 2x2 πίνακα συνάφειας και αποκλείστηκε από την ποσοτική ανάλυση. Τελικά 26 μελέτες συμπεριλήφθησαν στην μετά-ανάλυση που πραγματοποιήσαμε. [27-52] Το διάγραμμα επιλογής των μελετών παρουσιάζεται στην **Εικόνα 1**. Συνολικά συμπεριλήφθηκαν 2638 ζεύγη εξετάσεων CTA και CEUS. Στον **Πίνακα 1**, αναφέρονται οι μελέτες οι οποίες συμπεριλήφθηκαν καθώς και τα στοιχεία της συνάφειας για την ακρίβεια CEUS έναντι CEA για την ανίχνευση ενδοδιαφυγών Τύπου I και III.



Εικόνα 1.PRISMA flow diagram

Πίνακας 1: 2x2 πίνακας συνάφειας που αναφέρει τα αληθώς θετικά και αρνητικά και τα ψευδώς θετικά και αρνητικά αποτελέσματα του CEUS με βάση την CTA για κάθε μελέτη

First Author	Year	No Paired Scans	CT+/CEUS+	CT+/CEUS-	CT-/CEUS+	CT-/CEUS-
Heilberger	1997	97	21	1	0	75
McWilliams	1999	20	2	0	3	15
McWilliams	2002	91	2	0	0	94
Bendick	2003	20	4	0	2	14
Giannoni	2003	81	5	0	0	76
Henao	2006	20	1	0	0	19
Giannoni	2007	29	1	0	0	28
Dill-Macky	2007	24	3	0	2	19
Clevert	2008	43	5	0	1	37
Iezzi	2009	84	3	0	0	81
Ten Bosch	2010	127	1	0	2	124
Mauro	2010	220	10	0	1	209
Cantisani	2011	108	1	1	1	105
Perini	2011	395	21	0	0	374
Clevert	2011	35	1	0	0	34
Gilabert	2012	126	0	2	0	124
Perini	2012	62	1	0	0	61
Sommer	2012	46	4	1	1	40
Motta	2012	142	11	0	0	131
Gürtler	2013	200	27	0	4	169
Abbas	2014	30	3	2	0	25
Gargiulo	2014	22	0	0	0	22
Bradahl	2016	278	7	0	0	271
David	2016	181	2	3	0	176
Cantesani	2017	57	0	1	0	56
Lowe	2017	100	2	2	0	96

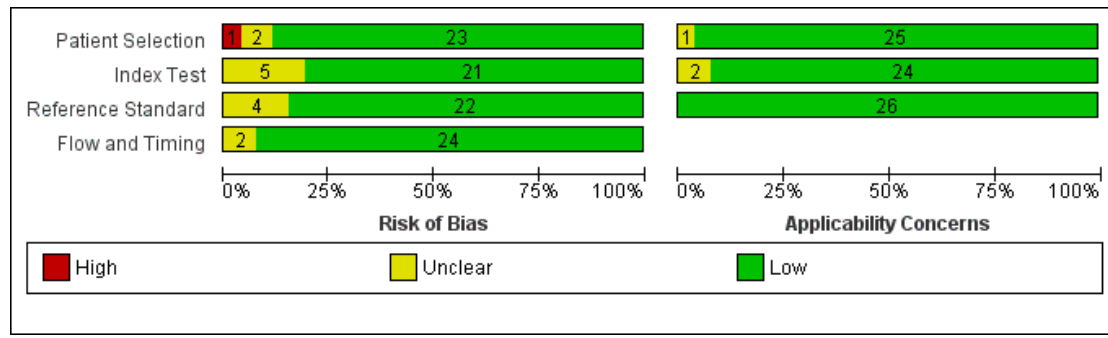
3.2 Αξιολόγηση της μεθοδολογικής ποιότητας των μελετών

Οι περισσότερες μελέτες παρουσίαζαν μικρή πιθανότητα προκατάληψης. Μόνο 1 μελέτη παρουσίαζε υψηλή πιθανότητα όσον αφορά την επιλογή του πληθυσμού που συμπεριλήφθηκε στην ανάλυση ενώ σε άλλες 2 περιπτώσεις η πιθανότητα ήταν αβέβαιη. Υψηλή πιθανότητα προκατάληψης δεν ανευρέθηκε σε καμία μελέτη όσον αφορά την υπό εξέταση μέθοδο (CEUS), την μέθοδο αναφοράς (CTA) και την ροή των ασθενών. Τα παραπάνω αποτελέσματα συνοψίζονται στις **Εικόνες 2 και 3**.

	Risk of Bias				Applicability Concerns		
	Patient Selection	Index Test	Reference Standard	Flow and Timing	Patient Selection	Index Test	Reference Standard
Abbas 2014	+	?	+	+	+	+	+
Bendick 2003	+	+	+	+	+	+	+
Bredahl 2016	+	+	+	+	+	+	+
Cantesani 2017	?	?	+	+	+	+	+
Cantisani 2011	+	+	?	+	+	?	+
Clevert 2008	+	+	+	+	+	+	+
Clevert 2011	+	+	+	+	+	?	+
David 2016	+	+	+	+	+	+	+
Dill-Macky 2007	-	?	?	+	+	+	+
Giannoni 2003	+	?	?	?	+	+	+
Giannoni 2007	+	+	+	+	+	+	+
Giargullio 2014	+	+	+	+	+	+	+
Gilabert 2012	+	+	+	+	+	+	+
Gürtler 2013	+	+	+	+	+	+	+
Heilberger 1997	+	?	?	+	+	+	+
Henao 2006	+	+	+	+	+	+	+
Iezzi 2009	+	+	+	+	+	+	+
Lowe 2017	+	+	+	+	+	+	+
Mauro 2010	+	+	+	+	+	+	+
McWilliams 1999	+	+	+	+	+	+	+
Mc Williams 2002	+	+	+	+	+	+	+
Motta 2012	+	+	+	+	+	+	+
Perini 2011	+	+	+	+	+	+	+
Perini 2012	+	+	+	+	+	+	+
Sommer 2012	?	+	+	+	?	+	+
Ten Bosch 2010	+	+	+	?	+	+	+

● High
 ? Unclear
 + Low

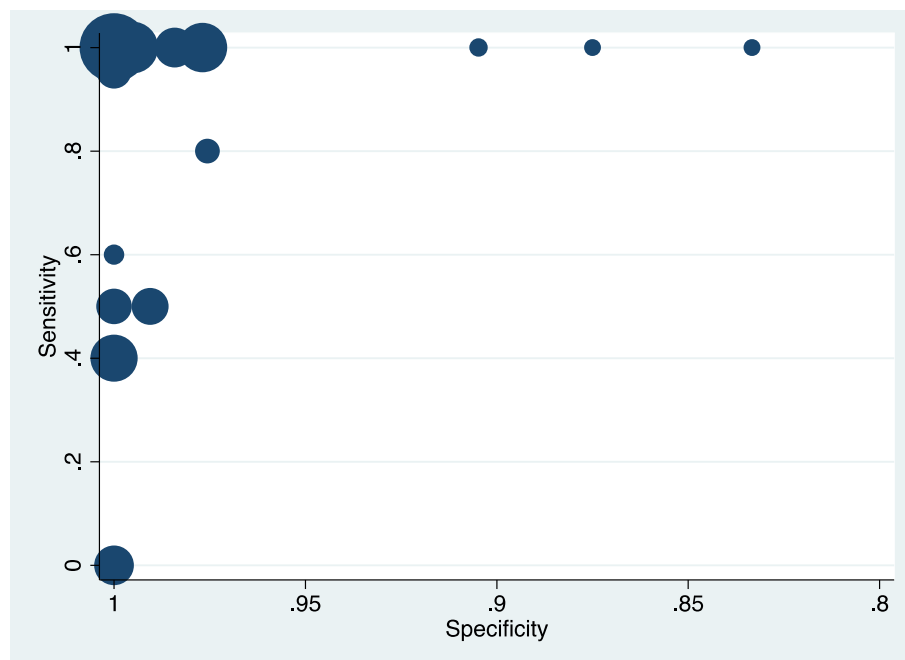
Εικόνα 2. Risk of bias and applicability concerns summary.



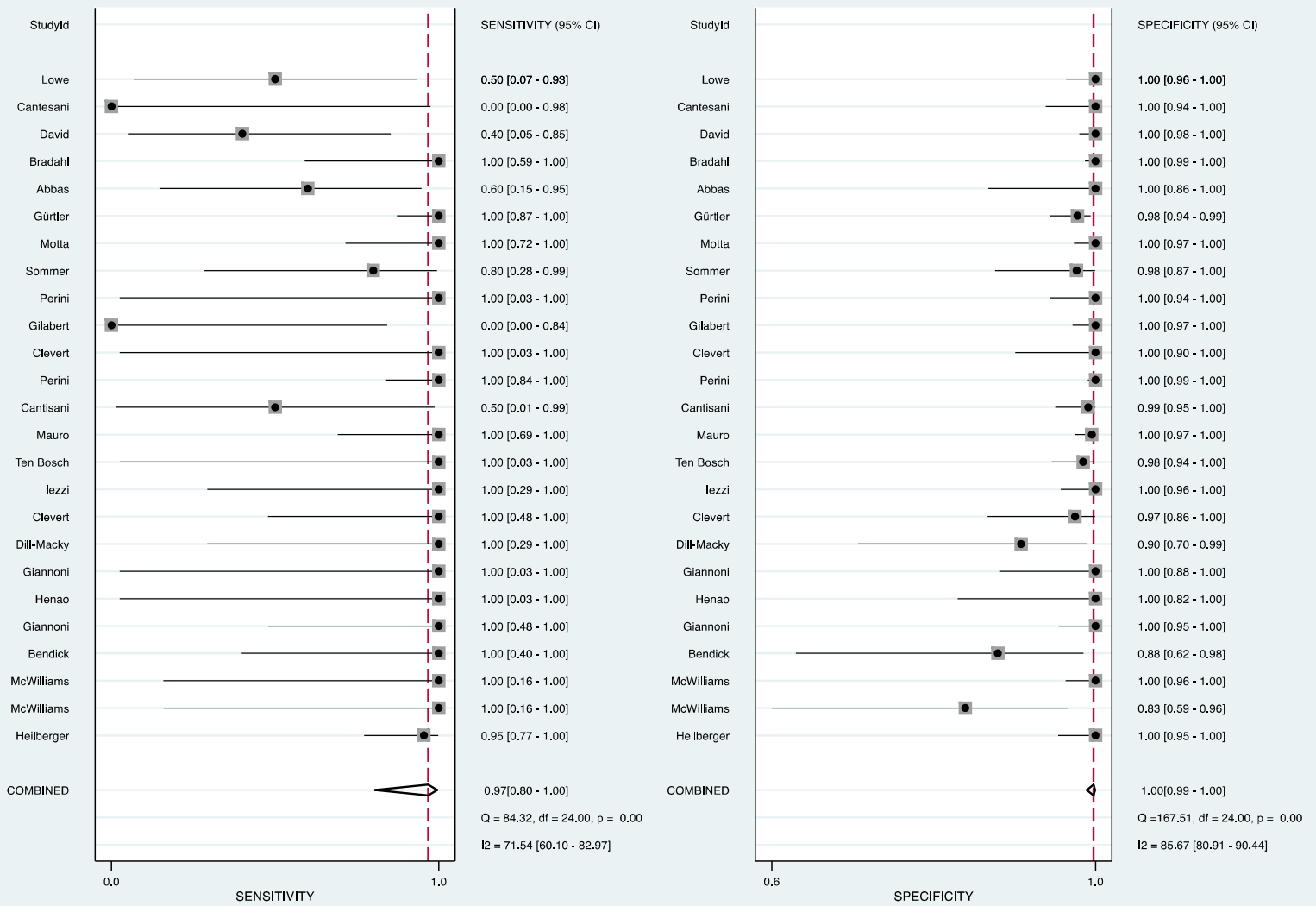
Εικόνα 3. Risk of bias and applicability concerns graph.

3.3 Ευαισθησία-Ειδικότητα-Λόγος Πιθανοφάνειας

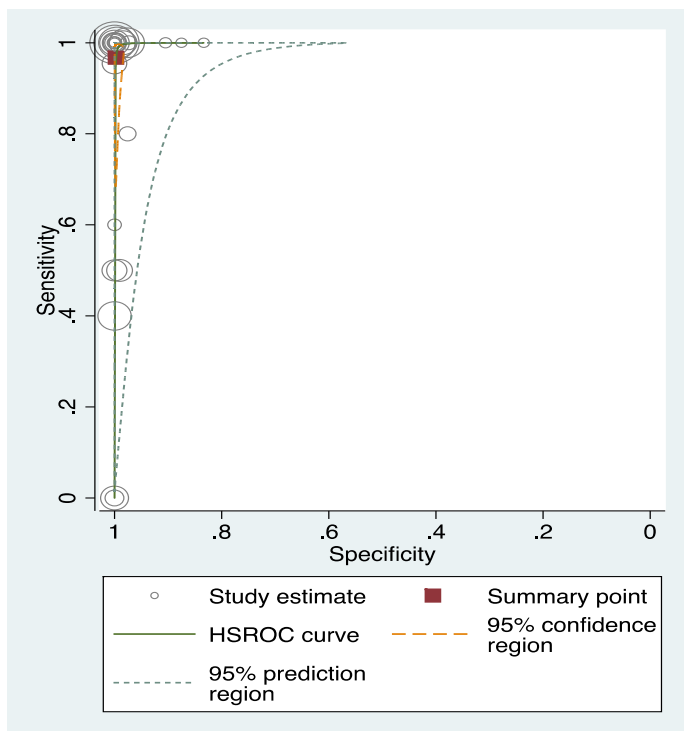
Τα διαγράμματα που παρουσιάζουν τις τιμές της Ευαισθησίας και Ειδικότητας για το σύνολο των μελετών που συμπεριλήφθηκαν στην μετά-ανάλυση παρουσιάζονται στις **Εικόνες 4 και 5**. Η συνολική υπολογιζόμενη τιμή για την Ευαισθησία ήταν 0.97 (95% CI 0.80-1.00) και για την Ειδικότητα ήταν 1.00 (95% CI 0.99-1.00). Ο θετικός λόγος πιθανοφάνειας ήταν 356 ενώ ο αρνητικός λόγος πιθανοφάνειας ήταν 0.03. Η επιφάνεια υπό την καμπύλη (Area Under the Curve – AUC) ήταν 1.00 (0.99-1.00), όπως φαίνεται στην **Εικόνα 6**.



Εικόνα 4. Simple scatter plot. The size of the nodes is proportional to the sample size of each study..



Εικόνα 5. Summary of sensitivity and specificity.



Εικόνα 6. This plot shows the summary operating points (sensitivity and specificity – red square) and the study estimates as in the scatterplot above, 95% confidence regions for the summary operating points, a summary curve from the HSROC model, a 95% prediction region for the curve (dotted lines). The prediction region around the summary point indicates the region we would expect results from a new study to lie in.

ΚΕΦΑΛΑΙΟ 4^ο - ΣΥΖΗΤΗΣΗ

4.1 Σύνοψη των κυριότερων αποτελεσμάτων

Με την παρούσα μετά-ανάλυση καταγράψαμε πολύ υψηλές τιμές ειδικότητας και ευαισθησίας του CEUS σε σχέση με την CTA για την ανίχνευση ενδοδιαφυγών Τύπου I και III. Συγκεκριμένα η μέση τιμή της Ευαισθησίας ήταν 0.97 (95% CI 0.80-1.00) και της Ειδικότητας ήταν 1.00 (95% CI 0.99-1.00). Αυτό σημαίνει ότι εάν λάβουμε υπ' όψιν μας τις μελέτες που συμπεριλάβαμε στην παρούσα μετά-ανάλυση και οι οποίες δείχνουν μια συχνότητα ενδοδιαφυγών Τύπου I και III περίπου 6% και υποθέσουμε ένα πληθυσμό 1000 ασθενών μετά από EVAR, η απεικόνιση με CTA θα ανιχνεύσει περί τις 60 Ενδοδιαφυγές I και III. Στους ίδιους ασθενείς το CEUS θα ανιχνεύσει 58 ενδοδιαφυγές οι οποίες θα έχουν ανιχνευθεί και με τη CTA και δεν θα ανιχνεύσει 2 ενδοδιαφυγές (2 ψευδώς αρνητικά αποτελέσματα) ενώ δεν θα ανιχνεύσει σε καμία περίπτωση ενδοδιαφυγές που δεν θα υπάρχουν και οι οποίες θα οδηγούσαν στη διενέργεια CTA χωρίς να χρειάζεται (κανένα ψευδώς θετικό αποτέλεσμα). Επίσης η υψηλή τιμή του θετικού λόγου και η χαμηλή τιμή του αρνητικού λόγου πιθανοφάνειας σημαίνει ότι το CEUS παρουσιάζει πολύ μεγάλη ακρίβεια στην ανίχνευση ενδοδιαφυγών I και III. Συγκεκριμένα κάποιος ασθενής που παρουσιάζει ενδοδιαφυγή I ή III στην CTA έχει 356 φορές μεγαλύτερη πιθανότητα να ανιχνευθεί με ενδοδιαφυγή μετά από CEUS σε σύγκριση με κάποιον που έχει αρνητική CTA. Αντίστροφα, κάποιος ασθενής που παρουσιάζει ενδοδιαφυγή I ή III στην CTA έχει 0.03 πιθανότητες να μην ανιχνευθεί με ενδοδιαφυγή μετά από CEUS σε σχέση με κάποιον που έχει δεν έχει ενδοδιαφυγή στην CTA.

4.2 Πλεονεκτήματα και αδυναμίες της μελέτης/Σύγκριση με τη βιβλιογραφία

Το σημαντικότερο πλεονέκτημα της παρούσας μελέτης σε σχέση με άλλες αντίστοιχες που έχουν πραγματοποιηθεί στο παρελθόν, είναι ο μεγάλος αριθμός άρθρων και ασθενών που συμπεριλήφθησαν. Συγκεκριμένα στις πρόσφατες μετά-αναλύσεις που δημοσιεύθηκαν από Quo et al στο Journal of Endovascular Therapy 2016 εξετάστηκαν 12 μελέτες και 1180 ασθενείς, από Karthikesalingam στο British Journal of Surgery 2012, 8 μελέτες και 887 ασθενείς ενώ η μετά-ανάλυση από Mirza et al που δημοσιεύθηκε στο European Journal of Vascular and Endovascular Surgery 2010 δεν πραγματοποίησε ξεχωριστή ανάλυση για τις ενδοδιαφυγές I και III.[53-55]

Στην παρούσα μελέτη συνολικά συμπεριλήφθησαν 26 άρθρα που παρείχαν πληροφορίες για 2638 ασθενείς, δηλαδή δείγμα αρκετά μεγαλύτερο από αυτό των προηγούμενων ανασκοπήσεων. Σχετικά με τα αποτελέσματα των 2 προηγούμενων ανασκοπήσεων που εξέτασαν ξεχωριστά τις ενδοδιαφυγές Τύπου I και III τόσο η δική μας ανάλυση όσο και οι προηγούμενες συμφωνούν στα πολύ υψηλά ποσοστά Ευαισθησίας και Ειδικότητας του CEUS έναντι της CTA. Συγκεκριμένα οι Karthikesalingam et al αναφέρουν Ευαισθησία 0.99 (0.25 to 1.00) και Ειδικότητα 1.00 (0.98 to 1.00) ενώ οι Quo et al αναφέρουν ότι το CEUS δεν ανέδειξε 3/78 ενδοδιαφυγές Τύπου I ή III που ανέδειξε η CTA.[53,54]

Επιπλέον, το γεγονός ότι εξετάσαμε ξεχωριστά τις ενδοδιαφυγές Τύπου I και III, ξεχωρίζοντάς τις από το σύνολο των ενδοδιαφυγών είναι κατά τη γνώμη μας ένα σημαντικό πλεονέκτημα της παρούσας μελέτης. Συγκεκριμένα, την ίδια στιγμή που οι ενδοδιαφυγές Τύπου II είναι οι συχνότερες που παρατηρούνται μετά από EVAR, η κλινική τους σημασία παραμένει αμφιλεγόμενη. Χαρακτηριστικά αναφέρουμε την μελέτη από Rayt et al 2009 όπου 4 έτη μετά από EVAR 48% των ενδοδιαφυγών II είχαν αυτόματα θρομβωθεί, 32% ήταν υπό παρακολούθηση με σταθερές διαστάσεις του σάκου και μόνο 20% παρουσίαζαν αύξηση της διαμέτρου του ανευρύσματος. Η αύξηση αυτή ήταν τέτοια που να δικαιολογεί επιδιόρθωση μόνο στο 4% του συνολικού αριθμού των ασθενών με ενδοδιαφυγές II.[56] Πιο πρόσφατα δεδομένα δείχνουν ότι σε ένα μέσο διάστημα παρακολούθησης 2 ετών 48.5% των ασθενών με τύπου II ενδοδιαφυγές παρουσιάζουν σταθερές διαστάσεις του σάκου, 33.3% παρουσιάζουν μείωση και 18.2% αύξηση των διαστάσεων του σάκου, ενώ δεν υπήρχαν ασθενείς που να παρουσιάζουν ρήξη, ανάγκη ανοικτής επιδιόρθωσης, ή σχετική με το ανεύρυσμα θνησιμότητα.[57]

Από την άλλη η σημασία των ενδοδιαφυγών Τύπου I και III είναι καλά τεκμηριωμένη στη βιβλιογραφία, καθώς αυτές έχει φανεί ότι σχετίζονται με σημαντική αύξηση της πίεσης εντός του ανευρυσματικού σάκου και μπορεί να οδηγήσουν σε ρήξη. Αυτός είναι και ο λόγος που σύμφωνα με τις διεθνείς κατευθυντήριες οδηγίες, η ένδειξη αντιμετώπισης/επιδιόρθωσης τίθεται τη στιγμή της διάγνωσης. Μια πρόσφατη συστηματική ανασκόπηση της βιβλιογραφίας μας πληροφορεί ότι το ποσοστό όψιμης ρήξης μετά από EVAR είναι περί το 0.9% και από αυτές τις περιπτώσεις τουλάχιστον το 70% οφείλεται σε ενδοδιαφυγές Τύπου I και III (μόνο το 7% σχετίζεται με ενδοδιαφυγές II).[10] Ως εκ τούτου, η παρούσα μελέτη έχει θέσει ακριβώς αυτές τις

ενδοδιαφυγές που έχουν την μεγαλύτερη κλινική σημασία στο επίκεντρο της ανάλυσης, παρέχοντας την κατά το δυνατόν πιο ουσιαστική πληροφορία.

4.3 Εφαρμοσιμότητα των ευρημάτων στο αρχικό ερώτημα της μελέτης

Σε γενικές γραμμές στην παρούσα συστηματική ανασκόπηση-μετά-ανάλυση συμπεριλήφθησαν μελέτες με χαμηλή πιθανότητα μη εφαρμοσιμότητας των αποτελεσμάτων στην κλινική πράξη όπως φαίνεται και στην **Εικόνα 3**. Αυτό σημαίνει πως η ποιότητα των μελετών ήταν τέτοια που επιτρέπει να υποστηρίξουμε πως τα αποτελέσματα που παρουσιάζουμε είναι πραγματικά, αξιόπιστα και έχουν εφαρμογή στην κλινική πρακτική. Υπό αυτό το πρίσμα, κάποιος θα μπορούσε να προτείνει πως το CEUS θα μπορούσε με ασφάλεια να αντικαταστήσει την CTA για την ανίχνευση των ενδοδιαφυγών Τύπου I και III μετά από EVAR. Όμοια με εμάς προηγούμενοι συγγραφείς αναφέρουν ότι ενώ το Color Duplex Ultrasound φαίνεται ότι δεν μπορεί να αποτελέσει την αρχική μέθοδο παρακολούθησης των ασθενών μετά EVAR λόγω της χαμηλής ευαισθησίας και ειδικότητας, η προσθήκη του σκιαγραφικού αυξάνει σημαντικά την ακρίβεια της μεθόδου και μπορεί να αλλάξει τον τρόπο που παρακολουθούνται σήμερα οι ασθενείς μετά από την ενδοαγγειακή αντιμετώπιση των ΑΚΑ.

Σημαντικό είναι σε αυτό το σημείο να σχολιαστεί το γεγονός ότι η CTA συνοδεύεται από σημαντικές ανεπιθύμητες ενέργειες, πράγμα που είναι και ο λόγος που η αντικατάστασή της από το CEUS θα ήταν επιθυμητή και θα είχε σημαντικό όφελος για τους ασθενείς. Συγκεκριμένα έχει φανεί ότι στους ασθενείς που υποβάλλονται σε EVAR η νεφρική λειτουργία δεν επιδεινώνεται μόνο άμεσα μετεπεμβατικά αλλά και κατά τη διάρκεια του follow-up σε αντίθεση με τους ασθενείς που υποβάλλονται σε ανοικτή χειρουργική αποκατάσταση. Αυτό πιθανά σχετίζεται με τα πρωτόκολλα παρακολούθησης των ασθενών μετά από EVAR και τη διενέργεια διαδοχικών CTA.[58,59]

Επιπλέον η συνολική δόση της ακτινοβολίας κατά τη διάρκεια της CTA για την παρακολούθηση ασθενών μετά EVAR είναι 22.4 mSv (range 11.8–38.4).[60] Υπάρχουν επίσης δεδομένα από επιδημιολογικές μελέτες ότι τέτοιες δόσεις μπορεί να προκαλούν αυξημένο κίνδυνο νεοπλασιών, ενώ μια full-body CT συνεισφέρει κίνδυνο θανάτου από νεοπλασία 0.08%, ενώ σε έναν ασθενή ο οποίος υποβάλλεται σε μία CT ετησίως από τα 45 έως τα 75 έτη, ο κίνδυνος είναι 1.9%.[61]

ΣΥΜΠΕΡΑΣΜΑΤΑ

Με βάση τα ευρήματα της παρούσας συστηματικής ανασκόπησης και μετά-ανάλυσης της βιβλιογραφίας, συμπεραίνουμε ότι η υπερηχογραφική μέθοδος με χρήση ενισχυτών ηχογένειας έχει υψηλή ευαισθησία και ειδικότητα, τέτοια ώστε θα μπορούσε να αντικαταστήσει την αξονική αγγειογραφία και να αποτελέσει την μέθοδο εκλογής για την ανίχνευση ενδοδιαφυγών Τύπου I και III μετά από ενδοαγγειακή αποκατάσταση ανευρυσμάτων της κοιλιακής αορτής.

ΒΙΒΛΙΟΓΡΑΦΙΑ

1. Sachs T, Schermerhorn M, Pomposelli F, Cotterill P, O'Malley J, Landon B. Resident and fellow experiences after the introduction of endovascular aneurysm repair for abdominal aortic aneurysm. *J Vasc Surg* 2011; 54: 881–8.
2. Parodi JC, Palmaz JC, Barone HD. Transfemoral intraluminal graft implantation for abdominal aortic aneurysms. *Ann Vasc Surg* 1991; 5: 491–9.
3. EVAR Trial Participants. Endovascular aneurysm repair versus open repair in patients with abdominal aortic aneurysm (EVAR trial 1): randomised controlled trial. *Lancet* 2005; 365: 2179–86.
4. Lederle FA, Freischlag JA, Kyriakides TC, Padberg FT Jr, Matsumura JS, Kohler TR, Lin PH, Jean-Claude JM, Cikrit DF, Swanson KM, Peduzzi PN; Open Versus Endovascular Repair (OVER) Veterans Affairs Cooperative Study Group. Outcomes following endovascular vs open repair of abdominal aortic aneurysm: a randomized trial. *JAMA*. 2009 Oct 14;302(14):1535-42.
5. Kontopodis N, Antoniou SA, Georgakarakos E, Ioannou CV. Endovascular vs Open Aneurysm Repair in the Young: Systematic Review and Meta-analysis. *J Endovasc Ther*. 2015 Dec;22(6):897-904.
6. Powell JT, Sweeting MJ, Ulug P, Blankensteijn JD, Lederle FA, Becquemin JP, Greenhalgh RM; EVAR-1, DREAM, OVER and ACE Trialists. Meta-analysis of individual-patient data from EVAR-1, DREAM, OVER and ACE trials comparing outcomes of endovascular or open repair for abdominal aortic aneurysm over 5 years. *Br J Surg*. 2017 Feb;104(3):166-178.
7. Pol RA, Zeebregts CJ, van Sterkenburg SM, Ferreira LM, Goktay Y, Reijnen MM; Endurant Stent Graft Natural Selection Global Postmarket Registry (ENGAGE) Investigators. Outcome and quality of life after endovascular abdominal aortic aneurysm repair in octogenarians. *J Vasc Surg*. 2014 Aug;60(2):308-17.

8. Altaf N, Abisi S, Yong Y, Saunders JH, Braithwaite BD, MacSweeney ST. Mid-term results of endovascular aortic aneurysm repair in the young. *Eur J Vasc Endovasc Surg*. 2013 Sep;46(3):315-9
9. Lee K, Tang E, Dubois L, Power AH, DeRose G, Forbes TL. Durability and survival are similar after elective endovascular and open repair of abdominal aortic aneurysms in younger patients. *J Vasc Surg*. 2015 Mar;61(3):636-41
10. Antoniou GA, Georgiadis GS, Antoniou SA, Neequaye S, Brennan JA, Torella F, Vallabhaneni SR. Late Rupture of Abdominal Aortic Aneurysm After Previous Endovascular Repair: A Systematic Review and Meta-analysis. *J Endovasc Ther*. 2015 Oct;22(5):734-44.
11. Candell L, Tucker LY, Goodney P, Walker J, Okuhn S, Hill B, Chang R. Early and delayed rupture after endovascular abdominal aortic aneurysm repair in a 10-year multicenter registry. *J Vasc Surg*. 2014 Nov;60(5):1146-52
12. Chaikof EL, Brewster DC, Dalman RL, Makaroun MS, Illig KA, Sicard GA, et al; Society for Vascular Surgery. The care of patients with an abdominal aortic aneurysm: the Society for Vascular Surgery practice guidelines. *J Vasc Surg* 2009; 50(Suppl. 4): S2–49.
13. Dias NV, Ivancev K, Kölbel T, Resch T, Malina M, Sonesson B. Intra-aneurysm sac pressure in patients with unchanged AAA diameter after EVAR. *Eur J Vasc Endovasc Surg*. 2010 Jan;39(1):35-41
14. Sidloff DA, Gokani V, Stather PW, Choke E, Bown MJ, Sayers RD. Type II endoleak: conservative management is a safe strategy. *Eur J Vasc Endovasc Surg*. 2014 Oct;48(4):391-9
15. Sidloff DA, Stather PW, Choke E, Bown MJ, Sayers RD. Type II endoleak after endovascular aneurysm repair. *Br J Surg*. 2013 Sep;100(10):1262-70
16. Moll FL, Powell JT, Fraedrich G, Verzini F, Haulon S, Waltham M, van Herwaarden JA, Holt PJ, van Keulen JW, Rantner B, Schlösser FJ, Setacci F, Ricco JB; European Society for Vascular Surgery. Management of abdominal aortic aneurysms clinical practice guidelines of the European society for vascular surgery. *Eur J Vasc Endovasc Surg*. 2011 Jan;41 Suppl 1:S1-S58.
17. Hirsch AT, Haskal ZJ, Hertzner NR, Bakal CW, Creager MA, Halperin JL. ACC/AHA 2005 practice guidelines for the management of patients with peripheral arterial disease (lower extremity, renal, mesenteric and abdominal aortic). *Circulation* 2006;113:1474-1547
18. Sternbergh WC 3rd, Greenberg RK, Chuter TA, Tonnessen BH. Redefining postoperative surveillance after endovascular aneurysm repair: Recommendations based on 5-year follow-up in the US Zenith multicenter trial. *J Vasc Surg* 2008;48:278-84.

19. Tomlinson J, McNamara J, Matloubieh J, Hart J, Singh MJ, Davies MG, et al. Intermediate follow-up after endovascular aneurysm repair: can we forgo CT scanning in certain patients? *Ann Vasc Surg* 2007; 21:663-70
20. Sidhu PS, Choi BI, Nielsen MB. The EFSUMB Guidelines on the Nonhepatic Clinical Applications of Contrast Enhanced Ultrasound (CEUS): a new dawn for the escalating use of this ubiquitous technique. *Ultraschall Med* 2012;33:5-7.
21. Chung YE, Kim KW. Contrast-enhanced ultrasonography: advance and current status in abdominal imaging. *Ultrasonography*. 2015 Jan;34(1):3-18
22. Sontum PC. Physicochemical characteristics of Sonazoid, a new contrast agent for ultrasound imaging. *Ultrasound Med Biol* 2008;34:824-833.
23. Greis C. Technology overview: SonoVue (Bracco, Milan). *Eur Radiol* 2004;14 Suppl 8:P11-P15.
24. Chaikof EL, Blankensteijn JD, Harris PL, White GH, Zarins CK, Bernhard VM, Matsumura JS, May J, Veith FJ, Fillinger MF, Rutherford RB, Kent KC; Ad Hoc Committee for Standardized Reporting Practices in Vascular Surgery of The Society for Vascular Surgery/American Association for Vascular Surgery. Reporting standards for endovascular aortic aneurysm repair. *J Vasc Surg*. 2002 May;35(5):1048-60
25. Koike Y, Ishida K, Hase S, Kobayashi Y, Nishimura J, Yamasaki M, Hosaka N. Dynamic volumetric CT angiography for the detection and classification of endoleaks: application of cine imaging using a 320-row CT scanner with 16-cm detectors. *J Vasc Interv Radiol*. 2014 Aug;25(8):1172-1180.
26. Sommer WH, Becker CR, Haack M, Rubin GD, Weidenhagen R, Schwarz F, Nikolaou K, Reiser MF, Johnson TR, Clevert DA. Time-resolved CT angiography for the detection and classification of endoleaks. *Radiology*. 2012 Jun;263(3):917-26.
27. Heilberger P, Schunn C, Ritter W, Weber S, Raithel D. Postoperative color flowduplex scanning in aortic endografting. *J Endovasc Surg*. 1997 Aug;4(3):262-71.
28. McWilliams RG, Martin JM, White D, et al. (1999) Use of contrast-enhanced ultrasound in follow-up after endovascular aortic aneurysm repair. *J Vasc Interv Radiol* 10:1107–1114.
29. McWilliams RG, Martin JM, White D, et al. (2002) Detection of endoleak with enhanced ultrasound imaging: comparison with biphasic computed tomography. *J Endovasc Ther* 9:170–179.
30. Bendick PJ, Bove PG, Long GW, Zelenock GB, Brown OW, Shanley CJ. Efficacy of ultrasound scan contrast agents in the noninvasive follow-up of aortic stent grafts. *J Vasc Surg*. 2003 Feb;37(2):381-5

31. Giannoni MF, Palombo G, Sbarigia E, et al. (2003) Contrast-enhanced ultrasound imaging for aortic stent-graft surveillance. *J Endovasc Ther* 10:208–217.
32. Henao EA, Hodge MD, Felkai DD, et al. (2006) Contrast-enhanced duplex surveillance after endovascular abdominal aortic aneurysm repair: improved efficacy using a continuous infusion technique. *J Vasc Surg* 43:259–264.
33. Giannoni MF, Fanelli F, Citone M, Cristina Acconcia M, Speziale F, Gossetti B. Contrast ultrasound imaging: the best method to detect type II endoleak during endovascular aneurysm repair follow-up. *Interact Cardiovasc Thorac Surg*. 2007 Jun;6(3):359-62.
34. Dill-Macky MJ, Wilson SR, Sternbach Y, Kachura J, Lindsay T. Detecting endoleaks in aortic endografts using contrast-enhanced sonography. *AJR Am J Roentgenol*. 2007 Mar;188(3):W262-8.
35. Clevert DA, Minaifar N, Weckbach S, Kopp R, Meimarakis G, Clevert DA, Reiser M. Color duplex ultrasound and contrast-enhanced ultrasound in comparison to MS-CT in the detection of endoleak following endovascular aneurysm repair. *Clin Hemorheol Microcirc*. 2008;39(1-4):121-32.
36. Iezzi R, Basilico R, Giancristofaro D et al (2009). Contrast-enhanced ultrasound versus color duplex ultrasound imaging in the follow-up of the patients after endovascular abdominal aortic aneurysm repair. *J Vasc Surg* 49:552–560.
37. Ten Bosch JA, Rouwet EV, Peters CT, Jansen L, Verhagen HJ, Prins MH, Teijink JA. Contrast-enhanced ultrasound versus computed tomographic angiography for surveillance of endovascular abdominal aortic aneurysm repair. *J Vasc Interv Radiol*. 2010 May;21(5):638-43.
38. Mauro R., Maioli F., Freyrie A., et al. Is CEUS a valid alternative to CTA in endoleak's detection? *J Vasc Endovasc Surg* 2010; 17:253-8.
39. Cantisani V., Ricci P., Grazhdani H., Napoli A., Fanelli F., Catalano C., et al. Prospective comparative analysis of colour-Doppler ultrasound, contrast-enhanced ultrasound, computed tomography and magnetic resonance in detecting endoleak after endovascular abdominal aortic aneurysm repair, *Eur. J. Vasc. Endovasc. Surg.* 41 (2) (2011) 186–192.
40. Perini P., Sediri I., Midulla M., Delsart P., Mouton S., Gautier C., et al. Single-centre prospective comparison between contrast-enhanced ultrasound and computed tomography angiography after EVAR, *Eur. J. Vasc. Endovasc. Surg.* 42 (6) (2011) 797–802.
41. Clevert D.A., Helck A., D'Anastasi M., Gürtler V., Sommer W.H., Meimarakis G., et al. Improving the follow up after EVAR by using ultrasound image fusion of CEUS and MS-CT, *Clin. Hemorheol. Microcirc.* 49 (1–4) (2011) 91–104.

42. Gilabert R., Buñesch L., Real M.I. Evaluation of abdominal aortic aneurysms after endovascular repair: prospective validation of contrast-enhanced US with a second-generation US contrast agent, *Radiology* 264 (July (1)) (2012)269–277.
43. Perini P, Sediri I, Midulla M, Delsart P, Mouton S, Gautier C, Pruvo JP, Haulon S. Single-centre prospective comparison between contrast-enhanced ultrasound and computed tomography angiography after EVAR. *Eur J Vasc Endovasc Surg.* 2011 Dec;42(6):797-802
44. Sommer WH, Becker CR, Haack M, Rubin GD, Weidenhagen R, Schwarz F, Nikolaou K, Reiser MF, Johnson TR, Clevert DA. Time-resolved CT angiography for the detection and classification of endoleaks. *Radiology.* 2012 Jun;263(3):917-26.
45. Motta R, Rubaltelli L, Vezzaro R, Vida V, Marchesi P, Stramare R, Zanon A, Battistel M, Sommovilla M, Miotto D. Role of multidetector CT angiography and contrast-enhanced ultrasound in redefining follow-up protocols after endovascular abdominal aortic aneurysm repair. *Radiol Med.* 2012 Sep;117(6):1079-92.
46. Gürtler VM, Sommer WH, Meimarakis G, Kopp R, Weidenhagen R, Reiser MF, Clevert DA. A comparison between contrast-enhanced ultrasound imaging and multislice computed tomography in detecting and classifying endoleaks in the follow-up after endovascular aneurysm repair. *J Vasc Surg.* 2013 Aug;58(2):340-5.
47. Abbas A., Hansrani V., Sedgwick N., Ghosh J., McCollum C.N. 3D contrast-enhanced ultrasound for detecting endoleak following endovascular aneurysm repair (EVAR), *Eur. J. Vasc. Endovasc. Surg.* 47 (May (5)) (2014)487–492.
48. Gargiulo M., Gallitto E., Serra C., Freyrie A., Mascoli C., Bianchini Massoni C., et al. Could Four-dimensional contrast-enhanced ultrasound replace computed tomography angiography during follow up of fenestrated endografts? Results of a preliminary experience, *Eur. J. Vasc. Endovasc. Surg.* 48 (November (5)) (2014) 536–542.
49. Bredahl KK, Taudorf M, Lönn L, Vogt KC, Sillesen H, Eiberg JP. Contrast-Enhanced Ultrasound can Replace Computed Tomography Angiography for Surveillance After Endovascular Aortic Aneurysm Repair. *Eur J Vasc Endovasc Surg.* 2016 Dec;52(6):729-734.
50. David E, Cantisani V, Grazhdani H, Di Marzo L, Venturini L, Fanelli F, Di Segni M, Di Leo N, Brunese L, Calliada F, Ciccariello M, Bottari A, Ascenti G, D'Ambrosio F. What is the role of contrast-enhanced ultrasound in the evaluation of the endoleak of aortic endoprostheses? A comparison between CEUS and CT on a widespread scale. *J Ultrasound.* 2016 Nov 23;19(4):281-287.

51. Cantisani V, David E, Ferrari D, Fanelli F, Di Marzo L, Catalano C, Benedetto F, Spinelli D, Katsargyris A, Blandino A, Ascenti G, D'Ambrosio F. Color Doppler Ultrasound with Superb Microvascular Imaging Compared to Contrast-enhanced Ultrasound and Computed Tomography Angiography to Identify and Classify Endoleaks in Patients Undergoing EVAR. *Ann Vasc Surg.* 2017 Apr;40:136-145.
52. Lowe C, Abbas A, Rogers S, Smith L, Ghosh J, McCollum C. Three dimensional contrast-enhanced ultrasound improves endoleak detection and classification after endovascular aneurysm repair. *J Vasc Surg.* 2017 May;65(5):1453-1459.
53. Guo Q, Zhao J, Huang B, Yuan D, Yang Y, Zeng G, Xiong F, Du X. A Systematic Review of Ultrasound or Magnetic Resonance Imaging Compared With Computed Tomography for Endoleak Detection and Aneurysm Diameter Measurement After Endovascular Aneurysm Repair. *J Endovasc Ther.* 2016 Dec;23(6):936-943.
54. Karthikesalingam A, Al-Jundi W, Jackson D, Boyle JR, Beard JD, Holt PJ, Thompson MM. Systematic review and meta-analysis of duplex ultrasonography, contrast-enhanced ultrasonography or computed tomography for surveillance after endovascular aneurysm repair. *Br J Surg.* 2012 Nov;99(11):1514-23.
55. Mirza TA, Karthikesalingam A, Jackson D, Walsh SR, Holt PJ, Hayes PD, Boyle JR. Duplex ultrasound and contrast-enhanced ultrasound versus computed tomography for the detection of endoleak after EVAR: systematic review and bivariate meta-analysis. *Eur J Vasc Endovasc Surg.* 2010 Apr;39(4):418-28.
56. Rayt HS, Sandford RM, Salem M, Bown MJ, London NJ, Sayers RD. Conservative management of type 2 endoleaks is not associated with increased risk of aneurysm rupture. *European Journal of Vascular and Endovascular Surgery* 2009; 38(6):718–23.
57. Pippin K, Hill J, He J, Johnson P. Outcomes of type II endoleaks after endovascular abdominal aortic aneurysm (AAA) repair: a single-center, retrospective study. *Clinical Imaging* 2016;40(5):875–9.
58. Saratzis A, Sarafidis P, Melas N, et al. Comparison of the impact of open and endovascular abdominal aortic aneurysm repair on renal function. *J Vasc Surg.* 2014;60: 597–603.
59. Flors L, Leiva-Salinas C, Norton PT, et al. Endoleak detection after endovascular repair of thoracic aortic aneurysm using dual-source dual energy CT: suitable scanning protocols and potential radiation dose reduction. *AJR Am J Roentgenol.* 2013;200:451–460.
60. Brenner DJ, Hall EJ. Computed tomography—an increasing source of radiation exposure. *N Engl J Med.* 2007;357:2277–2284.

61. Brenner DJ, Elliston CD. Estimated radiation risks potentially associated with full-body CT screening. *Radiology*. 2004;232:735–738.