

В ПОМОЩЬ ПРАКТИЧЕСКОМУ ВРАЧУ

УДК 616.594.1-002.156:616.594.12/.14-002.525.2]-003.92-073.582

# Диагностика псевдопелады Брока и дискоидной красной волчанки волосистой части головы при помощи дерматоскопии

Михнёва Е. Н., Гаврилюк А. В.

Национальная медицинская академия последипломного образования им. П. Л. Шупика, Киев

**ДІАГНОСТИКА ПСЕВДОПЕЛАДИ БРОКА ТА ДИСКОІДНОГО ЧЕРВОНОГО ВОВЧАКА ВОЛОСИСТОЇ ЧАСТИНИ ГОЛОВИ ЗА ДОПОМОГОЮ ДЕРМАТОСКОПІЇ**  
Міхньова Є. М., Гаврилюк О. В.

Надано діагностичні дерматоскопічні критерії для псевдопелад Брока та дискоїдного червоного вовчачка волосистої частини голови. Діагнози були зроблені за допомогою дерматоскопії.

**DIAGNOSTICS OF THE PRIMARY IDIOPATHIC BROCCQ'S PSEUDOPELADE AND DISCOID LUPUS ERYTHEMATOSIS OF THE HAIRY PART OF THE HEAD USING DERMATOSCOPY**  
Mikhnova Ye. M., Gavrilyuk O. V.

The diagnostic dermatoscopic criteria for primary idiopathic Broccq's pseudopelade and for discoid lupus erythematosis of the hairy part of the head are presented. The diagnosis has been made using dermatoscopy.

Дерматоскопия (эпилюминесцентная микроскопия, дерматоскопия) – неинвазивный визуальный метод диагностики и объективизации различных заболеваний кожи и, в особенности, пигментных образований, который позволяет более тщательно изучить как поверхностные, так и морфологические изменения структуры кожи. Постановка дифференциального диагноза между доброкачественными и злокачественными новообразованиями кожи с помощью дерматоскопа позволяет объективизировать малигнизацию [11]. Данный метод, за счет эпилюминесцентной подсветки, дает возможность распознать морфологические структуры, не видимые невооружённым глазом, для быстрого подтверждения диагноза. При помощи дерматоскопии можно облегчить диагностику различных дерматозов – красного плоского лишая, псориаза, чесотки, контагиозного моллюска и других кожных заболеваний.

Мы использовали дерматоскопию для проведения диагностики псевдопелад Брока и дискоидной красной волчанки (ДКВ) волосистой части головы. Диагностика данных заболеваний остаётся сложной даже для высококвалифицированных дерматологов. Клиническая картина этих заболеваний очень похожа, и обязательным исходом является рубцовое облысение.

**Псевдопеллада Брока** (син.: алопеция атрофическая, *Alopecia atrophicans, pseudopelada Brocq*) – заболевание, характеризующееся появлением очагов облысения с признаками атрофии кожи. Впервые это заболевание описал Брок (Brocq) в 1885 г. *Pelada* – французское слово для обозначения гнездовой алопеции, поэтому Брок определил *pseudopelade* как «не-что похожее на очаговую алопецию, но в то же время не очаговая алопеция». Такое сравнение он привёл в связи со своим наблюдением: при псевдопелладе волосяные фолликулы отсутствуют, тогда как при очаговой они в большинстве случаев имеются. Псевдопеллада проявляется дегенерацией фолликулов, что приводит к появлению множественных очагов алопеции без признаков воспаления [2]. Данное заболевание чаще всего наблюдается у женщин старше 35 лет. Заболевание считается редким.

Этиология и патогенез неизвестны. В последнее время псевдопеллада рассматривается как процесс, вызванный иммунными нарушениями, которые происходят локально на уровне волосяного сосочка. Предполагают, что поражение при рубцовой алопеции происходит в области расположения стволовых клеток наружного корневого влагалища волосяного фолликула, который анатомически представляет

собой утолщение наружного корневого влагалища и расположен на уровне присоединения *m. arrector pili*. Если эта область повреждается воспалительным инфильтратом, то происходит полное разрушение волосяного фолликула, приводящее к рубцовой алопеции [4, 10].

Дебют псевдопелюды остаётся незамеченным из-за отсутствия субъективных ощущений. Неожиданно для больного появляются очаги облысения, чаще – на темени или верхней части затылка. В начальном периоде заболевания они мелкие – от 5 до 10 мм, изолированные, круглые или овальные. Эти очаги могут увеличиваться, сливаться в более крупные, неправильной формы очаги. Кожа в зоне облысения бледно-розового или восковидного цвета, гладкая, нежная, атрофичная (рис. 1). По периферии очагов волосы и кожа не изменены; характерным клиническим признаком для псевдопелюды является рост нескольких волос из одного отверстия волосяного фолликула. На пораженных участках волосы легко удаляются по периферии очагов; при этом их корневая часть окутана стекловидной муфтой. Если волос выдернуть, то сам волос имеет вид обгорелой спички – отмечается атрофия корня волоса, волосяная луковица окаймлена бороздой. Постепенно процесс прогрессирует, захватывает новые фолликулы. Вокруг вновь поражённых волос появляется розовая каёмка, а в устье обнаруживается кератоз. По мере развития процесса волосы выпадают, и образуется рубец. Образовавшиеся рубцы располагаются рассеянно или группами. На белых атрофических рубцах не бывает шелушения, корок. При боковом освещении наблюдается сложенность и блеск поверхности. Постепенно разрозненные очаги сливаются и образуют участки облысения причудливой формы с резкими границами. Зоны облысения при псевдопелюде имеют необычное расположение (что послужило поводом для их сравнения со следами на снегу, очагами пламени, листком клевера), располагаются асимметрично, склонны к слиянию. Выпадение волос имеет длительное прогрессирующее необратимое течение, иногда на протяжении 2-3 лет может развиваться тотальная рубцовая алопеция. Интенсивность образования очагов рубцовой алопеции у больных различна, процесс со временем может самопроизвольно остановиться [1, 9].

**Дерматоскопическая картина.** При псевдопелюде Брока наблюдаются разветвлённые сосуды и очаги фиброза (рис. 2), четко просматривается отсутствие как самих волосяных фолликулов, так и роговых пробок, а также сальных желёз.

**Дискоидная красная волчанка (ДКВ)** на волосистой части головы может быть одним из проявлений системной формы заболевания. Волосистая часть головы поражается этим дерматозом редко и преимущественно у женщин. У мужчин очаги ДКВ, помимо типичных участков, – открытые участки кожи:

- лицо (особенно нос и щёки, где очаг может иметь форму бабочки);
- ушные раковины;
- открытая часть груди;
- кисти;
- очень редко – локализация на волосистой части головы.

В тех случаях, когда поражается только волосистая часть головы, заболевание долго не диагностируется. Без лечения долгие годы оно медленно прогрессирует и приводит к формированию крупных очагов рубцовой алопеции. Чаще поражается лобная и височная область, где образуется один, реже – несколько очагов, которые со временем увеличиваются в размерах [7, 8].

При ДКВ заболевание проходит три стадии [5, 6]:

- эритемы;
- гиперкератоза;
- атрофии.

При дебюте типичной ДКВ волосистой части головы наблюдается чётко отграниченная эритематозная бляшка. Бляшка слабо инфильтрирована и покрыта крепко прилегающими к поверхности гиперкератотическими чешуйками с неравномерно расположенными фолликулярными роговыми пробками (рис. 3). При поскабливании очага, которое сопровождается болезненностью (симптом Бенъе–Мещерского), чешуйки с трудом отделяются с поверхности. Периферический эритематозный венчик не всегда выражен отчётливо, может отсутствовать. Со временем очаг приобретает синюшный оттенок, и в центральной части развивается атрофия кожи с алопецией. Кожа становится гладкой, блестящей, истончённой, без устьев волосяных фолликулов, с телеангиэктазиями. При ДКВ больные могут жаловаться на незначительный зуд и ухудшение в солнечное время [3].

**Дерматоскопическая картина.** При проведении дерматоскопического исследования на ранней стадии ДКВ наблюдали сосуды-шпильки и роговые пробки в устьях волосяных фолликулов (рис. 4, б), а в поздней стадии – участки атрофии. На поздней стадии, когда отмечается сплошная атрофия, по периферии очагов видны чёткие роговые пробки, которые являются патогномоничным признаком для ДКВ волосистой части головы.

С помощью дерматоскопии наблюдались при ДКВ волосистой части характерные признаки данного дерматоза – сосуды-шпильки и

роговые пробки в устьях волосяных фолликулов, а при псевдопеладе Брока – очаги фиброза и разветвлённые сосуды.

Таким образом, дерматоскопическое исследование может оказать помощь в постановке диагноза псевдопелады Брока и ДКВ волосистой части головы. Данные заболевания важно диагностировать на ранних стадиях, с целью назначения адекватного лечения, предотвращающего развитие атрофии. При помощи дерматоскопического метода можно проследить течение процесса в динамике и оценить эффективность проведенной терапии.

## ЛИТЕРАТУРА

1. *Верхогляд И. В.* Рубцовая алопеция: случаи псевдопелады Брока / И. В. Верхогляд, И. В. Галлямова // Российский журнал кожных и венерических болезней. – 2009. - № 2. – С. 84-87.
2. *Елькин В. Л.* Избранная дерматология. Редкие дерматозы и дерматологические синдромы / В. Л. Елькин, Л. С. Митрюковский, Т. Г. Седова. – Пермь, 2004. – С. 348-355.
3. *Мавров І. І.* Основи діагностики й лікування в дерматології та венерології: Посібник для лікарів, інтернів і студентів / І. І. Мавров, Л. А.Бологна, І. М.Сербіна. – Харків: Факт, 2007. – С. 373-379.
4. *Мядлец О. Д.* Морфофункциональная дерматология / О. Д. Мядлец, В. П. Адаскевич. – М., 2006. – 636 с.
5. *Пальцев М. А.* Клинико-морфологическая диагностика заболеваний кожи: Атлас / М. А. Пальцев, Н. Н. Потеекаев, И. А. Казанцева и др. . – М., 2004. – С. 219-221, 456-469.
6. *Третьякова Н. Н.* Дифференциальная диагностика и принципы терапии основных эритематосквамозных поражений кожи лица (клиническая лекция) / Н. Н. Третьякова // Клиническая дерматология и венерология. - 2010. - № 2. - С. 115-124.
7. *Уилкинсон Дж. Д.* Дерматология. Атлас-справочник / Дж. Д. Уилкинсон, С. Шоу, Д. И. Ортон. – М.: Мед. лит., 2007 – С. 142-143.
8. *Хэбиф Т. П.* Кожные болезни: Диагностика и лечение / Томас П. Хэбиф. – М.: МЕДпресс-информ, 2006. – С. 350-353.
9. *Mirmirani P.* Primary cicatricial alopecia: histopathologic findings do not distinguish clinical variants / P. Mirmirani, A. Welley, J. Headington *et al* // J. Am. Acad. Dermatol. – 2005. – Vol. 52, No 4. – P. 637-643.
10. *Ross E. K.* Primary cicatricial alopecia: clinical features and management / E. K. Ross // Dermatol. Nurs. – 2007. – Vol. 19, No 2. – P. 137-143.
11. *Stolz W.* Color Atlas of Dermatoscopy / W. Stolz, O. Braun-Falco, P. Bilek *et al.* – Berlin, 2002. - P. 7.

**Рисунки к статье**  
*Михнёва Е. Н., Гаврилюк А. В.*  
**Диагностика псевдопелады Брока и дискоидной красной волчанки  
волосистой части головы при помощи дерматоскопии**

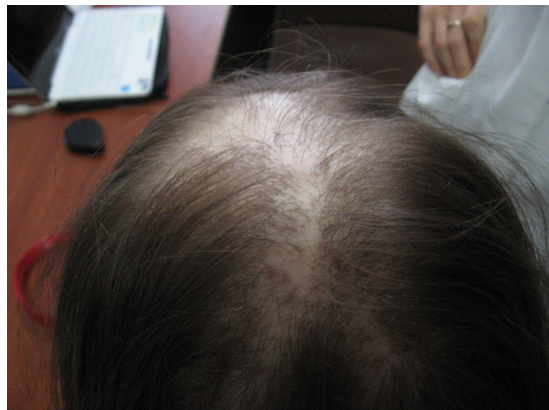


Рисунок 1. Макрофотография Псевдопелады Брока.

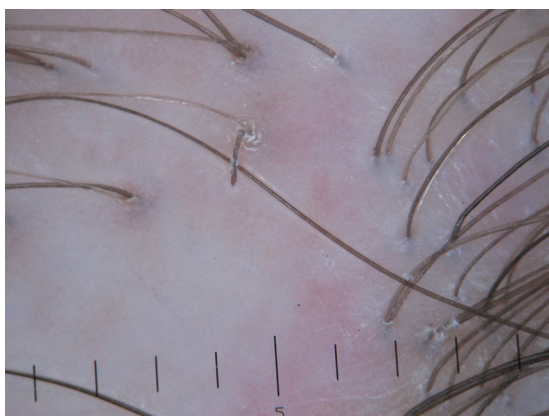


Рисунок 2. Дерматоскопическая картина при псевдопеладе Брока.

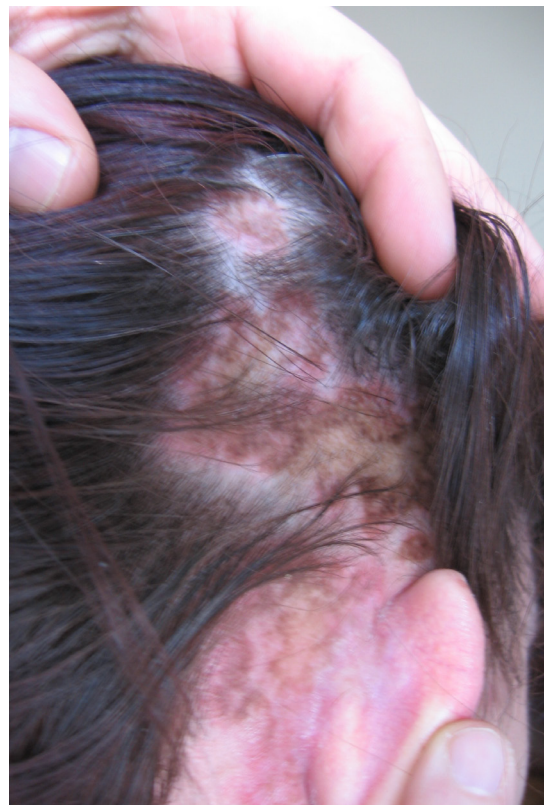

Рисунок 3. Макрофотография ДКВ волосистой части головы.

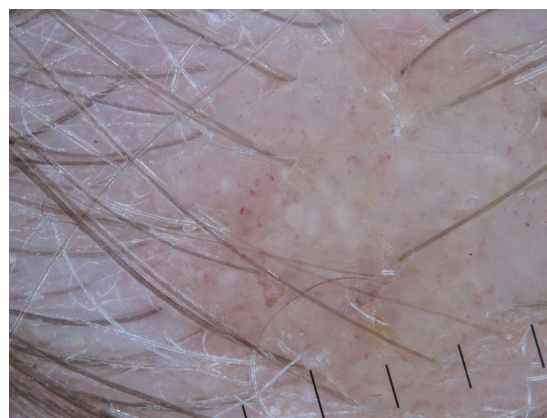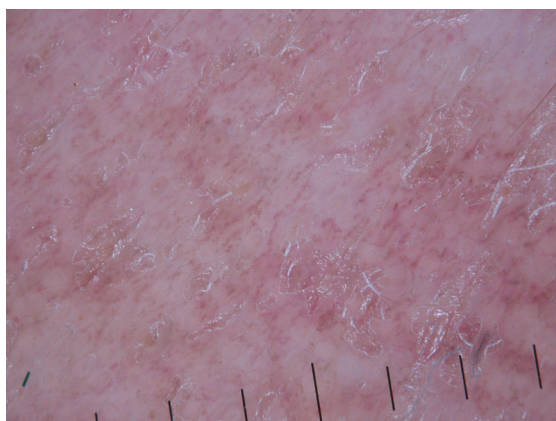


Рисунок 4. Дерматоскопическая картина при ДКВ волосистой части головы.