

University of Groningen

## Diagnostiek en behandeling van het cholangiocarcinoom

Mantel, Hendrik; Verdonk, Robert C.; van Dullemen, Hendrik; Gietema, Jourik A.; Slooff, Maarten; Porte, Robert J.

*Published in:*  
 Nederlands Tijdschrift voor Geneeskunde

**IMPORTANT NOTE: You are advised to consult the publisher's version (publisher's PDF) if you wish to cite from it. Please check the document version below.**

*Document Version*  
 Publisher's PDF, also known as Version of record

*Publication date:*  
 2008

[Link to publication in University of Groningen/UMCG research database](#)

*Citation for published version (APA):*

Mantel, H., Verdonk, R. C., van Dullemen, H., Gietema, J. A., Slooff, M., & Porte, R. J. (2008). Diagnostiek en behandeling van het cholangiocarcinoom. *Nederlands Tijdschrift voor Geneeskunde*, 152(18), 1037-1041.

### Copyright

Other than for strictly personal use, it is not permitted to download or to forward/distribute the text or part of it without the consent of the author(s) and/or copyright holder(s), unless the work is under an open content license (like Creative Commons).

### Take-down policy

If you believe that this document breaches copyright please contact us providing details, and we will remove access to the work immediately and investigate your claim.

*Downloaded from the University of Groningen/UMCG research database (Pure): <http://www.rug.nl/research/portal>. For technical reasons the number of authors shown on this cover page is limited to 10 maximum.*

## Diagnostiek en behandeling van het cholangiocarcinoom

H.T.J.Mantel, R.C.Verdonk, H.M.van Dullemen, J.A.Gietema, M.J.H.Slooff en R.J.Porte

- Het cholangiocarcinoom is een zeldzame maligniteit die uitgaat van het galwegepitheel. De ziekte kan ontstaan over de gehele lengte van de galwegen: intrahepatisch, perihilair of distaal. De prognose is in het algemeen slecht.
- De behandeling van cholangiocarcinoom vraagt om een multidisciplinaire benadering.
- Radicale resectie van de extrahepatische galwegen, meestal in combinatie met een partiële leverresectie, is vooralsnog de enige behandeling met kans op curatie.
- Levertransplantatie in combinatie met neoadjuvante chemoradiatietherapie lijkt een veelbelovende optie in een streng geselecteerde groep patiënten.
- Palliatieve behandeling dient met name gericht te zijn op het garanderen van een adequate galafvoer, bij voorkeur door het plaatsen van een stent.
- Radiotherapie en systemische chemotherapie maken op dit moment nog geen deel uit van de standaardbehandeling van het cholangiocarcinoom.
- Nieuwe technieken zoals fotodynamische therapie en tyrosinekinaseremmers zijn veelbelovend, maar verkeren nog in een experimenteel stadium.

Ned Tijdschr Geneesk. 2008;152:1037-41

Het cholangiocarcinoom is een maligniteit uitgaande van het galwegepitheel. De incidentie van het cholangiocarcinoom is niet goed bekend, maar wordt in de VS geschat op 1-2 per 100.000 per jaar; daarmee is het de op één na meest voorkomende primaire levermaligniteit.<sup>1</sup> In westerse landen zoals Nederland is de belangrijkste risicofactor primaire scleroserende cholangitis (PSC), een idiopathische, progressieve galwegziekte, gekarakteriseerd door ontsteking, obliteratie en fibrose van de intra- en extrahepatische galwegen.<sup>2</sup> De prevalentie van het cholangiocarcinoom bij patiënten met PSC varieert van 7-13% en is daarmee verhoogd ten opzichte van de algemene populatie.<sup>2</sup>

Het jaarlijkse risico op het ontstaan van cholangiocarcinoom bij PSC is 0,5-1,5%.<sup>3</sup> Andere risicofactoren zijn parasitaire leverinfecties, intrahepatisch galsteenlijden en inflammatoire darmziekten. Chronische ontsteking in het algemeen lijkt een belangrijke rol te spelen in de pathogenese van het cholangiocarcinoom.<sup>4</sup> De meeste tumoren ontstaan echter zonder duidelijk aanwijsbare risicofactoren.

Radicaal chirurgische resectie is de enige behandelingsoptie met een kans op curatie. Door verbetering van chirurgische technieken kan een toenemend aantal patiënten chi-

rurgisch worden behandeld. Hoewel de ziekte bekend staat als een snel progressieve maligniteit met een mediane overleving zonder behandeling van enkele maanden, kunnen patiënten vaak nog 1 of 2 jaar overleven zolang de galafvoer kan worden gewaarborgd.

In dit artikel geven wij een overzicht van de huidige inzichten en recente ontwikkelingen op het gebied van staging en behandeling van het cholangiocarcinoom.

### DIAGNOSE

Cholangiocarcinoom kan ontstaan over de gehele lengte van het galwegsysteem, waarbij men drie categorieën onderscheidt: intrahepatisch, perihilair en distaal in de galweg (figuur 1).<sup>5</sup> Bij meer dan 90% van de cholangiocarcinomen gaat het om adenocarcinomen. Deze kunnen volgens een nieuwe classificatie morfologisch worden onderscheiden in drie typen: massavormende tumoren, periductaal infiltrerende tumoren en intraductaal groeiende tumoren.<sup>6</sup>

In 10% van de gevallen betreft het een intrahepatisch, vaak perifeer gelegen cholangiocarcinoom, dat meestal behoort tot het massavormende type.<sup>6-7</sup> Het perihilaire cholangiocarcinoom, ook wel klatskintumor genoemd, ontstaat in de leverhilus, op de plaats waar de linker en rechter ductus hepaticus samenkomen. De klatskintumor is het meest voorkomende type cholangiocarcinoom (60-70%) en behoort vaak tot het periductaal infiltrerende type, gekenmerkt door een sprieterige groeiwijze in de wand van de ductus.<sup>6</sup> Hierdoor ontstaat een onregelmatige stenose met uiteindelijk volledige obstructie van de galafvoer. Een nieuw stagingssysteem is voorgesteld, waarbij behalve de

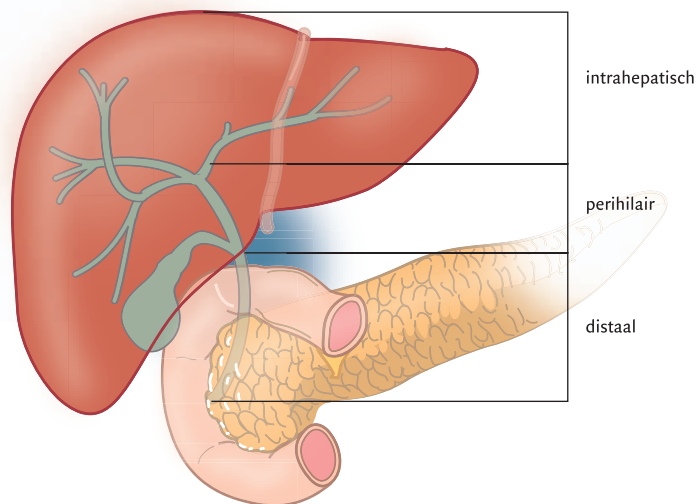
Universitair Medisch Centrum Groningen, Postbus 30.001, 9700 RB Groningen.

Afd. Chirurgie, sectie Hepatobiliaire Chirurgie en Levertransplantatie: hr.H.T.J.Mantel, arts; hr.prof.dr.M.J.H.Slooff en hr.prof.dr.R.J.Porte, chirurgien.

Afd. Maag-, Darm- en Leverziekten: hr.dr.R.C.Verdonk, arts in opleiding tot internist; hr.dr.H.M.van Dullemen, internist.

Afd. Medische Oncologie: hr.dr.J.A.Gietema, internist.

Correspondentieadres: hr.prof.dr.R.J.Porte (r.j.porte@chir.umcg.nl).



FIGUUR 1. Schematische indeling van cholangiocarcinomen naar de anatomische lokaliteit. Men onderscheidt de volgende 3 typen: intrahepatisch, perihilaire en distaal (bewerking van een eerder gepubliceerde figuur).<sup>5</sup>

locatie en de uitbreiding van de tumor in de galboom ook de aan- of afwezigheid van doorgroei in V. portae hepatis en de aan- of afwezigheid van leverlobusatrofie worden meegewogen.<sup>8</sup> Deze staging lijkt te correleren met de kans op resectabiliteit en overleving. Distale cholangiocarcinomen vormen een derde groep tumoren (20-30%); deze wordt gekenmerkt door een lokaliteit tussen inmonding van de ductus cysticus en de papil van Vater (zie figuur 1).<sup>9</sup>

Patiënten met een intrahepatische tumor kunnen zich presenteren met pijnklachten rechts boven in de buik. Patiënten met een hilaire tumor presenteren zich met icterus als gevolg van biliare obstructie en soms met koorts ten gevolge van cholangitis. Patiënten met een distaal cholangiocarcinoom presenteren zich ook meestal met icterus. Anders dan bij hilaire tumoren is er bij distale tumoren ook vaak galblaasdilatatatie. Het teken van Courvoisier (icterus en een niet-pijnlijke, palpabele galblaas) is kenmerkend voor een distale galwegobstructie.

Laboratoriumonderzoek toont vaak cholestatische leverfunctiestoornissen, meestal zonder een verhoging van de serumwaarden van de transaminasen. Er bestaat geen specifieke tumormarker voor het cholangiocarcinoom, maar het carbohydraatantigeen 19-9 (CA19-9) is het bruikbaarst. Bij patiënten met PSC heeft een CA19-9-waarde van > 100 U/ml een sensitiviteit van 89% en specificiteit van 86% voor de diagnose 'cholangiocarcinoom'. Bij patiënten zonder PSC is de sensitiviteit 53%.<sup>7</sup>

Bij echografie kunnen gedilateerde galwegen gezien worden proximaal van een obstruerend proces, maar zelden kan ook daadwerkelijk een tumor worden aangetoond.<sup>10</sup> Met CT kunnen intrahepatische massa's, gedilateerde galwegen en mogelijk aangedane lokale lymfeklieren worden

geïdentificeerd. Deze techniek geeft bovendien uitstekende visualisatie van de vasculatuur van de lever. Echter, de uitbreidbaarheid van de intraductale tumorgroei wordt vaak onderschat en extrahepatische of hilaire tumoren zijn dikwijls slecht te visualiseren met CT.<sup>10</sup>

Op dit moment is de MRI-cholangiopancreaticografie (MRCP) de optimale onderzoeksmethode wanneer men de aanwezigheid van een cholangiocarcinoom vermoedt.<sup>2-11</sup> MRI geeft betrouwbare informatie over de lever en de biliare anatomische verhoudingen en over de uitbreiding van de tumor. De relatie van de tumor tot vasculaire structuren kan met MR-angiografie worden vastgesteld.<sup>12</sup> De kwaliteit van de beelden bij MRCP is vergelijkbaar met die van endoscopische retrograde cholangiopancreaticografie (ERCP). Bij ERCP kan echter dikwijls niet goed vastgesteld worden of er uitbreiding van de tumor is in de richting van de lever. Bovendien bestaat bij ERCP, in tegenstelling tot MRCP, een risico op cholangitis omdat de galwegen retrograad met contrast worden opgespoten. ERCP heeft daarentegen het voordeel dat er cytologisch materiaal kan worden verkregen uit de galwegen. Echter, de sensitiviteit van cytologisch onderzoek is laag omdat vooral de hilaire tumoren een periductaal infiltratief groeipatroon hebben met een uitgebreide fibrotische reactie.<sup>13</sup>

Percutane transhepatische cholangiografie (PTC) is absoluut gecontra-indiceerd als afbeeldingstechniek wegens de kans op het induceren van entmetastasen langs het drainkanaal.<sup>14</sup> Cholangioscopie, mogelijk via de ERCP-scoop, laat directe inspectie van de galwegen toe; daardoor kan men ook gerichte bipten nemen.<sup>15</sup> Op dit moment is de waarde van positronemissietomografie (PET) bij de diagnose van het cholangiocarcinoom onbekend.<sup>11</sup> Wel kan PET

van aanvullende waarde zijn bij het opsporen van afstands-  
metastasen.<sup>11</sup>

#### IN OPZET CURATIEVE BEHANDELING

**Chirurgische resectie.** De behandeling van het intrahepatisch cholangiocarcinoom bestaat uit resectie van de aangedane segmenten. De 5-jaarsoverleving na chirurgische resectie van een intrahepatisch cholangiocarcinoom bedraagt 27-48%.<sup>11</sup> Het distale cholangiocarcinoom wordt, net als andere maligniteiten rondom de papil van Vater, bij voorkeur chirurgisch behandeld met een klassieke pancreatoduodenectomie (de whippleprocedure) of een pylorusparende pancreaticoduodenectomie.<sup>2-16</sup> De 5-jaarsoverleving na resectie is ongeveer 40%.<sup>17</sup>

De laatste jaren is duidelijk geworden dat bij de behandeling van het hilair cholangiocarcinoom een radicale resectie van de galwegen in combinatie met een partiële leverresectie waarbij ook de lobus caudatus wordt verwijderd de beste kans biedt op curatie.<sup>18</sup> Een resectie met tumorvrije snijvlakken, een zogenaamde Ro-resectie (van 'remnant tumor'), kan echter bemoeilijkt worden door de nauwe anatomische relatie met de A. hepatica en de V. portae hepatis. Chirurgische resectie van uitsluitend de extrahepatische galwegen bij een hilaire tumor is obsoleet, gezien het hoge percentage microscopisch niet-radicaleresecties.<sup>8</sup>

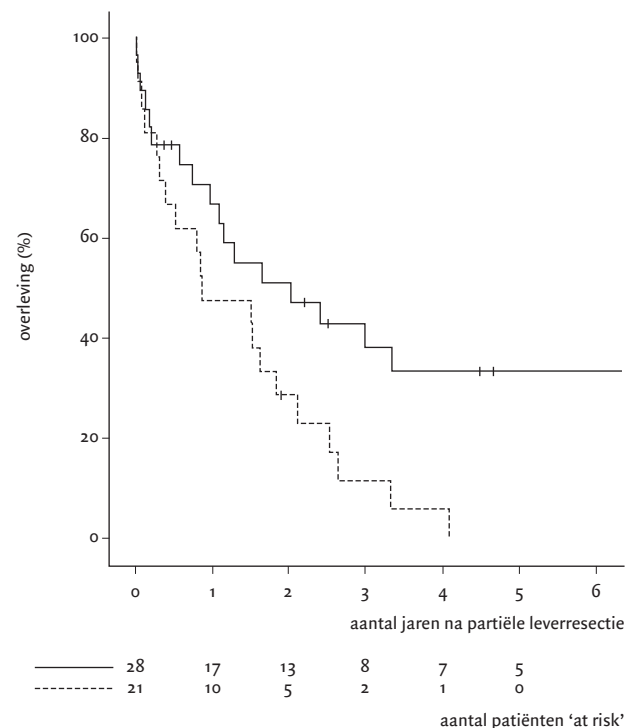
Recente studies waarbij een extrahepatische galwegresectie werd gecombineerd met een partiële leverresectie en, in enkele gevallen, V. portae-resectie, tonen 5-jaarsoverlevingspercentages van 30-40%.<sup>8-19-22</sup> Er is zelfs een 5-jaarsoverleving van 72% gerapporteerd bij patiënten die een zogenaamde rechtszijdige 'extended' hemihepatectomie ondergingen met resectie van de V. portae-bifurcatie en reconstructie van de V. portae.<sup>10</sup> Wanneer de toekomstige leverrest een te klein volume heeft (< 25% van het originele levervolume), kan gekozen worden voor een gefaseerde procedure, waarbij eerst de rechter tak van de V. portae percutaan wordt geëmboliseerd. Hierdoor treedt compensatoire hypertrofie op van de contralaterale, toekomstige leverrest, waardoor veiliger een extended rechtszijdige hemihepatectomie kan worden uitgevoerd.<sup>23</sup>

Contra-indicaties voor resectie van cholangiocarcinoom zijn bilaterale vergroeiing met de A. hepatica en V. portae en bilaterale ingroei tot voorbij de secundaire galwegvertakkingen.<sup>11</sup> Hoewel recente inzichten suggereren dat preoperatieve galwegdrainage niet noodzakelijk is bij patiënten met distale galwegobstructie, lijkt dit wel aangewezen bij patiënten met een hilaire galwegobstructie die een partiële leverresectie moeten ondergaan.<sup>24</sup>

In de meeste grote studies blijkt, naast de preoperatieve staging, de differentiatiegraad van de tumor en de mogelijkheid tot radicale chirurgische verwijdering, ook de aanwezigheid van hilaire lymfekliermetastasen een belangrijke

prognostische factor te zijn voor de postoperatieve overleving.<sup>19-21-25</sup> De 5-jaarsoverleving na curatieve leverresectie zonder lymfekliermetastasen is ongeveer 45% en deze daalt naar 0-28% als er in het resectiepreparaat wél positieve lymfeklieren worden gevonden.<sup>20-21</sup> In figuur 2 zijn de overlevingscurven weergegeven van 49 patiënten die in het Universitair Medisch Centrum Groningen van september 1986 tot en met oktober 2006 een gecombineerde extrahepatische galwegresectie en leverresectie ondergingen voor hilair cholangiocarcinoom, gesplitst in een groep patiënten die wel en een groep die geen lymfekliermetastasen hadden.

Het preoperatief aantonen van lymfekliermetastasen is met de huidige beeldvormende technieken zeer lastig.<sup>10</sup> Een diagnostische laparoscopie is nuttig voor het aantonen van levermetastasen en peritoneale metastasen, maar vasculaire invasie en lymfekliermetastasen worden vaak niet opgemerkt.<sup>26</sup> Vaak worden lymfekliermetastasen pas ontdekt bij laparotomie of bij pathologische beoordeling van het resectiepreparaat. De waarde van preoperatieve endo-echografie



FIGUUR 2. Kaplan-meieroverlevingscurve van 49 patiënten met een hilair cholangiocarcinoom (klatskintumor) die een partiële leverresectie ondergingen in combinatie met resectie van de extrahepatische galwegen in het Universitair Medisch Centrum Groningen tussen september 1986 en oktober 2006. De overleving van de patiënten zonder lymfekliermetastasen (—; n = 28) was beter dan die van de patiënten met lymfekliermetastasen (- - -; n = 21) (logranktoets: p = 0,02).

met cytologische punctie van hilaire lymfeklieren wordt op dit moment onderzocht.<sup>27</sup>

**Levertransplantatie.** Veel patiënten met een hilaire cholangiocarcinoom presenteren zich in een gevorderd stadium van de ziekte, of hebben tevens parenchymateuze afwijkingen zoals leverfibrose of cirrose, bijvoorbeeld bij PSC. Een partiële leverresectie is dan niet altijd mogelijk.<sup>28</sup> Deze groep patiënten zou gebaat kunnen zijn bij een levertransplantatie. Immers, totale hepatectomie gevolgd door een orthotopie levertransplantatie vergroot de kans op tumorvrije resectievlakken, zonder het risico op decompensatie van de cirrotische lever.

Tot voor kort werd levertransplantatie als behandeling van het cholangiocarcinoom als gecontra-indiceerd beschouwd, gezien de lage overlevingspercentages.<sup>28</sup> Recent zijn veelbelovende resultaten gepubliceerd van levertransplantatie met een streng neoadjuvant protocol bij patiënten met een irresectabel, hilaire cholangiocarcinoom: de 5-jaars-overleving was 74%.<sup>29</sup> Neoadjuvante behandeling bestond in dit protocol uit een combinatie van uitwendige radiotherapie met intraluminale brachytherapie en chemosensitisatie middels fluorouracil. In deze streng geselecteerde groep kon uiteindelijk bij een beperkt deel van de patiënten (60%) het hele behandelprotocol succesvol worden afgerond.<sup>30</sup>

#### PALLIATIEVE BEHANDELING

Een groot aantal van de patiënten met een cholangiocarcinoom komt niet meer in aanmerking voor een in opzet curatieve behandeling en krijgt een palliatieve behandeling. Die is erop gericht de kwaliteit van leven te verbeteren door het verlichten van symptomen zoals jeuk, cholangitis en pijn. De basis van de palliatieve zorg is het garanderen van een adequate galafvoer door chirurgische, endoscopische of percutane interventies. In de meeste gevallen zal de voorkeur worden gegeven aan een niet-operatieve decompressie van de galwegen (het plaatsen van een stent). De overleving na een palliatieve operatie is vergelijkbaar met die na het endoscopisch plaatsen van een stent, maar dit laatste gaat gepaard met minder sterfte en morbiditeit op de korte termijn.<sup>31</sup> Er kan gekozen worden voor een plastic of een uitklapbare metalen stent. Plastic stents zijn makkelijker in te brengen en goedkoper, maar metalen stents leiden minder tot complicaties zoals cholangitis en verstopt raken van de stent. Metalen stents worden vaker toegepast bij patiënten met een langere levensverwachting.<sup>2</sup> Als het endoscopisch plaatsen van een stent onmogelijk is, kan door percutane drainage op geleide van echografie galafvoer worden verkregen.<sup>32</sup>

**Chemotherapie.** De waarde van systemische chemotherapie bij de behandeling van het irresectabel cholangiocarcinoom is nog onduidelijk. Er is tot op heden geen adequaat opgezette, voldoende grote, gerandomiseerde studie ver-

richt die laat zien dat chemotherapie de overleving of de kwaliteit van leven verbetert. Van de chemotherapeutische regimes lijkt een combinatie van een platinaverbinding met gemcitabine of een fluorouracilanalogue nog het zinvolst voor verder onderzoek.<sup>33</sup> Zolang de effectiviteit niet is aangetoond, dient naar onze mening chemotherapie bij patiënten met irresectabel cholangiocarcinoom uitsluitend te worden toegepast in onderzoeksverband.

**Radiotherapie.** Er is geen bewijs uit prospectief, gecontroleerd onderzoek voor een gunstig effect van externe radiotherapie op overleving of kwaliteit van leven bij patiënten met een irresectabel cholangiocarcinoom. Bij patiënten met veel lokale pijn, onvoldoende galafvoer ondanks een stent of oncontroleerbare tumorbloedingen is er mogelijk een plaats voor radiotherapie.<sup>2</sup> Ook hierbij geldt dat deze behandeling bij voorkeur in onderzoeksverband plaatsvindt.

**Nieuwe ontwikkelingen.** De laatste jaren zijn er een aantal nieuwe, experimentele technieken met veelbelovende resultaten gepubliceerd. Een van de mogelijk waardevolle behandelingen bij irresectabel cholangiocarcinoom is fotodynamische therapie. Bij deze behandeling wordt intraveneus een fotosensitizer toegediend, waarna endoscopisch in de galwegen een probe wordt ingebracht die licht met een specifieke golflengte uitzendt. Dit leidt tot necrose van tumorcellen. Er worden in prospectief gerandomiseerde studies een betere galafvoer en kwaliteit van leven gerapporteerd met een overlevingswinst van enkele maanden.<sup>34,35</sup> Nadelen zijn de belasting voor de patiënt, de lichtgevoeligheid van de huid en een hoog risico op cholangitis.

Een enigszins vergelijkbare behandeling, gericht op lokale tumorcontrole, is het gebruik van intraductale brachytherapie, al dan niet gecombineerd met externe radiotherapie.<sup>36</sup> Mogelijk is van systemische behandeling met tyrosinekinaseremmers in de toekomst een toegevoegde waarde te verwachten. Hiervoor zijn recent vooral experimentele aanwijzingen gepubliceerd.<sup>37</sup> Andere nieuwe technieken zijn het gebruik van experimentele Y-vormige galwegstents<sup>38</sup> en transarteriële chemo-embolisatie.<sup>39</sup>

Belangenconflict: geen gemeld. Financiële ondersteuning: geen gemeld.

Aanvaard op 27 februari 2008

---

#### Literatuur

- 1 Khan SA, Thomas HC, Davidson BR, Taylor-Robinson SD. Cholangiocarcinoma. *Lancet*. 2005;366:1303-14.
- 2 Khan SA, Davidson BR, Goldin R, Pereira SP, Rosenberg WM, Taylor-Robinson SD, et al. Guidelines for the diagnosis and treatment of cholangiocarcinoma. *Gut*. 2002;51 Suppl 6:VI1-9.
- 3 Fevery J, Verslype C, Lai G, Aerts R, Steenberg W van. Incidence, diagnosis, and therapy of cholangiocarcinoma in patients with primary sclerosing cholangitis. *Dig Dis Sci*. 2007;52:3123-35.

- 4 Fava G, Marzioni M, Benedetti A, Glaser S, DeMorrow S, Francis H, et al. Molecular pathology of biliary tract cancers. *Cancer Lett.* 2007; 250:155-67.
- 5 Nakeeb A, Pitt HA, Sohn TA, Coleman J, Abrams RA, Piantadosi S, et al. Cholangiocarcinoma. A spectrum of intrahepatic, perihilar, and distal tumors. *Ann Surg.* 1996;224:463-73.
- 6 Lim JH, Park CK. Pathology of cholangiocarcinoma. *Abdom Imaging.* 2004;29:540-7.
- 7 Malhi H, Gores GJ. Cholangiocarcinoma: modern advances in understanding a deadly old disease. *J Hepatol.* 2006;45:856-67.
- 8 Jarnagin WR, Fong Y, DeMatteo RP, Gonen M, Burke EC, Bodniewicz BSJ, et al. Staging, resectability, and outcome in 225 patients with hilar cholangiocarcinoma. *Ann Surg.* 2001;234:507-17.
- 9 Neuhaus P, Jonas S, Settmacher U, Thelen A, Benckert C, Lopez-Hänninen E, et al. Surgical management of proximal bile duct cancer: extended right lobe resection increases resectability and radicality. *Langenbecks Arch Surg.* 2003;388:194-200.
- 10 Slattery JM, Sahani DV. What is the current state-of-the-art imaging for detection and staging of cholangiocarcinoma? *Oncologist.* 2006; 11:913-22.
- 11 Malhi H, Gores GJ. Review article: the modern diagnosis and therapy of cholangiocarcinoma. *Aliment Pharmacol Ther.* 2006;23:1287-96.
- 12 Lee MG, Park KB, Shin YM, Yoon HK, Sung KB, Kim MH, et al. Preoperative evaluation of hilar cholangiocarcinoma with contrast-enhanced three-dimensional fast imaging with steady-state precession magnetic resonance angiography: comparison with intraarterial digital subtraction angiography. *World J Surg.* 2003;27:278-83.
- 13 Harewood GC, Baron TH, Stadheim LM, Kipp BR, Sebo TJ, Salomao DR. Prospective, blinded assessment of factors influencing the accuracy of biliary cytology interpretation. *Am J Gastroenterol.* 2004;99: 1464-9.
- 14 Sakata J, Shirai Y, Wakai T, Nomura T, Sakata E, Hatakeyama K. Catheter tract implantation metastases associated with percutaneous biliary drainage for extrahepatic cholangiocarcinoma. *World J Gastroenterol.* 2005;11:7024-7.
- 15 Fukuda Y, Tsuyuguchi T, Sakai Y, Tsuchiya S, Saisyo H. Diagnostic utility of peroral cholangioscopy for various bile-duct lesions. *Gastrointest Endosc.* 2005;62:374-82.
- 16 Jarnagin WR, Shoup M. Surgical management of cholangiocarcinoma. *Semin Liver Dis.* 2004;24:189-99.
- 17 Yoshida T, Matsumoto T, Sasaki A, Morii Y, Aramaki M, Kitano S. Prognostic factors after pancreatoduodenectomy with extended lymphadenectomy for distal bile duct cancer. *Arch Surg.* 2002;137: 69-73.
- 18 Nimura Y, Hayakawa N, Kamiya J, Kondo S, Shionoya S. Hepatic segmentectomy with caudate lobe resection for bile duct carcinoma of the hepatic hilus. *World J Surg.* 1990;14:535-43.
- 19 Dinant S, Gerhards MF, Rauws EA, Busch OR, Gouma DJ, Gulik TM van. Improved outcome of resection of hilar cholangiocarcinoma (Klatskin tumor). *Ann Surg Oncol.* 2006;13:872-80.
- 20 Ijitsma AJ, Appeltans BM, Jong KP de, Porte RJ, Peeters PM, Slooff MJ. Extrahepatic bile duct resection in combination with liver resection for hilar cholangiocarcinoma. *J Gastrointest Surg.* 2004;8:686-94.
- 21 Nimura Y, Kamiya J, Kondo S, Nagino M, Uesaka K, Oda K, et al. Aggressive preoperative management and extended surgery for hilar cholangiocarcinoma. *J Hepatobiliary Pancreat Surg.* 2000;7:155-62.
- 22 Silva MA, Tekin K, Aytakin F, Bramhall SR, Buckels JA, Mirza DF. Surgery for hilar cholangiocarcinoma; a 10 year experience of a tertiary referral centre in the UK. *Eur J Surg Oncol.* 2005;31:533-9.
- 23 Abdalla EK, Barnett CC, Doherty D, Curley SA, Vauthey JN. Extended hepatectomy in patients with hepatobiliary malignancies with and without preoperative portal vein embolization. *Arch Surg.* 2002;137: 675-80.
- 24 Nagorney DM, Kendrick ML. Hepatic resection in the treatment of hilar cholangiocarcinoma. *Adv Surg.* 2006;40:159-71.
- 25 De Oliveira ML, Cunningham SC, Cameron JL, Kamangar F, Winter JM, Lillemoie KD, et al. Cholangiocarcinoma: thirty-one-year experience with 564 patients at a single institution. *Ann Surg.* 2007;245: 755-62.
- 26 Goere D, Waghlikar GD, Pessaux P, Carrère N, Sibert A, Vilgrain V, et al. Utility of staging laparoscopy in subsets of biliary cancers: laparoscopy is a powerful diagnostic tool in patients with intrahepatic and gallbladder carcinoma. *Surg Endosc.* 2006;20:721-5.
- 27 Fritscher-Ravens A, Broering DC, Sriram PV, Topalidis T, Jaecle S, Thonke F, et al. EUS-guided fine-needle aspiration cytodiagnosis of hilar cholangiocarcinoma. *Gastrointest Endosc.* 2000;52:534-40.
- 28 Pascher A, Jonas S, Neuhaus P. Intrahepatic cholangiocarcinoma: indication for transplantation. *J Hepatobiliary Pancreat Surg.* 2003;10: 282-7.
- 29 Gores GJ, Nagorney DM, Rosen CB. Cholangiocarcinoma: is transplantation an option? For whom? *J Hepatol.* 2007;47:455-9.
- 30 Heimbach JK, Haddock MG, Alberts SR, Nyberg SL, Ishitani MB, Rosen CB, et al. Transplantation for hilar cholangiocarcinoma. *Liver Transpl.* 2004;10(10 Suppl 2):S65-8.
- 31 Smith AC, Dowsett JF, Russell RC, Hatfield AR, Cotton PB. Randomised trial of endoscopic stenting versus surgical bypass in malignant low bileduct obstruction. *Lancet.* 1994;344:1655-60.
- 32 England RE, Martin DF. Endoscopic and percutaneous intervention in malignant obstructive jaundice. *Cardiovasc Intervent Radiol.* 1996; 19:381-7.
- 33 Eckel F, Schmid RM. Chemotherapy in advanced biliary tract carcinoma: a pooled analysis of clinical trials. *Br J Cancer.* 2007;96: 896-902.
- 34 Witzigmann H, Berr F, Ringel U, Caca K, Uhlmann D, Schoppmeyer K, et al. Surgical and palliative management and outcome in 184 patients with hilar cholangiocarcinoma: palliative photodynamic therapy plus stenting is comparable to r1/r2 resection. *Ann Surg.* 2006;244:230-9.
- 35 Zoepf T, Jakobs R, Arnold JC, Apel D, Riemann JF. Palliation of non-resectable bile duct cancer: improved survival after photodynamic therapy. *Am J Gastroenterol.* 2005;100:2426-30.
- 36 Válek V, Kysela P, Kala Z, Kiss I, Tomásek J, Petera J. Brachytherapy and percutaneous stenting in the treatment of cholangiocarcinoma. *Eur J Radiol.* 2007;62:175-9.
- 37 Philip PA, Mahoney MR, Allmer C, Thomas J, Pitot HC, Kim G, et al. Phase II study of erlotinib in patients with advanced biliary cancer. *J Clin Oncol.* 2006;24:3069-74.
- 38 Lee JH, Kang DH, Kim JY, Lee SM, Kim do H, Park CW, et al. Endoscopic bilateral metal stent placement for advanced hilar cholangiocarcinoma. *Gastrointest Endosc.* 2007;66:364-9.
- 39 Herber S, Otto G, Schneider J, Manzl N, Kummer I, Kanzler S, et al. Transarterial chemoembolization (TACE) for inoperable intrahepatic cholangiocarcinoma. *Cardiovasc Intervent Radiol.* 2007;30:1156-65.

---

### Abstract

#### Diagnostics and treatment of cholangiocarcinoma

- Cholangiocarcinoma is a rare malignancy originating from the biliary epithelium. The disease can arise anywhere in the biliary tract: intrahepatic, perihilar or distal. The overall prognosis for cholangiocarcinoma is poor.
  - The treatment necessitates a multidisciplinary approach.
  - Radical resection of the extrahepatic bile ducts, usually in combination with concomitant partial liver resection, remains the only curative treatment.
  - Liver transplantation in combination with neoadjuvant chemoradiation therapy seems to be promising in a highly selected group of patients.
  - Palliative treatment should be targeted at adequate biliary drainage, preferably by stenting.
  - Radiotherapy and systemic chemotherapy are not standard treatment and should be applied in an experimental setting only.
  - New options such as photodynamic therapy and tyrosine kinase inhibitors are promising, but still experimental treatments.
- Ned Tijdschr Geneesk. 2008;152:1037-41