

Н.О.Мархонь
В.Й.Мамчур
В.І.Жилюк
Н.С.Петрук

ДЗ «Дніпропетровська
медична академія МОЗ
України»

Ключові слова: метабо-
лічний синдром, перед-
діабет, щури, резверат-
рол, морфометрія, ней-
рони, глія, неокортекс.

Надійшла: 06.06.2015
Прийнята: 18.06.2015

УДК 616-008-092:9:615.322:616.831:576.31

МОРФОЛОГІЧНИЙ АНАЛІЗ ВПЛИВУ РЕЗВЕРАТРОЛУ НА СТАН НЕЙРОНІВ ТА ГЛІЇ У НЕОКОРТЕКСІ ЩУРІВ З МЕТАБО- ЛІЧНИМ СИНДРОМОМ

Дослідження виконано в рамках науково-дослідної роботи «Системна фармакологія неопіоїдних анальгетиків та засобів медикаментозного захисту мозку в умовах експериментальних патологічних станів» (номер державної реєстрації 0114U000935).

Реферат. Актуальність дослідження способів фармакологічної корекції пошкоджень структур головного мозку визначила мету даної роботи, яка полягає в морфологічному дослідженні стану нейронів та глії у щурів з експериментальним метаболічним синдромом. Встановлено, що вживання щурами 60%-го розчину фруктози протягом 8 тижнів призвело до дегенеративно-деструктивних змін в нейрональних та гліальних клітинах. Водночас з цим, курсове введення резвератролу протягом 2-х тижнів не забезпечило достатній захист нервової тканини в умовах експерименту.

Morphologia. – 2015. – Т. 9, № 2. – С. 42-48.

© Н.О.Мархонь, В.Й.Мамчур, В.І.Жилюк, Н.С.Петрук, 2015

✉ tanana@i.ua

Markhon N.A., Mamchur V.I., Zhyliuk V.I., Petruk N.S. Morphological analysis of resveratrol influence on the state of neurons and glial cells in the neocortex in rats with metabolic syndrome.

ABSTRACT. Background. Investigation of metabolic mechanisms of cerebrovascular and cognitive disorders in patients with metabolic syndrome are still relevant. According to different data Resveratrol is a powerful antioxidant that improves insulin sensitivity, prevents decline in cognitive and mental functions, inhibits oxidative stress, etc. **Objective.** To identify morphological changes in the neocortex of rats with experimental fructose-induced metabolic syndrome in conditions of course administration of Resveratrol. **Methods.** The study included 24 white rats weighing 180-220 g. Rats were randomized into 3 experimental groups: I - intact rats (control), n = 8; II - animals with MS induced by 60% fructose solution during 8 weeks, n = 8; III - animals with MS that were treated with Resveratrol (20 mg/kg/day) for 14 days. At the end of the treatment the experimental animals were euthanized, and their brains were investigated histomorphologically. The histological sections were stained with methylene blue-Azure II for evaluation by light microscope. The number of neurons, glial cells, normal and apoptotic neurons were counted using the program ImageJ. **Results.** Light optical microscopy of the rat cerebral cortex in control group showed significant violations of cytoarchitectonics. The experimental course of metabolic syndrome has led to significant changes in neurons, glia and blood vessels of the neocortex. After treatment with Resveratrol the density of neurons increased moderately, percentage of hypochromic neurons and neuroglial index were decreased. However, the increase in the percentage of piknomorphic neurocytes and density of apoptotic and destructively altered neurocytes indicated low neuroprotective potential of Resveratrol and antioxidant therapy of metabolic syndrome in general. **Conclusion.** The experimental model of metabolic syndrome in rats leads to significant impairment of neuronal and glial apparatus of the neocortex. Our results showed that two weeks of daily Resveratrol treatment does not ensure sufficient protection of neurons and glia in conditions of experimental metabolic syndrome.

Key words: metabolic syndrome, prediabetes, rats, resveratrol, morphometry, neurons, glia, neocortex.

Citation:

Markhon NA, Mamchur VI, Zhyliuk VI, Petruk NS. [Morphological analysis of resveratrol influence on the state of neurons and glial cells in the neocortex in rats with metabolic syndrome]. *Morphologia*. 2015;9(2):42-8. Ukrainian.

Вступ

Метаболічний синдром (МС) відноситься до групи нозологій, об'єднаних терміном «захворювання цивілізації», що пов'язані з «неправильним» способом життя. Водночас МС визнається однією з основних причин постійного зростання захворюваності на серцево-судинну та цереброваскулярну патологію. При цьому, ключова роль

у патогенезі МС віддається феномену інсуліно-резистентності та пов'язаному з ним абдомінальному ожирінню [1].

Останнім часом ведеться активне дослідження процесів, що відбуваються у центральній нервовій системі (ЦНС) та регулюються інсуліном, як у нормі, так і при патологічних станах. На сьогодні відомо, що у фізіологічних умовах

інсулін транспортується через гематоенцефалічний бар'єр, а порушення активності його рецепторів змінюють електричну збудливість клітин та ключові взаємозв'язки у ЦНС [2]. Інсулін та інсуліноподібні фактори росту модулюють ріст нейронів і гліальних клітин, їх виживання, диференціювання, міграцію, експресію генів, синтез білка, збирання цитоскелету, формування синапсів і їх активність. Послаблення передачі сигналу через інсулінові рецептори негативно впливає на функціонування нейронів і глії [3].

Сьогодні увага дослідників прикута до вивчення метаболічних механізмів розвитку цереброваскулярних та когнітивних розладів у хворих з МС. Клінічними дослідженнями встановлений зв'язок між хворобою Альцгеймера, інсулінорезистентністю та цукровим діабетом (ЦД) [1, 3].

У разі своєчасної діагностики та лікування когнітивних порушень, пов'язаних з метаболічними розладами, можливим є їх повний або частковий регрес [4, 5].

Однак певною проблемою є відсутність універсальних лікарських засобів, здатних впливати на всі ланки патогенезу МС. Тому в основі призначення медикаментозної терапії лежить індивідуальна корекція тих патологічних процесів, які є компонентами МС [1].

Беззаперечним є існування зв'язку поміж підвищеним рівнем вільних радикалів та інсулінорезистентністю, яка є не тільки однією з ключових ланок патогенезу ЦД 2 типу, але й основною складовою МС і провідним чинником ризику судинної патології. Враховуючи цей факт, перспективними фармакологічними засобами для корекції проявів МС і пов'язаних з ним порушень, у тому числі когнітивних, можуть бути речовини з антиоксидантними властивостями [6, 7].

На сьогоднішній день одним з найбільш перспективних антиоксидантних засобів, що з успіхом використовується у комплексній терапії захворювань, у патогенезі яких ключову роль відіграє оксидативний стрес, є резвератрол. Цей вид природного фенолу являє собою 3,5,4'-тригідроксі-транс-стільбен, фітоалексин, який продукують деякі рослини у відповідь на вплив патогенів – бактерій або грибів. Резвератрол є потужним антиоксидантом, який підвищує чутливість до інсуліну, чим може перешкоджати зниженню когнітивних та психічних функцій, пригнічувати окиснювальний стрес і запобігати станам, розвиток яких може в подальшому призвести до серйозних проблем із здоров'ям, наприклад, таким як діабет [9]. На думку різних авторів, ці властивості резвератролу мають великий профілактичний та терапевтичний потенціал [8, 9].

Водночас, у літературі недостатньо інформації, щодо впливу цього засобу на стан нервової тканини і зокрема при МС. Відповідно, дослі-

дження ранніх клітинних механізмів пошкодження нервової тканини і фармакологічна корекція МС резвератролом є актуальним питанням сучасної медицини.

Мета

Визначити морфологічні зміни неокортексту щурів з експериментальним фруктозоіндукованим МС за умов курсового введення резвератролу.

Матеріали та методи

Дослідження проведено на 33 білих щурах-самцях лінії Вістар масою 250-300 г, що утримувались на стандартному раціоні віварію ДЗ «ДМА МОЗ України» (температура повітря: $22 \pm 2^\circ\text{C}$, світло/темрява: 12/12 годин).

Моделювання МС здійснювали впродовж шести тижнів шляхом повної заміни питної води на 60%-вий розчин фруктози. В ході експерименту тварини були рандомізовані на групи ($n=11$): I група – тварини з експериментальним МС (контроль, дистильована вода); II група – щури із МС + резвератрол (20 мг/кг); III група – інтактні тварини (дистильована вода). Резвератрол, а також дистильовану воду вводили внутрішньошлунково 1 раз на добу протягом 14-и діб, починаючи з 6-го тижня введення фруктози.

Наприкінці дослідження тварин виводили з експерименту шляхом декапітації під тіопенталнатрієвим наркозом. Для гістоморфологічних досліджень головний мозок фіксували у 10%-вому забуференому розчині нейтрального формаліну (рН 7,0) та за стандартною схемою заклали в парафінові блоки, з яких готували гістологічні зрізи товщиною 5-7 мкм. Депарафіновані зрізи забарвлювали метиленовим синім-азуром II [10]. Кількісний аналіз мікроскопічних показників кори півкуль головного мозку щурів проводили в автоматичному режимі з використанням програми аналізу цифрових зображень ImageJ (розробка ініційована автором Wayne Rasband в Research Services Branch, National Institute of Mental Health, Bethesda, Maryland, USA) [11].

Визначали наступні показники нейронів: питому щільність нейронів та гліоцитів (мм^2); середню площу тіл нейронів та гліоцитів (мкм^2); кількість апоптотично- та деструктивнозмінених нейронів ($\text{клітин}/\text{мм}^2$); нейрогліальний індекс (%); співвідношення різних форм морфологічно змінених нервових клітин (%).

Отриманий цифровий матеріал обробляли методом варіаційної статистики за допомогою програми статистичного аналізу StatPlus, AnalystSoft, версія 2006. (див. <http://www.analystsoft.com/ru/>). Математична обробка включала розрахунки середніх арифметичних значень (M), їх похибок ($\pm m$), вірогідність різниці середніх арифметичних (p) за допомогою параметричного – t-критерію Стьюдента.

Проведення експерименту здійснювалось із

дотриманням принципів біоетики, що викладені у Хельсинській декларації Всесвітньої медичної асоціації про гуманне ставлення до тварин, а також згідно до Закону України «Про захист тварин від жорстокого поводження» від 15.12.2009 р. № 1759-VI та «Загальних етичних принципів

експериментів на тваринах» (Київ, 2001).

Результати та їх обговорення

Аналіз наведених даних свідчив про збереження характерного пошарового розташування нейронів неокортексу щурів за умов МС, співставного будові групи інтактних тварин (рис. 1).

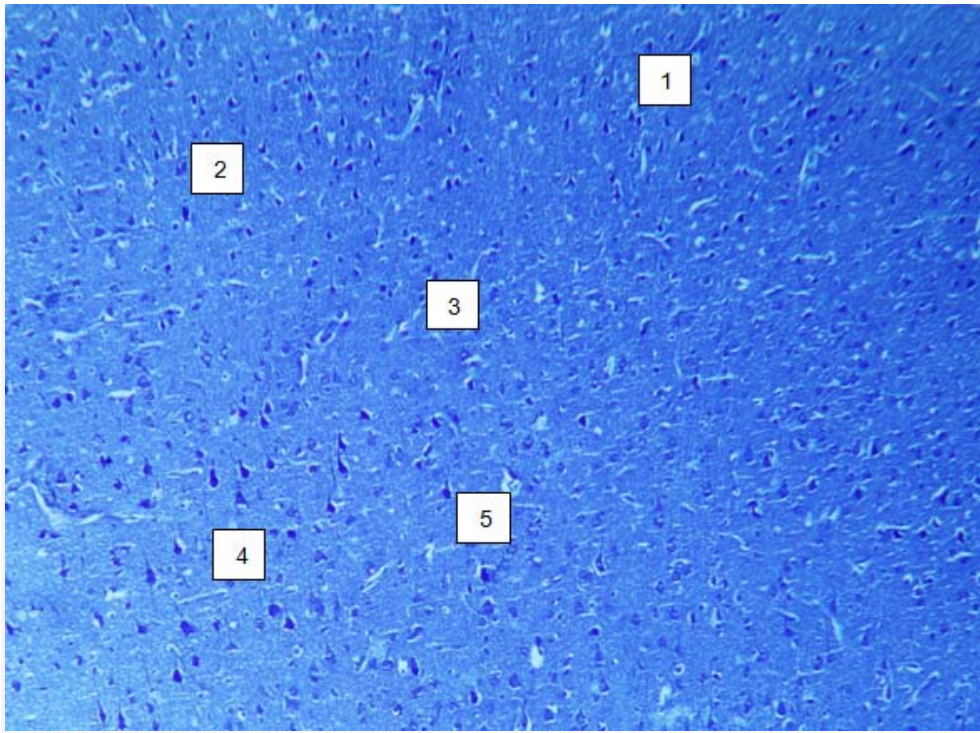


Рис. 1. Ділянка фронтальної кори щурів інтактної групи. Зовнішній зернистий шар (1), пірамідний шар (2), внутрішній зернистий шар (3), гангліонарний шар (4), артеріола (5). Забарвлення метиленовим синім-азуром II. $\times 200$.

При цьому встановлено, що зміни клітинного складу кори головного мозку носили дегенеративно-деструктивний характер, який виявлявся у зменшенні на 33,3% ($p < 0,05$) числа нормохромних нейронів та помірного набряку нейропіле (рис. 2).

Водночас нейрональна дистрофія виявлялася наявністю як гіпо-, так гіперхромних нейронів та характеризувалася зворотністю встановлених змін. При цьому число гіпохромних нейронів було в 2,3 рази ($p < 0,05$) вищим у порівнянні із значеннями інтактних тварин. Для гіпохромної дистрофії властивими були різні форми хроматолізу (осередковий, центральний, периферичний). Ядра нейронів мали округлу форму та гетерогенне забарвлення. Крім цього спостерігалася гідратація тіл нейронів і ядер, а також збільшення ядерно-цитоплазматичного індексу. Водночас гіперхромні нейрони, що характеризувалися гіперхроматозом ядра та цитоплазми за рахунок збільшення вмісту тигроїду, були функціонально активними, а їх кількість на 28,0% ($p < 0,05$) була вищою у порівнянні з групою інтактних тварин.

Іноді у таких клітинах спостерігалися вогнища хроматолізу. Ядра зазвичай були зменшені в об'ємі та мали чіткі контури. Також зміни неокортексу при експериментальному МС характеризувалися суттєвим зростанням у 2,6 та 1,8 разів ($p < 0,05$) кількості пікноморфних нейронів та клітин-тіней. Пікноморфні клітини мали подовжено-веретеноподібну форму та були значно зменшені у розмірі. Їх інтенсивно забарвлені відростки були звивисті та простежувалися на значній відстані. Часто межі ядра на фоні інтенсивно забарвленої цитоплазми не візуалізувалися. Клітини-тіні характеризувалися розрядженням і спустошенням цитоплазми, а також відсутністю ядра та ядерця.

На фоні встановлених у неокортексі нейрональних змін у порівнянні з групою інтактних щурів, спостерігалася зниження на 26,1% ($p < 0,05$) їх питомої щільності, зростання на 74,5% ($p < 0,05$) кількості апоптотично- та деструктивно змінених клітин та помірне зростання площі тіл (рис.3).

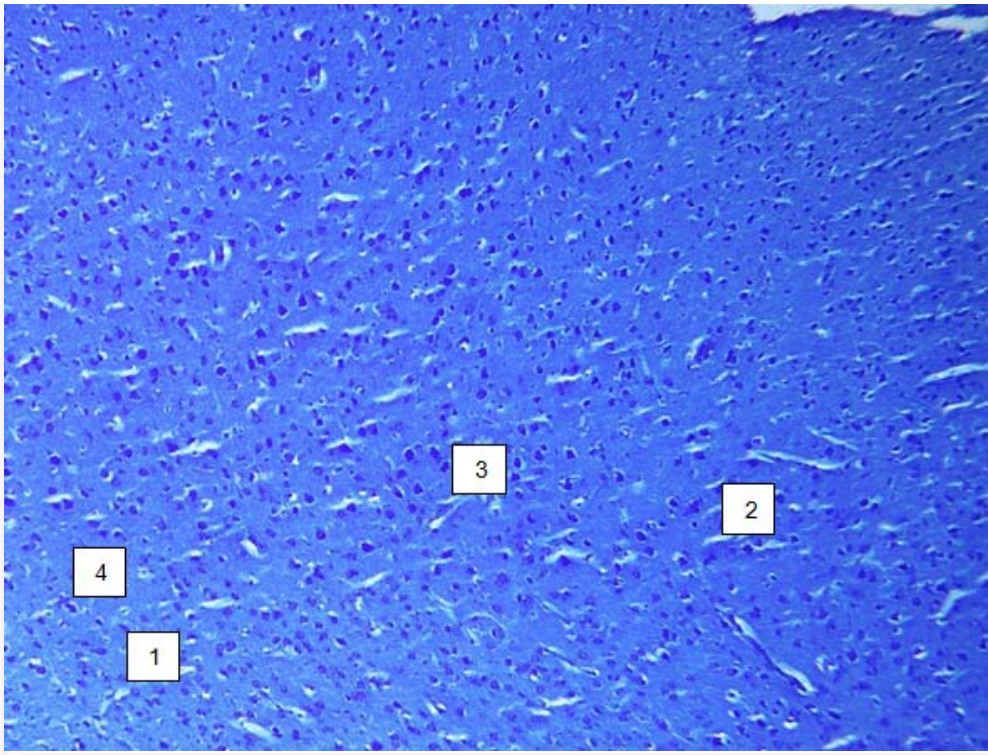


Рис. 2. Ділянка фронтальної кори головного мозку щурів групи контролю (МС). Хроматоліз нейроцитів (1). Помірний набряк нейропіле (2). Гіперхромні нейрони (3). Клітини-тіні (4). Забарвлення метиленовим синім-азуром II. $\times 200$.

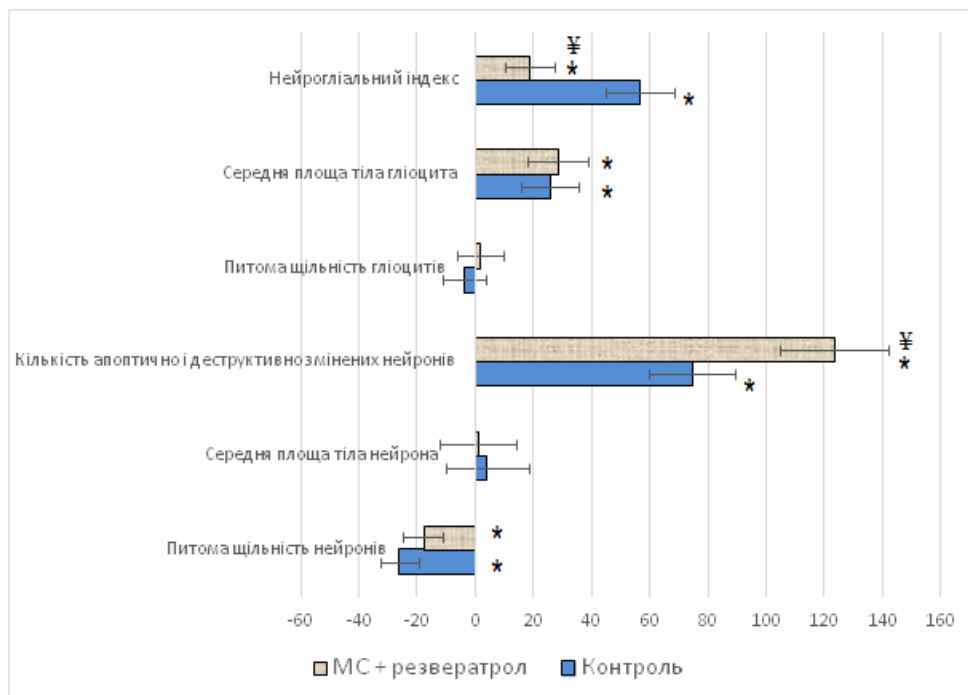


Рис. 3. Вплив гіпоглікемічних засобів на морфофункціональні показники IV-V шарів неокортексу щурів з експериментальним МС, ($M \pm m$).

Примітки: * – достовірна різниця ($p < 0,05$) у порівнянні з інтактною групою щурів; ¥ – достовірна різниця ($p < 0,05$) у порівнянні з контрольною групою щурів.

Водночас зміни з боку макроглії стосувалися, насамперед, астроцитів і характеризувалися ознаками гідропічної дистрофії. Нерідко поруч із темними нейронами у стані апоптозу спостерігалися некробіотично змінені перинейрональні гліоцити. Характерно, що питома щільність гліоцитів зменшувалась несуттєво, натомість значення середньої площі тіл гліоцитів переважали на 25,8% ($p < 0,05$) показники інтактних тварин, а величина нейрогліального індексу у цих умовах була на 56,5% ($p < 0,05$) вищою (див. рис.3).

Стан експериментального МС впливав на структуру гемомікроциркуляторного русла, що

проявлялося периваскулярним набряком, потовщення стінки судин, зменшення її просвіту, ознаками стазу та було морфологічним підґрунтям для зниження інтенсивності мозкового кровообігу. Низький рівень мозкового кровообігу найбільше серед інших факторів МС (абдомінальне ожиріння, гіпертриацилгліцеридемія) асоційований із зниженням функції пам'яті [12].

У свою чергу, курсове введення резвератролу сприяло збереженню пошарового розташування нейронів та характерного плану будови шарів у фронтальному неокортексі (рис. 4).

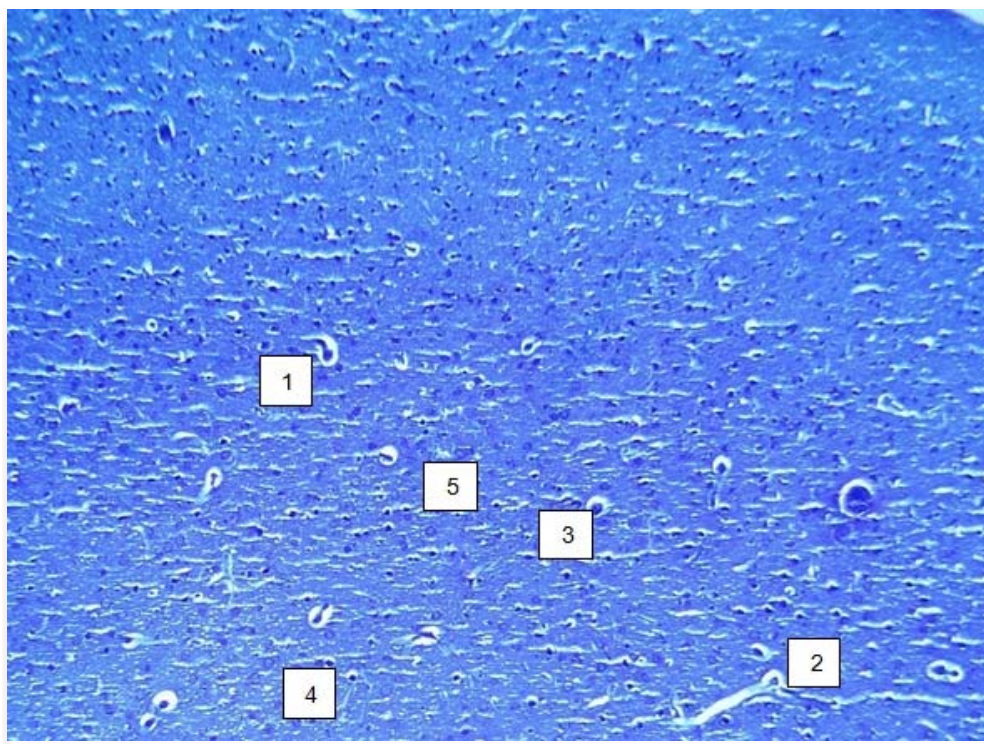


Рис. 4. Ділянка фронтальної кори головного мозку щурів із МС за умов прийому резвератролу. Осередки периваскулярних набряків (1), спустошення судин (2) та зони капіляростазу (3). Пікноформні нейрони (4). Клітини-тіні (5) Забарвлення метиленовим синім-азуром II. $\times 200$.

Поліморфні нейрони були представлені характерними для норми різновидами клітин. Нервові клітини з реактивними змінами склали численну групу і відрізнялися великою різноманітністю. Найчастіше зустрічалися нервові клітини зі зміненими тинкторіальними властивостями. На тлі поліхроматофільних нейроцитів відзначалося зменшення набряку нейропіле. Кількісний аналіз вмісту різних форм нервових клітин виявив, що відсоток нормохромних нейронів збільшувався несуттєво у порівнянні з даними групи тварин з МС (рис.5). При цьому, курсове введення резвератролу призводило до статистично значимого, у порівнянні з контролем, зменшення на 25,8% ($p < 0,05$) числа виснажених-гіпохромних нейронів. Водночас, кількість гіперхромних та пікноформних нейронів на 8,3%

($p > 0,05$) та 33,3% ($p < 0,05$) відповідно, перевищувала значення контрольної групи, а чисельність клітин-тіней, які характеризувалися глибоким розрідженням і спустошенням цитоплазми, відсутністю ядра і ядерця та були представлені лише блідою тінню в оточенні гіпертрофованих гліоцитів зменшувалась на 25,0% ($p < 0,05$) (рис.5).

Проведений морфометричний аналіз клітинного складу фронтальної кори щурів з МС за умов курсового введення резвератролу встановив статистично значиме зростання на 11% ($p < 0,05$) щільності нейроцитів у порівнянні з контрольною групою. Характерно, що значення середньої площі тіл нейронів суттєво не відрізнялося від контрольної та інтактною груп. Натомість рівень апоптотично і деструктивно змінених нейронів був найвищим серед усіх досліджуваних груп та

перевищував значення групи контролю на 27,9% ($p < 0,05$) (див. рис.3).

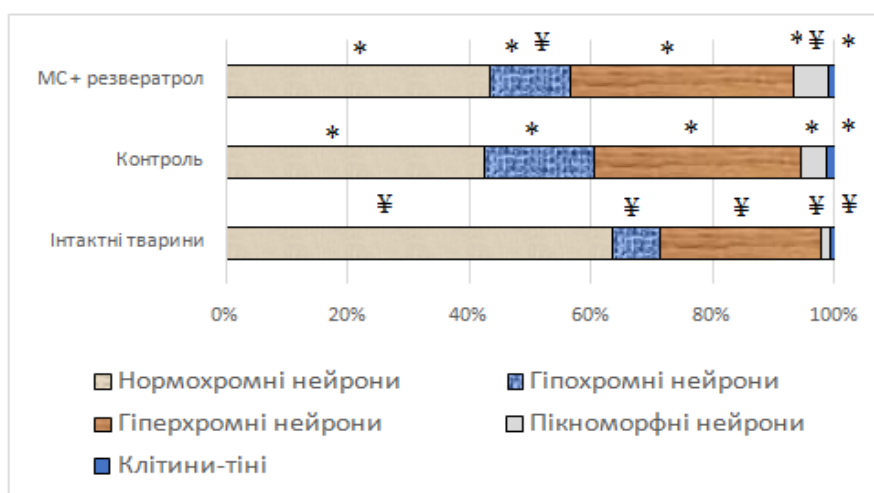


Рис. 5. Співвідношення морфологічних форм нервових клітин неокортексу щурів із експериментальним МС за умов введення резвератролу

Примітки: * – достовірна різниця ($p < 0,05$) у порівнянні з інтактною групою щурів; ¥ – достовірна різниця ($p < 0,05$) у порівнянні з контрольною групою щурів.

За умов введення резвератролу, в клітинних елементах макроглії виявлялись ознаки помірної дистрофії тіл астроцитів та гіпертрофія відростків клітин. Ядра клітин мали округлу форму та слабо забарвлювались фарбниками. Водночас кількісні показники нейроглії, у порівнянні зі значеннями групи контролю, характеризувалися лише відсутністю вагомих відхилень показників середньої площі тіл гліоцитів та статистично значимим зменшенням нейрогліального індексу на 24,1% ($p < 0,05$) (рис.3).

Таким чином, перебіг МС в експерименті призводить до істотних змін у нейронах, глії та судинах неокортексу. При цьому, кора головного мозку може вважатися однією з основних мішеней МС. Ймовірно, це може бути пов'язано з більш високою потребою неокортексу в енергетичних субстратах, його вразливістю при порушенні регуляції рівня глюкози (гіперглікемія, гіпоглікемія) та значною чутливістю до впливу оксидативного стресу, що в результаті може сприяти розвитку порушень пам'яті та регуляторних функцій [5]. Зростання кількості гіпохромних клітин, скоріш за все, може свідчити про їх попередню високу активність. При чому, збільшення чисельності гіперхромних клітин є проявом компенсаторних процесів у зв'язку з функціональною недостатністю гіпохромних нейронів. Водночас зростання числа пікноморфних нейронів та клітин-тіней, а також зниження питомої щільності нейронів на фоні збільшення кількості апоптотично- та деструктивно змінених клітин і збільшення площі тіл свідчить про активні незворотні некробіотичні процеси у неокортексі, які лежать в основі порушення функціонування ЦНС за умов МС.

Без сумніву, нейрон є ключовою ланкою нервової тканини, однак необхідно зважати на те, що його життєздатність повною мірою забезпечується нейроглією. Саме від її опорно-трофічних та метаболічних властивостей залежить функціональна активність нейронів [13]. Метаболічний синдром МС в експерименті, насамперед, сприяв ураженню перинеурональних астроцитів, яке характеризувалося проявами гідропічної дистрофії, набряком клітини та явищами апоптозу. У свою чергу статистично значиме зростання нейрогліального індексу свідчило про розвиток гліозу, який можливо є компенсаторною реакцією на зниження метаболічної активності нейронів неокортексу.

Стан гемомікроциркуляторного русла неокортексу щурів за умов прийому резвератролу характеризувався наявністю локальних периваскулярних набряків, потовщенням стінки артерій середнього та дрібного калібру, а також звуженням їх просвіту. Судини містили малу кількість формених елементів крові й місцями були порожніми, спустошеними, що ймовірно було пов'язано з погіршенням стану гемомікроциркуляції в порівнянні з нормою. Також у капілярах спостерігалось явище сладж-синдрому еритроцитів.

Слід зазначити, що експериментальне лікувально-профілактичне введення резвератролу не здатне повною мірою забезпечити адекватний рівень захисту нервової тканини за умов фруктозо-індукованого МС. Активність дослідженого препарату проявлялася зменшенням відсотка гіпохромних нейронів, зниженням нейрогліального індексу та помірним збільшенням щільності нейронів. Водночас зростання відсотку пікноморфних та щільності апоптотично- і деструктивно

змінених нейронів свідчить про низький рівень нейропротективного потенціалу цього засобу, а, можливо, і антиоксидантної терапії у цілому за умов МС, що вказує на необхідність першочергового використання препаратів, здатних впливати на окремі ланки патогенезу, і, зокрема, гіперглікемію та інсулінорезистентність.

Висновки

Перебіг фруктозоіндукованого метаболічного синдрому у щурів призводить до істотних по-

рушень нейронального і гліального апаратів неокортексу.

Лікувально-профілактичне використання ресвератролу не забезпечує достатній рівень захисту нейронів та глії за умов МС.

Перспективи подальших досліджень

Проведені нами дослідження відкривають можливості для подальшого вивчення ускладнень МС і оптимізації їх фармакотерапії та профілактики.

Літературні джерела References

1. Tanashjan MM, Raskurazhev AA, Lagoda OV, Shabalina AA, Antonova KV. [Cerebrovascular pathology and metabolic syndrome: clinical observations]. *Klinicheskij razbor Nauchnogo centra nevrologii*. 2013;(4):56-60. Russian.
2. Makisheva RT, Subbotina TI, Bantysch BB, Konstantinova DA. [Ischemic changes in the brain of different ages white rats after administration of insulin]. *Vestnik novyh medicinskih tehnologij. Elektronnoe izdanie*. 2015;1:2-13. Russian.
3. Harchenko VS. [Influence of high-calorie diet and quercetin on phospholipase D-dependent insulin signaling in the neocortex of young rats]. *Visnik Harkivskogo nacionalnogo universitetu imeni Karazina VN*. 2012;15(1008):41-9. Russian.
4. Tanashjan MM, Barhatov DJu, Konovarov RN. [Cognitive disorders and asthenic manifestations of cerebral arteriosclerosis and hypertension during metabolic syndrome]. *Atmosfera. Nervnye bolezni*. 2014;(2):20-4. Russian.
5. Shishkova VN. [Interrelation of metabolic and cognitive impairments in patients with diabetes, prediabetes, and metabolic syndrome]. *Consilium Medicum. Nevrologija/revmatologija*. 2010;1:22-9. Russian.
6. Borikov OJu, Gorbenko NI. [Effect of quercetin on the development of insulin resistance syndrome in male rats with high fat diet]. *Problemi endokrinnoi patologii*. 2009;4:64-70. Ukrainian.
7. Vasileva LV, Doncov AV. [Oxidative stress, insulin resistance and leptin levels in patients

with coronary heart disease with metabolic syndrome]. *Vestnik novyh medicinskih tehnologij*. 2010;17(2):78-80. Russian.

8. Kazakov JuM, Chekalina NI, Petrov JeJe. [Place of evelor (resveratrol) in antioxidant therapy]. *VISNIK VDNZU «Ukraïnska mediczna stomatologichna akademija» Aktualni problemi suchasnoi medicini*. 2013;13(4):236-42. Ukrainian.

9. Brasnyó P, Molnár GA, Mohás M, Markó L, Laczy B, Cseh J, Mikolás E, Szijártó IA, Mérei A, Halmai R, Mészáros LG, Sümegi B, Wittmann I. Resveratrol improves insulin sensitivity, reduces oxidative stress and activates the Akt pathway in type 2 diabetic patients. *J. Nutr*. 2011;106(3):383-9. Cited in Pubmed; PMID: 21385509.

10. Sarkisov DS, Perova JuL. [Microscopic technique]. *Moskva: Meditsina*. 1996; 542 p. Russian.

11. Collins TJ. ImageJ for microscopy. *BioTechniques*. 2007;43(1):25-30.

12. Birdsill AC, Carlsson CM, Willette AA, Okonkwo OC, Johnson SC, Xu G, Oh JM, Gallagher CL, Kosciak RL, Jonaitis EM, Hermann BP, Larue A, Rowley HA, Asthana S, Sager MA, Bendlin BB. Low cerebral blood flow is associated with lower memory function in metabolic syndrome. *Obesity*. 2013;21:1313-20. DOI: 10.1002/oby.20170.

13. Berezhnaja MA. [Neuronal-glia relations in superior frontal gyrus of the human brain in individuals of different sex and age]. *Medicina sodnoi i zavtra*. 2013;1(58):52-5. Russian.

Мархонь Н.А., Мамчур В.И., Жилюк В.И., Петрук Н.С. Морфологический анализ влияния ресвератрола на состояние нейронов и глии в неокортексе крыс с метаболическим синдромом.

Реферат. Цель данной работы заключается в морфологическом исследовании состояния нейронов и глии у крыс с экспериментальным метаболическим синдромом. Установлено, что употребление крысами 60%-го раствора фруктозы в течение 8 недель привело к дегенеративно-деструктивным изменениям в нейрональных и глияльных клетках. Вместе с этим, курсовое введение ресвератрола в течение 2-х недель не обеспечило достаточную защиту нервной ткани в условиях эксперимента.

Ключевые слова: метаболический синдром, преддиабет, крысы, ресвератрол, морфометрия, нейроны, глия, неокортекс.