

University of Groningen

Fulminante, rituximab-resistente, mucocutane pemphigus vulgaris

Gostynski, Antoni; Ammatuna, Emanuele; Huls, Geert; Bakker, Marjan; Jonkman, Marcel F.; Horvath, Barbara

Published in:
 Nederlands Tijdschrift voor Dermatologie en Venereologie

IMPORTANT NOTE: You are advised to consult the publisher's version (publisher's PDF) if you wish to cite from it. Please check the document version below.

Document Version
 Publisher's PDF, also known as Version of record

Publication date:
 2017

[Link to publication in University of Groningen/UMCG research database](#)

Citation for published version (APA):

Gostyński, A., Ammatuna, E., Huls, G., Wouthuyzen-Bakker, M., Jonkman, M. F., & Horváth, B. (2017). Fulminante, rituximab-resistente, mucocutane pemphigus vulgaris. *Nederlands Tijdschrift voor Dermatologie en Venereologie*, 27(6), 299-303.

Copyright

Other than for strictly personal use, it is not permitted to download or to forward/distribute the text or part of it without the consent of the author(s) and/or copyright holder(s), unless the work is under an open content license (like Creative Commons).

Take-down policy

If you believe that this document breaches copyright please contact us providing details, and we will remove access to the work immediately and investigate your claim.

Downloaded from the University of Groningen/UMCG research database (Pure): <http://www.rug.nl/research/portal>. For technical reasons the number of authors shown on this cover page is limited to 10 maximum.

Fulminante, rituximab-resistente, mucocutane pemphigus vulgaris

A. Gostyński¹, E. Ammatuna², G. Huls², M. Wouthuyzen-Bakker³, M.F. Jonkman⁴, B. Horváth⁴

¹ Dermatoloog i.o., afdeling Dermatologie, Universitair Medisch Centrum Groningen

² Hematoloog, afdeling Hematologie, Universitair Medisch Centrum Groningen

³ Internist-infectioloog, afdeling Interne geneeskunde/ Infectieziekten, Universitair Medisch Centrum Groningen

⁴ Dermatoloog, afdeling Dermatologie, Universitair Medisch Centrum Groningen

Correspondentieadres:

Antoni Gostyński, MD PhD

Universitair Medisch Centrum Groningen

Afdeling Dermatologie

Postbus 30.001

9700 RB Groningen

Telefoon: 050-3612520

E-mail: a.gostynski@umcg.nl

Pemphigus vulgaris (PV) is een antilichaamgedeerde auto-immuunblaarziekte. Karakteristiek voor mucocutane PV is acantholytische suprabasale blaarvorming met erosies in de mucosa en op de huid.¹ Het is aangetoond dat circulerende pathogene antilichamen tegen desmogleïne 1 (Dsg1) en desmogleïne 3 (Dsg3) de ziekte veroorzaken.^{1,3} Het exacte mechanisme van de acantholyse staat nog ter discussie maar meest waarschijnlijk zorgen de antilichamen voor depletie van Dsg1 en Dsg3 waardoor desmosomen niet gevormd kunnen worden.^{2,4} Pemphigus wordt in het Centrum voor Blaarziekten in Groningen standaard behandeld met oraal prednisolon (1 mg/kg in 4 maanden afbouwen) en anti-CD20-B-celtherapie met rituximab 2 x 1000 mg i.v. in twee weken, gevolgd door 500 mg in maand 6 en 12.^{5,6} Sinds 2005 werden bij ons meer dan 100 patiënten met rituximab behandeld en in alle gevallen werd de ziekte tot stilstand gebracht (*disease control, unpublished data*). Hier presenteren we een casus met fulminante mucocutane PV die nauwelijks op rituximab reageerde en waarvoor wij multiple myeloom protocol inzetten om ook de CD20-negatieve plasmacellen te elimineren.

ZIEKTEGESCHIEDENIS

Anamnese

Een 43-jarige man had sinds twee maanden snel progressief gegeneraliseerde blaarvorming met

erosies op huid en slijmvliezen. Patiënt was ook al enige tijd hees en had moeite met eten van hard voedsel wegens pijn in de mondholte. Patiënt was gehospitaliseerd in het zuiden van het land waarbij het niet mogelijk bleek om de hoge dosis prednisolon tot 1 mg/kg/dag verder af te bouwen. Tevens ontstond er koorts. Hierop werd hij overgeplaatst naar het UMCG.

Lichamelijk onderzoek

Wij zagen een ziek ogende patiënt. De vitale parameters waren: lichaamstemperatuur 37,8°C, bloeddruk 109/48 mmHg en een polsfrequentie van 83/min. Ongeveer 40-50% van het lichaamsoppervlak was aangedaan door blaren, schilfers, korsten en erosies (figuur 1A). De tekenen van Nikolsky type I en II waren positief. Vrijwel de gehele scalp en het perioculair en perioraal gebied waren erosief met multipole adherente gele squamæ en crustæ (figuur 1A). Op de lippen en oraal, op de tong, buccaal, gingivaal en palatinaal gegeneraliseerde erosies. Glans penis was erosief.

Aanvullend onderzoek

Histopathologisch onderzoek van de rand van de blaar toonde suprabasale splijting. Directe immunofluorescentie toonde granulaire deposities van IgG (3+) en complement C3c (2+) in een *epithelial cell surface* (ECS)-patroon. Serumonderzoek middels indirecte immunofluorescentie op apenslokdarm was positief voor IgG in ECS-patroon, negatief op rattenblaas en negatief op 1M zout gespleten huid. De ELISA-waarden (titers) voor antidesmogleïne 1 (Dsg1) en antidesmogleïne 3 (Dsg3) IgG-antilichamen waren beide > 150 bij standaardverduunning. Immunoblot was negatief voor paraneoplastische pemphigus antigenen. Algemeen laboratoriumonderzoek liet als bijzonderheden zien: leukopenie ($3,8 \times 10^9/L$), normocytair anemie (Hb 6,6 mmol/L, Ht 0,33 L/L), MCV 89,5 (fL) hoog CRP (212 mg/L) en bezinking (51 mm/uur) en laag totaal eiwit (46 g/L) en albumine (17 g/L).

Diagnose

Ernstige, gegeneraliseerde mucocutane pemphigus vulgaris met beginnende sepsis.

Therapie en beloop

Gedurende de periode van 8-4-2016 tot met 8-2-2017 werd de patiënt intensief behandeld met drie

langdurige opnames van 47, 61 en 101 dagen en twee kortdurende opnames van ieder 3 dagen. In totaal was de patiënt gedurende 227 (> 65%) van de 348 dagen follow-up opgenomen in het UMCG (figuur 1B en 2). Het beloop toont een evidente relatie tussen de hoogte van de Dsg-titers en de ziekteactiviteit met als maat de *Pemphigus Disease Area Index* (PDAI) (figuur 1B).⁷ Het beloop van de ziekteactiviteit in relatie met de behandelinterventies wordt weergegeven in figuur 2.

Opname 1

Tijdens de eerste opname werd patiënt behandeld met hoge dosis oraal prednisolon (tot 120 mg/dag, 1,5 mg/kg), rituximab 2x1000 mg op dag 4 en 22 en humane immunoglobulines (HIVIG) twee kuren van 2 g/kg beide verdeeld over vijf dagen (figuur 2). Deze opname werd gecompliceerd door koorts en tensiedaling op basis van bacteriële (multiresistente *Pseudomonas* en ESBL-positieve *Klebsiella*) en virale (herpes-simplexvirus type 2) superinfecties van de huid. Verder was parenterale voeding noodzakelijk in verband met orale erosies en pijn. Na 47 dagen van opname werd klinische verbetering met dalende anti-Dsg1- en anti-Dsg3-titers gezien en patiënt werd ontslagen. Elke vier weken werd dan HIVIG toege-

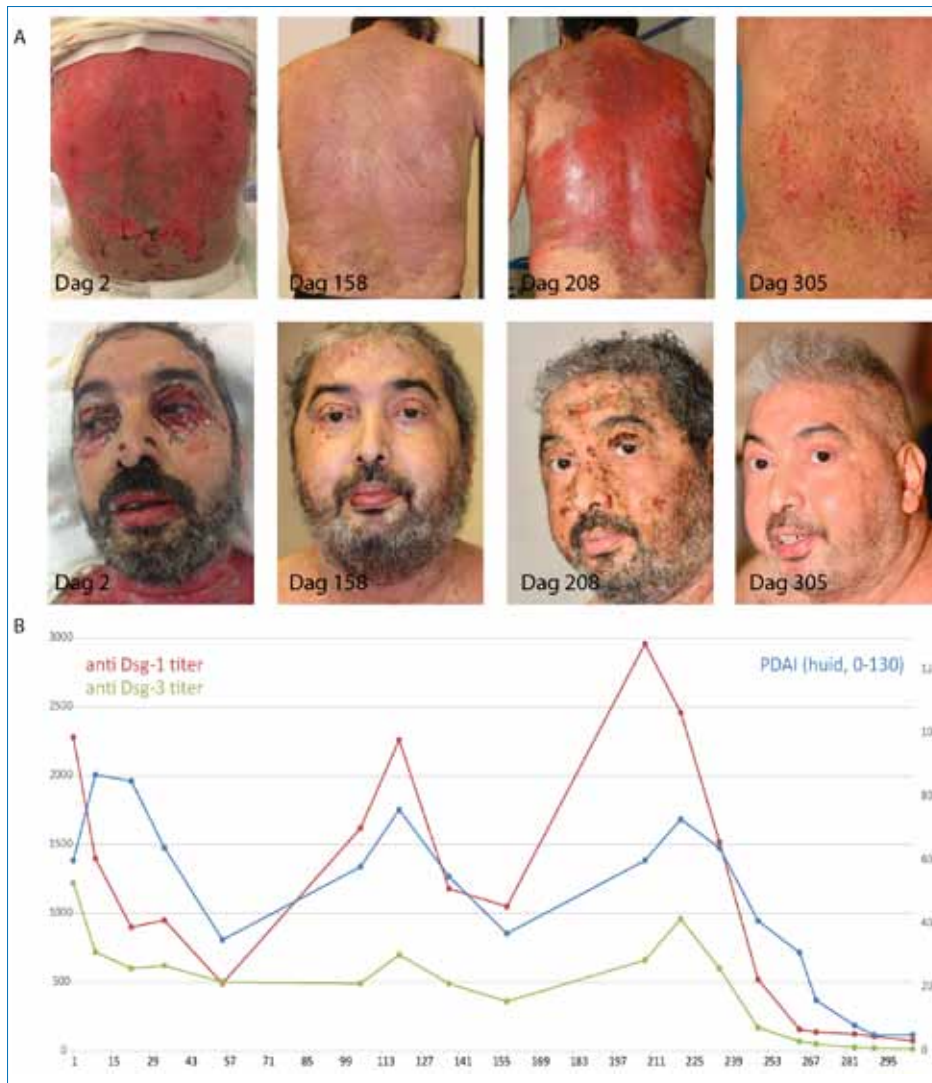diend in dosis van 2 g/kg verdeelt over vijf dagen tijdens een kortdurende opname.

Opname 2

Op dag 59 na ontslag werd patiënt opnieuw opgenomen in verband met exacerbatie van PV. Drie maanden na zijn eerste rituximab-infuus zagen we onverwachte stijging van anti-Dsg-titers met daarbij repopulatie van B-lymfocyten in het perifere bloed (figuur 2). Om deze redenen werd in het begin van deze opname gekozen voor herhaling van het rituximab-infuus (500 mg), drie maanden eerder dan gepland. Verder werden hoge dosis prednisolon en HIVIG gecontinueerd (figuur 2). Ook kreeg hij, ondanks profylaxe, terugkerend infecties met herpes-simplexvirus 2. Na 61 dagen werd een duidelijke klinische en serologische verbetering gezien en werd patiënt ontslagen.

Opname 3

Zes weken na de tweede opname werd patiënt met spoed opgenomen met fulminante toename van blaren en erosies met daarbij koorts. Gezien het snelle recidief na de tweede rituximab-gift werd het aantal CD19+/CD20+-cellen en de aanwezigheid van antistoffen tegen rituximab bepaald. In het perifere



Figuur 1A. Fotodocumentatie van de klinische presentatie bij begin eerste opname alhier (dag 2), einde tweede opname (dag 158), aanvang derde opname (dag 208) en na vierde VCD-kuur (305). 1B. Relatie autoantilichamen en het klinische beloop. Grafiek presenteert verloop in tijd (X-as) met anti-Dsg1- (rode lijn) en anti-Dsg3-titers (groene lijn) op Y-as links en de 'pemphigus disease area index' (PDAI)-score op Y-as rechts (0-130).

bloed waren de CD19+/CD20+-cellen niet aantoonbaar, ook werden geen antistoffen tegen rituximab aangetoond. Verder werd er geen M-proteïne gevonden, wel licht verhoogde aantal kappa en lambda-vrije lichte ketens. Een beenmergpunctie liet een subpopulatie van plasmacellen CD38/CD138-positief met vrij lichte ketens lambda restrictie (ongeveer 10% van de plasmacellen) zien, die mogelijk monoclonale antilichamen produceren. Verder onderzoek volgt om de antidesmogleïne specificiteit van deze plasmacellen aan te tonen.

Na multidisciplinair overleg met de afdelingen Hematologie en Infectieziekten werd besloten om een plasmacelgerichte therapie in te zetten. Hiervoor werd voor een standaardtherapie voor multipel myeloom gekozen: vier bortezomib (Velcade)/cyclofosfamide/dexamethason-kuren (VCD-kuren, tabel 1) gevolgd door autologe stamceltransplantatie. Patiënt werd tussen november 2016 en februari 2017 met vier VCD-kuren behandeld. Tijdens deze behandeling werd een snelle vermindering van anti-Dsg1- en anti-Dsg3-antilichamen bereikt met daarbij ook duidelijke vermindering van de ziekteactiviteit uitgedrukt in PDAI-score (figuur 1B en 2). Tijdens de eerste twee kuren kreeg patiënt meerdere keren koorts met tensiedaling met daarbij negatieve bloedkweken. Dit werd geëvalueerd als bacteriële superinfectie van de huid. Na de derde en vierde VCD-kuur was de huid zodanig hersteld, dat er verder geen superinfectie meer optrad. Patiënt werd in februari 2017 ontslagen in goede algemene toestand met nog lichte erosies centraal op de rug.

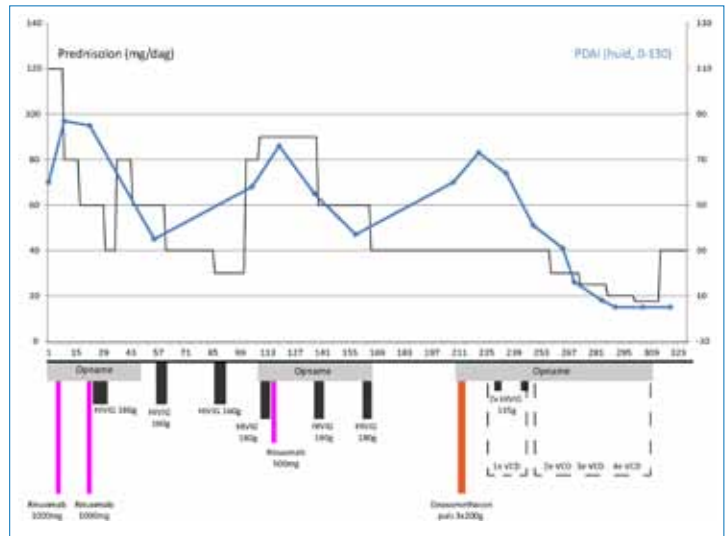
Vervolg

Volledig herstel van de huidbarrière is geïndiceerd om het infectierisico te verminderen bij autologe stamceltransplantatie, dat bestaat uit 1) oogsten van circulerende stamcellen na mobilisatie met cyclofosfamide, 2) myeloablatie met melfalan en 3) aansluitend terug infunderen van de autologe stamcellen. Derhalve volgde een extra vijfde VCD-kuur en rituximab-infuus (500 mg) in maart 2017 ter voorbereiding hierop.

Tabel 1.

VCD-kuur en rituximab-protocol van het UMCG.

VCD- kuur
Bortezomib/Cyclofosfamide/Dexamethason kuur
Duur van kuur: 21 dagen
Bortezomib 2,5 mg s.c., cyclofosfamide 1000 mg i.v. en dexamethason 40 mg p.o. op dag 1 en 8, bortezomib 2,5 mg s.c. op dag 4 en 11 en dexamethason 40 mg p.o op dag 15
Standaard rituximab-protocol voor pemphigus vulgaris (UMCG)
Duur van kuur: 1 jaar
Rituximab 1000 mg op dag 1 en 14
Rituximab 500 mg 6 en 12 maanden na dag 1



Figuur 2. Therapie en het klinisch beloop. Dosering van prednisolon (zwarte lijn) op Y-as links en PDAI-score van de huid (blauwe lijn) op Y-as rechts. Aanvullende therapeutische interventies worden aangegeven onder de X-as.

BESPREKING

In het verleden had pemphigus een hoge mortaliteit van 48%, met name door secundaire infecties en vermindering van voedselinname. Sinds het gebruik van orale corticosteroiden is de PV-mortaliteit tussen 1970 en 1990 gedaald naar 14%.⁸ Verdere ontwikkelingen in gebruik van corticosteroiden en mogelijk toevoegen van steroïdsparende immunosuppressiva, zoals azathioprine, zorgde voor verdere daling naar 5% in de periode 2000-2010.⁹ Tot op heden vormen systemische corticosteroiden de hoeksteen van de behandeling van pemphigus. Gebruik van anti-CD20-monoclonaal antilichaam, rituximab, werd in 2001 voor het eerst beschreven bij pemphigus.^{10,11} Sindsdien werd in vele publicaties melding gemaakt van de effectiviteit van anti-CD20-therapie in pemphigus en er wordt vrijwel altijd respons gezien.^{6,9} Het bleek een doorbraak in de behandeling en wordt nu aanbevolen als geneesmiddel van eerste keuze na bewijs hiervoor in een onlangs gepubliceerde gerandomiseerde trial van Joly et al.^{5,12,13}

CD20 is een marker dat zich bevindt op ontwikkelende B-cellen tot en met het preplasmacelstadium. De binding van CD20 met rituximab zorgt voor apoptose van B-cellen en voorkomt hiermee de rijping tot plasmacellen en de vorming van autoantilichamen. Na depletie van B-lymfocyten ontbreekt ook stimulatie van de Dsg-specifieke T-lymfocyten en verdwijnen deze spontaan.³ In het algemeen zijn in pemphigus vooral kortlevende plasmacellen verantwoordelijk voor antistofproductie.³ De halfwaardetijd van immunoglobuline is ongeveer een maand en die van plasmacellen kan variëren tussen maanden (kortlevende plasmacellen) en jaren (langlevende plasmacellen).¹⁴

Het effect van rituximab is zichtbaar na gemiddeld zeven weken (*disease control*) en het duurt gemiddeld zestien weken totdat de consolidatiefase wordt bereikt en de systemische corticosteroiden zijn afgebouwd.^{6,15} Bijwerkingen van rituximab betreffen voornamelijk infuusreacties die eenvoudig zijn te voorkomen. Bij gebruik van een derde immunosuppressivum naast corticosteroiden én rituximab dient profylaxe gegeven te worden tegen *Pneumocystis jirovecii* en herpesvirussen. Mortaliteit van anti-CD20-therapie in pemphigus is 1,3 %.⁹ Hoge effectiviteit en een relatief gunstig veiligheidsprofiel zorgen ervoor dat rituximab steeds vaker wordt gebruikt als geneesmiddel van eerste keuze voor pemphigus.^{3,6,9} Dit standpunt uitgedragen door de NVDV domeingroep inflammatoire ziekten werd onlangs door ZN overgenomen met het predicaat off label met vergoeding. Bij hoge waarden van anti-Dsg1 en anti-Dsg3 kan het nodig zijn om HIVIG toe te voegen, zoals bij 2,2% van de gevallen.⁹

Bij onze patiënt kon geen ziektecontrole worden bereikt met rituximab gecombineerd met hoge dosis prednisolon (120 mg/d) en HIVIG. Gezien zeer uitgebreide erosies, kolonisatie met multiresistente micro-organismen en detoriërende klinische status was een andere koers noodzakelijk. Zes maanden na de eerste rituximab-gift was de ziekte bij onze patiënt actief met stijgende autoantilichaamtiteren. Dit zou kunnen betekenen dat er niet alleen kortlevende maar ook langlevende plasmacellen aanwezig waren, die niet gevoelig zijn voor anti-CD20-therapie zijn.¹⁶ Beenmergpunctie bij onze patiënt liet een monoclonale subpopulatie van ongeveer 10% van alle plasmacellen zien. Verder onderzoek volgt om de specificiteit van deze plasmacellen aan te tonen. Gezien de ernstige refractaire PV met stijgende anti-Dsg1- en anti-Dsg3-titers en mogelijk pathogene subpopulatie van plasmacellen, werd besloten om de plasmacellen te behandelen met VCD-kuren en autologe stamceltransplantatie, een standaardbehandeling voor het multipel myeloom.

Er zijn in de literatuur al enkele gevallen beschreven van autologe en allogene stamceltransplantaties bij pemphigus met goed resultaat.¹⁷⁻²¹ Vanikar et al. beschrijven allogene transplantatie bij 11 PV-patiënten met 100% complete remissie.¹⁸ Wang et al. beschrijven twaalf PV-patiënten behandeld met autologe transplantatie met complete remissie bij elf van de twaalf patiënten; één patiënt overleed aan sepsis.²⁰ Rituximab-behandeling twee maanden voorafgaand aan autologe stamceltransplantatie werd bij één casus beschreven.²⁰ Verder in een casus met multipel myeloom werd remissie bereikt van IgA-pemphigus na VCD-kuren.²² Bortezomib, een proteasoominhibitor, is een redelijk selectieve therapie tegen plasmacellen die ook bij andere auto-immuunziekten werd voorgesteld, zoals systemische lupus erythematoses.²³ Samenvattend is dit de eerste casus van rituximab-refractaire pemphigus vulgaris waarbij ziektecontrole en remissie werd bereikt door rationale therapie met VCD-kuren en autologe stamceltransplantatie.

LITERATUUR

1. van der Wier G, Jonkman MF, Pas HH, Diercks GF. Ultrastructure of acantholysis in pemphigus foliaceus re-examined from the current perspective. *Br J Dermatol* 2012 Dec;167(6):1265-1271.
2. Oktarina DA, van der Wier G, Diercks GF, Jonkman MF, Pas HH. IgG-induced clustering of desmogleins 1 and 3 in skin of patients with pemphigus fits with the desmoglein nonassembly depletion hypothesis. *Br J Dermatol* 2011 Sep;165(3):552-562.
3. Di Zenzo G, Amber KT, Sayar BS, Muller EJ, Borradori L. Immune response in pemphigus and beyond: progresses and emerging concepts. *Semin Immunopathol* 2016 Jan;38(1):57-74.
4. Sokol E, Poot AM, Kramer D, Ishida-Yamamoto A, Jonkman MF, Giepmans BNG, et al. Desmoglein 1 in pemphigus foliaceus patient skin is depleted from desmosomes, clustered in interdigitating double membrane structures and sequestered in large cytoplasmic vesicles. 2017 in preparation.
5. Joly P, Maho-Vaillant M, Prost-Squarcioni C, et al. First line use of rituximab versus standard corticosteroid regimen in the treatment of patients with pemphigus: a multicenter randomized study. *Lancet* 2017;in press.
6. Horvath B, Huizinga J, Pas HH, Mulder AB, Jonkman MF. Low-dose rituximab is effective in pemphigus. *Br J Dermatol* 2012 Feb;166(2):405-412.
7. Daniel BS, Hertl M, Werth VP, Eming R, Murrell DF. Severity score indexes for blistering diseases. *Clin Dermatol* 2012 Jan-Feb;30(1):108-113.
8. Ryan JG. Pemphigus. A 20-year survey of experience with 70 cases. *Arch Dermatol* 1971 Jul;104(1):14-20.
9. Cholera M, Chainani-Wu N. Management of Pemphigus Vulgaris. *Adv Ther* 2016 Jun;33(6):910-958.
10. Borradori L, Lombardi T, Samson J, Girardet C, Saurat JH, Hugli A. Anti-CD20 monoclonal antibody (rituximab) for refractory erosive stomatitis secondary to CD20(+) follicular lymphoma-associated paraneoplastic pemphigus. *Arch Dermatol* 2001 Mar;137(3):269-272.
11. Heizmann M, Itin P, Wernli M, Borradori L, Bargetzi MJ. Successful treatment of paraneoplastic pemphigus in follicular NHL with rituximab: report of a case and review of treatment for paraneoplastic pemphigus in NHL and CLL. *Am J Hematol* 2001 Feb;66(2):142-144.
12. Joly P, Mouquet H, Roujeau JC, D'Incan M, Gilbert D, Jacquot S, et al. A single cycle of rituximab for the treatment of severe pemphigus. *N Engl J Med* 2007 Aug 9;357(6):545-552.
13. Murrell DF, Pena S, Marinovic B. Diagnosis and management of pemphigus: recommendations by an international panel of experts. *J Am Acad Dermatol* 2017;in press.
14. Andraud M, Lejeune O, Musoro JZ, Ogunjimi B, Beutels P, Hens N. Living on three time scales: the dynamics of plasma cell and antibody populations illustrated for hepatitis a virus. *PLoS Comput Biol* 2012;8(3):e1002418.
15. Murrell DF, Dick S, Ahmed AR, Amagai M, Barnadas MA, Borradori L, et al. Consensus statement on definitions of disease, end points, and therapeutic response for pemphigus. *J Am Acad Dermatol* 2008 Jun;58(6):1043-1046.

De complete literatuurlijst is, vanaf drie weken na publicatie in dit tijdschrift, te vinden op www.huidarts.info.

SAMENVATTING

Pemphigus vulgaris is een auto-immuunblaarziekte gemedieerd door antilichamen tegen desmogleïne 1 en 3. De eerstelijns therapie voor pemphigus is systemische corticosteroiden met anti-CD20-therapie (rituximab) om B-cellen te elimineren. In het Centrum voor Blaarziekten van het Universitair Medisch Centrum Groningen werden sinds 2005 meer dan 100 patiënten met pemphigus vulgaris en pemphigus foliaceus behandeld met rituximab. Alle patiënten bereikten partiële of complete remissie met deze therapie. Hier presenteren we een casus met fulminante mucocutane pemphigus vulgaris refractair op rituximab. Het falen van rituximab bleek niet te berusten op anti-rituximab antilichamen. Na een tweede recidief werd besloten om ook de plasmacellen (CD20-negatief) te elimineren gebruikmakend van het multipel myeloomprotocol bestaande uit cycli met bortezomib (Velcade), cyclofosfamide en dexamethason (VCD-kuren) gevolgd door autologe stamceltransplantatie. Hierop trad geleidelijk blijvende klinische en serologische remissie op. Na 5 VCD-kuren was de huid gesloten. Deze casus was een medische en verpleegkundige uitdaging met meer dan 227 opnamedagen in een periode van 11 maanden. Patiënt wacht momenteel op autologe stamceltransplantatie dat het blijvend effect moet consolideren door eliminatie van de laatste pathogene plasmacellen.

TREFWOORDEN

auto-immuunziekte – autologe stamceltransplantatie – rituximab – bortezomib

GEMELDE (FINANCIËLE) BELANGENVERSTRENGELING

Geen

SUMMARY

Pemphigus vulgaris is an autoimmune disease mediated by auto-antibodies against desmoglein 1 and 3. First line treatment for pemphigus consists of systemic corticosteroids and anti-CD20 therapy (rituximab) to eliminate B-cells. Since 2005, more than 100 patients with pemphigus have been treated with rituximab at the Center for Blistering Diseases of the University Medical Center Groningen. Until recently, all patients responded to rituximab therapy.

In this report we present a case of fulminant mucocutaneous pemphigus vulgaris that did not respond to rituximab. We did not detect antibodies against rituximab in patient's serum. After the second, life threatening flare it was decided to eliminate plasma cells (CD20 negative) with a standard multiple myeloma protocol. This protocol consists of bortezomib (Velcade), cyclophosphamide and dexamethasone regimens followed by autologous stem cell transplantation. After more than 227 days spent in the ward and five VCD regimens, the patient went into disease remission. Currently the patient is waiting for an autologous stem cell transplantation to increase the likelihood of achieving a durable complete remission.

KEYWORDS

autoimmune disease – autologous stem cell transplantation – rituximab – bortezomib