

University of Groningen

Desensitisatie om overgevoeligheid te omzeilen

Luiting, Jorien; de Monchy, Jan G R; Hiltermann, Thijo; Oude Elberink, Joanna N.G.

Published in:
 Nederlands tijdschrift voor geneeskunde

IMPORTANT NOTE: You are advised to consult the publisher's version (publisher's PDF) if you wish to cite from it. Please check the document version below.

Document Version
 Publisher's PDF, also known as Version of record

Publication date:
 2011

[Link to publication in University of Groningen/UMCG research database](#)

Citation for published version (APA):

Luiting, J., de Monchy, J. G. R., Hiltermann, T. J. N. J., & Oude Elberink, J. N. G. H. (2011). Desensitisatie om overgevoeligheid te omzeilen: Behandeling met docetaxel toch mogelijk gemaakt. *Nederlands tijdschrift voor geneeskunde*, 155, [A2980].

Copyright

Other than for strictly personal use, it is not permitted to download or to forward/distribute the text or part of it without the consent of the author(s) and/or copyright holder(s), unless the work is under an open content license (like Creative Commons).

Take-down policy

If you believe that this document breaches copyright please contact us providing details, and we will remove access to the work immediately and investigate your claim.

Downloaded from the University of Groningen/UMCG research database (Pure): <http://www.rug.nl/research/portal>. For technical reasons the number of authors shown on this cover page is limited to 10 maximum.

Desensitisatie om overgevoeligheid te omzeilen

BEHANDELING MET DOCETAXEL TOCH MOGELIJK GEMAAKT

Jorien Luiting, Jan G.R. de Monchy, T.J.N. (Jeroen) Hiltermann en J.N.G. (Hanneke) Oude Elberink

Dames en Heren,

Overgevoelighedsreacties op chemotherapie zijn frequent geziene bijwerkingen. Dergelijke reacties kunnen variëren van milde overgevoeligheid in de vorm van opvliegingen ('flushing') en jeuk, tot ernstige levensbedreigende anafylaxie met soms een fatale afloop.¹⁻³ Bij 5-45% van de met cytostatica behandelde patiënten wordt enige mate van overgevoeligheid vastgesteld.²

Een overgevoelighedsreactie wordt gedefinieerd als een onverwachte bijwerking op een medicament, met klachten lijkend op een allergische reactie, bij een dosis die normaal gesproken getolereerd wordt. Overgevoelighedsreacties zijn niet gerelateerd aan de farmacologische werking van het middel en kunnen bij alle cytostatica optreden. Zowel acute allergische (IgE-gemedieerde) reacties als niet-allergische, anafylactoïde reacties kunnen ten grondslag liggen aan deze overgevoelighedsreacties. Hoewel het onderliggend mechanisme verschilt, komen de symptomen overeen. Bij type I-allergische reacties zullen symptomen pas optreden bij herhaalde blootstelling aan het allergeen, doordat sensibilisatie plaats moet vinden. Het bijpassende, specifieke IgE kan worden aangetoond door middel van huidtesten of specifiek serologisch onderzoek.²

Overgevoelighedsreacties op taxanen treden vaak op bij de eerste blootstelling aan het cytostaticum; specifieke antistoffen worden niet gevonden en huidtesten waren bij deze patiënten altijd negatief.⁴ Dit zou erop kunnen wijzen dat een niet-allergisch mechanisme ten grondslag ligt aan de overgevoelighedsreactie, zoals dat ook meestal het geval is bij röntgencontrastvloeistof.⁵ Indien een patiënt een ernstige anafylactoïde reactie doormaakt op een cytostaticum, of er een IgE-gemedieerde reactie wordt aangetoond, wordt het ontraden de patiënt opnieuw bloot te stellen aan het oorzakelijke agens. Dit vanwege het risico op een ernstige, eventueel fatale reactie.^{2,3,6} Dan moet men kiezen voor behandeling met een tweedekeuspreparaat, waarbij men de keus baseert op de tumorgevoeligheid en de bijwerkingen.^{2,3,7}

Dit beloop zagen wij bij een patiënte die een overgevoelighedsreactie op docetaxel doormaakte. In deze les laten wij zien dat men ondanks een ernstige overgevoeligheid toch het benodigde cytostaticum toe kan dienen. Dit is mogelijk door middel van een kortdurende desensi-

Universitair Medisch Centrum, Groningen.

Afd. Longgeneeskunde: drs. J. Luiting,

arts-assistent longgeneeskunde;

dr. T.J.N. Hiltermann, longarts.

Afd. Allergologie.: prof.dr. J.G.R. de Monchy en

dr. J.N.G. Oude Elberink, allergologen.

Contactpersoon: Dr. J.N.G. Oude Elberink

(j.n.g.oude.elberink@int.umcg.nl).

UITLEG

Docetaxel en de venijnboom Docetaxel vormt samen met paclitaxel de groep van de taxanen. Deze antimetabole cytostatica remmen de reorganisatie van het intracellulaire microtubuli-netwerk door polymerisatie van tubuline, waardoor celdeling niet meer plaats kan vinden. Docetaxel is een semisynthetisch taxaan dat oorspronkelijk gewonnen werd uit de naalden van de Europese venijnboom, *Taxus baccata* (figuur 2). De taxus wordt veel gebruikt voor heggen en afrasteringen, omdat de boom zich goed laat snoeien, langzaam groeit en mooi vertakt en wintergroen is. De toxiciteit van de taxus is al millennia bekend. Het gif werd bij suïcide gebruikt en om pijnpunten in te dopen. Ook voor dieren is de plant giftig. Bij runderen en paarden, maar ook bij kleine huisdieren die eten van de boom, verloopt de intoxicatie fataal. In 1996 werd docetaxel geregistreerd als cytostaticum en sindsdien neemt het een belangrijke plaats in de behandeling van onder andere ovarium-, mamma- en longcarcinoom en andere solide tumoren. Docetaxel in combinatie met carboplatine vormt de tweedelijns cytostatische behandeling bij patiënten met gemetastaseerd of met lokaal gevorderd, irresectabel niet-kleincellig longcarcinoom. De bekendste bijwerkingen van de behandeling met docetaxel zijn neutropenie, vochtretentie, nageltoxiciteit, asthenie, neuropathie en overgevoelighedsreacties.³

Pathologische classificatie van het resectievlak Ro-resectie = het resectievlak is macroscopisch en microscopisch vrij van tumorweefsel; R1-resectie = tumorweefsel wordt microscopisch aangetroffen tot in het resectievlak; R2-resectie = in het resectievlak wordt macroscopisch tumorweefsel gezien.

tisatiekuur, waarbij tijdelijke tolerantie geïnduceerd wordt door toediening van een aantal oplopende doseringen van het betreffende geneesmiddel, totdat de therapeutische dosering bereikt wordt.

Patiënt A is een 57-jarige vrouw die werkt in een tuincentrum waar zij *Taxus baccata* verwerkt en verkoopt – overigens zonder klachten van de bovenste luchtwegen of eczeemklachten tijdens deze werkzaamheden. Bij haar werd 2 jaar geleden een lobectomie van de linker onderkwab uitgevoerd wegens een longcarcinoom (pT2N2Mo, stadium IIIA, Ro-resectie (zie uitlegkader). Vervolgens werd zij behandeld met adjuvante chemotherapie in de vorm van cisplatine en perimetrexed. Een half jaar later kreeg zij hemoptoë. Aanvullend onderzoek toonde gemetastaseerde ziekte aan. Als tweedelijnsbehandeling werd patiënte behandeld met erlotinib, een epidermale-groefactorreceptor(EGFR)-tyrosinekinaseremmer. Onder deze behandeling ontwikkelde zich links in haar hals een groeiende en pijnlijke lymfkliermetastase en kreeg zij last van gewrichts- en vermoeidheidsklachten (geduid als marie-bamberger-syndroom, ook bekend als pulmonale

hypertrofische osteoarthropathie). Daarop werd gestart met derdelijnsbehandeling in de vorm van docetaxel en carboplatine. Voorzorgsmaatregelen voor de behandeling met taxaanbevattende chemotherapie in de vorm van premedicatie met dexamethason werden in acht genomen.

Tijdens de eerste kuur, 10 min na de start van de docetaxel-infusie, werd patiënte licht kortademig en had zij een beklemmend gevoel op de borst en tevens flushing. De infusiesnelheid werd gehalveerd, waarop de symptomen grotendeels verdwenen en de kuur kon worden afge- maakt. De effectiviteit van de behandeling werd na de eerste cyclus duidelijk uit onderzoek van de halslymfklier, welke bij palpatie van 4 naar 2 cm geslonken was; ook de gewrichts- en vermoeidheidsklachten waren verdwenen.

Bij de tweede kuur werd patiënte intensief voorbehandeld met dexamethason en liet men uit voorzorg de docetaxel op halve snelheid inlopen. Binnen 1 min na de start van de infusie bemerkte patiënte een drukkend gevoel op de borst met hierbij forse dyspneu en een gespannen en branderig gevoel van de huid van het gelaat. Bij lichame- lijk onderzoek was er sprake van stridor en van flushing van het gelaat; er waren geen gegeneraliseerde huidafwij- kingen. De tong en keel waren gezwollen. De tensie bleef stabiel. Peracut werd de toediening van docetaxel gestopt en kreeg patiënte clemastine 2 mg en dexamethason 10 mg intraveneus toegediend. Hierop verdwenen de klach- ten. De docetaxel werd vervangen door vinorelbine- carboplatine. Na 4 kuren had patiënte hierop een partiële respons (volgens zogenaamde RECIST 1.1-criteria).⁸ Maar 3 weken na voltooiing van alle 4 kuren was er een klini- sche verslechtering, blijkens toename van de vermoeid- heid en terugkeren van de marie-bambergersymptomen, en met tumorprogressie op de thoraxfoto (figuur 1).

Verdere cytostatische behandel mogelijkheden waren er in dit stadium nauwelijks meer, zodat wij de mogelijkheid van hernieuwde introductie van docetaxel overwogen. Overleg met de allergoloog vond plaats. De eerste keus was het uitvoeren van huidpriktests met docetaxel, om de aard van de reactie te evalueren. Echter, omdat er vaak negatieve huidtests worden gevonden bij taxanen en patiënte eerder een toxische huidreactie had doorgemaakt door contact met het cytostaticum, werd besloten hiervan af te zien, mede omdat de uitkomst geen consequenties voor het beleid zou hebben. Zogenaamde ‘prick-to-prick’- tests met respectievelijk de naalden, de vrucht en de pitjes van de *T. baccata* werden wel uitgevoerd om een moge- lijke kruisreactiviteit te evalueren tussen de plant en het cytostaticum. Bij een dergelijke prick-to-prick-huidtest wordt met een lancetje in het te testen allergen geprikt en vervolgens in de huid. Sensibilisatie voor *T. baccata*, en dus kruisreactiviteit, kon hiermee niet worden aange- toond.

Patiënte onderging daarop een desensitisatiekuur waarbij

gedurende 6 h de benodigde dosis docetaxel in 12 stappen werd toegediend, te beginnen met 1/50.000 deel van het totaal. Bij elke stap werd de toegediende dosis ruwweg verdubbeld. De procedure vond plaats onder monitoring en supervisie van een allergoloog. Noodmedicatie en intensieve care-voorzieningen waren beschikbaar. De volledige dosis docetaxel kon op deze wijze worden toegediend zonder tekenen van een overgevoeligheidsreactie. Daarop onderging patiënte nog 3 maal zonder problemen dezelfde procedure met een ruime partiële respons van haar tumorziekte na 4 kuren (zie figuur 1b).

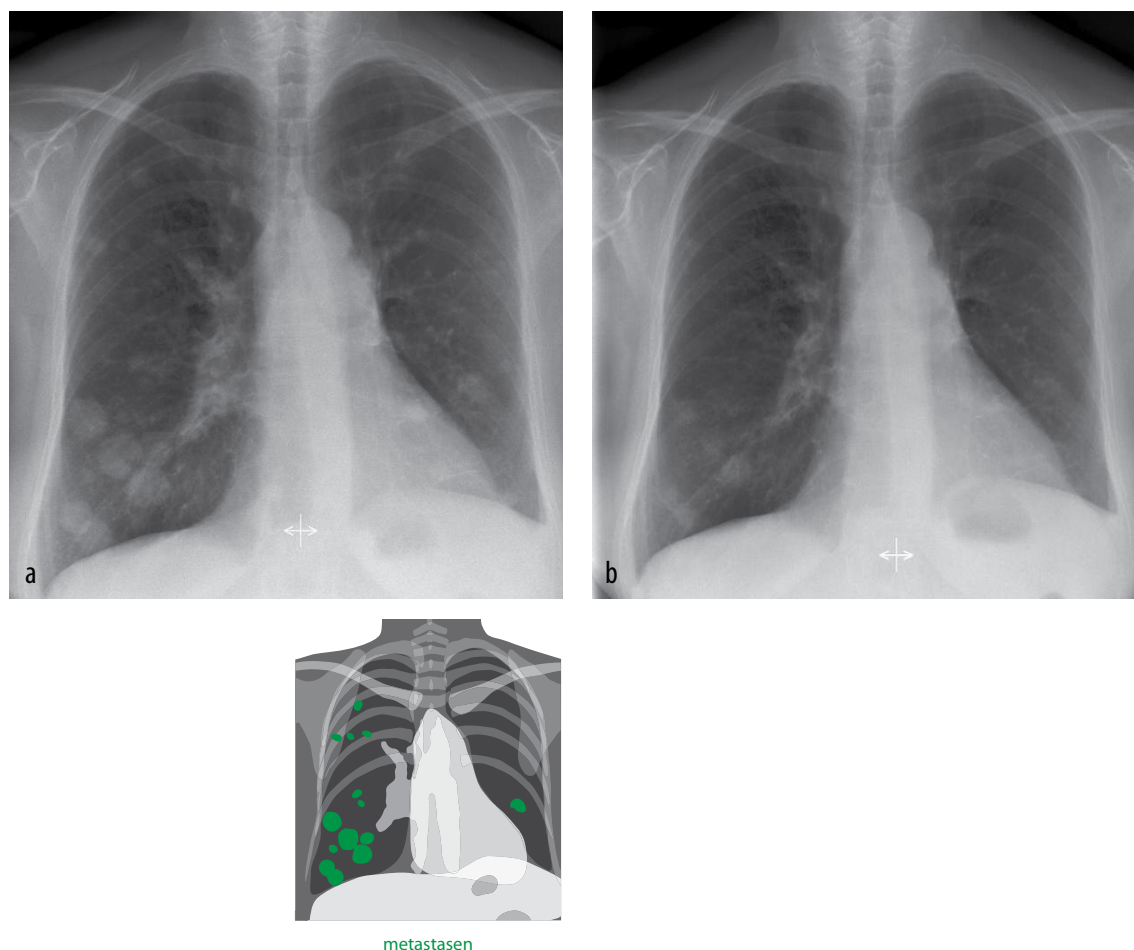
BESCHOUWING

DIFFERENTIAALDIAGNOSTISCHE OVERWEGINGEN

De beschreven patiënte kreeg een milde overgevoeligheidsreactie tijdens haar eerste docetaxelkuur. Ongeveer 95% van de overgevoeligheidsreacties op docetaxel vindt

plaats tijdens de eerste of tweede gift, meestal binnen 10 min na de start van de infusie, wat duidt op een niet-IgE-gemedieerde reactie.^{1,3,4} In het verleden werden na een overgevoeligheidsreactie huidtesten met docetaxel en serologisch onderzoek ingezet om specifiek IgE aan te tonen. Deze testen bleven negatief waardoor ze in onbruik zijn geraakt als diagnosticum.⁴ In de literatuur wordt dan ook aangenomen dat de meeste overgevoeligheidsreacties op taxanen niet IgE-gemedieerd zijn.

Kruisreactiviteit tussen paclitaxel en docetaxel is beschreven en kan een rol spelen bij patiënten die overgevoeligheidsreacties op beide taxanen doormaken.¹ Hoewel er in de literatuur geen casus beschreven is van acute allergische reacties op docetaxel ten gevolge van kruisreactiviteit met bestanddelen van de *T. baccata*, hebben we dit als mogelijkheid wel overwogen. Zeker bij deze patiënte, die beroepsmatig veel contact met de plant had. Ook het beloop van de overgevoeligheidsreactie, waarbij



FIGUUR 1 horaxröntgenfoto's bij patiënt A: (a) multipale lokalisaties van longcarcinoom; (b) na 4 kuren docetaxel.

de tweede reactie heftiger is ondanks voorbehandeling, past bij een IgE-gemedieerd mechanisme. In de pollen, naalden en het hout van de verschillende taxussoorten, zijn bestanddelen aangetroffen die grote overeenkomst vertonen met docetaxel. Het stuifmeel is in het voorjaar aanwezig in de lucht en sensibilisatie kan optreden.⁹ Dientengevolge kan expositie aan taxuspollen leiden tot rinoconjunctivitis-klachten. Infusie met docetaxel kan dan door kruisreactiviteit bij gesensibiliseerde patiënten anafylactische reacties uitlokken. Ondanks negatieve prick-to-pricktests hebben wij patiënte aangeraden contact met deze plant te vermijden (figuur 2).

Een laatste differentiaaldiagnostische overweging is een overgevoeligheidsreactie op polysorbaat 80, het solvens van docetaxel. Deze emulgator wordt gebruikt in voedingsmiddelen, crèmes en een groot aantal geneesmiddelpreparaten.¹⁰ Verder onderzoek bij onze patiënte naar dit allergeen werd niet gedaan. Al met al blijft de oorzakelijke stimulus van de overgevoeligheidsreacties bij haar dus onzeker, maar wij achten een niet-IgE-gemedieerde reactie op docetaxel het waarschijnlijkst.

BELEID NA EEN MILDE OVERGEVOELIGHEIDSREACTIE

Bij overgevoeligheidsreacties op docetaxel zijn interventies zoals een lagere infusiesnelheid en premedicatie in

de vorm van glucocorticoïden en antihistaminica meestal voldoende om een tweede reactie te voorkomen. Bij sommige patiënten treedt overgevoeligheid wederom op ondanks de genomen voorzorgsmaatregelen, zoals ook bij onze patiënte.¹⁻⁴ In die situaties kan desensitisatie uitkomst bieden.

DESENSITISATIE VERSUS DESENSIBILISATIE

Desensitiseringstherapie heeft als doel de patiënt te beschermen tegen een overgevoeligheidsreactie op een geneesmiddel, door frequente toediening van stijgende hoeveelheden van het medicament, beginnend met een zeer lage dosering; door deze therapie kan een kortdurende periode van ongevoeligheid worden bewerkstelligd. De cellulaire en moleculaire mechanismen die ten grondslag liggen aan de tijdelijke ongevoeligheid zijn vooralsnog onduidelijk, maar vermoedelijk gaat het om een uitputtingsfenomeen van de mestcellen.⁶

Desensitatie moet niet verward worden met desensibilisatie, zoals wordt bereikt door immunotherapie met allergenen. In tegenstelling tot desensitatie wordt met immunotherapie een toestand bereikt waarbij een individu langdurig, mogelijk levenslang, niet meer allergisch reageert op het allergeen waarvoor sensibilisatie is opgetreden. Een aangetoonde IgE-gemedieerde reactie is



FIGUUR 2 *Taxus baccata*: (a) habitus (www.nortplantas.com); (b) vruchten (www.li.wikipedia.org).

hierbij een voorwaarde. Bij desensibilisatie lijkt de inductie van regulatorische T-cellen en van specifiek IgG een sleutelrol te spelen in het optreden van perifere tolerantie door de immunotherapie.¹¹

HISTORIE EN TOEPASSINGSGBIED VAN DESENSITISATIE

Ruim 50 jaar geleden werden desensitisatieprocedures toegepast bij IgE-gemedieerde reacties bij patiënten met ernstige infecties die op penicilline reageerden met een overgevoeligheidsreactie. Hierdoor kon men het essentiële, maar potentieel dodelijke geneesmiddel toch toedienen. Er werd een protocol ontwikkeld bestaande uit een 12-stapsschema. Door het medicament in 3 verschillende concentraties (infusievloeistof en verdunningen van 1:10 en 1:100) met verschillende infusiesnelheden in te laten lopen, wordt de hoeveelheid toegediende medicatie elke 15 min bij benadering verdubbeld. Bij stap 12 wordt de beoogde concentratie met de standaard-infusiesnelheid toegediend (tabel). Met dit protocol zijn succesvolle desensitisaties uitgevoerd voor onder andere penicilline, vancomycine, fluorchinolonen, NSAID's, cytostatica en monoklonale antilichamen. Vrijwel alle patiënten tolereren infusie van de benodigde medicatie.

De bereikte desensitisatie is van korte duur, maar kan in stand worden gehouden door toediening van het medicijn met vaste intervallen. De duur van dit interval is afhankelijk van de farmacokinetiek van het geneesmiddel. Het is bekend dat desensitisatie voor acetylsalicylzuur en voor NSAID's in stand blijft bij dagelijkse toediening. Bij chemotherapie is het interval tussen 2 giften te

lang en moet het volledige protocol weer worden afgevoerd om overgevoeligheidsreacties te voorkomen.^{1,6}

Desensitisatie is effectief en veilig gebleken bij zowel IgE-gemedieerde reacties als bij niet-allergische reacties. Het aantonen van specifiek IgE is dus niet noodzakelijk om effectieve desensitisatie mogelijk te maken.^{1,5} Nadere diagnostiek naar de aard van de reacties bij onze patiënte is dan ook weinig waardevol voor het te voeren desensitisatie beleid.

VOORZORGSMAATREGELEN VOOR DE ALGEMENE PRAKTIJK

Om veiligheid en effectiviteit van desensitisatie te waarborgen in uw praktijk, is bekwaamheid en het gebruik van een bewezen succesvol desensitisatieschema een vereiste. Desensitisaties zijn te beschouwen als hoogrisico-interventies en zowel de indicatiestelling als de uitvoering dient te gebeuren door een specialist op het gebied van allergische aandoeningen.⁵ Alhoewel bij ruim 90% van de uitgevoerde desensitisaties geen of slechts milde overgevoeligheidsreacties gezien worden, moet men beducht zijn op ernstige reacties. Het risico op overgevoeligheid is het hoogst bij de latere stappen in het protocol (75% treedt op bij infusie van oplossing C; zie de tabel) en als de patiënt nog niet eerder gedesensitiseerd is voor het betreffende geneesmiddel. Bij desensitisatieprocedures moeten intensievecarevoorzieningen, personeel getraind in de behandeling van anafylaxie en noodmedicatie in de vorm van epinefrine, antihistaminica en glucocorticoiden voorhanden zijn.^{1,4,5}

TABEL Desensitisatieprotocol voor de toediening van 300 mg paclitaxel in 12 stappen, met 3 verschillende oplossingen.⁴

stap	oplossing*	infusiesnelheid in ml/h	tijdsverloop in min	toegediende dosis in mg	cumulatieve dosis in mg
1	A	2	15	0,006	0,006
2	A	5	15	0,015	0,021
3	A	10	15	0,03	0,051
4	A	20	15	0,06	0,111
5	B	5	15	0,15	0,261
6	B	10	15	0,3	0,561
7	B	20	15	0,6	1,161
8	B	40	15	1,2	2,361
9	C	10	15	3	5,361
10	C	20	15	6	11,361
11	C	40	15	12	23,361
12	C	75	184,4†	276,639	300

*Oplossing A: paclitaxel 3 mg in 250 ml, dat wil zeggen 0,012 mg/ml;

oplossing B: paclitaxel 30 mg in 250 ml, dat wil zeggen 0,12 mg/ml;

oplossing C: paclitaxel 300 mg in 250 ml, dat wil zeggen 1,2 mg/ml.

†Totale tijdsduur: 5,8 h.

LEERPUNTEN

- **Overgevoeligheidsreacties op cytostatica beperken de behandelingsmogelijkheden voor zowel arts als patiënt.**
- **Na milde, niet-IgE-gemedieerde reacties kan herintroductie van het cytostaticum bij veel patiënten zonder bijwerkingen plaatsvinden bij een lagere infusiesnelheid en gebruik van premedicatie.**
- **Herintroductie is bij ernstige en IgE-gemedieerde reacties gecontra-indiceerd vanwege het risico op levensbedreigende anafylaxie.**
- **Desensitisatie kan toediening van het benodigde medicament mogelijk maken en is veilig en effectief gebleken bij zowel patiënten met anafylactische als met anafylactoïde reacties.**
- **Desensitisatie is een potentieel levensbedreigende procedure en moet derhalve onder bewaakte omstandigheden en door een specialist op het gebied van allergische aandoeningen worden uitgevoerd.**

Dames en Heren, effectieve en noodzakelijke behandelingen met geneesmiddelen moeten soms gestaakt of vermeden worden vanwege overgevoeligheidsreacties. Wij hebben u laten zien dat een desensitisatie uitkomst kan bieden voor arts en patiënt, wanneer behandelingsmogelijkheden beperkt worden door levensbedreigende overgevoeligheidsreacties op geneesmiddelen. Omdat het een intensieve behandeling is met potentieel ernstige bijwerkingen moet desensitisatie alleen toegepast worden wanneer er geen gelijkwaardige alternatieve medicatie voorhanden is voor de behandeling van de patiënt.

Belangenconflict: geen gemeld. Financiële ondersteuning: geen gemeld.

Aanvaard op 13 februari 2011

Citeer als: Ned Tijdschr Geneeskd. 2011;155:A2980

[➤ Meer op www.ntvg.nl/klinischepraktijk](http://www.ntvg.nl/klinischepraktijk)

LITERATUURLIJST

- 1 Limsuwan T, Castells MC. Outcomes and safety of rapid desensitization for chemotherapy hypersensitivity. *Expert Opin Drug Saf.* 2010;9:39-53.
- 2 Lenz HJ. Management and preparedness for infusion and hypersensitivity reactions. *Oncologist.* 2007;12:601-9.
- 3 Baker J, Ajani J, Scotte F, et al. Docetaxel-related side effects and their management. *Eur J Oncol Nurs.* 2009;13:49-59.
- 4 Feldweg AM, Lee CW, Matulonis UA, Castells M. Rapid desensitization for hypersensitivity reactions to paclitaxel and docetaxel: a new standard protocol used in 77 successful treatments. *Gynecol Oncol.* 2005;96:824-9.
- 5 Castells M. Desensitization for drug allergy. *Curr Opin Allergy Clin Immunol.* 2006;6:476-81.
- 6 Castells M. Rapid desensitization for hypersensitivity reactions to medications. *Immunol Allergy Clin North Am.* 2009;29:585-606.
- 7 Castells MC, Tennant NM, Sloane DE, et al. Hypersensitivity reactions to chemotherapy: outcomes and safety of rapid desensitization in 413 cases. *J Allergy Clin Immunol.* 2008;122:574-80.
- 8 Eisenhauer EA, Therasse P, Bogaerts J, Schwartz LH, Sargent D, Ford R, et al. New response evaluation criteria in solid tumours: revised RECIST guideline (version 1.1). *Eur J Cancer.* 2009;45:228-47.
- 9 Vanhaelen M, Duchateau J, Vanhaelen-Fastre R, Jaziri M. Taxanes in *Taxus baccata* pollen: cardiotoxicity and/or allergenicity? *Planta Med.* 2002;68:36-40.
- 10 Coors EA, Seybold H, Merk HF, Mahler V. Polysorbate 80 in medical products and nonimmunologic anaphylactoid reactions. *Ann Allergy Asthma Immunol.* 2005;95:593-9.
- 11 Akdis M. Immune tolerance in allergy. *Curr Opin Immunol.* 2009;21:700-7.