

University of Groningen

## Cerebrospinale rhinorrhoe

Defesche, Hubert François Henri Gerard

**IMPORTANT NOTE: You are advised to consult the publisher's version (publisher's PDF) if you wish to cite from it. Please check the document version below.**

*Document Version*

Publisher's PDF, also known as Version of record

*Publication date:*

1973

[Link to publication in University of Groningen/UMCG research database](#)

*Citation for published version (APA):*

Defesche, H. F. H. G. (1973). Cerebrospinale rhinorrhoe [S.n.]

**Copyright**

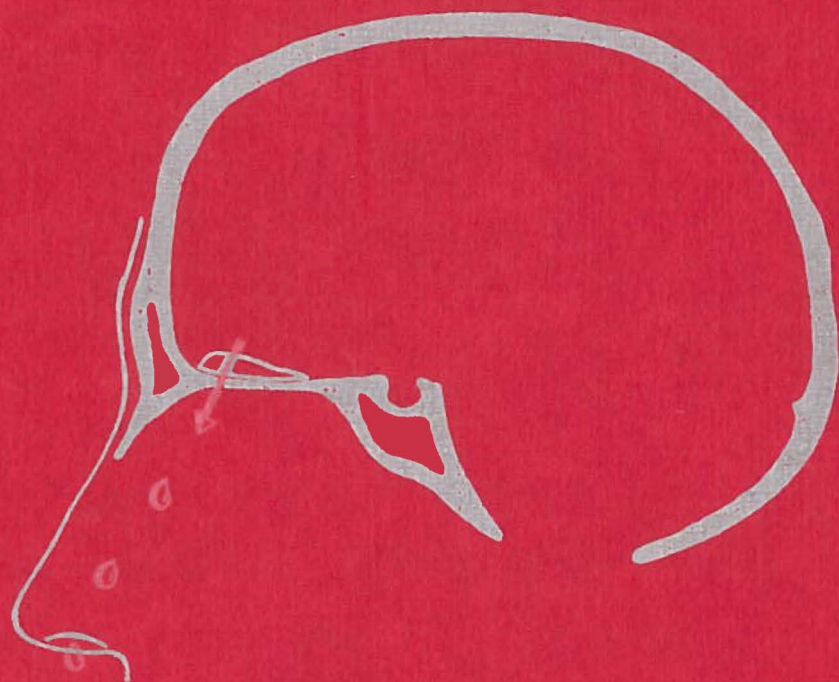Other than for strictly personal use, it is not permitted to download or to forward/distribute the text or part of it without the consent of the author(s) and/or copyright holder(s), unless the work is under an open content license (like Creative Commons).

**Take-down policy**

If you believe that this document breaches copyright please contact us providing details, and we will remove access to the work immediately and investigate your claim.

Downloaded from the University of Groningen/UMCG research database (Pure): <http://www.rug.nl/research/portal>. For technical reasons the number of authors shown on this cover page is limited to 10 maximum.

# cerebrospinale rhinorrhoe



h.f.h.g. defesche

# CEREBROSPINALE RHINORRHOE



## STELLINGEN

### I.

Iedere operatie ter sluiting van een liquorfistel, dient gevolgd te worden door een RIHSA onderzoek.

### II.

Recidiverende meningitiden wijzen op het bestaan van een liquorfistel, tenzij het tegendeel bewezen wordt.

### III.

De uitdrukking „niet traumatische rhinorrhoe” verdient voorkeur boven „spontane rhinorrhoe”.

### IV.

Het niet kunnen aantonen van een liquorfistel door middel van een RIHSA onderzoek sluit het bestaan hiervan niet uit.

### V.

Morbus Crohn kan zich manifesteren als een solitaire ontsteking van de maagwand.

### VI.

Bij oudere mensen, die verdacht zijn op een subduraal hematoom, verdient het maken van een of meer boorgaten voorkeur boven een carotisangiographie.

### VII.

Gliaweefsel op het peritoneum wijst op het bestaan van een (ovarium)teratoom.

### VIII.

Bij het ontbreken van tactiele gnosis aan de volaire zijde van de vingers treedt een aanzienlijke vermindering van de gebruikswaarde van de hand op, omdat de precisiegrep vermindert en de vingers niet meer zonder hulp van de ogen „zien”.



## IX.

De toepassing bij de uitvoering van de Wet op de Arbeidsongeschiktheidsverzekering van artikel 21 sub 2a:

"bij de vaststelling van de mate van arbeidsongeschiktheid wordt zoveel doende rekening gehouden met: a. door deze arbeidsongeschiktheid veroorzaakte verminderde gelegenheid tot het verkrijgen van arbeid als bedoeld in artikel 18, eerste of tweede lid"

heeft ertoe geleid, dat de restvaliditeit te weinig productief gemaakt wordt.

Deze toepassing is niet in overeenstemming met de bedoelingen van de wetgever; bovendien zijn hierdoor de gepubliceerde cijfers van de werkloosheid in gunstige zin beïnvloed.

## X.

Zoals de meerderheid van de chirurgen blij zijn dat zij op bereikbare afstand een ziekenhuis hebben waar zware schedelletsels verzorgd worden, zo zullen zij het ook als een zegen ondervinden, wanneer zij een ziekenhuis binnen hun bereik hebben waar goede handchirurgie beoefend wordt.

## XI.

Wanneer een land in een economische crisis is gekomen, verdient het vaak de voorkeur om de noodsituatie af te kondigen in plaats van de belasting te verhogen.

## XII.

Een extra stimulans voor de promovendus is het feit, dat er nog geen enkele studie is verricht naar de verhouding tussen het aantal verstuurde en het aantal gelezen proefschriften.

## XIII.

Een dolle Mina gedraagt zich als een man, totdat er een in de buurt komt.

H. F. H. G. Defesche.

26 september 1973.





RIJKSUNIVERSITEIT TE GRONINGEN

# CEREBROSPINALE RHINORRHOE

PROEFSCHRIFT

ter verkrijging van het doctoraat in de geneeskunde  
aan de Rijksuniversiteit te Groningen  
op gezag van de Rector Magnificus Dr. A. Wattel,  
in het openbaar te verdedigen op woensdag 26 september 1973  
des namiddags te 4 uur

door

HUBERT FRANÇOIS HENRI GERARD DEFESCHE

geboren te Maastricht

1973

DRUKKERIJ VAN DENDEREN  
GRONINGEN

Promotor: Prof. Dr. J. W. F. BEKS  
Co-Promotor: Prof. Dr. L. PENNING

*Aan mijn ouders*

*Aan Wilma*



## VOORWOORD

Nihil sine labore: „niets zonder arbeid”. Ook dit proefschrift heeft vele uren werk gekost. Werk, dat ik altijd met plezier en enthousiasme gedaan heb. Ik hoop, dat de opzet van dit proefschrift, een reisbeschrijving door het land van de rhinorrhoe, geslaagd is.

Aan de totstandkoming van dit proefschrift ben ik vele personen dank verschuldigd. Deze dank omzetten in woorden is bijna onmogelijk. De zinnen zouden gelegenheidsphrasen worden en ik zou de desbetreffende personen mogelijk te kort doen in het werk dat ze voor mij gedaan hebben en in het aandeel dat ze gehad hebben in mijn opvoeding c.q. opleiding.

Moge derhalve het vermelden van mijn ouders, mijn promotor en huidige opleider professor dr. J. Beks en mijn co-promotor professor dr. L. Penning voldoende zijn.

Eveneens wil ik hier vermelden mijn opleider in de neurologie professor dr. J. Droogleever Fortuyn en mijn opleiders in de chirurgie dr. J. Lemmens en P. Roodenburg.

Wilma, jouw bijdrage in dit proefschrift is zo groot geweest, dat het ontegenzeggelijk zijn stempel op het werk heeft gedrukt.

Mijn schoonvader, die steeds met de grootste belangstelling de vorderingen in deze dissertatie volgde, heeft helaas deze promotiedag niet meer kunnen meemaken.

Waardevolle adviezen mocht ik ontvangen van professor dr. G. Boering, hoogleraar mondheelkunde, professor dr. P. Hoeksema, hoogleraar keel-, neus- en oorheelkunde, professor dr. A. Huffstadt, hoogleraar plastische chirurgie en dr. D. Front, neuroradioloog.

De foto op bladzijde 84 en de foto's 16, 17 en 25 werden afgestaan door professor dr. G. Boering.

De heer H. Flanderijn verzorgde de technische kanten van het proefschrift.

Mevrouw M. Hofstee-Brouwer belastte zich met de Engelse vertaling.

Mijn dank gaat ook uit naar de stichting „De Drie Lichten”, die door een financiële bijdrage mede voor de realisatie van dit proefschrift zorgde.

## INHOUD

Voorwoord	
<i>Hoofdstuk 1</i>	
INLEIDING	I
<i>Hoofdstuk 2</i>	
ANATOMIE	5
2.1. fossa cranii anterior	5
2.2. fossa cranii media	7
2.3. paranasale sinus	8
2.3.1. sinus frontalis	9
2.3.2. sinus maxillaris	9
2.3.3. sinus sphenoidalis	10
2.3.4. cellulae ethmoidales	12
2.4. lamina cribrosa	13
2.5. basale cisternen (basale liquorroimten)	14
<i>Hoofdstuk 3</i>	
MECHANISME EN TYPEN VAN SCHEDELFRACTUREN	15
<i>Hoofdstuk 4</i>	
COMPLICATIES VAN HET SCHEDELTRAUMA	28
4.1. liquorrhoe	29
4.1.1. frequentie van de liquorrhoe	29
4.1.2. duur van de liquorrhoe	31
4.1.3. interval tussen het trauma en het ontstaan van de liquorrhoe	31
4.1.4. hoeveelheid liquor bij een rhinorrhoe	33
4.2. meningitis	33
4.2.1. frequentie van de meningitis	34
4.2.2. frequentie van de recidief meningitis	36
4.2.3. tijdsduur tussen het trauma en het ontstaan van de meningitis	36
4.3. pneumocephalie	37
4.3.1. frequentie van de pneumocephalie	39
4.3.2. tijdsduur tussen het trauma en het ontstaan van de pneumocephalie	39
4.4. liquorhypotensiesyndroom	40
4.5. encephalocèle	40
<i>Hoofdstuk 5</i>	
DIAGNOSTIEK	41
5.1. reactie op glucose	41
5.2. röntgenfoto's	42
5.3. sulfathiazolpoeder	43
5.4. fluorescentie	43
5.5. kleurstoffen	45
5.6. contrastoliën	46
5.7. luchtencephalographie	48
5.8. radiopharmaca	48
5.8.1. resultaten van het RIHSA onderzoek	51
5.8.2. bijverschijnselen van het RIHSA onderzoek	52
<i>Hoofdstuk 6</i>	
INDICATIE TOT OPERATIE BIJ EEN TRAUMATISCHE RHINORRHOE	53

6.1. inleiding . . . . .	53
6.2. operatieindicatie bij een rhinorrhoe, waarbij de fracturen geen operatieindicatie zijn . . . . .	53
6.3. operatieindicatie bij een fractuur van de paranasale sinus . . . . .	54
6.4. operatieindicatie bij een fractuur van de lamina cribrosa . . . . .	55
6.5. operatieindicatie bij hoge aangezichtsfracturen . . . . .	55
6.6. absolute en relatieve operatieindicatie . . . . .	57
<i>Hoofdstuk 7</i>	
<b>OPERATIEMETHODEN . . . . .</b>	<b>59</b>
7.1. craniotomie . . . . .	59
7.2. endonasale toegangsweg . . . . .	60
7.3. extranasale toegangsweg . . . . .	61
7.4. niet operatieve behandeling van de rhinorrhoe . . . . .	63
<i>Hoofdstuk 8</i>	
<b>SLUITEN VAN HET DURA- EN BOTDEFECT . . . . .</b>	<b>65</b>
8.1. sluiten van het duradefect . . . . .	65
8.1.1. primair sluiten . . . . .	65
8.1.2. plastiek . . . . .	65
8.1.2.1. allotransplantaat . . . . .	65
8.1.2.2. heterotransplantaat . . . . .	66
8.1.2.3. homoiotransplantaat . . . . .	66
8.1.2.4. autotransplantaat . . . . .	67
8.2. sluiten van het botdefect . . . . .	71
<i>Hoofdstuk 9</i>	
<b>NIET TRAUMATISCHE RHINORRHOE EN DE POSTOPERATIEVE RHINORRHOE . . . . .</b>	<b>74</b>
9.1. inleiding . . . . .	74
9.2. rhinorrhoe veroorzaakt door tumorgroei . . . . .	78
9.3. niet traumatische rhinorrhoe door een congenitale afwijking . . . . .	80
9.4. osteomyelitis . . . . .	81
9.5. empty sella . . . . .	81
9.6. postoperatieve rhinorrhoe . . . . .	82
9.7. rhinorrhoe zonder duidelijk aanwijsbare oorzaak . . . . .	83
9.8. operatieindicatie bij de niet traumatische rhinorrhoe . . . . .	83
<i>Hoofdstuk 10</i>	
<b>PATIENTENMATERIAAL . . . . .</b>	<b>85</b>
<i>Hoofdstuk 11</i>	
<b>BESCHOUWINGEN OVER HET PATIENTENMATERIAAL . . . . .</b>	<b>111</b>
11.1 frequentie van de rhinorrhoe . . . . .	111
11.2. duur van de rhinorrhoe . . . . .	111
11.3. interval tussen het trauma en het ontstaan van de rhinorrhoe . . . . .	112
11.4. ontstekingscomplicaties . . . . .	112
11.5. interval tussen het trauma en het sluiten van de fistel . . . . .	113
11.6. interval tussen het trauma en het ontstaan van de meningitis . . . . .	113
11.7. recidiefoperaties . . . . .	113
11.8. niet traumatische oorzaak van de rhinorrhoe . . . . .	113
11.9. lokalisatie van de fistel . . . . .	114
11.10. frequentie van de pneumocephalie . . . . .	114
<b>SAMENVATTING . . . . .</b>	<b>115</b>
<b>SUMMARY . . . . .</b>	<b>119</b>
<b>LITERATUUR . . . . .</b>	<b>122</b>





## Hoofdstuk 1

### INLEIDING

Liquorrhoe is het verschijnsel, waarbij de liquor cerebrospinalis door een opening in de schedel of schedelbasis en door een defect in de dura, naar buiten komt. Er bestaat dus een open verbinding tussen de intradurale ruimte en de buitenlucht.

GALENUS merkte reeds aan het eind van de tweede eeuw op, dat er een heldere vloeistof in de ventrikels zat. Dit werd eveneens vermeld door VESALIUS in het midden van de 16e eeuw (O'CONNELL 1964). BERENGARIA DA CARPI in 1521 en MESSA in 1536 maakten melding van een vloeistof in en om de hersenen (ROBINSON 1970).

De eerste liquorrhoe werd beschreven door onze landgenoot BIDLOO (1647-1713), hoogleraar in de anatomie en lijfarts van koning Willem III van Engeland, en door THOMAS WILLIS (1622-1675). BIDLOO beschreef omstreeks 1700 een patient, die een heldere waterige afscheiding uit de neus had. Een dergelijke patient werd ook door WILLIS beschreven. Pas een halve eeuw later werd opnieuw een geval beschreven door GIOVANNI BATTISTA MORGAGNI (1682-1771) in zijn werk „De causis et sedibus morborum” (JENTZER 1951).

De eerste „spontane” rhinorrhoe, waarbij liquor door de neus naar buiten komt, werd beschreven door CHARLES MILLER in 1826 (JENTZER 1951, ARSENI c.s. 1970). In 1834 meldde KING aan de Medical Society een geval van een patient met een rhinorrhoe. De ware betekenis kende hij hiervan niet. Tijdens de discussie kwamen tot de conclusie dat dit een mechanisme was om de toename van de druk in het hoofd tegen te gaan. In 1899 schreef Sir St. CLAIR THOMSON zijn monografie: „The cerebro-spinal fluid”. De auteur heeft hierin alle tot dan toe bekende gevallen beschreven van patienten met een rhinorrhoe. Dit waren er 21, waarbij de rhinorrhoe slechts éénmaal veroorzaakt zou zijn door een trauma (O'CONNELL 1964). Volgens Sir St. CLAIR THOMSON zou de spontane rhinorrhoe ontstaan door een, onzichtbaar, defect in de lamina cribrosa en de bedekkende dura.

CHIARI beschreef in 1884 een pneumatocèle, die hij bij een sectie had gevonden. Ad vitam werd dit voor het eerst gediagnostiseerd door LUCKET in 1913 door middel van een röntgenfoto (TÖNNIS c.s.

1952). Het duurde echter tot het eerste kwart van deze eeuw, alvorens men daadwerkelijk een rhinorrhoe ging behandelen.

In 1923 deed GRANT de eerste poging om een liquorfistel te sluiten. De operatie mislukte echter. De eerste succesvolle operatie werd door DANDY in 1926 verricht. Hij sloot, na een craniotomie, een defect in de dura met fascia lata.

De predilectieplaatsen voor het naar buiten komen van liquor zijn de neus en het oor. We spreken dan respectievelijk van rhinorrhoe en otorrhoe. Als er een rhinorrhoe bestaat, zijn er in de neus verschillende plaatsen waar de liquor vandaan kan komen. Zelfs kan een otorrhoe zich klinisch manifesteren als een rhinorrhoe. Liquor, in het cavum tympani gekomen, kan via de buis van Eustachius en het ostium pharyngeum tubae in het cavum nasi komen. De indruk wordt dan gewekt dat de liquor uit een schedel-dura defect komt uit de buurt van de neusholte. Bij een otorrhoe moet er een defect in de dura, het pars petrosa ossis temporalis en het trommelvlies zijn. Deze scheur in het trommelvlies zal vooral ontstaan bij longitudinale fracturen van het os petrosum. Er zijn ook gevallen beschreven van een niet traumatische otorrhoe. Dit zou kunnen ontstaan door een direct contact tussen de subarachnoidale ruimte en de perilymfatische ruimte (GUNDERSEN c.s. 1970). De traumatische otorrhoe zal in het overgrote deel van de gevallen spontaan verdwijnen (WERTHEIMER c.s. 1951, LECUIRE c.s. 1961, RASKIND c.s. 1966, GUNDERSEN c.s. 1970). Conservatieve therapie is daarom de aangewezen vorm van behandeling. De dura zal bij een otorrhoe de fractuurspleet gemakkelijker overbruggen dan elders en doordat de fissuur lang en nauw is, is de kans dat hij spontaan sluit groot.

Een zeldzame vorm van liquorrhoe is de orbitorrhoe, waarbij liquor door de orbita naar buiten treedt. IDE c.s. (1971) beschrijven een patient, die een kogel via het oog in het cerebrum kreeg. Deze ging langs de mediale kant van de rechter orbita, passeerde de sclera aan de nasale kant, ging door de fissura orbitalis superior en kwam in de rechter temporaal kwab. Röntgenologisch waren er geen fracturen aantoonbaar. Op de tweede dag na het letsel kwam „heldere vloeistof” uit de orbita. Oogvocht kon het niet zijn, daar de patient een verhoogde oogdruk had en hield, ondanks het steeds uitlopen van deze vloeistof. Dit moest dus liquor zijn. Op de vijfde dag is deze liquorrhoe spontaan gestopt.

De rhinorrhoe ontstaat meestal door een trauma. Door het toenemend aantal verkeersongevallen wordt het vóórkomen hiervan steeds groter. In tegenstelling tot deze groep, waarbij een trauma de oorzaak is, bestaat er ook een niet traumatische rhinorrhoe, die ook vaak „spontane” rhinorrhoe wordt genoemd. Het laatste woord raakt terecht steeds meer in onbruik. Het blijkt bijna altijd dat de „spontane” rhinorrhoe toch een aantoonbare oorzaak heeft. In hoofdstuk 9 zal hier verder op ingegaan worden.

Het is begrijpelijk, dat door een trauma een rhinorrhoe kan ontstaan. Als het inwerkende geweld heftig genoeg is, kan zowel in het bot als in de dura een onderbreking van de continuïteit ontstaan, waardoor liquor naar buiten kan komen. De liquor kan rechtstreeks in de neus komen door de lamina cribosa of via een sinus. Bij een gesloten schedelfractuur zal liquor zich onder de huid kunnen verzamelen, waardoor een subcutane liquorcyste ontstaat.

De traumatische rhinorrhoe kan ontstaan doordat een botsplinter de dura aanprikt. Meestal echter zal de dura scheuren, als het bot fractureert. Op bepaalde plaatsen is de dura namelijk stevig vergroeid met het onderliggende bot. Zo zien wij bijvoorbeeld dat van de lamina cribosa tot het foramen magnum de dura mediaan en paramediaan vast zit aan het bot. Een inwerkend geweld, dat fracturen veroorzaakt in dit gebied, geeft een verhoogde kans op een scheur in de dura en dus op een liquorrhoe.

Fracturen lopen vaak volgens een bepaald patroon, afhankelijk van de plaats en de kracht waarmee het geweld aangrijpt. Dit wordt beschreven in hoofdstuk 3.

Aan de convexiteit kan ook een liquorrhoe ontstaan, als door het trauma de dura, schedel en hoofdhuid beschadigd zijn. Het cerebrum kan echter het defect tamponeren, waardoor geen liquor naar buiten komt.

Indien liquor uit de neus komt, is het van groot belang in verband met een eventuele operatie te weten vanuit welk defect deze liquor in de neus komt. Verschillende diagnostische middelen om dit uit te zoeken, staan tot onze beschikking. Hierop wordt nader ingegaan in hoofdstuk 5.

In hoofdstuk 6 wordt de operatieindicatie bij een rhinorrhoe besproken.

Verschillende methoden en technieken voor het sluiten van een

liquorfistel worden nader geanalyseerd en becritiseerd in hoofdstuk 7 en 8.

Tenslotte worden in de laatste twee hoofdstukken de verschillende aspecten van de rhinorrhoe bekeken in het eigen patiëntenmateriaal.

## Hoofdstuk 2

### ANATOMIE

Om het ontstaan van een rhinorrhoe te kunnen verklaren is een goede kennis nodig van de anatomie van de voorste en middelste schedelgroeve, de paranasale sinus en de basale cisternen.

#### 2.1. Fossa cranii anterior

De basis cranii interna kan men indelen in de fossa cranii anterior, media en posterior (figuur 1). De fossa cranii anterior wordt gevormd

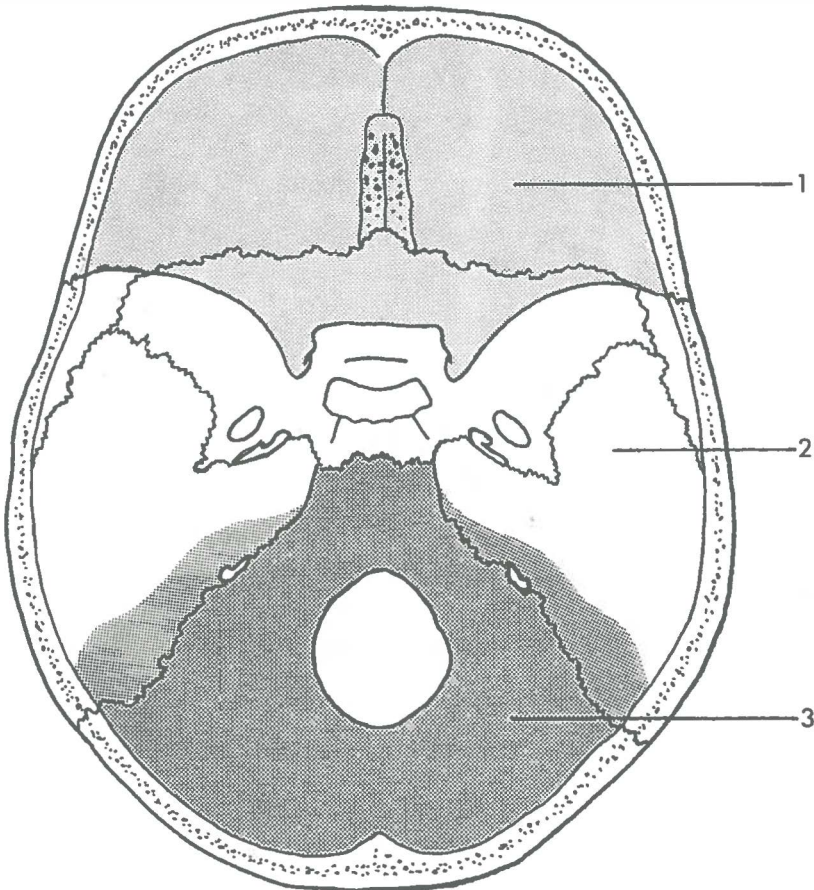


fig. 1. basis cranii interna: 1 fossa cranii anterior, 2 fossa cranii media, 3 fossa cranii posterior.

door het os frontale pars orbitalis, de lamina cribrosa ossis ethmoidalis en de ala minor ossis sphenoidalis. De lamina cribrosa ligt in de incisura ethmoidalis. Dit laatste is een uitsparing in het os frontale pars orbitalis, precies in de mediaanlijn. Tegen de achterkant van het os frontale pars orbitalis en de lamina cribrosa ligt de ala minor ossis sphenoidalis. De achterrand van de ala minor is de grens tussen de voorste en middelste schedelgroeve.

De ala minor loopt, naar mediaal, beiderzijds uit in een botverdikking: de processus clinoides anterior. Waar de ala minor uit het corpus sphenoidalis ontspringt, bevindt zich een kanaal door het corpus: de canalis opticus. Hierin bevinden zich de nervus opticus en de arteria ophthalmica. De facies cerebralis van de ala minor is vrijwel glad. Dit in tegenstelling met het voorste stuk van de fossa cranii anterior. Het os frontale pars orbitalis, boven de beide orbitae is convex gewelfd. Tussen beide welvingen ligt iets lager en in de mediaanlijn, de lamina cribrosa. Deze vormt aan de bovenkant een

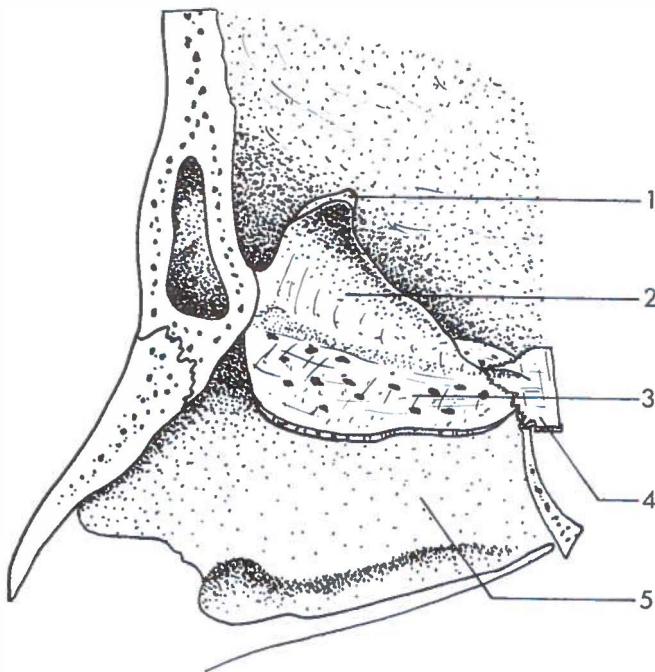


fig. 2. zij-aanzicht van: 1 ala crista galli, 2 crista galli, 3 lamina cribrosa, 4 os sphenoidale, 5 lamina perpendicularis.

gedeelte van de bodem van de voorste schedelgroeve en aan de onderkant het dak van de neusholte. Loodrecht op de lamina cribrosa staat de crista galli (figuur 2). Dit septum is wigvormig met het hoogste punt frontaal. Aan de top splitst het septum zich in twee kleine vleugels: de ala cristae galli, die het foramen cecum omsluiten. De lamina cribrosa is op 12 tot 20 plaatsen geperforeerd. Hierdoor gaan de filae olfactoriae en bovendien bloedvaten en zenuwen voor het neusslijmvlies. Loodrecht onder de lamina cribrosa, in het verlengde van de crista galli, bevindt zich de lamina perpendicularis. Dit vormt een onderdeel van het neusseptum. De achterrand van de lamina perpendicularis staat loodrecht op het os sphenoidale. Het os frontale pars orbitalis vertoont vaat- en cerebrumimpresies en is erg dun. Tussen het orbitadak en de lamina cribrosa is een groeve; hierin loopt aan de mediale kant de nervus olfactorius en aan de laterale kant de arteria ethmoidalis anterior en posterior.

## 2.2 Fossa cranii media

Dit wordt aan de voorkant begrensd door de achterrand van de ala minor. Aan de achterkant vormen de margo superior van het pars petrosa ossis temporalis en het dorsum sellae ossis sphenoidalis de achtergrens. De margo superior loopt evenwijdig aan de as van het os petrosum, dat wil zeggen van lateraal achter naar mediaal voor. De bodem van de middelste schedelgroeve wordt gevormd door de facies cerebri squamae temporalis, het corpus ossis sphenoidalis en de facies anterior partis petrosae. Deze schedelgroeve heeft de vorm van een vlinder. In de mediaanlijn, achter de beide processus clinoidii anterior ligt de sella turcica, die aan de voorkant wordt begrensd door het tuberculum sellae (figuur 3).

Tussen het tuberculum en dorsum sellae ligt de fossa hypophysialis; een ruimte waarin de hypofyse zich bevindt. Het dorsum sellae gaat aan de achterkant over in de clivus, die schuin naar beneden loopt naar het foramen magnum. Het tuberculum sellae gaat aan de laterale kanten over in een botverdikking: de processus clinoides medius. Evenzo gaan de laterale kanten van het dorsum sellae over in de processus clinoides posterior. Lateraal langs de fossa hypophysialis loopt de sulcus caroticus. Op verschillende plaatsen in de schedelgroeve zitten openingen en spleten, waardoor bloedvaten en

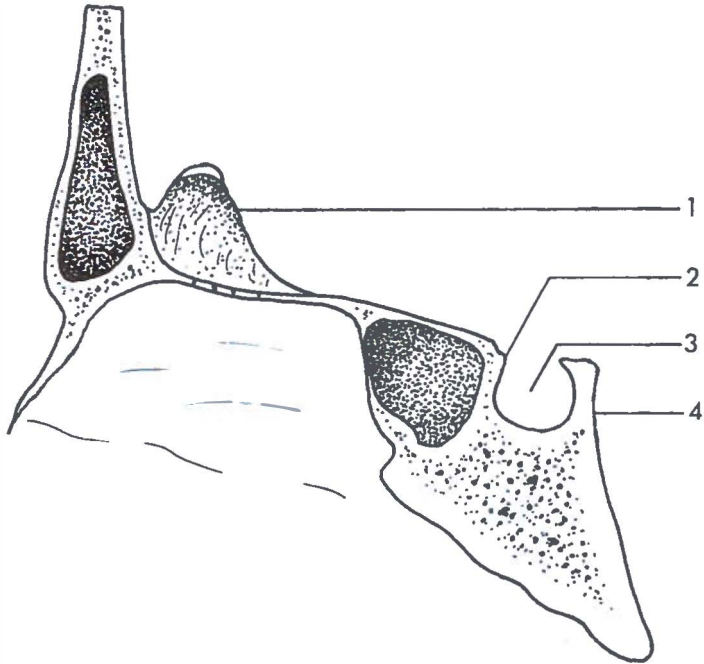


fig. 3. zij-aanzicht van: 1 crista galli, 2 tuberculum sellae, 3 fossa hypophysialis, 4 dorsum sellae.

zenuwen extracranieel treden, zoals het foramen spinosum, het foramen lacerum, het foramen ovale en het foramen rotundum.

### 2.3. Paranasale sinus

Dit zijn met lucht gevulde en met slijmvlies beklede ruimten, die door pneumatisatie van het bot ontstaan.

We onderscheiden:

- sinus frontalis
- sinus maxillaris
- sinus sphenoidalis
- cellulae ethmoidales

De grootte van een sinus kan sterk variëren, hetgeen diagnostische en therapeutische consequenties kan hebben. Ze ontstaan, doordat na de geboorte vanuit de neusholte slijmvliesuitstulpingen in het nabijgelegen bot gaan groeien. De functie van deze ruimten is meer ter



ontlasting van inwerkende krachten, bijvoorbeeld bij het kauwen, dan ter besparing van gewicht (BENNINGHOF c.s. 1961). Door een fractuur in de wand van de sinus en een durascheur, kan zich liquor in de sinus ophopen, die dan weer via de natuurlijke afvoergang van de sinus naar buiten kan komen.

### 2.3.1. *Sinus frontalis*

Deze ligt boven de ogen ter hoogte van de arcus superciliaris. De sinus ontstaat in het tweede levensjaar en is volledig ontwikkeld op 16 jarige leeftijd. Pas op vierjarige leeftijd is de sinus frontalis zover ontwikkeld dat hij een anatomische betekenis heeft. De grootte is erg variabel. De inhoud varieert tussen 1 en 44 cm<sup>3</sup>. Agenesis van de sinus frontalis is zeldzaam maar duplicatie en triplicatie treden vaak op (LEHMAN 1970). De sinus kan zich naar lateraal uitstrekken. De voorwand van de sinus, gevormd door het os frontale, kan erg dik zijn en bestaat uit twee compacte lagen met hiertussen merg. De bodem van de sinus is de pars orbitalis ossis frontalis. Dit bestaat uit 1 laag en is meestal dun. In de sinus zit een opening, waardoor secret van het slijmvlies door de ductus nasofrontalis in de neus kan komen. De bloedvoorziening geschiedt via de arteria ethmoidalis anterior en posterior, die in het laterale gedeelte van de olfactoriusgroeve lopen. De sinus frontalis wordt verdeeld door het meestal niet in de medianlijn liggend septum sinuum frontalem. Tegen de achterwand van de sinus, die evenals de bodem, erg dun is, ligt de dura. Op deze plaats is de dura niet vergroeid met het onderliggende bot. Bij een lineaire fractuur door de achterwand van de sinus zal de dura meestal niet inscheuren. De ductus nasofrontalis loopt van de apertura sinus frontalis naar de meatus nasi medius. Zo heeft de sinus een verbinding met de neusholte. Bij een fractuur door de achterwand van de sinus en tegelijk een durascheur ontstaat een frontonasale fistel.

### 2.3.2. *Sinus maxillaris*

De sinus maxillaris is meestal de grootste van de vier ruimten. Bij het bestaan van een liquorrhoe speelt deze sinus echter een ondergeschikte rol, omdat hij nergens rechtstreeks contact heeft met de dura. Het dak van de sinus vormt de bodem van de orbita holte. Door middel van de hiatus maxillaris, uitkomende in de meatus nasi media staat

de sinus met de neusholte in verbinding. Achter tegen de sinus ligt de processus pterygoideus.

### 2.3.3. *Sinus sphenoidalis*

De sinus sphenoidalis is reeds bij de geboorte aanwezig. Omstreeks de vijfjarige leeftijd groeit hij tot de sellabodem en verkrijgt dan praktische betekenis bij het ontstaan van een rhinorrhoe (CALDICOTT c.s. 1973). De sinus sphenoidalis ligt in het corpus sphenoidale. Aan het corpus zitten links en rechts een paar vleugelvormige uitsteeksels: de ala major en ala minor. De facies cerebralis is concaaf. Het corpus ossis sphenoidalis en de ala major vormen een gedeelte van de bodem van de middelste schedelgroeve. In het corpus ligt links en rechts een sinus. Deze zijn gescheiden door een dun tussenschot: het septum sinuum sphenoidalium. Door de apertura sinus sphenoidalis communiceert iedere sinus met de neusholte en wel met de recessus sphenoidalis in deze neusholte. Aan de voorkant van het corpus, in de mediaanlijn, ligt de crista sphenoidalis, die weer aansluit op de lamina perpendicularis ossis ethmoidalis (figuur 4). Achter en boven de sinus, in het corpus, ligt de fossa hypophysialis.

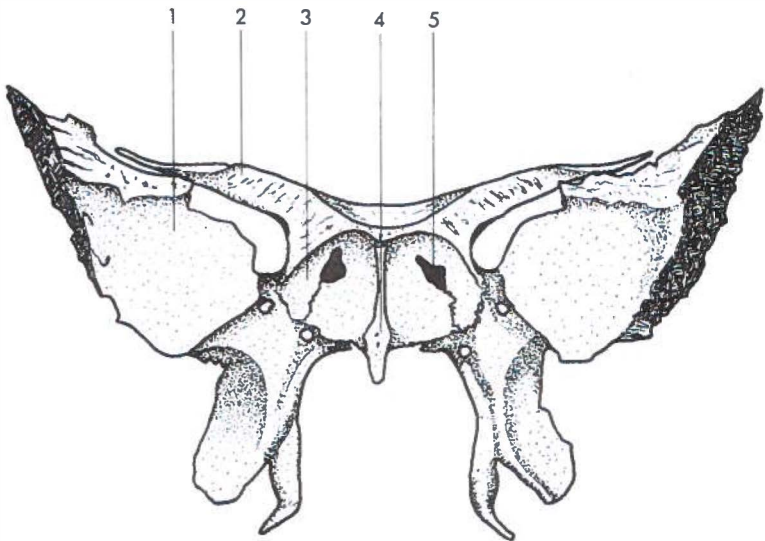


fig. 4. os sphenoidalis: 1 ala major, 2 ala minor, 3 sinus sphenoidalis, 4 septum sinuum sphenoidalium, 5 apertura sinus sphenoidalis.

Deze is vóór begrensd door het tuberculum sellae en achter door het dorsum sellae. De dura bedekt het dak van de sinus en is ermee vergroeid (figuur 5). De dura gaat, naar achteren toe gaande, niet de fossa in, maar erover heen naar het dorsum sellae. De dura overspant de fossa en vormt aldus het diafragma sellae. Hierin is een opening voor de hypofysesteel. De dura is eveneens vergroeid met het onderliggende bot van het dorsum sellae en de clivus. Bij een uitgebreide pneumatisatie kan de sinus sphenoidalis zich uitstrekken tot in de ala major, met andere woorden tot de laterale kanten van de middelste schedelgroeve.

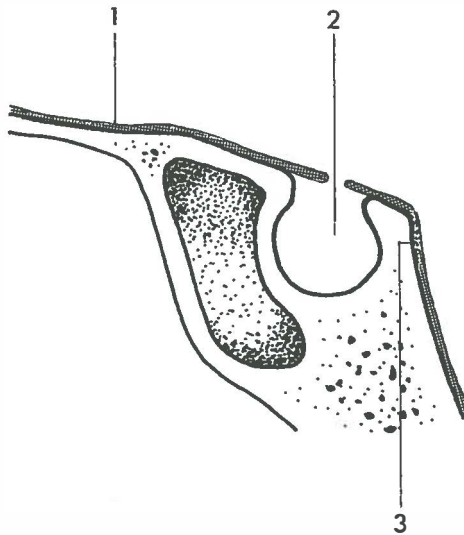


fig. 5. zij-aanzicht van de sella turcica: 1 dura, 2 fossa hypophysialis, 3 dorsum sellae.

MORLEY c.s. (1965) onderzochten röntgenologisch 100 schedels van patiënten tussen de 15 en 83 jaar. Het bleek dat 28 schedels een laterale extensie hadden van de sinus sphenoidalis, waarvan 16 bilateraal. De sinus kan ook bij bepaalde anatomische variaties tot onder de fossa lopen en zelfs tot de clivus. De sinus sphenoidalis heeft dus 2 mogelijkheden van uitbreiding. Hij kan zich zowel uitbreiden naar de fossa cranii media als naar de fossa cranii posterior. Bij een fractuur door de wand van de sinus sphenoidalis en een durascheur ontstaat een sphenonasale fistel.

#### 2.3.4. *Cellulae ethmoidales*

Deze vormen het laterale gedeelte van het os ethmoidale (figuur 6).

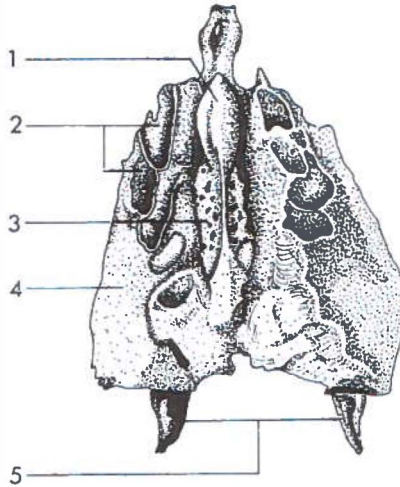


fig. 6. os ethmoidalis bovenaanzicht: 1 crista galli, 2 cellulae ethmoidales, 3 lamina cribrosa, 4 lamina papyracea, 5 concha nasalis media.

In dit sterk gepneumatiseerde bot lopen tussen de zijwanden vele septa, waardoor veel luchthoudende ruimten ontstaan. Behoudens de laterale wanden van de cellulae ethmoidales, is het os ethmoidale bij de geboorte geheel van kraakbeen. Op twee- tot driejarige leeftijd is het totaal verbeend. De grootte van de cellulae ethmoidales is dan bijna hetzelfde als op volwassen leeftijd (CALCICOTT c.s. 1973). De mediale zijwand van de cellulae ethmoidales vormt de scheiding met het cavum nasi en de laterale wand met de orbita. Het dak van de cellulae ethmoidales wordt gevormd door de foveolae ethmoidales. De voor-, achter- en onderkant wordt afgesloten door het os lacrimale, palatinum, maxillare en sphenoidale. De laterale, orbitale kant wordt ook wel genoemd lamina papyracea, vanwege het feit dat deze zo dun is. De foveolae ethmoidales zijn op twee plaatsen geperforeerd: het foramen ethmoidale anterius en posterius. Hierdoor lopen bloedvaten en zenuwen. De cellulae ethmoidales staan in verbinding met de orbita door enige kleine foraminae. Aan de mediale kant van de cellulae ethmoidales ontspringen de concha nasalis supe-

rior en de concha nasalis media. Dit zijn respectievelijk de boven- en ondergrens van de meatus nasi superior. De cellulae ethmoidales hebben twee openingen naar de neusholte. De voorste komt uit in de meatus nasi media en de achterste in de meatus nasi superior.

#### 2.4. Lamina cribrosa

Een nasale liquorrhoe wordt in veel gevallen veroorzaakt door een fractuur van de lamina cribrosa. Door zijn geringe dikte, de multipale openingen en zijn anatomische positie fractureert dit bot frequent bij traumata. Daar de dura stevig is vergroeid met de lamina cribrosa, zal deze meestal meescheuren bij een fractuur. In figuur 7 is te zien dat een fractuur door de lamina cribrosa een directe cranio-nasale fistel geeft. Gaat de fractuur lateraal van de lamina cribrosa door de foveolae ethmoidales, dan ontstaat een cranioethmoidonasale fistel.

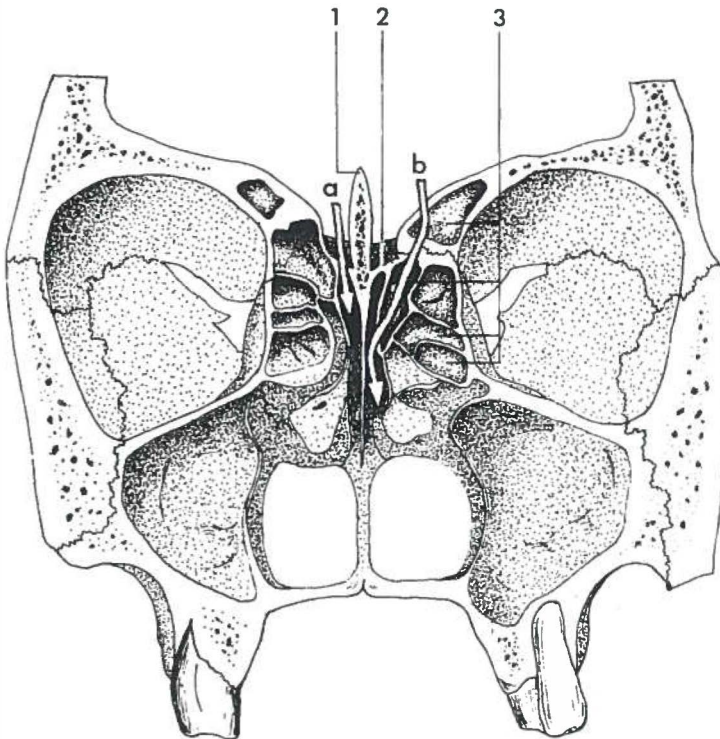


fig. 7. pijl a: fractuur door de lamina cribrosa; pijl b: fractuur door de foveola ethmoidalis; 1 crista galli, 2 lamina cribrosa, 3 cellulae ethmoidales.

## 2.5. Basale cisternen (basale liquorroimten)

Tegen het hersenoppervlak aan ligt de binnenste der drie hersenvliezen, de pia mater. Deze loopt door tot in de sulci van de grote en de kleine hersenen. Vanuit de pia lopen een aantal bloedvaten naar de cortex. De arachnoidea ligt dicht tegen de dura mater aan en is hiervan gescheiden door een smalle ruimte, het cavum subdurale.

Tussen de arachnoidea en de pia mater zit een grotere, met liquor gevulde ruimte, het cavum subarachnoidale. De arachnoidea en dura dringen niet door in de sulci, behoudens bij de fissura longitudinalis cerebri en de fissura cerebrocerebellaris.

Op enige plaatsen, voornamelijk aan de schedelbasis, is het cavum subarachnoidale verwijd tot grote, met liquor gevulde ruimten, de cisternae subarachnoidales. De grootste subarachnoidale ruimte ligt tussen cerebellum en medulla. Dit is de cisterna cerebellomedullaris. Boven de sinus sphenoidalis ligt de cisterna chiasmatis, die zich om het chiasma opticum bevindt. Hierachter liggen nog de cisterna interpeduncularis en de cisterna pontis (SOBOTTA c.s. 1962).

Als er een bot- of duradefect ontstaat ter hoogte van een cisterna, kan veel liquor naar buiten komen.

### Hoofdstuk 3

#### MECHANISME EN TYPEN VAN SCHEDELFRACTUREN

Fracturen hebben de neiging volgens een bepaald patroon te lopen, afhankelijk van het soort trauma, de kracht van het trauma en de plaats van het inwerkend geweld. Een fractuur zal de weg van de minste weerstand kiezen. Dit betekent, dat hij vaak door het dunste gedeelte van een bepaald botstuk loopt en naar en door fissuren en

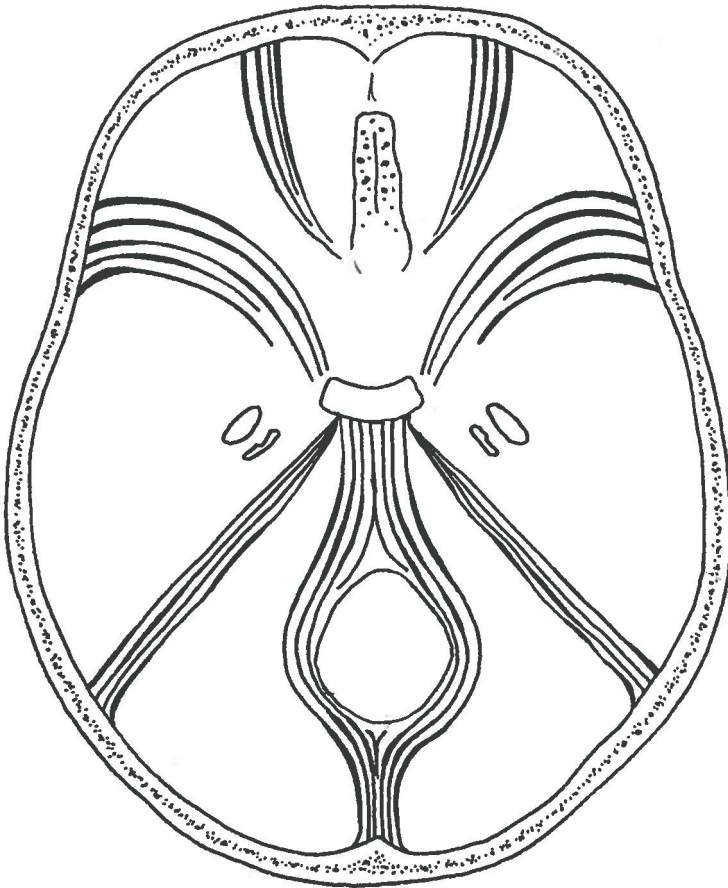


fig. 8. stevigheidsstructuren van de schedelbasis.

foraminae. Een fractuurlijn kan zich voor een botverdikking splitsen om hierna weer samen te komen. Er ontstaat dan een geïsoleerd bot-eilandje (JOHNSON c.s. 1947). Zo'n bot-eiland kan door osteolyse verdwijnen. Indien de dura tevens beschadigd is, kan een liquorrhoe ontstaan, die zich dan pas een tijdje na het trauma ontwikkelt.

Vooraf de schedelbasis varieert sterk in dikte en bezit talrijke foraminae. Een fractuurlijn kan dus grillig verlopen. Vele fracturen van de schedelbasis ontstaan in het schedeldak en de zijkanten en lopen daarna uit in de basis. De wisselende dikte van de schedelbasis wordt veroorzaakt doordat hier gebieden zijn, die door hun dikte een extra stevigheid moeten geven. Deze gebieden lopen straalsgewijs door de schedel (figuur 8). Vanuit de sella gaat een „stevigheidsstrook” door de clivus en omcirkelt het foramen magnum. Hierna loopt deze strook uit naar de sulcus sinus sagittalis superior om via het schedel-

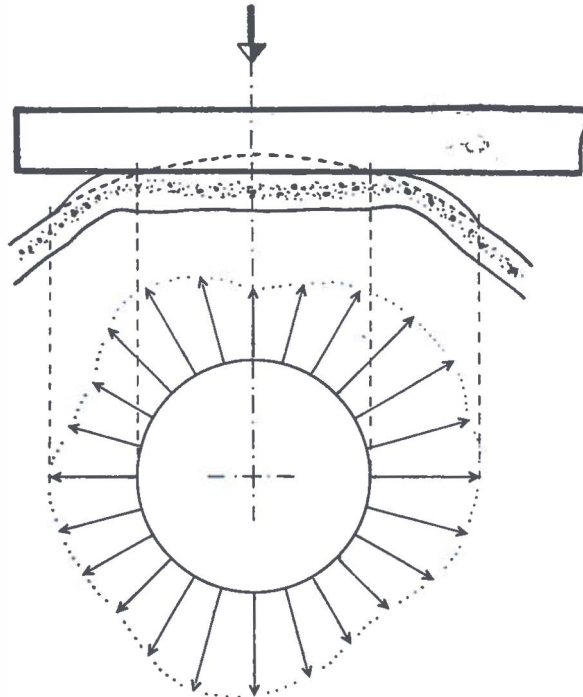


fig. 9. zijdelingse doorsnede en bovenaanzicht van een spanningsgebied, tijdens een stomp inwerkend geweld.



dak te eindigen in de crista galli. Vanuit deze stevige mediane structuur lopen nog dergelijke gebieden uit naar lateraal. Deze komen weer overeen met de sulcus sinus sigmoidei.

De voorste schedelgroeve wordt versterkt door de ala minor ossis sphenoidalis en door naar voren uitstralende verdikte gebieden. De fracturen zullen dus meestal tussen deze verdikte en extra stevige gebieden lopen. De lamina cribrosa is een locus minoris resistentiae in deze voorste schedelgroeve. Doordat hier geen verstevigde gebieden zijn en door de talloze foraminae zal een fractuur hier weinig weerstand ontmoeten.

De schedel bezit, zoals iedere vaste stof, een bepaalde elasticiteit. Bij een zijdelingse kracht kan de dwarsdoorsnede van de schedel 3-4 mm kleiner worden (BENNINGHOF 1961). Een stomp inwerkend geweld zal de schedel ter plaatse van het impact dan ook platter maken. Bij een slag met een plat voorwerp tegen de schedel zal deze ter plaatse naar binnen worden gebogen (figuur 9). Het schedeloppervlak dat naar binnen wordt gebogen heeft bij benadering een schotelvorm. Hieromheen ontstaat een spanningsgebied, dat als reactie hierop naar buiten wordt gebogen (HOOPER 1969). Dit is een cirkel om die schotel heen. Deze gebieden van naar binnen en naar buiten gebogen gedeelten zijn niet geheel circulair, omdat ze beïnvloed worden door de lokale sterkte en de architectuur van het bot. Bij een trauma van de schedel zullen er dus vervormingen ontstaan. Deze veroorzaken weer spanningen. Als een bepaalde spanningsgrens overschreden wordt ontstaan fracturen.

Fracturen die van en naar de plaats van het geweld gaan hebben de neiging om botverstevingen en pijlers heen te gaan. Alleen wanneer zij loodrecht op deze gebieden komen, kunnen zij daar een fractuur geven. Wanneer het gebied waar het trauma inwerkt klein is, zal de fractuur meer lokaal zijn, maar wel ernstiger.

Bepaalde stukken van de schedel hebben dun bot en hier zal dus gemakkelijk een fractuur ontstaan. Hiertoe behoren het voorste temporale gebied, grote gedeelten van het orbitadak, de lamina cribrosa en de achterwand van de sinus frontalis, die overigens minder vaak geraakt wordt door direct geweld.

Doordat fracturen de neiging hebben door foraminae en fissuren te gaan, kan een beschadiging ontstaan van bloedvaten en zenuwen, die hierdoor lopen.

GURDJIAN c.s. (1944, 1945 en 1947) hebben een uitgebreide studie gemaakt over het verloop van de fracturen. Ze deden proeven met honden-, apen- en mensenschedels. Bij de eerste twee werden schedels van levende dieren gebruikt, schedels van dode dieren en schedels van dode dieren waar de inhoud uitgehaald was en die daarna gedroogd waren. Bij allen werden de huid en de spieren verwijderd.

Hierna werden de schedels aan de buitenkant schoongemaakt met schuurpapier en ether en daarna bespoten met een aluminium lak. Als deze opgedroogd was, werd hierover een kleurloze lak (stresscoat) gespoten. Deze heeft de eigenschap, bij een bepaalde rek barsten te vertonen. Bij een rek van meer dan 0,00095 tot 0,00105 inch per inch, ontstaat een barst in de lak ter plaatse van de rek. De gevoeligheid van de lak is afhankelijk van de temperatuur en de vochtigheid. Na dit schoonmaken en prepareren kan men de schedel aan een trauma blootstellen door deze te laten vallen of er met een hamer op te slaan. Aan de barsten in de lak kan men zien waar de (rek-)spanning een bepaalde waarde heeft overschreden. De barsten in de lak worden zichtbaar gemaakt door over de schedel een rode kleurstof te gieten, die hierna weer verwijderd wordt. In de barsten blijft de kleurstof echter zitten. De gekleurde barsten zijn dus een afspiegeling van de plaatsen waar een bepaalde rek in de schedel is geweest.

GURDJIAN c.s. (1945) zagen nu dat het patroon van deze barsten hetzelfde was of nu schedels van levende dieren, dode dieren of gedroogde schedels zonder inhoud van dieren werden gebruikt. De resultaten die zij verkregen hebben bij schedels van overleden mensen, zijn dus waarschijnlijk hetzelfde als bij levende mensen.

Wél bleek het patroon van de barsten te verschillen naar gelang een trauma werd toegediend aan een mensenschedel, apeschedel of hondschedel.

GURDJIAN c.s. (1946) deden de volgende proeven met mensenschedels. Ze lieten gedroogde mensenschedels zonder inhoud van een bepaalde hoogte vallen. De schedels werden hiertoe opgehangen aan een draadje. Doordat het gewicht en de valhoogte van de schedel bekend was, was de kracht te berekenen waarmee de schedel een onderliggende plaat trof. Het bevestigingspunt van de draad was zo gekozen, dat de schedel op een vooraf vastgestelde manier op deze plaat viel. Dit was mogelijk door het draadje door te branden. Zodra de schedel eenmaal de plaat getroffen had en opveerde, werd hij op-

gevangen om een tweede trauma te voorkomen. In deze proef hebben GURDJIAN c.s. de schedels met verschillende kracht de plaat laten treffen, om te zien wanneer barsten in de lak zouden ontstaan. Bij een val, waarbij de schedel midfrontaal op de plaat kwam, bleek dat bij een kracht van 10-12 inch per pound geen enkele barst ontstond.

Pas bij 24 inch per pound waren er uitgebreide barsten in de lak te zien. Bij een slag midoccipitaal waren bij 8 inch per pound al barsten in de lak te zien. Bij 16 inch per pound gingen de barsten al door naar de fossa cranii media, os petrosum en os zygomaticum. Bij een laterale slag in het achterste parietale gebied waren bij 10 inch per pound al barsten in de lak. In het occipitale gebied is er dus veel minder kracht nodig om tot barsten in de lak te komen. Huns inziens vertoonde dit opgewekt spanningspatroon zeer sterke gelijkenis met de klinische ervaringen.

Deze proeven hebben als nadeel, dat ze alleen maar gebieden laten zien waar rek optreedt. Bovendien ziet men alleen maar het spanningspatroon aan de buitenkant van de schedel. Dit doet afbreuk aan de waarde van deze proeven.

GURDJIAN c.s. (1947) hebben derhalve nog verdere proeven gedaan. Nadat de schedels van hun inhoud ontdaan waren, inclusief de dura, werd in het foramen magnum een spraybus gestoken.

Men spoot aan de binnenkant van de schedel een dunne laag aluminiumlak. Als deze laag aluminiumlak opgedroogd was, werd op dezelfde manier stresscoat naar binnen gespoten. De buitenkant werd weer op de gewone manier bewerkt. De schedels werden nu boven een stalen plaat gehangen zò, dat de kracht waarmee de schedel op de plaat viel steeds hetzelfde was, te weten 16 inch per pound. Daar de schedels verschillende gewichten hadden, werd de hoogte gevarieerd. De manier van ophangen was afhankelijk van de manier waarop de schedels moesten vallen maar gebeurde zo dat het zwaartepunt van de schedel vertikaal lag boven het punt waar de slag moest aankomen. Nadat de schedel gevallen en opgevangen was, werd hij doormidden gezaagd. Dit doorzagen veroorzaakte geen extra barsten in de lak. Hierna werden de barsten weer gekleurd volgens de reeds beschreven methode. Zij kwamen tot de volgende resultaten.

1. *Frontonasale slag.* Aan de buitenkant zijn enige barsten te zien in de lak in het gebied van het impact. Deze strekken zich naar beide

kanten uit tot in het dak van de orbita. Dit gebied is vlindervormig. Aan de binnenzijde is een onregelmatig sterpatroon te zien ter plaatse van het impact.

2. *Midfrontale slag*. Aan de buitenkant van de schedel zitten barsten in de lak, die zich vanaf de plaats van het impact naar beide kanten uitstrekken tot in het dak van de orbita. Aan de binnenkant is een sterpatroon te zien ter plaatse van het impact, dat loopt tot in het orbitadak. De barsten aan de buitenkant beginnen daar, waar de barsten aan de binnenkant eindigen.

3. *Frontale slag, lateraal van de middellijn*. Aan de buitenkant zijn barsten die van de plaats van het impact naar het dak van de orbita en het laterale frontale gebied gaan. Er zijn meer barsten in de lak in het orbitadak aan de kant van de slag. Er zitten ook enige barsten in het antero laterale bot, juist boven de arcus zygomaticus. Aan de binnenkant van de schedel zijn barsten in stervorm te zien ter plaatse van het impact. De barsten aan de buitenkant beginnen daar, waar ze aan de binnenkant eindigen.

4. *Laterofrontale slag*. Aan de buitenkant zijn enige barsten die naar beneden naar het os temporale en de arcus zygomaticus gaan, echter alleen aan de kant van het impact. Aan de binnenkant is een stervorm van barsten te zien op de plaats van het impact. Ook hier beginnen de barsten aan de buitenkant, waar ze aan de binnenkant eindigen.

5. *Interparietale slag in de middellijn frontaal* (frontoparietale overgang). Aan de binnenkant hebben de barsten een stervormig figuur op de plaats van het impact. Aan de buitenkant zien we barsten in het verlengde hiervan liggen. Deze lopen vooral naar beneden naar het os temporale.

6. *Temporoparietale slag*. Aan de binnenkant is een sterfiguur te zien ter plaatse van het impact met vooral barsten naar voren. Aan de buitenkant liggen de barsten in het verlengde hiervan. Ze lopen vooral naar voren en naar beneden. Op de schedelbasis bevinden zich eveneens enige barsten.

7. *Lateroparietale slag*. Aan de binnenkant bevinden zich barsten in een sterfiguur ter plaatse van het impact met voor/achterwaarts meer uitbreiding van deze ster dan van boven naar beneden. Aan de buitenkant bevinden zich barsten in het temporale gebied en in het achterste onderste gedeelte van het os parietale.

8. *Parietale slag achter*. Aan de binnenkant is een stervorm van

barsten te zien in het gebied waar het impact plaats vond, met vooral uitbreiding voor/achterwaarts. Aan de buitenkant lopen de barsten vooral van boven naar beneden.

9. *Parietale slag achter bij de middellijn.* Aan de buitenkant zijn enkele barsten te zien naar voren en naar beneden over het os temporale. Aan de binnenkant bestaat weer een sterfiguur ter plaatse van het impact. Ook hier beginnen de barsten aan de buitenkant waar ze aan de binnenkant eindigen.

10. *Interparietale slag achter.* Aan de buitenkant worden geen barsten in de lak gevonden. Aan de binnenkant bestaat een kleine ster-vormige figuur ter plaatse van het impact.

11. *Slag op sutura lambdoidea,* halverwege middellijn en mastoid. Aan de binnenkant bevindt zich, op de plaats van het impact, een stervormige figuur van barsten. Aan de buitenkant lopen de barsten naar de basis en het mastoid. Enige barsten lopen naar het voorste gedeelte van het os temporale bij de verbinding van het os zygomaticum met het os frontale beiderzijds. De barsten aan de buitenkant beginnen ook nu weer, waar de barsten aan de binnenkant ophouden.

12. *Slag in de middellijn van het os occipitale, bij de sutura lambdoidea.* Aan de buitenkant van de schedel zijn er enige barsten, die naar het mastoid en het foramen magnum lopen. Aan de binnenkant bestaat een sterpatroon ter plaatse van het impact. De barsten aan de buitenkant beginnen waar de barsten aan de binnenkant ophouden.

13. *Slag in de middellijn op het os occipitale.* Aan de binnenkant is een onregelmatige sterfiguur te zien op de plaats van het impact. Aan de buitenkant bevinden zich barsten in voorwaartse en zijdelingse richting. De barsten aan de buitenkant beginnen waar de barsten aan de binnenkant ophouden.

Een barst in de laklaag aan de buitenkant betekent dat de schedel daar ter plaatse naar buiten is gebogen. Bij een barst in de laklaag aan de binnenkant van de schedel is deze ter plaatse naar binnen gebogen (figuur 10). Uit bovenstaande proeven blijkt dat de schedel meestal op de plaats van het impact naar binnen wordt gebogen, want de barsten (meestal een sterfiguur) zitten aan de binnenkant. Aan de buitenkant beginnen de barsten meestal daar, waar ze aan de binnenkant ophouden. Aldaar is de schedel naar buiten gebogen als reactie op het naar binnen gaan van het centrale deel, waar het impact plaats vond.

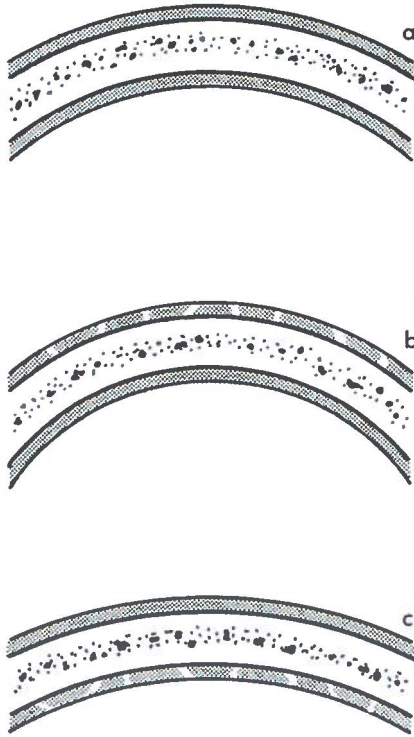


fig. 10. barsten in de laklagen: a vóór het inwerkend geweld, b barsten aan de buitenkant, c barsten aan de binnenkant.

De proefopstelling was zo gemaakt, dat op de schedels slechts een geringe kracht inwerkte. De schedels fractureerden dus zelf niet, maar bogen alleen maar plaatselijk, wat weer een barst in de laklaag gaf (althans bij rek).

GURDJIAN c.s. (1947) komen aan de hand van bovenstaande gegevens tot de conclusie dat:

- de plaats van het impact vermoed kan worden uit de loop van de fractuurlijnen.
- vanuit het gebied van het impact de daaruit voortkomende fractuurlijnen bij benadering kunnen worden vermoed.

Als de plaats van het impact bekend is, kan men dus afleiden of er fracturen zullen lopen naar gebieden die gemakkelijk een rhinorrhoe geven zoals de lamina cribrosa en de achterwand van de sinus frontalis.

Indien de schedel getroffen wordt door een impact, zal er een „druk golf” door het bot gaan. Door deze tijdelijke, zeer korte ogenblikken, dat het bot „golft” kan de intracraniele ruimte kleiner worden, waardoor een toename ontstaat van de intracraniele druk. GURDJIAN c.s. (1944) hebben hierover proeven gedaan.

Bij honden werd onder algehele anaesthesie de schedel blootgelegd. Op de schedel werd links parietaal een voor rek gevoelige weerstand vastgezet met behulp van methylnmethacrylaat. Deze weerstand bestond uit een dun plaatje, dat de eigenschap had om bij rek een verhoogde weerstand te geven.

Bevestigd aan de buitenkant van de schedel, zou het plaatje gerekt worden zodra de mate van buiging van de lamina externa van het schedeldak toenam. De verandering van lengte van het plaatje was evenredig met de verandering van weerstand. De verandering van weerstand werd geregistreerd door een oscilloscoop. Eveneens boorden zij beiderzijds temporaal een gat in het bot. De dura werd hierna geopend. In het gat werd een plug geschroefd met een drukgevoelig element, dat in contact stond met de liquor. In deze plug zaten twee platina draadjes. Volgens hen zou bij een toename van de liquordruk de weerstand van de liquor in de buurt van het element afnemen. Zodra de liquordruk veranderde zou de stroom die van de ene elektrode naar de andere liep via de liquor door een weerstand van wisselende grootte gaan. Deze verandering van weerstand werd geregistreerd door een oscilloscoop. Bij hun proeven bleek nu dat bij een hamerslag op de schedel aan dezelfde kant als het plaatje hierin een compressie ontstond door het naar binnen buigen van de lamina externa. De weerstand nam dus af. Gaf men een slag aan de andere kant, dan ontstond een rekking van het plaatje. Dit gaf dan een omgekeerde uitslag van de oscilloscoop. Zo konden zij registreren, dat de maximale uitslag, dus ook de maximale deformatie van de schedel  $1/2000$  seconde na de slag ontstond. Hierna ontwikkelden zich nog 2 tot 4 „deformatiegolven”, die echter steeds minder in amplitudo werden.  $1/200$  Seconde na de slag was de schedel weer in rust. Bij een verschillende intensiteit van de slagen was de tijd dat de maximale amplitudo ontstond hetzelfde, alleen was deze amplitudo hoger naarmate de slag heftiger was.

Bij een slag aan dezelfde kant als de plug met het drukgevoelige element was er een toename van de druk in de liquor om dit element.

Dit werd gevolgd door 2 tot 4 snel opeenvolgende drukverhogingen in de liquor, die echter steeds minder sterk werden. Aan de andere zijde van de schedel, waar niet geslagen was, viel een afname van de druk waar te nemen. Hier werd de eerste drukpiek in de liquor door hen gemeten na 1/1400 seconde. De drukpiek en de deformatie in de schedel waren niet in fase. Volgens hen konden deze snelle opeenvolgende drukverhogingen in de liquor een mogelijke schadebron zijn voor de hersenen.

Vaak zien we een rhinorrhoe optreden bij maxillofaciale fracturen. Men heeft de fracturen van het aangezicht ingedeeld in Le Fort I, II en III. De fractuur volgens Le Fort I (figuur 11a), ook wel geheten fractuur van Guérin, is een transversale fractuur door de maxilla boven het niveau van de tanden. Dit betreft dus een fractuurlijn door de sinus maxillaris. Zoals reeds eerder vermeld op bladzijde 9 zal bij een fractuur van de sinus maxillaris geen rhinorrhoe optreden. Een fractuur volgens Le Fort II (figuur 11b) gaat door het os nasale, processus frontalis van de maxilla, os lacrimale, de onderste rand van de orbita, de bodem van de orbita, de sutura zygomatico maxillaris en langs de laterale rand van de maxilla naar de lamina pterygoidei. Loopt de fractuur precies volgens de bovenstaande weg, dan zal er

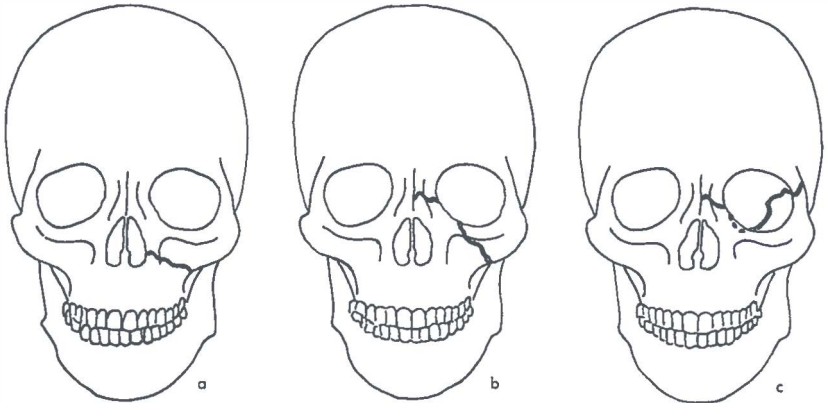


fig. 11. maxillofaciale fracturen: a Le Fort I, b Le Fort II, c Le Fort III.

geen rhinorrhoe optreden. Het inwerkend geweld is echter meestal zo groot dat ook de lamina cribrosa, schedelbasis, os ethmoidale of



os sphenoidale gefractureerd zijn. Een fractuur volgens Le Fort III (figuur 11c) is een hoge horizontale fractuur. Hij gaat door de sutura frontonasalis, sutura frontomaxillaris, mediale en laterale wand van de orbita, sutura frontozygomica, os sphenoidale en os ethmoidale. Er is een scheiding van het middelste gedeelte van het gezicht met de rest van de schedel. Door het grote inwerkende geweld zal hier zoveel beschadigd zijn dat er altijd een rhinorrhoe zal optreden. De Le Fort fracturen kunnen dubbelzijdig voorkomen.

De maxillofaciale fracturen geven meestal uitgebreide misvormingen in het gelaat. De patienten kunnen oedeem, ecchymosis, orbitaal hematoom, subcutane bloedingen en neusbloedingen hebben door beschadiging van de arteria ethmoidalis anterior en de arteria sphenopalatina (DEMANES c.s. 1971). De nervus infra-orbitalis kan beschadigd zijn. Doordat de gelaatscontour concaaf wordt, ontstaat een schotelgezicht (dishface). Het gezicht kan ook longitudinaal vervormd worden doordat het gefractureerde gedeelte naar beneden zakt. De tandocclusie zal gestoord zijn. Bij palpatie zijn soms losse botstukken te voelen. Door de veelheid van septus, sinussen enz., in het maxillofaciale gebied kan dit bij fractureren veel energie van het inwerkend geweld opvangen, wat vaak in het voordeel is van het cerebrum (DAWSON c.s. 1953).

HOOPER (1969) wijst op het feit, dat juist bij het midfrontale impact boven de neuswortel, de fracturen kunnen gaan naar het dunne bot van de achterwand van de sinus frontalis, de lamina cribrosa en het orbita dak. Bij een laterofrontaal of temporofrontaal impact lopen de fracturen naar de schedelbasis, het canalis opticus, het os sphenoidale en het os temporale.

Een fractuur kan ontstaan door:

— lokaal inwerkend geweld.

Dit zal een indeuking geven, waarbij de kant met de grootste straal het eerste fractureert. Is het inwerkend geweld groter, dan zal ook de kant fractureren met de kleinere straal (figuur 12).

— vervorming van de schedel.

Door het in- en uitbuigen kan een fractuur ontstaan als een bepaalde rek of compressie overschreden wordt. Deze vervorming ontstaat doordat de schedel wordt gecompriëerd tussen twee objecten b.v. de grond en een wiel of tussen een object en de wervelkolom (ROWBOTHAM 1945). Meestal zal dit laatste het geval zijn.

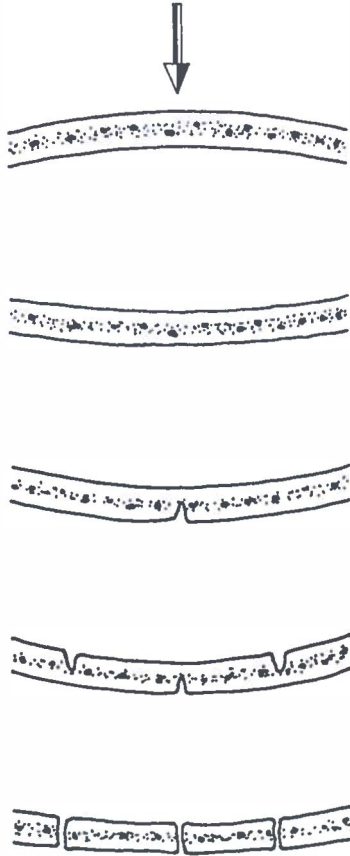


fig. 12. lokaal inwerkend geweld op de schedel, van boven naar beneden: door in- en uitbuigen ontstaan fracturen, het eerst aan de kant met de grootste straal, daarna aan de kant met de kleinste straal.

Een geïsoleerde fractuur van het os ethmoidale of os sphenoidale komt zelden voor (JENTZER 1951).

Een fractuur van de sinus frontalis loopt vaak verder door naar achteren in de sutura frontoethmoidalis of eventueel lamina cribrosa. Als de fractuur door de beide suturae frontoethmoidales loopt, komt de lamina cribrosa als een boteiland te liggen.

De sinus sphenoidalis kan gefractureerd worden door een laterale slag tegen het hoofd. De fractuurlijn gaat dan door de fossa cranii media en kan het tuberculum sella of de voorste wand van de sella

beschadigen. Fracturen van de sinus frontalis lopen vaak door naar het os ethmoidale en het os sphenoidale (LEWIN c.s. 1951).

WULLSTEIN c.s. (1970) spreken liever van rhinobasale dan van frontobasale fracturen. Niet alleen het os frontale is hierbij betrokken maar vaak ook het os sphenoidale en ethmoidale.

BOENNINGHAUS (1971) heeft een onderzoek gedaan bij 66 geopereerde patienten met een frontobasale fractuur. Bij 80 % van hen was de voorkant van de sinus frontalis en de bodem van de sinus gefractureerd. De achterwand van de sinus frontalis was bij 65 % en de lamina cribrosa bij 64 % van de patienten gefractureerd. Slechts bij 8 % was de sinus van het os ethmoidale gefractureerd. In 46 % van de gevallen waren er een of meerdere durascheuren.

Bij kleuters onder de drie jaar is er tussen de voorste schedelgroeve en de neusholte een geringe relatie doordat er nog veel bindweefsel en kraakbeen tussen zit. De lamina cribrosa, die tot ongeveer drie jaar nog van kraakbeen is, is bij de geboorte 800  $\mu$  dik. Later zijn er gedeelten in de lamina cribrosa, die slechts 100  $\mu$  dik zijn. Na het derde jaar is de lamina cribrosa verbeend en is de anatomische relatie tussen neusholte en voorste schedelgroeve dezelfde als bij volwassenen. Dit neemt niet weg, dat ook bij kinderen onder de drie jaar een rhinorrhoe kan optreden (CALDICOTT c.s. 1973). Behoudens één patientje van 1 jaar met een rhinorrhoe, vermeld door GROTE in 1966, is dit verschijnsel bij kinderen onder de 2 jaar nooit beschreven (CALDICOTT c.s. 1973). Hoewel het verloop van de fractuurlijnen erg grillig is, is toch uit rationele en experimentele gronden een verklaring voor dit verloop te geven. Door de manier waarop en de kracht waarmee het trauma aangrijpt, is eventueel het verloop van de fracturen af te leiden en dus ook of de fracturen over die botstukken zullen lopen, waar, door de innige samenhang van het bot met de dura gemakkelijk een liquorfistel ontstaat.

COMPLICATIES VAN HET SCHEDELTRAUMA

Een directe of indirecte open verbinding tussen de intradurale ruimte en de open lucht bestaat slechts met zekerheid wanneer liquor of hersensubstantie naar buiten komt, of wanneer lucht, botstukken of een corpus alienum zich in het inwendige van de schedel bevinden. Behoudens de reeds vermelde liquorrhoe kunnen bij een schedeltrauma nog zeer veel andere complicaties optreden, zowel direct bij het trauma als later. Tot de letsels die kunnen optreden behoren:

- verwonding van de oogbol.
- beschadiging van de nervus opticus. Deze kan veroorzaakt worden door botfragmenten of door compressie van de zenuw in de canalis opticus.
- beschadiging van de nervus olfactorius. Dit is een veel voorkomende complicatie bij het frontobasale schedeltrauma. DIETZ (1970) vermeldt dat van de 61 patienten met een frontobasaal trauma, 34 (55,7 %) reukstoornissen hadden. BRISMAN c.s. (1970) vonden bij 9 patienten met een traumatische rhinorrhoe in ruim 75 % van de gevallen een anosmie. McHUGH (1958) vond bij 78 % van de patienten met een rhinorrhoe een anosmie. Een letsel van de nervus olfactorius kan wijzen op een fractuur in de lamina cribrosa. Hier is een verhoogde kans op een rhinorrhoe. Patienten met een anosmie en een rhinorrhoe, die geen trauma in de anamnese hebben, doen onze gedachten toch deze richting uitgaan. De filae olfactoriae lopen door verschillende foraminae van de lamina cribrosa naar het neusslijmvlies. Bij een eventuele fractuur van de lamina cribrosa zal niet alleen de dura scheuren, maar door de innige samenhang van de filae met de lamina cribrosa zullen ook deze beschadigd worden. Niet alleen hoeft de lamina cribrosa gefractureerd te zijn om een anosmie te geven. Bij bepaalde letsels kan door afscheuren van de tractus olfactorius de reukbaan gestoord zijn, terwijl de lamina cribrosa toch intact is (CAIRNS 1937).
- beschadiging van de oogspierzenuwen. Dit betreft vaak de nervus oculomotorius. Dit kan ontstaan door een fractuur maar ook door verplaatsing van de hersenstam, waardoor een rekking van de zenuw optreedt.

- beschadiging van de nervus trigeminus. Alle takken, de nervus ophthalmicus, nervus maxillaris en nervus mandibularis kunnen beschadigd worden door het trauma.
- beschadiging van de nervus facialis. Bij bepaalde trauma's kan het os petrosum fractureren. Hierin loopt de nervus facialis, die dan beschadigd kan worden.
- beschadiging van de nervus vestibulocochlearis. Deze beschadiging kan ook optreden bij fractureren van het os petrosum. Een fractuur van het os petrosum kan weer aanleiding geven tot een otorrhoe.

Een geïsoleerde beschadiging van de andere hersenzenuwen komt ook voor maar is zeldzamer. Behoudens deze beschadiging aan de hersenzenuwen kunnen nog andere complicaties meteen of enige tijd na het trauma optreden. Door een beschadiging van de kernen in het hypofyse-hypothalamus gebied kunnen stoornissen van de waterhuishouding optreden, ulceraties ontstaan in de oesophagus en de verdere tractus digestivus enz. Ook kunnen zich vaatstoornissen ontwikkelen door een overrekking van de arteria carotis interna waardoor een trombose kan ontstaan in de arteria carotis. Eveneens kan zich een posttraumatische arterio-veneuze fistel ontwikkelen tussen de arteria carotis interna en de sinus cavernosus.

Tot de gevolgen van het schedeltrauma behoren eveneens: subduraal hematoom, epiduraal hematoom, intracerebraal hematoom, meningitis, abces, pneumocephalie, neurologische uitval aan een of meer extremiteiten, epilepsie, hydrocephalie, osteomyelitis van de schedel, cerebrale atrofie, enz.

Liquorrhoe, meningitis en de pneumocephalie zijn een rechtstreeks gevolg van een open verbinding tussen de intradurale ruimte en de buitenwereld.

#### 4.1. Liquorrhoe

##### 4.1.1. *Frequentie van de liquorrhoe*

In veertien jaar tijds kreeg TÖNNIS (1968) 1802 patienten aangeboden met een ernstig schedeltrauma. Hiervan hadden 122 een liquorrhoe. Dit was bijna 7 %. Zijns inziens was dit een hoog percentage. In bovenstaande groep hadden 123 patienten een schedelbasisfractuur of een duralaësie in de buurt van de paranasale sinus.

Volgens ADSON (1941) ontstaat bij 2 tot 5 % van de schedelfracturen een liquorrhoe.

OMMAYA (1964) meent dat dit bij 2 % van de schedelfracturen het geval is.

JENTZER (1951) komt tot 1,6 % bij 810 patienten met een schedeltrauma en tot 6,9 % bij 188 patienten met een schedelbasisfractuur.

MINCY (1966) heeft bij 3 % van de patienten een liquorrhoe gevonden. Het betrof hier 1745 schedeltraumata.

WERTHEIMER c.s. (1951) vinden 49 patienten met een liquorfistel bij 1394 schedeltraumata ( $\frac{1}{2}$  %). Opmerkelijk is dat slechts 8 van de 49 patienten een rhinorrhoe hadden. Volgens hen is dit symptoom waarschijnlijk vaak gemist.

CAIRNS (1942) komt tot een frequentie van de liquorrhoe van 1,2 % van de schedeltraumata, 3,2 % van de schedelbasisfracturen en 20,4 % van de frontobasale fracturen. Hij had in totaal 1700 schedeltraumata, waaronder 655 patienten met een schedelbasisfractuur en 103 patienten met een frontobasale fractuur.

DIETZ (1970) vindt in zijn patientenmateriaal, dat 1,4 % van de schedeltraumata, 10,8 % van de schedelbasisfracturen en 36,7 % van de patienten met een frontobasale fractuur een liquorrhoe ontwikkelen. Dit betrof hier 3230 gevallen, waaronder 435 patienten met een schedelbasisfractuur en 128 patienten met een frontobasale fractuur.

BRAWLEY c.s. (1967) vinden bij 1250 patienten met een trauma capitis in 2,8 % van de gevallen een liquorrhoe. In deze groep hadden 303 patienten een schedelbasisfractuur.

RAAF (1967) komt bij 2194 schedeltraumata tot een percentage van 2,3 % met een rhinorrhoe bij de patienten zowel met als zonder schedelfractuur. Bij de schedeltraumata met een fractuur had 4,2 % van de patienten een rhinorrhoe. In deze groep hadden 1185 van de 2194 patienten een fractuur.

RASMUSSEN (1965) heeft bij 1180 schedeltraumata bij 82 patienten (7 %) een liquorrhoe gezien. Dit percentage was 17 % bij patienten met een schedelbasisfractuur. Van de 82 patienten hadden 35 een otorrhoe en 47 een rhinorrhoe. Bij de interpretatie van deze getallen moet men eraan denken, dat niet altijd verschil wordt gemaakt bij een liquorrhoe tussen rhinorrhoe en otorrhoe. Verschillen zijn ook te verklaren uit de soort kliniek waarop het patientenmateriaal betrek-

king heeft. Bij röntgenologisch aantoonbare fracturen van de schedel ligt het percentage patienten met een liquorrhoe duidelijk hoger (CAIRNS 1942, JENTZER 1951, RASMUSSEN 1965, BRAWLEY c.s. 1967, RAAF 1967, DIETZ 1970).

#### 4.1.2. *Duur van de liquorrhoe*

Deze kan variëren van enige uren tot jaren na het ongeval. Is dit laatste het geval dan is de liquorrhoe meestal intermitterend en betreft het een rhinorrhoe. In de meeste gevallen is de rhinorrhoe binnen 14 dagen gestopt.

WERTHEIMER c.s. (1951) beschrijven een patient die 6 jaar lang een rhinorrhoe had. MORLEY c.s. (1965) beschrijven twee patienten met een rhinorrhoe die respectievelijk 7 en 12 jaar bleef bestaan. ADSON (1941) vermeldt een patient met een rhinorrhoe die 9 jaar duurde. DE GROOD en TÖNNIS c.s. (1952) beschrijven allebei een patient die 14 jaar lang een rhinorrhoe had. DIETZ (1970) beschrijft twee patienten die 8 en 10 jaar lang een rhinorrhoe hadden. ROBINSON (1970) vermeldt een patient die 4 jaar lang een rhinorrhoe hield. Tenslotte beschrijft FERÉY (1951) een patient die 17 jaar lang en MALECKI (1962) een patient die 26 jaar lang een rhinorrhoe hielden. Een rhinorrhoe kan dus zeer lang blijven bestaan. Dit is mogelijk wanneer het defect geen gelegenheid krijgt om zich te sluiten, bijvoorbeeld door occlusie van dura of arachnoidea in het defect (ADSON c.s. 1949) of door interpositie van botsplinters. Bovenstaande gevallen over de duur van de rhinorrhoe hebben steeds betrekking op de traumatische rhinorrhoe.

#### 4.1.3 *Interval tussen het trauma en het ontstaan van de liquorrhoe*

Meestal ontstaat de liquorrhoe onmiddellijk na het trauma en wordt dan primaire liquorrhoe genoemd. Het kan echter ook zijn dat de fistel meteen na het trauma afgesloten wordt door bloedstolsels, stukken dura of slijmvlies, botsplinter enz. Na enige dagen kan dan een open verbinding en dus een liquorrhoe ontstaan door resorptie van het bloed (JENTZER 1951) of oedeemvermindering (ROUSSEAU c.s. 1951). Dit wordt secundaire liquorrhoe genoemd. Ook kan een liquorrhoe weken tot maanden na het ongeval ontstaan (GERMAN 1944, DE GROOD 1950). Door verkleving van de arachnoidea of dura, door vorming van granulatieweefsel of door een hersenprolaps

kan een defect worden afgesloten. Deze afsluiting hoeft niet definitief te zijn. De pulsaties van de liquor zullen een goede genezing in de weg staan (LEWIN 1954). Er kan een littekenretractie optreden. Ook kan door het afstoten van botsequesters een defect ontstaan (JENTZER 1951, MINCEY 1966, RAAF 1967). Door een gering trauma, jaren na het ontstaan van een fistel, kan deze weer opengaan. Dit kan bijvoorbeeld veroorzaakt worden door het stoten van het hoofd (LAZORTHES c.s. 1951, QUIST-HANSEN 1961). Ook een intranasale drukverhoging door niezen of hoesten kan de fistel weer openen (TÖNNIS c.s. 1952).

Volgens PENNING (1973) zou een late posttraumatische rhinorrhoe kunnen ontstaan door een leptomeningeale cyste. Traumatische leptomeningeale cysten kunnen overal ontstaan waar dura en bot zijn beschadigd. Dank zij hun tendens tot groeien kunnen zij bot eroderen en tot defecten aanleiding geven (bijvoorbeeld de „growing fracture”). Indien de bodem van de voorste schedelgroeve geërodeerd wordt ontstaat een late rhinorrhoe. Deze kan worden bevorderd door het gelijktijdig bestaan van een posttraumatische niet resorptieve hydrocephalie.

LEWIN (1954) observeerde 308 gesloten schedeltraumata met fracturen. Van deze patiënten kregen 84 een rhinorrhoe. Hij kwam tot de volgende bevindingen:

duur van de rhinorrhoe (in dagen):	1-7	7-28	meer dan 28
ontstaan: binnen 7 dagen	31	22	4
7-14 dagen	3	1	1
na 14 dagen	11	5	6
	—	—	—
totaal	45	28	11

ROBINSON (1970) komt tot de volgende cijfers bij 59 patiënten: ontstaan van de rhinorrhoe onmiddellijk

na het ongeval	31
binnen 7 dagen	4
binnen 21 dagen	4
na 21 dagen tot 1 maand	12
na 1 tot 2 maanden	3
na 2 tot 8 maanden	4
na 4 jaar	1



#### 4.1.4. Hoeveelheid liquor bij een rhinorrhoe

De hoeveelheid liquor hangt o.a. af van de stand van het hoofd. De rhinorrhoe neemt over het algemeen toe bij voorover buigen van het hoofd. Volgens LEWIN c.s. (1951) is ook de soort fistel van invloed hierop. Volgens hen zal de sphenonasale fistel vaak een profuse rhinorrhoe geven. Bij compressie van de vena jugularis en bij persen zien we een vermeerdering van de liquorstroom. Dit verschijnsel is ook als diagnosticum te gebruiken.

ANDERSON c.s. (1961) schatten de hoeveelheid liquor die verloren kan gaan bij een rhinorrhoe op 30-750 cc per 24 uur.

BECK c.s. (1932) beschrijven een patient die 800-1500 cc liquor verloor per dag door een fistel naar de neus. BIEMOND (1947) beschrijft een patient met een rhinorrhoe die 240 cc liquor per dag verloor. BRACEWELL c.s. (1963) beschrijven een patient met een rhinorrhoe met een verlies van 500 cc liquor per dag. NUSSEY (1966) beschrijft een patient met een rhinorrhoe met een verlies van 600 cc liquor per dag. Dit betrof een niet traumatische rhinorrhoe.

Een verlies van 240 cc liquor bij een patient met een rhinorrhoe vermeldt DE GROOD (1950).

Bij bovenstaande hoeveelheden wordt niet vermeld wat voor een soort fistel het is.

RISER c.s. (1951) hebben een onderzoek gedaan naar de liquorproduktie bij een rhinorrhoe bij een patient op de rug liggend en overeind zittend. Liggend bleek de liquorproduktie meestal minder dan de helft van de produktie in rechtzittende positie. In deze laatste positie bedroeg de produktie 10-25 cc liquor per uur. Ook bij zijdelings liggen was er een duidelijke vermindering van de liquorproduktie. Het is goed voor te stellen dat door het liggen liquor in de nasopharynx komt, die dan wordt weggeslikt. Ook zij vermelden niet om welk soort neusfistel het ging.

## 4.2. Meningitis

De meningitis is bij het schedeltrauma de meest voorkomende complicatie en gezien de ernstige gevolgen hiervan de meest gevreesde. Een meningitis zal alleen ontstaan bij een open verbinding tussen de buitenlucht en de al of niet gescheurde dura. Er hoeft dus geen liquorrhoe te bestaan om een meningitis te veroorzaken. Vaak zal een li-

quorrhoe niet opvallen doordat er veel bloed bijgemengd zit of bloedproppen in de neus of de sinus het aflopen belemmeren. Ook is de kans op een infectie groot, wanneer een fractuur in de achterwand van de sinus frontalis zit, waardoor een indirecte verbinding met de buitenlucht ontstaat. Ook door stasis van bloedstolsels, liquor en slijm kan een infectie in de sinus ontstaan, die zich weer kan uitbreiden naar de intracraniele ruimten. Vaak zijn de fracturen, met name in het frontobasale gebied niet zichtbaar op de röntgenfoto.

APPELBAUM (1960) heeft slechts bij 48 van de 91 patienten die in aansluiting op een schedeltrauma een meningitis kregen, röntgenologisch een fractuur kunnen vaststellen. Het niet zien van fracturen is dus niet een reden om geen meningitis te verwachten. Door de anatomische bouw zal bij een frontobasale fractuur gemakkelijk een meningitis ontstaan. Enerzijds ontstaat namelijk gemakkelijk een fractuur in de achterwand van de sinus, anderzijds is er een verhoogde kans op infectie in deze sinus.

#### 4.2.1. *Frequentie van de meningitis*

BRAWLEY c.s. (1967) hebben in hun patientenmateriaal 300 patienten met een schedelbasisfractuur, die geen van allen een meningitis kregen. Allen waren preventief behandeld met antibiotica. Dit gebeurde eveneens met de patienten van ondervermelde auteurs.

RASMUSSEN c.s. (1965) vermelden dat 10 van de 47 patienten (21 %) met een rhinorrhoe een meningitis kregen.

BOENINGHAUS c.s. (1971) hebben een overzicht gegeven over 66 patienten met een frontobasale fractuur. Bij 53 % van de patienten kwam een rhinorrhoe voor. Van de patienten met een rhinorrhoe kreeg 32 % een meningitis. Een meningitis zonder rhinorrhoe kwam bij 7 % van de patienten voor.

FEREY (1951) beschrijft 6 patienten met een ethmoido- of frontonasale fistel, die allen één of meerdere malen een meningitis meemaakten.

GROS c.s. (1951) beschrijven 6 patienten met een rhinorrhoe waarvan 1 patient een meningitis kreeg en hieraan stierf.

CAIRNS (1942) deed een onderzoek bij 128 schedeltraumata, merendeels militairen. Van hen hadden 11 patienten een rhinorrhoe die, meestal op verzoek van de patient, conservatief werd behandeld. Van

deze conservatief behandelde patienten kregen drie een meningitis, die bij 2 patienten een lethale afloop had. Eén patient kreeg een hersenabces. Van de 10 patienten die wel geopereerd werden vanwege hun rhinorrhoe kreeg slechts 1 patient postoperatief een, overigens lethaal aflopende meningitis. CAIRNS (1942) waarschuwt voor het optreden van recidiverende meningitiden bij het open blijven van een fistel.

LEWIN c.s. (1951) vermelden dat 32 van de 78 patienten met een liquorrhoe (rhinorrhoe en/of otorrhoe) een meningitis kregen. Van de 58 patienten met alleen een rhinorrhoe kregen 20 patienten een meningitis.

MARKWALDER (1963) vindt in zijn materiaal 185 patienten met een aangezichtstrauma, waarvan 35 een rhinorrhoe ontwikkelden. Van deze patienten met een rhinorrhoe kregen 12 een meningitis.

MINCY (1966) heeft bij 54 patienten met een posttraumatische rhinorrhoe in 37 % van de gevallen een meningitis gezien.

QUIST-HANSEN (1961) zag bij 15 patienten met een rhinorrhoe, 11 maal een meningitis optreden.

RAAF (1967) vermeldt dat bij 50 patienten met een rhinorrhoe er 7 (14 %) een meningitis kregen. Hieraan stierven 4 patienten.

RAY c.s. (1969) opereerden 41 patienten vanwege een cerebrospinale liquorfistel. Hiervan had 24 % een of meerdere malen een meningitis gehad.

ROBINSON (1970) zag bij 75 patienten met een posttraumatische rhinorrhoe bij 24 patienten (33 %) een meningitis.

LEQUIRE c.s. (1961) zagen bij 32 van de 78 patienten met een liquorfistel een meningitis. Van deze 78 patienten hadden 15 een otorrhoe. Hiervan kregen slechts drie patienten een meningitis. Een otorrhoe geeft kennelijk minder kans op een meningitis dan een rhinorrhoe. Dit werd bevestigd door RASKIND c.s. (1966). In hun materiaal hadden zij 19 patienten met een otorrhoe, waarvan geen enkel een meningitis kreeg. Bij 14 patienten met een rhinorrhoe kreeg 1 patient een meningitis. Hoewel de frequentie bij de verschillende auteurs varieert, is de kans op een meningitis bij een liquorfistel, zoals uit bovenstaande te zien is, groot tot aanzienlijk. Het preventief geven van antibiotica bij een patient met een rhinorrhoe lijkt dan ook zinvol.

MACGEE c.s. (1970) hebben een onderzoek gedaan naar het toe-

passen van antibiotica bij acute traumatische fistels, die zowel een rhinorrhoe als een otorrhoe gaven.

Van de in totaal 402 patiënten kregen 325 antibiotica en 77 niet. Van de eerste groep kreeg 14 % een meningitis. Van de tweede groep, die geen antibiotica kreeg, ontwikkelde 5 % een meningitis. Volgens hen kunnen er geen significante conclusies worden getrokken. Dat er geen onderscheid is gemaakt tussen een meningitis bij een rhinorrhoe en een otorrhoe doet afbreuk aan dit onderzoek.

#### 4.2.2. *Frequentie van de recidief meningitis*

PAILLAS c.s. (1951) beschrijven een patient die 5 maal een meningitis kreeg, ROUSSEAU c.s. (1951) een patient die 6 maal een meningitis kreeg. DIETZ (1970) beschrijft twee patienten die 5 maal een meningitis kregen, 1 patient die 6 maal een meningitis kreeg en 1 patient die 8 maal een meningitis kreeg.

GURDJIAN c.s. (1953) vermelden zelfs een patient die 14 maal een meningitis kreeg. Bij al deze patienten werd of te laat ingezien dat de recidiverende meningitiden te wijten waren aan een open liquorfistel of bleek de operatie, bij herhaling, niet succesvol. Bij recidiverende meningitiden moet men zeer verdacht zijn op het bestaan van een liquorfistel.

#### 4.2.3. *Tijdsduur tussen het trauma en het ontstaan van de meningitis*

APPELBAUM (1960) komt tot de volgende resultaten bij 91 patienten die na een schedeltrauma een meningitis ontwikkelden:

onbekende tijdsduur	8
binnen 1 dag	10
na 1 dag tot 1 week	37
na 1 tot 2 weken	8
na 2 weken tot 1 maand	6
na 1 tot 2 maanden	6
na 2 tot 6 maanden	8
na 6 maanden tot 1 jaar	2
na 1 tot 2 jaar	5
na 5 jaar	1

Bij de meningitis kan men dus een vroege vorm onderscheiden, vrij

kort na het trauma en een late vorm, die weken of maanden, zelfs jaren na het trauma kan ontstaan. De bij het trauma naar binnen gekomen micro-organismen kunnen langere tijd afgekapseld liggen tussen botstukken of in het slijmvlies. Door een algehele weerstandsverlaging, bijvoorbeeld bij een infectieziekte, kan een infectie daar ter plaatse opslaan en een meningitis veroorzaken (DIETZ, 1970). Ook kan door een gering trauma of door een intranasale drukverhoging (niezen) een nieuwe porte d'entree ontstaan, doordat het litteken of granulatieweefsel opspringt. Het klinische beeld van een meningitis kan bestaan zonder dat de liquorweefsel positief is. Er is dan sprake van een niet bacteriële meningitis, die kan ontstaan als bloed of necrotisch hersenweefsel in de liquor aanwezig is.

Volgens ADSON c.s. (1949) kan na een trauma een meningitis ontstaan zonder dat er een fractuur is. Volgens hen kan door het trauma de omhullende dura van de filae olfactoriae beschadigd zijn, waardoor er toch een open verbinding komt met de liquorruimte. Zo zouden ook congenitale afwijkingen in het gebied van de voorste schedelgroeve een meningitis kunnen geven zonder fractuur. Door deze congenitale afwijkingen kunnen namelijk botdefecten bestaan, waardoor dura en neusslijmvlies op elkaar liggen (CLAUS 1960).

#### 4.3. Pneumocephalie

Pneumocephalie is het voorkomen van lucht binnen de schedel. Het wordt ook wel genoemd: pneumocèle, aerocèle, pneumatocèle, pneumocephalus, pneumocyste, pneumocranium en pneumatocephalus. Lucht kan ook voorkomen tussen de huid en de buitenkant van de schedel. Dit heet dan pneumatocephalus externus in tegenstelling tot de pneumatocephalus internus. Bij de pneumatocephalus internus kan de lucht intra- of extraduraal zitten. In het eerste geval zit de lucht subduraal, subarachnoidaal of intraventriculair.

Een pneumatocele kan ontstaan, doordat bij het verdwijnen naar buiten van liquor door de fistel, de hierdoor ontstane ruimte in beslag wordt genomen door lucht. Door de liquoronderdruk, die ontstaat bij het verdwijnen van liquor kan lucht worden aangezogen. Bij een schotwond in de schedel kan meteen achter de kogel lucht worden aangezogen (EGGERS 1927, JANTZER 1951). Een andere mogelijkheid voor het ontstaan van een pneumatocele is, dat de lucht

door de fistel in de intracraniele ruimte komt en dan door een ventielmechanisme niet meer naar buiten kan. Dit heet dan spanningspneumocephalie (DE LANGE 1963). De liquorfistel is voor de lucht slechts in één richting toegankelijk namelijk van buiten naar binnen. De andere weg, van binnen naar buiten wordt geblokkeerd, doordat een stuk dura, granulatieweefsel of slijmvlies voor de fistel gaat zitten (CAIRNS 1942, DANDY 1944, DIETZ 1970). We zien dit ventielmechanisme vooral optreden als de fractuur en de durascheur ten opzichte van elkaar verschoven zijn (LECUIRE c.s. 1961, DANDY 1944) (figuur 13). ROUSSEAUX c.s. (1951) menen, dat door het periodiek groter en kleiner worden van het cerebrum door de wisselende hoeveelheid veneus bloed er een zuigwerking ontstaat, die samen met een ventielmechanisme een pneumatocele kan geven. Ook de intranasale drukverhoging die ontstaat door hoesten en niezen kan de lucht met extra kracht in de schedel brengen (PAILLAS c.s. 1951, TÖNNIS c.s. 1952).

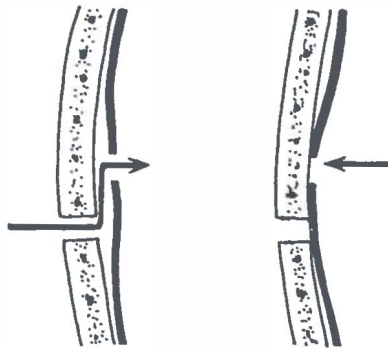


fig. 13. ventielmechanisme.

Lucht, die in de basale cisternen zit, kan door de foramina van Magendie en Luschka gaan en dan een luchtvulling geven van de ventrikels (EGGERS 1927). Een intraventriculaire pneumocephalie kan ook ontstaan bij doorbraak van een intracerebrale pneumocephalie naar een ventrikel of door een primair perforerende verwonding tot in de ventrikel. De intracerebrale pneumocephalie ontstaat door het naar binnen komen van lucht in een door het trauma gecontusioneerd hersenweefsel. Als ter plaatse van het defect hersenweefsel, arachnoïdea en dura verkleefd zijn, heeft de lucht geen gelegenheid om

langs de convexiteit te ontsnappen en zal dus in het beschadigd hersenweefsel dringen (GERMAN 1944). Als er veel vergroeiingen en verklevingen zijn om de fistel kan zelfs een liquorrhoe uitblijven.

#### 4.3.1. *Frequentie van de pneumocephalie*

GROS c.s. (1951) hebben bij 7 patienten met een traumatische rhinorrhoe, tweemaal gezien dat zich een pneumocephalie ontwikkelde.

LEWIN (1954) heeft bij 308 gevallen van gesloten schedeltraumata met fracturen, 24 patienten gezien die een pneumocephalie hadden. Van deze 24 patienten hadden 16 een rhinorrhoe.

BRISMAN c.s. menen, dat 10 % van de patienten met een traumatische rhinorrhoe een pneumocephalie krijgen. Patienten met een niet traumatische rhinorrhoe hebben hier, volgens hen, veel minder kans op.

LECUIRE c.s. (1961) hebben bij 53 patienten met een schedelbasisfractuur, 2 maal een pneumocephalie gezien.

CAIRNS (1942) heeft bij 128 patienten met een schedelbasisfractuur, 8 maal een pneumocephalie gezien.

Hierbij zat de lucht 3 maal subduraal en intraventriculair, 2 maal subarachnoidaal en intraventriculair, 2 maal subarachnoidaal en 1 maal intracerebraal.

#### 4.3.2. *Tijdsduur tussen het trauma en het ontstaan van de pneumocephalie*

LEWIN c.s. (1951) beschrijven een patient die een maand na het trauma een pneumocephalie ontwikkelde. DE LANGE (1963) vermeldt twee patienten die na respectievelijk 4 en 5 weken een pneumocephalie kregen. Uit de beschrijving van de oorzaak van de pneumocephalie is het duidelijk dat deze meteen na het trauma kan ontstaan en ook weken later.

Volgens CALVET c.s. (1958) ontstaat de pneumocephalie vooral bij fracturen van de achterwand van de sinus frontalis. Een pneumocephalie kan ook ontstaan door een infectie met gasvormende bacteriën intracranieel (DE LANGE 1963).

Aanwijzingen voor het bestaan van een pneumocephalie zijn onrust, hoofdpijn, misselijkheid, braken, sufheid en klotsgeruisen in de sche-

del. De bevestiging en de zekerheid dat een pneumocephalie bestaat wordt gegeven door een röntgenfoto.

#### 4.4. Liquorhypotensiesyndroom

Door te weinig liquor, hetgeen veroorzaakt kan worden door verminderde liquorproductie, vergrote absorptie of verlies van liquor door een fistel, kan zich een syndroom ontwikkelen, dat bekend staat als het liquorhypotensiesyndroom. Dit kenmerkt zich door hoofdpijn, duizeligheid en misselijkheid (FREDERIKS 1969).

Vaak bestaan er ook klachten over oorsuizen, braken en sufheid. Er kunnen psychische stoornissen bij voorkomen als concentratiezwakte, verwardheid en stemmingsanomalieën (DELAY c.s. 1946). De klachten zijn meestal orthostatisch en verdwijnen bij liggen.

LECUIRE c.s. (1961) hebben onder de 53 patienten met een rhinorrhoe, 2 patienten gezien die een liquorhypotensiesyndroom ontwikkelden.

GRAHNE (1970) wijdt de klachten van hoofdpijn en duizeligheid bij een bestaande fistel aan dit syndroom.

#### 4.5. Encephalocèle

Wanneer bij het trauma een bot- en duradefect ontstaat, dat groot genoeg is, kan hersenweefsel uitpuilen in de sinus of in de neusholte en dan imponeren als een mucocèle of neuspoliep (DIETZ 1970, FRIEDBERG c.s. 1938, VRABEC c.s. 1964).

Een encephalocèle kan niet alleen ontstaan door een traumatisch defect, maar ook door een congenitaal defect in de lamina cribrosa. Door dit defect kan natuurlijk ook een rhinorrhoe ontstaan. BIEMOND (1947) beschrijft een patient met recidiverende meningitiden, bij wie tijdens de operatie een botdefect in de lamina cribrosa werd gevonden met een uitpuilend durazakje, waarin gecontusioneerd hersenweefsel zat (meningoencephalocèle). BRISMAN c.s. (1970) hebben bij 35 patienten met een rhinorrhoe, 2 patienten gevonden met een encephalocèle. Deze encephalocèle kan doordat hij imponeert als een neuspoliep abusievelijk verwijderd worden en zo een iatrogene rhinorrhoe geven. GERMAN (1944) en DE GROOD (1950) beschrijven een jongen, die een rhinorrhoe kreeg na het coaguleren van een „neuspoliep”. Ook dit bleek later bij microscopisch onderzoek een encephalocèle te zijn.



## DIAGNOSTIEK

Een rhinorrhoe kan zich openbaren doordat een heldere vloeistof uit de neus druppelt of profuus uit de neus stroomt. In het geval van een traumatische rhinorrhoe zal de liquor meestal gemengd zijn met bloed, en daardoor aan de aandacht ontsnappen. Toch kan men op vrij eenvoudige wijze vaststellen, of er inderdaad liquor in het bloed zit. Hiertoe laat men enige druppels bloed op een gaasje of filtreerpapiertje vallen. Bij aanwezigheid van liquor zal na enige tijd om de rode vlek een lichter gekleurde ring verschijnen. Men ziet dit verschijnsel ook op het kussen van een patient.

### 5.1. Reactie op glucose

Vaak wordt als eenvoudig diagnosticum in de uit de neus druppelende vloeistof een reactie op glucose gedaan. Dit kan met een teststrip (clinitix). De gedachtengang daarbij is, dat de teststrip zal reageren op het glucosegehalte in de liquor. Deze methode met teststrips wordt aanbevolen door RAY c.s. (1969). Andere auteurs daarentegen raden de methode af.

GUNDERSEN c.s. (1970) vinden de glucoseproef onbetrouwbaar, omdat deze ook vaak positief is bij normaal neusvocht, dat glucose kan bevatten.

MORLEY c.s. (1970) en DIETZ (1970) raden de glucoseproef eveneens af, omdat ook bloed een vals positieve reactie kan geven.

ARSENI c.s. (1970) adviseren derhalve om het glucosegehalte van het neusvocht en dat van liquor, verkregen na een lumbaalpunctie, te bepalen en dan te vergelijken. Deze methode is echter vrij omslachtig.

De methode van de teststrip kan een vals positieve uitslag geven, waardoor men ten onrechte aan een rhinorrhoe denkt. Een negatieve uitslag zal echter wel een rhinorrhoe uitsluiten.

Bij een niet traumatische rhinorrhoe hebben we geen hinder van bloedbijmenging. Maar ook hier kan een vals positieve uitslag ontstaan, doordat neusslijm onder bepaalde omstandigheden een positieve reductie kan geven. Een allergische rhinitis kan het beeld van een

rhinorrhoe simuleren. Toch zijn er dan enige andere eenvoudige onderzoeken, die hierover nader uitsluitsel geven. Zo zal de hoeveelheid aflopend neusvocht als dit liquor is, afhankelijk zijn van de stand van het hoofd. Meestal wordt de stroom sterker bij voorover buigen. Druk op de vena jugularis, persen en hoesten geeft ook meestal een toename van de stroom. De anamnese is belangrijk. Bij een trauma in de voorgeschiedenis, ook al is dit jaren geleden, zal men eerder denken aan een rhinorrhoe. Ook een verkregen anosmie kan wijzen op een doorgemaakt trauma.

Een rhinorrhoe zal meestal uit één neusgat komen, een allergische rhinitis is meestal dubbelzijdig.

Een onderzoek van het neusvocht zal ook verschillen laten zien. Bij een allergische rhinitis zitten slijm en eosinofiele cellen in de vloeistof. Het eiwitgehalte is hoger dan bij een rhinorrhoe.

Overigens beschrijft BERRYMAN (1955) een patient, die lang behandeld was als lijdende aan een allergische rhinitis, maar die in werkelijkheid een rhinorrhoe bleek te hebben.

## 5.2. Röntgenfoto's

Bewijzen dat vocht, komende uit de neus, liquor is, kan een röntgenfoto niet. Wel kan de foto een zodanige fractuur laten zien, dat we met een zekere grenzende waarschijnlijkheid kunnen zeggen dat bij deze fractuur nog een durascheur moet bestaan, die aanleiding kan geven tot een rhinorrhoe.

We hebben al gezien dat bijvoorbeeld bij fracturen van de lamina cribrosa de dura meestal gescheurd is. Vocht, komende uit de neus, bij een röntgenologisch aantoonbaar defect in de lamina cribrosa, wijst op een rhinorrhoe. Bij een fractuur in de achterwand van de sinus frontalis wordt het moeilijker, daar deze, zeker als er weinig dislokatie is, geen durascheur hoeft te geven. Bij een flinke dislokatie kan men natuurlijk wel aannemen dat de dura gescheurd is. Als er een obstructie in de sinus zit, waardoor de liquor wel extraduraal, maar niet extracranieel komt, zal een röntgenologisch zichtbare fractuur van de achterwand van de sinus ons weinig uitsluitsel geven.

Fracturen van het frontobasale gebied zijn vaak niet zichtbaar op een röntgenfoto. APPELBAUM (1960) vond slechts bij 48 van de 91 patienten met een meningitis na een schedeltrauma, waarbij dus

een fractuur verondersteld moet worden, een röntgenologisch zichtbare fractuur.

Meestal zal een normale foto niet voldoende zijn en moeten we onze toevlucht nemen tot tomogrammen. Sluiering van een sinus kan betekenen dat er bloed of liquor in aanwezig is. Een lucht/vloeistofspiegel wijst op liquor in die sinus (RAY 1969).

Indien men de zekerheid heeft, dat vocht uit de neus liquor is, dan heeft men nog geen informatie over de plaats van de fistel. Dit is van belang voor een eventuele operatie.

Een schedelfoto geeft wel informatie over de plaats van het botdefect, maar de zekerheid dat dit een liquorfistel is, heeft men niet.

Bij een niet traumatische rhinorrhoe, die kan ontstaan door verhoogde intracraniele druk, moeten we letten op het bestaan van een druksella en andere tekenen van intracraniele pathologie.

Samen met andere diagnostische gegevens kan de schedelfoto waardevolle informatie geven.

### 5.3. Sulfathiazolpoeder

MIODONSKI (1957) heeft een min of meer bewerkelijke proef bedacht om de lokalisatie van een liquorfistel te bepalen. Nadat de neus aan de binnenkant verdoofd is, wordt een Seiffert ballon in de epipharynx opgeblazen, zodat deze wordt afgesloten. Men spuit nu sulfathiazolpoeder in de neusgang waar men de fistel verwacht. Dit bedekt de mucosa met een witte laag. Hierna wordt in deze neusgang een pneumatisch speculum gebracht, verbonden met een aspirator. Aan dit speculum zit een olijfvormig stuk metaal, dat de uitwendige neusgang afsluit. Door de luchtdruk intransaal te verlagen met de aspirator, zal liquor verschijnen en het poeder daar ter plaatse oplossen. Zodra liquor verschijnt, wordt opgehouden met de aspirator.

Het is een vrij omslachtig onderzoek, dat belastend is voor de patient.

Een ander bezwaar is het intranasaal manipuleren bij een bestaande rhinorrhoe. Hierdoor kan een retrograde infectie ontstaan.

De methode heeft weinig navolging gekregen.

### 5.4. Fluorescentie

Dit is een methode waarbij gebruik wordt gemaakt van een fluor-

escerende substantie, die onder invloed van ultraviolet licht een groene glans krijgt. Het is nog zichtbaar bij grote verdunning (1 : 1.600.000). De chemische structuur is stabiel. Het toxisch effect is gering.

KIRCHNER (1960) heeft met fluoresceïne proeven gedaan op honden. Hij maakte hiertoe bij drie honden een fistel tussen de cisterna magna en bullae mastoidea, waardoor liquor in de buis van Eustachius kon komen. Toen macroscopisch de liquorrhoe was verdwenen, gaf hij de honden een intrathecale injectie met 1 cc 5 % fluoresceïne oplossing. Met ultraviolet licht was bij de drie honden de gloed van de fluoresceïne te zien in de opening van de buis van Eustachius.

Ook heeft hij experimenteel fistels gemaakt tussen de cisterna magna en het mastoid en fistels tussen de middelste schedelgroeve en het middenoor. Enige weken nadat de honden intrathecaal fluoresceïne hadden gekregen, werden ze opgeofferd. De tijd tussen het toedienen van de fluoresceïne en het opofferen van de honden bedroeg 1, 3 en 4 weken. Bij de sectie bleek slechts een kleine meningeale reactie te bestaan.

KIRCHNER (1960) heeft bij zes patienten een liquorfistel gediagnostiseerd door toediening van  $\frac{1}{4}$  cc 5 % fluoresceïne intrathecaal. Slechts één patient klaagde gedurende enige seconden over lichte parethesieën in het been. Andere bijwerkingen heeft hij nooit gezien.

Vaststellen en localiseren van een rhinorrhoe kan volgens KIRCHNER (1960) het best gebeuren door na intrathecale toediening van fluoresceïne, verschillende plukjes katoen op verschillende plaatsen in de neus aan te brengen. Worden deze plukjes enige uren later onder ultraviolet licht bekeken dan kan worden vastgesteld, of zij positief zijn en, zo ja, welke.

Hiermede is de fistel en de lateralisatie bekend. Ook GUNDERSEN c.s. (1970) gebruiken fluoresceïne voor het aantonen van een liquorfistel.

In tegenstelling met KIRCHNER hebben MAHALEY c.s. (1966) wel ernstige bijverschijnselen gezien bij een patient na het toedienen van een intrathecale injectie met fluoresceïne. Deze patient kreeg 3 ml 5 % fluoresceïne, gemengd met 20 ml liquor. Meteen na de injectie ontstond een tachycardie en een parese en hypaesthesie van de benen. Na vijf minuten was dit neurologisch beeld weer verdwenen. De dag hierna kreeg de patient een paar maal een grand mal insult en ver-

toonde symptomen van meningeale prikkeling. Bij het onderzoek van de liquor bleken hierin cellen te zitten. De kweek was echter negatief.

Waarschijnlijk heeft deze patient een tijdelijk verlies van de caudafunctie gehad, gevolgd door een aseptische meningitis.

### 5.5. Kleurstoffen

Ook bestaat de mogelijkheid om kleurstoffen in de liquor te brengen, hetzij via een lumbaalpunctie, hetzij via een suboccipitaalpunctie. Bij een intranasale inspectie is nu te zien of er een fistel bestaat tussen de liquorruimte en de neus. Uit de plaats in de neus, waar het eerst de kleurstof verschijnt is de lokalisatie van de fistel vast te stellen, maar dan moet men het moment treffen dat de kleurstof voor het eerst in de neus komt. Als kleurstoffen worden gebruikt: phenosulfonphtaleïne, indigokarmijn en methyleenblauw.

ADSON c.s. (1949) gebruiken indigokarmijn. Ze brengen suboccipitaal 1 cc in. Bij een fistel is de neus dan binnen vijftien minuten gedurende twee tot drie uur blauwgroen gekleurd.

ARSENI c.s. (1970) prefereren phenosulfonphtaleïne en GUNDERSSEN c.s. (1970) indigokarmijn.

Bij het gebruik van methyleenblauw, een vitale kleurstof, zijn ernstige complicaties beschreven.

EVANS (1959) zag bij een patient, na een lumbale injectie van 1 cc 10 % methyleenblauw een paraplegie ontstaan, die overigens na enige weken weer verdween, met achterlating van lichte restverschijnselen.

Naar aanleiding hiervan hebben EVANS c.s. (1960) een verdere studie gedaan. Bij veertien patienten hebben zij uitvalsverschijnselen gevonden, vaak van blijvende aard. Ze zagen beschadiging van hersenzenuwen, paresen, hydrocephalie, dementie, rugpijn, hoofdpijn, duizeligheid, mictiestoornissen en incontinentia alvi.

EVANS (1960) hebben eveneens proeven gedaan met honden, waarbij methyleenblauw in de subarachnoidale ruimte werd gespoten. Hierbij ontstonden ademhalingsmoeilijkheden en paresen. Twee van de drie honden stierven. Bij de obductie werd een intensieve verkleuring van het neurale weefsel gevonden door het methyleenblauw.

Ook SCHULTZ c.s. (1970) waarschuwen tegen het gebruik van methyleenblauw. Ze beschrijven een patient, die na een lumbale injectie van 1 cc 1 % methyleenblauw, voor het aantonen van een liquorfistel, een paraplegie kreeg, incontinent werd voor urine en ont-

lasting en bovendien uitvalsverschijnselen van hersenzenuwen en cervicale wortels vertoonde.

Het bovenstaande maakt duidelijk, dat het gebruik van methyleenblauw voor het aantonen van fistels ten zeerste moet worden ontraden.

### 5.6. Contrastoliën

Contrastoliën zijn olieachtige, niet met water mengbare positieve contrastmiddelen. Hiertoe behoren lipidol, ultrafluide, durolio-paque en pantopaque.

JUNGMAN c.s. (1963) beschrijven een patient met een rhinorrhoe, pneumotocèle en multiple aangezichtsfracturen. De frontale pneumatocèle werd door een botdefect gepuncteerd. Hierna werd in deze holte pantopaque gespoten. Dit liep, net als de liquor door de fistel naar buiten, hetgeen röntgenologisch kon worden vastgelegd.

TENG c.s. (1963) beschrijven een techniek om pantopaque te gebruiken, zonder dat een pneumatocèle bestaat. Hiertoe moet de patient op de buik liggen met het hoofd voorover gebogen (figuur 14). De neus is goed schoongemaakt. In deze ligging wordt in de neus 2 cc pantopaque gespoten.

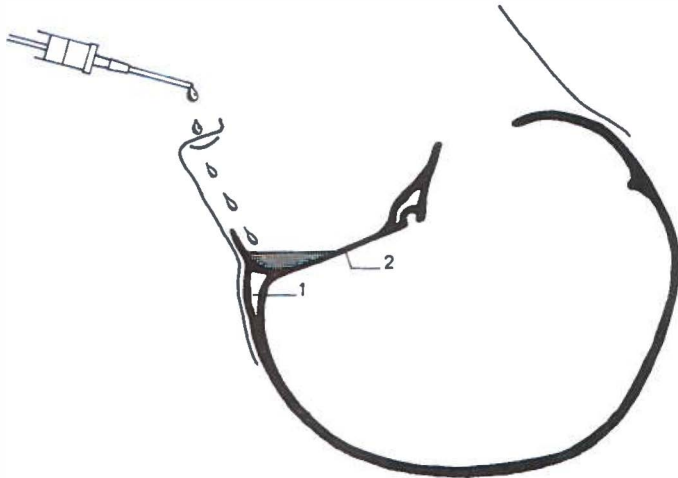


fig. 14. pantopaquevulling, waarbij röntgenologisch een eventuele fistel van de lamina cribrosa zichtbaar wordt. 1 sinus frontalis, 2 lamina cribrosa.

Hierna wordt het hoofd enige tijd in dezelfde stand gehouden. Een eventuele fistel van de lamina cribrosa kan nu gevuld worden, waarna foto's gemaakt worden. Hierna wordt de patient op de rug gelegd met het hoofd achterover in hyperextensie (figuur 15). Nu kan een eventuele fistel van de sinus sphenoidalis gevuld worden. Nadat weer foto's genomen zijn, wordt de patient rechtop gezet en zal de pantopaque uit de neus lopen. Dit onderzoek vereist dus wel enige medewerking van de patient. Bij patienten in slechte toestand zal het onderzoek niet mogelijk zijn. Er bestaat een kans op een retrograde infectie.

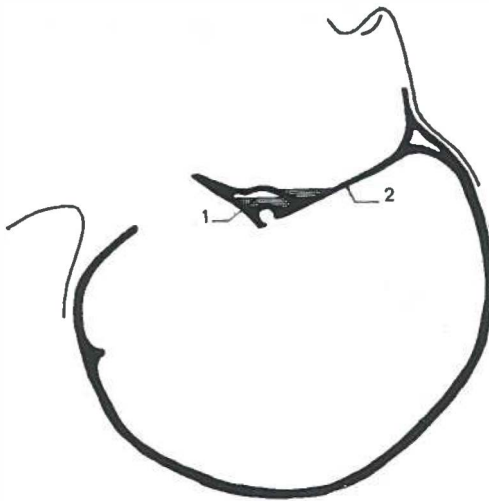


fig. 15. pantopaquevulling bij een fistel van de sinus sphenoidalis. 1 sinus sphenoidalis (met pantopaquevloeiostofspiegel), 2 lamina cribrosa.

Volgens TENG c.s. (1963) is contrast betrouwbaarder en accurater dan kleurstoffen.

PRIBRAM c.s. (1966) beschrijven een andere methode om pantopaque te gebruiken als diagnosticum voor liquorfistels. Ze spuiten pantopaque lumbaal in. Onder doorlichting wordt de contraststof naar de clivus gedirigeerd. Beide brughoeken worden onderzocht door het hoofd 45 graden naar links en naar rechts te draaien. Ook wordt het hoofd enige tijd voorover gebogen. Wil het contrast ook werkelijk in de fistel komen, dan moet iedere stand op zijn minst 10-15

minuten worden ingenomen. Bestaan er verdenkingen op een liquorfistel, uitgaande van de ventrikel, dan adviseren zij ventriculographie met pantopaque. PRIBRAM c.s. (1966) vinden het gebruik van pantopaque de meest betrouwbare en objectieve methode om fistels aan te tonen.

SHIPP (1953) heeft bij 1800 patienten, die een myelographie ondergingen met pantopaque, geen late nadelige gevolgen gezien. Wel waarschuwt hij tegen het gebruik van dit contrast in de ventrikels.

Zowel DiCHIRO c.s. (1968) als ZANDER c.s. (1967) hebben bijwerkingen van pantopaque gezien bij toediening in de basale cisternen in de vorm van meningeale prikkeling.

TAREN (1960) beschrijft een ernstige complicatie bij het gebruik van pantopaque. Het betrof een jonge vrouw, waarbij 9 cc pantopaque intralumbaal werd ingebracht. Slechts 4 cc kon hierna verwijderd worden. Na een dag kreeg ze temperatuursverhoging en verschijnselen van meningeale prikkeling. Er ontstond een uitval van verschillende hersenzenuwen en 35 uur na het toedienen van pantopaque kreeg ze verschijnselen van verhoogde intracraniele druk. Na het maken van een boorgat en een punctie van de ventrikel spoot hieruit liquor, gemengd met pantopaque. Bij verder onderzoek bleek contrast in de ventrikels en de cisternen te zitten. De liquor bevatte cellen, maar de kweek was negatief. Patiente is uiteindelijk genezen zonder restverschijnselen.

## 5.7. Luchtencephalographie

Luchtencephalographie voor het aantonen van een fistel is weinig gebruikelijk en heeft ook weinig kans op succes. Volgens DiCHIRO c.s. (1968) is er nooit een fistel aangetoond met lucht.

FLOYD c.s. (1970) evenals OMMAYA (1968) beschrijven ieder een patient, waarbij een liquorfistel met lucht werd aangetoond.

## 5.8. Radiopharmaca

Het onderzoek van de liquorruimten met radiopharmaca (scintiscisternographie) neemt een steeds grotere plaats in bij de diagnostiek van het schedeltrauma.

De indicaties zijn:



- Hydrocephalie en andere stoornissen van de liquorcirculatie en absorptie.
- Porencephale cyste.
- Leptomeningeale cyste.
- Rhinorrhoe.

Voor het onderzoek van rhinorrhoe worden radiopharmaca in de liquor gebracht door een lumbale of suboccipitale injectie. Rhinorrhoe kan worden aangetoond door, analoog aan de methode met fluoresceïne of kleurstoffen, watjes in de neus te plaatsen en de radioactiviteit daarvan te meten. Ook kan echter, bij gebruik van daarvoor geschikte radiopharmaca, de radioactiviteit van de intracraniele liquorruimte scintigraphisch worden afgebeeld. Daarbij is het mogelijk een spoor van radioactiviteit van de schedelbasis naar de neusholte vast te leggen en zo de rhinorrhoe zichtbaar te maken.

Bij het meten van de radioactiviteit van neuswatjes, dient er rekening mee te worden gehouden dat het neusslijm zelf ook enige radioactiviteit kan tonen. Bij afwezigheid van een rhinorrhoe kunnen de watjes desondanks positief zijn. In de praktijk mag daarom pas een rhinorrhoe worden gediagnostiseerd als de activiteit van de neuswatjes die van de background vele malen overschrijdt (OVERBEEK c.s. 1968).

De suboccipitale injectie heeft het voordeel, dat het radiopharmakon de basale cisternen eerder bereikt. Het nadeel is, dat op de foto in het basale gebied een flinke activiteit ontstaat, waardoor de interpretatie bemoeilijkt wordt. Wij geven daarom de voorkeur aan de lumbale toediening van de radiopharmaca.

CROW c.s. (1956) gebruiken als radioactieve isotoop Na 24. Natrium is een normaal bestanddeel van de liquor en prikkelt derhalve het zenuwstelsel niet. De halfwaardetijd is 15,4 uur. Suboccipitaal wordt 200  $\mu$ c in 1 tot 2 ml isotonische zoutoplossing ingebracht. Bij lumbale toediening moet de hoeveelheid groter zijn. Na verdoving van de neus worden hierin stukjes katoen gelegd waaraan draden zitten met een wisselend aantal knopen in. Bij het inbrengen wordt genoteerd waar ieder plukje katoen ligt en met welke draad dit correspondeert. Na enige uren verwijderd men de plukjes door aan de draden te trekken. Daar de plaats van ieder plukje bekend is, weet men óf en wáár radioactiviteit aanwezig is. Ons inziens is deze methode minder betrouwbaar, omdat natriumionen de liquorruimte snel verlaten.

SINANAN c.s. (1966) gebruiken radioactief As 74, dat zij lumbaal inspuiten.

DI CHIRO c.s. (1968) gebruiken radioactief technetium ( $^{99m}\text{Tc}$ ) of jodium (I 131) in beide gevallen gebonden aan menselijk serum albumine. Technetium heeft een veel kortere halfwaardetijd (6 uur) dan jodium (8 dagen). Het meest gebruikte radiopharmacon op dit moment is jodium 131, gekoppeld aan menselijk serum albumine (RIHSA). Het albumine is een eiwit met een moleculair gewicht van 70.000, dat slechts langzaam uit de subarachnoidale ruimte diffundeert en dus gedurende langere tijd voor het onderzoek gebruikt kan worden. Na een intrathecale lumbale injectie zal RIHSA reeds na drie uur activiteit in de basale cisternen laten zien. Dit gebeurt onafhankelijk van de positie van het hoofd (ALKER c.s. 1972). Bij een normale liquorcirculatie zal na zes uur radioactiviteit bij de frontale polen en de fissura Sylvii zichtbaar zijn. Hierna gaat de radioactiviteit naar de convexiteit en verzamelt zich bij de sinus sagittalis superior. In normale omstandigheden zal geen RIHSA in de ventrikels komen. Mits er geen resorptiestoornis of intracraniele drukverhoging is, is het merendeel na 48 uur geabsorbeerd. Bij kinderen breidt de radioactiviteit na een lumbale injectie zich sneller uit en vindt de resorptie sneller plaats.

FRONT (1971) geeft vanwege de langere halfwaardetijd, met name bij het onderzoek van de rhinorrhoe, de voorkeur aan RIHSA in plaats van  $^{99m}\text{TcHSA}$ . Het RIHSA onderzoek is volgens hem eveneens geschikt voor het aantonen van een niet traumatische rhinorrhoe, die zonder dit onderzoek vaak moeilijk te diagnostiseren is.

FRONT c.s. (1971) beschrijven drie patienten, waarbij de diagnose „oculte spontane rhinorrhoe” bevestigd kon worden door een RIHSA onderzoek.

RIHSA wordt door talloze auteurs gebruikt (DI CHIRO c.s. 1964 en 1968, DETMER c.s. 1965, DIETZ 1966, NICOL 1967, ZANDER c.s. 1967, JAMES c.s. 1970, FRONT c.s. 1971, ALKER c.s. 1972).

Ook in onze kliniek gebruiken wij RIHSA.

De voordelen van het RIHSA onderzoek zijn:

- weinig belastend voor de patient.
- weinig bijwerkingen.
- geen verstoring van de dynamische liquorverhoudingen.
- de uitbreiding van de radioactiviteit is onafhankelijk van het tijd-

stip van toedienen en onafhankelijk van de activiteit van de patient (JAMES c.s. 1970, ALKER c.s. 1972).

### 5.7.1. Resultaten van het RIHSA onderzoek

ALKER c.s. (1972) hebben achttien scintiscisternografieën gedaan met RIHSA bij veertien patienten vanwege een suspect liquorlek. Bij zeven patienten kon een duidelijke liquorfistel worden gevonden. Bij zes werd dit bij operatie bevestigd. De zevende patient werd niet geopereerd, omdat de rhinorrhoe spontaan was opgehouden. Van de overige zeven patienten met een normaal scintiscisternogram werden er nog twee geopereerd. Hiervan had een patient een hernatie van de wand van de derde ventrikel door een defect in de sella, de ander had een defect in de lamina cribrosa. Deze laatste had een intermitterende rhinorrhoe.

NOTERMAN (1970) deed het RIHSA onderzoek bij twaalf patienten met een liquorfistel; vijf waren negatief, m.a.w. vertoonden geen aanwijzingen voor een liquorfistel, vijf scintiscisternogrammen waren positief en twee waren twijfelachtig. Bij operatie werd bij twee van de vijf negatieve uitslagen echter wel een liquorfistel gevonden.

FLOYD c.s. (1970) beschrijven twee patienten met een rhinorrhoe waarvan de een een fistel in de lamina cribrosa had en de ander een fistel in de sinus sphenoidalis. Deze eerste was aangetoond met tomogrammen, de tweede fistel met tomogrammen, luchtencephalographie en positief contrast. Bij beide patienten was het isotopenonderzoek negatief.

ALLEN c.s. (1972) beschrijven twee patienten met een duidelijke liquorfistel, die niet aangetoond kon worden met RIHSA, maar wel met een intraventriculaire injectie van positief contrast. De oorzaak was dat adhaesies de fistels afsloten, waardoor de intralumbaal ingebrachte RIHSA hier niet kon komen. Zij bevelen daarom aan, om bij een duidelijke fistel intraventriculair contrast te brengen als de lumbale toediening van RIHSA geen fistel aantoon. Lukt dit ook niet, dan moet volgens hen een intraventriculair RIHSA onderzoek gedaan worden.

PENNING c.s. (1973) wijzen op het vaak voorkomen van een abnormale ophoping van radioactiviteit in de voorste schedelgroeve bij een traumatische rhinorrhoe en/of meningitis. Volgens hen is deze op-

hoping een gevolg van lokale beschadiging van hersenen en meningen en geeft zij de plaats van het liquorlek aan. Het staat nog niet vast in hoeverre een dergelijke ophoping, bij het ontbreken van een actuele rhinorrhoe, een blijvend gevaar van rhinorrhoe en meningitis inhoudt.

Van de in onze kliniek geopereerde patienten met een liquorfistel werd bij acht patienten negen maal een RIHSA onderzoek preoperatief gedaan. Bij 1 patient was de uitslag twijfelachtig, bij een patient werd de eerste maal niet, maar de tweede maal wel een fistel aangetoond en bij zes patienten was de uitslag duidelijk positief.

#### 5.7.2. *Bijverschijnselen van het RIHSA onderzoek*

Er zijn weinig ernstige bijverschijnselen beschreven van het RIHSA onderzoek. ZANDER c.s. (1967) beschrijven lichte hoofdpijn, al of niet vergezeld van koorts.

DETMER c.s. (1965) vermelden een patient, die enige uren na een intrathecale injectie met RIHSA meningeale prikkelingsverschijnselen kreeg. De liquorkweek was negatief. Kennelijk bestond er een aseptische meningitis. Na het onderzoek was de rhinorrhoe spontaan opgehouden. Volgens hen kwam dit door een vergroeiing, die was opgetreden door deze meningitis.

NOTERMAN (1970) zag drie maal meningeale prikkeling bij 42 patienten die een RIHSA onderzoek hadden gekregen. Steeds was de liquorkweek negatief.

ALKER c.s. (1972) zagen bij 140 patienten, die een RIHSA onderzoek kregen, slechts twee maal een aseptische meningeale prikkeling bij dit onderzoek.

DIETZ c.s. (1966) spotten om overgevoelighedsreacties tegen te gaan, 50 mg prednisolon intrathecaal mee in bij het RIHSA onderzoek.

## Hoofdstuk 6

### INDICATIE TOT OPERATIE BIJ EEN TRAUMATISCHE RHINORRHOE

#### 6.1. Inleiding

Bij de traumatische rhinorrhoe is er altijd sprake van een of meer fracturen. Het kan zijn dat deze fracturen op zich geen indicatie tot operatie vormen en dat alleen geopereerd zou moeten worden om een liquorfistel te sluiten. Vaak zijn de fracturen echter van dien aard dat ze, los van het feit of er al dan geen rhinorrhoe is, operatief behandeld moeten worden. In deze gevallen wordt de indicatie bepaald door de fracturen. Ook kan de indicatie tot opereren een som zijn van de relatieve indicatie tot sluiten van een liquorfistel en de relatieve indicatie tot operatie van een schedelfractuur.

#### 6.2. Operatieindicatie bij een rhinorrhoe, waarbij de fracturen geen operatieindicatie zijn

Over het algemeen is men het er in de literatuur over eens, dat in gevallen, waar de fractuur geen operatieindicatie vormt, in eerste instantie een conservatieve benadering de voorkeur verdient.

Wij zijn zelf eveneens van mening, dat men zeker een tot twee weken kan afwachten, mits dit geschiedt onder bescherming van antibiotica. Onze mening wordt gedeeld door ADSON c.s. (1941, 1949), CAIRNS (1942), GERMAN (1944), DE GROOD (1950), CALVET c.s. (1958), LECUIRE c.s. (1961), OMMAYA (1964) en LEECH c.s. (1973).

LAZORTHES c.s. (1951) laten de operatieindicatie bij een rhinorrhoe afhangen van factoren als de ernst van het lek, soort fractuur, al of niet aanwezig zijn van een pneumocephalie enz. Zij zullen dus van geval tot geval de indicatie beoordelen. Het liefste wachten ze een spontane sluiting af. Na twee tot drie maanden is er geen kans meer op een spontaan ophouden van de rhinorrhoe en moet zeker geopereerd worden. Meteen opereren doen CALVERT (1942), GROS c.s. (1951), JENTZER (1951), ROUSSEAUX c.s. (1951), LEWIN (1954), MORLEY c.s. (1957) en SEEGER (1964, 1967).

Een rhinorrhoe, die later optreedt, één of meer dagen na het trauma, dient volgens TEACHENOR (1927), JENTZER (1951), TÖNNIS

c.s. (1952), LEWIN (1954), MORLEY c.s. (1957) en CALVET c.s. (1958) meteen geopereerd te worden. Dit moet volgens TÖNNIS c.s. (1952) en LEWIN (1954) ook gebeuren als er een complicatie optreedt bijvoorbeeld een meningitis of een pneumocephalie, die wijst op een nog bestaande liquorfistel.

Zelf zijn wij van mening dat een rhinorrhoe die één of meer dagen na het trauma ontstaat, geen operatieindicatie is, mits hij binnen een tot twee weken spontaan ophoudt. Vaak is een rhinorrhoe de eerste dag klinisch niet manifest geworden door bloedstolsel in de neus of de sinus. Een later optredende meningitis of pneumocephalie is voor ons wel een operatieindicatie, of de rhinorrhoe nu opgehouden is of niet.

### 6.3. Operatieindicatie bij een fractuur van de paranasale sinus

Door verschillende auteurs wordt een conservatieve houding aangenomen bij een fractuur van de paranasale sinus, wanneer ze althans geen durascheur vermoeden. Met andere woorden, er mag geen rhinorrhoe zijn en röntgenologisch mag er geen of slechts weinig dislokatie zijn van de fracturen (ADSON c.s. 1941 en 1949, TÖNNIS c.s. 1952, McHUGH 1958, DIETZ 1969).

Sommige auteurs maken een uitzondering, indien de sinus chronisch ontstoken is (McHUGH 1958, DIETZ 1969). Zij menen, dat het operatierisico minder groot is dan het risico van een meningitis. Bovendien is volgens hen de röntgenfoto meestal nog een optimistische afbeelding van de schade en blijkt bij exploratie dat de fracturen vaak veel uitgebreider zijn dan men oorspronkelijk aan de hand van de foto's aannam. Vele auteurs zijn van mening, dat men wel moet opereren, indien er sprake is van een verbrijzelingsfractuur van de wand van de sinus, met name de achterwand van de sinus frontalis (ADSON c.s. 1941 en 1949, GERMAN 1944, GROS c.s. 1951, JENTZER 1951, ROUSSEAUX c.s. 1951, TÖNNIS c.s. 1952, McHUGH 1958 en MALECKI (1962). Zij zullen dit ook doen als er geen rhinorrhoe, geen pneumocephalie of geen sluiering van de sinus op de röntgenfoto bestaat.

Anderzijds zijn er ook auteurs, die iedere fractuur van de achterwand van de sinus frontalis, al of niet met dislocatie en al of niet met een rhinorrhoe zullen opereren (JENTZER 1951, ROUSSEAUX c.s. 1951

en LEWIN 1954). Zij menen dat het optreden van complicaties door dit eventuele duradefect groter is dan het operatierisico. De operatie heeft volgens hen dan ook meestal een profylactische betekenis en kan beter te vaak dan te weinig uitgevoerd worden.

Wij zijn van mening dat een eenvoudige fractuur door de wand van de sinus geen indicatie tot operatie is, mits de eventuele rhinorrhoe binnen een tot twee weken ophoudt. We zien wel als indicatie een verbrijzeling of een groot defect in de achterwand van de sinus frontalis.

In de literatuur varieert het tijdstip van opereren sterk. Volgens DANDY (1944) en JOHNSON c.s. (1947) zal de behandeling van een fractuur door een sinus een beter resultaat geven, naarmate hij eerder geopereerd wordt. Het patientenmateriaal van deze auteurs betreft echter oorlogsslachtoffers, die veel open verwondingen en binnendrongen corpora aliena hebben.

#### **6.4. Operatieindicatie bij een fractuur van de lamina cribrosa**

Deze operatieindicatie hangt nauw samen met de indicatie tot opereren bij een fractuur door de voorste schedelgroeve. We zien hier alleen een rhinorrhoe optreden als de fractuur door de foveolae ethmoidales of door de lamina cribrosa loopt. Verschillende auteurs zijn voorstander van operatief ingrijpen bij een verbrijzelingsfractuur van de lamina cribrosa (ADSON c.s. 1941 en 1949, GERMAN 1944, GROS c.s. 1951, JENTZER 1951, ROUSSEAUX c.s. 1951 en TÖNNIS c.s. 1952).

Wij zijn van mening, dat een enkelvoudige fractuur van de lamina cribrosa of foveolae ethmoidales zonder dislocatie geen behandeling behoeft, mits de rhinorrhoe binnen een tot twee weken ophoudt. Bij een verbrijzelingsfractuur van de lamina cribrosa zijn wij met bovenstaande auteurs van mening dat men moet opereren, of er nu een rhinorrhoe bestaat of niet.

#### **6.5. Operatieindicatie bij hoge aangezichtsfracturen**

Bij hoge aangezichtsfracturen volgens Le Fort I en II kan de lamina cribrosa vaak in de fractuur betrokken zijn. Figuur 16 laat een obductiepreparaat zien van een patient met een hoog aangezichtstrauma, waarbij door de kracht van het inwerkend geweld de lamina cribrosa is losgerukt en als het ware naar binnen is geponsd.

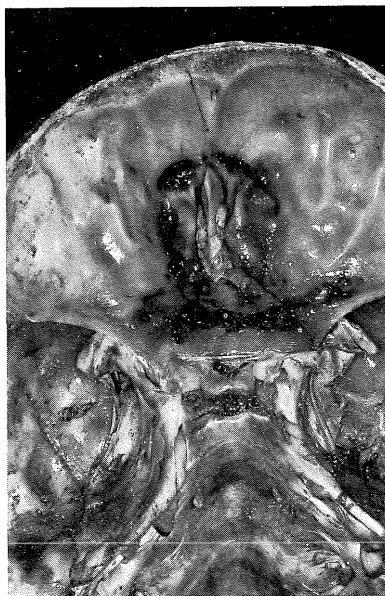


fig. 16. obductiepreparaat van een hoog aangezichtsrauma met uitgeponte lamina cribrosa.

Over het algemeen is men geneigd tot conservatief optreden bij een door boven vermeld trauma veroorzaakte rhinorrhoe. Hij verdwijnt meestal door repositie en fixatie van de fractuur. BOERING c.s. (1963) beschrijven een patient met een Le Fort III fractuur en fixatie aan een gipskap op het hoofd (figuur 17). Toen deze fixatie na een paar dagen tijdelijk moest worden opgeheven, vanwege drukulcera, trad de rhinorrhoe prompt weer op, om opnieuw te verdwijnen, toen wederom een fixatie was aangebracht. Ook DAWSON c.s. (1953) wijzen erop dat het belangrijk is om bij hoge aangezichtsfracturen met een rhinorrhoe eerst de fractuur te reponeren, omdat de rhinorrhoe hierna meestal spontaan stopt. Hun onderzoek bertof 190 patienten met een hoge aangezichtsfractuur, van wie er 45 ook een rhinorrhoe hadden. Bij slechts 3 patienten bleek een operatie noodzakelijk. Bij alle anderen was de rhinorrhoe gestopt na de repositie.

Lijnrecht hier tegenover staat de mening van PEFFERKORN c.s. (1971). Zij dringen aan op een zo spoedig mogelijke operatie bij hoge aangezichtsfracturen. Volgens hen kunnen de durascheuren juist in



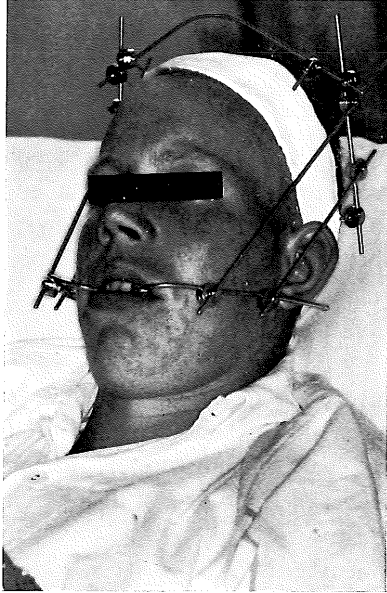

fig. 17. fixatie van een Le Fort III fractuur met gipskap.

dit vroege stadium het beste hersteld worden. Onmiddellijk na deze operatie kan dan de repositie en fixatie van de fractuurstukken gebeuren. Er bestaan volgens hen slechts twee contra-indicaties n.l.:

- als de patient in ernstige shock is.
- als de patient ernstige neurologische stoornissen heeft door multifocale laesies.

Ook onze ervaring is dat door repositie en fixatie de rhinorrhoe meestal ophoudt. We zullen derhalve in eerste instantie conservatief behandelen.

#### 6.6. Absolute en relatieve operatieindicatie

Het opstellen van de voorwaarden voor de absolute en relatieve indicatie tot operatie bij een patient met een rhinorrhoe, hangt nauw samen met de absolute en relatieve indicatie tot een operatie bij een schedeltrauma. De indicatie tot een duraplastiek zullen we dus moeten zien in het licht van de indicatie voor een operatie bij een schedelletsel. Een open schedelwonding is een absolute indicatie tot

een operatie. Men dient namelijk een open verwonding in een gesloten te veranderen, waardoor een herstel van de continuïteit van de weefsels kan worden verkregen. Een durascheur zal dan meteen kunnen worden behandeld.

Recidiverende meningitiden en een pneumocephalie wijzen op het bestaan van een nog steeds open duradefect en zijn daarom voor enige auteurs een absolute operatieindicatie. Een herniatie van hersenweefsel door bot wijst ook op een duradefect. Door deze herniatie kan zich dit defect niet spontaan sluiten. Dit is derhalve ook een absolute operatieindicatie (BRACEWELL c.s. 1967, BRISMAN c.s. 1970).

Als *absolute* indicatie voor een operatie bij een open verbinding tussen liquorruimte en de intranasale ruimte geldt in onze kliniek:

- Corpus alienum, vaak een botsplinter, in cerebro.
- Verbrijzeling, defect of fractuur met dislokatie van de achterwand van de frontale sinus.
- Recidiverende meningitis.
- Meningitis, waarbij het hierna gemaakte RIHSA onderzoek het bestaan van een liquorfistel aantoont.
- Hersenabces na een trauma capitis.
- Pneumocephalie.
- Hersenprolaps in een sinus of door de lamina cribrosa.
- Rhinorrhoe die langer dan twee weken blijft bestaan, zonder verschijnselen van pneumocephalie of meningitis.
- Recidiverende rhinorrhoe.

Als *relatieve indicatie* geldt:

- Fractuur in de achterwand van de sinus frontalis zonder dislokatie.
- Fractuurlijnen door een sinuswand met in de sinus een vloeistofspiegel.

## OPERATIEMETHODEN

DANDY was de eerste die na een craniotomie een liquorfistel succesvol sloot. Het betrof een defect in de achterwand van de sinus frontalis die hij extraduraal sloot met een plastic uit de fascia lata.

Sindsdien hebben zich verschillende methoden ontwikkeld voor het sluiten van een nasale liquorfistel. De volgende toegangswegen tot de fistel worden gebruikt:

- craniotomie.
- endonasaal.
- paranasaal (extracranieel en extranasaal).

### 7.1. Craniotomie

Hierbij maakt men een uni- of bifrontale botlap. Dit is afhankelijk van de lokalisatie van de fistel. Over het algemeen verdient het overweging om een bifrontale botlap te maken. De voordelen zijn:

- Goed overzicht over het operatieterrein.
- De plastic laat zich gemakkelijk leggen.
- Een goede inspectie is mogelijk, wat nodig is, omdat een rhinorrhoe aan één kant met een aangetoonde fistel aan die kant, een fistel aan de andere kant niet uitsluit.

Men moet een bifrontale botlap maken bij een liquorfistel van de sinus frontalis, wanneer men niet met volledige zekerheid weet aan welke kant de fistel gelocaliseerd is. Bestaat er een liquorfistel van de sinus ethmoidalis of sphenoidalis, dan dient men eveneens een bifrontale botlap te maken. De unifrontale botlap wordt gedaan door CALVERT (1942), GERMAN (1942) en ADSON c.s. (1949).

De bifrontale botlap wordt gedaan door JENTZER (1951), LEWIN (1954), LECUIRE c.s. (1961) en FAILLA (1968).

Ook wij geven de voorkeur aan een bifrontale botlap.

Na een craniotomie heeft men de mogelijkheid om intra- of extraduraal te werken. De voordelen van de intradurale benadering zijn:

- Men heeft een beter overzicht over de gehele voorste schedelbasis dan bij de extradurale benadering. Defecten in de achterwand van de sinus frontalis zijn extraduraal nog goed te zien, echter niet

defecten in het os ethmoidale of os sphenoidale. Ook de hoek tussen de lamina cribrosa en de crista galli is extraduraal erg moeilijk te benaderen. Preoperatief niet aangetoonde defecten, anders dan defecten in de achterwand van de sinus frontalis, zal men vaak missen bij de extradurale toegangsweg.

- Door het vrijprepareren van de dura om deze, met name basaal, los te maken van het bot kunnen bij de extradurale toegangsweg gemakkelijk extra scheuren ontstaan.
- De nervus olfactorius wordt minder snel beschadigd en men kan deze zenuw inspecteren om te zien of hij mogelijk door het trauma beschadigd is (BEKS 1962).
- Een betere inspectie van het cerebrum is mogelijk. Vergroeiingen en binnengedrongen corpora aliena zijn beter waarneembaar.
- Over het algemeen is het leggen van een plastic intraduraal overzichtelijker en geeft daardoor minder kans op lekkage.

Uit dit alles blijkt dat in het merendeel van de gevallen de intradurale toegangsweg de voorkeur verdient. De extradurale toegangsweg wordt o.a. gebruikt door GRAHAM (1937), ADSON c.s. (1941, 1949) en GURDJIAN c.s. (1953); de intradurale toegangsweg wordt gebruikt door JENTZER (1951), LECUIRE c.s. (1951), LEWIN c.s. (1951, 1954), MORLEY c.s. (1957), BEKS (1962), RASKIND c.s. (1966), RAAF (1967) en ROBINSON (1970).

## 7.2. Endonasale toegangsweg

Een andere mogelijkheid om een duradefect van de voorste schedelgroeve te sluiten is een rhinochirurgische ingreep door een endonasale toegangsweg. Deze methode kan alleen maar gebruikt worden voor liquorfistels van de lamina cribrosa, sinus ethmoidalis en sinus sphenoidalis. Door de nauwe endonasale toegangsweg zal men echter een moeilijk en beperkt overzicht hebben over het operatieterrein. Vooral als het defect erg ver naar achteren ligt, zal het nauwelijks rhinochirurgisch te sluiten zijn. Daarom zal deze methode zich beperken tot de goed bereikbare plaatsen. Vaak lukt het niet om de plastic stevig te bevestigen en zal men de neus moeten tamponeren, zodat de plastic op de plaats gedrukt blijft.

Bij de endonasale toegangsweg kan men een gesteelde slijmvlieslap nemen van de laterale binnenkant van de neus. Als nu de concha

media verwijderd wordt, kan de lap op de lamina cribrosa gelegd worden (VRABEC c.s. 1964).

HIRSCH (1952) beschrijft twee patienten met een rhinorrhoe na een transsphenoidale hypophysectomie. Bij beiden sloot hij de defecten endonasaal door een stuk slijmvlies van het neustussenschot vrij te prepareren en tegen het defect van de sinus sphenoidalis te leggen. Een tampon hield de plastic op de plaats. Defecten in het os sphenoidale zijn zowel bij een craniotomie als bij een endonasale benadering moeilijk te bereiken, vooral wanneer ze onder het tuberculum sellae liggen (LEWIN c.s. 1951, MORLEY c.s. 1965).

De voordelen van de endonasale toegangsweg zijn:

- Weinig belastend voor de patient.
- De operatie kan onder lokale anaesthesie worden gedaan.
- Geen verstoring van de intracraniale structuren.
- Postoperatief meestal een snelle mobilisatie.
- Esthetisch fraai door het ontbreken van een litteken.

De nadelen van de endonasale toegangsweg zijn:

- Men heeft geen indruk over de intracraniele toestand. Corpora aliena zullen niet gezien worden.
- De plasticen zijn moeilijk te leggen en te fixeren.

Wij zijn van mening dat de nadelen van de endonasale toegangsweg duidelijk zwaarder wegen dan de voordelen. Zelden zullen wij dan ook een reden zien om op deze manier te opereren. Ook bij een niet traumatische rhinorrhoe is deze methode af te raden, daar de oorzaak van de rhinorrhoe bij een endonasale benadering gemakkelijk gemist kan worden (VRABEC c.s. 1964).

MALECKI (1962) en MARKWALDER (1963) adviseren bij een frontonasale fractuur een gemengde operatie door K.N.O. arts en neurochirurg.

### 7.3. Extranasale toegangsweg

Bij een ethmoidonasale fistel zullen ABOULKER c.s. (1966) een lateronasale incisie maken en na resectie van het neusbeen en eventueel de concha media, de cellulae ethmoidales uitruimen.

BOENNINGHAUS (1971) zal een boogvormige incisie door de wenkbrauw tot aan de zijkant van de neus aanbrengen. De cellulae ethmoidales worden met behulp van een microscoop zorgvuldig uitgeruimd.

Het dak van het os ethmoidale wordt vrijgelegd. In het gebied van de fracturen wordt de dura geïnspecteerd door gebruik van elevatoren of wordt de dura door affrezen zichtbaar gemaakt. Is de dura gespannen en pulseert deze, dan weet men dat er geen durascheur is. De sinus sphenoidalis wordt nu geopend en geïnspecteerd. Bestaat er een duradefect, dan wordt door het afslijpen van de botranden met een frees de dura vrijgelegd tot in het gebied waar de dura onbeschadigd is. Botsplinters en beschadigd slijmvlies worden verwijderd. Als materiaal voor het afdekken van een duradefect wordt een vrij transplantaat uit galeaperiost, fascia lata of gelyfophyliseerde dura gebruikt. Dit transplantaat wordt tussen de botranden en de dura geschoven en gefixeerd door lijm.

GRAHNE (1970) prefereert een benadering zonder craniotomie bij een fractuur van de achterwand van de sinus frontalis. Hiertoe maakt hij een boogvormige incisie uitgaande van de processus frontalis maxillae langs de onderkant van de wenkbrauw. Omdat de nervus supraorbitalis niet beschadigd mag worden zal hij de incisie niet te ver naar lateraal aanbrengen. Hij boort hierna een gat in de voorwand van de sinus frontalis en inspecteert zo de achterwand. Het slijmvlies in de sinus wordt verwijderd en de sinus wordt vervolgens opgevuld met spongiosabot van de crista iliaca. Een wigvormig stuk bot wordt in de ductus nasofrontalis geplaatst om deze af te sluiten. De cosmetische resultaten zouden volgens hem goed zijn.

TEACHENOR (1927) boort bij fracturen van de sinus frontalis eveneens een gat in de voorwand. De bloedprop in de sinus wordt verwijderd. Deze heeft namelijk de neiging om de ductus af te sluiten. Dit kan een ontsteking van de mucosa veroorzaken, waarop de patient reageert met blazen en snuiten. Door de hierbij optredende verhoogde intranasale druk kan infectieus materiaal vanuit de neus in de sinus komen. Hierdoor kan nog gemakkelijker een algehele infectie van de sinus ontstaan, die weer een intracraniele infectie kan geven. Hij adviseert derhalve hierbij drainage. Hiertoe wordt een rubber draintje door het gemaakte botdefect in de voorwand naar buiten geleid. Het begin van het draintje komt precies boven de ductus nasofrontalis te liggen. Lucht, die vanuit de neus in de sinus komt, kan er zo weer door naar buiten.

CALVERT (1942) zal liever het slijmvlies van de sinus verwijderen en een drain in de ductus nasofrontalis leggen.

DEMANEZ c.s. (1971) zullen bij een fractuur van het os ethmoidale of os sphenoidale een paralateronasale incisie doen. Het os nasale aan de kant van de fractuur wordt verwijderd, evenals de concha superior en media. Men kijkt nu tegen de onderkant van de lamina cribrosa. De resectie van het os ethmoidale moet minstens doorgaan tot de voorste wand van de sinus sphenoidalis. Bij een fractuur van deze laatste sinus moet men doorgaan met de resectie tot de achterwand van de sinus sphenoidalis. Het defect wordt nu bedekt met een slijmvlieslap. Bij een fractuur van de sinus frontalis leggen zij de incisie in de wenkbrauw en verlengen zij, bij de neus aangekomen, de incisie naar vertikaal. Het slijmvlies wordt verwijderd. Het frontonasale ostium wordt afgesloten met een botplug en de sinus wordt opgevuld met vetweefsel.

Dit prefereren zij boven spierweefsel daar dit laatstgenoemde volgens hen snel in lysis overgaat. Alvorens de sinus op te vullen met vetweefsel, hebben zij over het dura- en botdefect een stuk fascia lata geplaatst. Dit wordt hierna door het vetweefsel op zijn plaats gehouden.

FAILLA (1968) zal bij een fractuur van de sinus frontalis ook het slijmvlies verwijderen en de ductus nasofrontalis afsluiten.

WORK (1954) gebruikt de Sewall of vlinderincisie voor het vrijleggen van respectievelijk een of beide frontale sinussen. Hij verricht een ablatie van het slijmvlies, maar sluit de ductus nasofrontalis niet af. Hij brengt hier zelfs een dilatator in aan om deze juist goed open te houden. Ook voor deze toegangsweg gelden de nadelen als van een endonasale toegangsweg, te weten:

- slecht overzicht.
- de plastic is moeilijk te leggen en te fixeren.
- men heeft geen indruk over de intracraniele toestand.

Gezien het bovenstaande menen wij dat alleen een exploratie door middel van een craniotomie verantwoord is.

#### 7.4. Niet operatieve behandeling van de rhinorrhoe

Een andere methode om een liquorfistel te sluiten geeft MARCOVICI (1958). Volgens hem wordt de fistel opgehouden door de liquor-druk. Deze moet dus verminderd worden, wat mogelijk is door een bepaalde tijd langs farmacodynamische weg de liquorproductie te

verminderen. Dit kan door middel van adrenergische stoffen. Hij geeft hiertoe intramusculaire injecties adrenaline 1/1000, 1-2 injecties van 0,5 tot 1 ml per 24 uur. Hij heeft hiermee bij 26 fistels, te weten: 21 traumatische, 4 postoperatief ontstane fistels en 1 spontane fistel succes gehad.

Het was al langer bekend dat een fistel eerder sloot bij herhaalde lumbaalpuncties.

SGALITZER (1930) zag dat een verhoging van de intracraniele druk goed reageerde op röntgenstralen. Deze remmen volgens hem de liquorproductie. Dit idee heeft hij gebruikt om een liquorfistel te sluiten. Hij heeft 7 patienten met een postoperatieve rhinorrhoe en 1 patient met een posttraumatische rhinorrhoe bestraald. Slechts 1 patient met een postoperatieve rhinorrhoe had geen baat bij de behandeling. Bij alle anderen verdween de rhinorrhoe.

Beide methoden hebben geen navolging gekregen omdat de liquorrhoe mogelijk wel ophoudt, maar de fistel zich niet zal sluiten.



## SLUITEN VAN HET DURA- EN BOTDEFECT

### 8.1. Sluiten van het duradefect

Het duradefect kan primair worden gesloten of door middel van een plastiek.

#### 8.1.1. *Primair sluiten*

Dit primair sluiten kan alleen als de duraranden niet rafelig zijn en geen dura verloren is gegaan. Eventueel kan men de dura vrijprepareren van het bot, zodat de randen gemakkelijker naar elkaar toekomen en er minder spanning op de naad staat. Hersenoedeem dat durante operationem ontstaat, tegenwoordig overigens minder vaak voorkomend door het gebruik van steroïden, kan het primair sluiten bemoeilijken. Lukt het niet de dura primair te sluiten, dan moet men tot een plastiek overgaan.

#### 8.1.2. *Plastiek*

Er bestaan verschillende mogelijkheden om een duradefect te sluiten door middel van een plastiek.

##### 8.1.2.1. Allotransplantaat

Omstreeks 1900 werd goud- en zilverfolie gebruikt, later cellophaan, nylon, vinyon-N, orlon, gelfoam en teflon. Vooral dit laatste leent zich goed als plastiek. Volgens TENG (1963a) is teflon chemisch inert en irriteert het niet. Het geeft een te verwaarlozen weefselreactie. Bij het gebruik van teflon ontstaan geen vergroeiingen met de cortex. Het is niet toxisch, wordt niet geabsorbeerd en laat zich gemakkelijk steriliseren.

CLOWARD c.s. (1947) vinden gelfoam de ideale plastiek omdat het zo plooibaar is en niet gehecht hoeft te worden. JENTZER (1951) en GURDJIAN c.s. (1953) waarschuwen echter tegen het gebruik van deze stof vanwege de poreuze structuur en de gemakkelijke resorbeerbaarheid.

### 8.1.2.2. Heterotransplantaat

Hiervoor wordt amnionvlies gebruikt. Dit wordt gedaan door GROS c.s. (1951), PAILLAS c.s. (1951) en ROUSSEAU c.s. (1951).

### 8.1.2.3. Homoiotransplantaat

Hiervoor kan gebruikt worden fibrinehuid, gemaakt uit plasma, en gelyophyliseerde dura.

Om dit laatste te verkrijgen wordt kort na de dood de dura van het lijk weggenomen. In vacuüm wordt bij lage temperatuur water onttrokken aan de dura. De structuur van het weefsel blijft daarbij behouden (ANGSTWURM 1964). Gelyophyliseerde dura geeft weinig reactie.

Het transplantaat zal enigszins vergroeiën met het cerebrum. Er vindt nauwelijks vergroeiing plaats met de bot- of huidlap (BURMEISTER 1962). Bij het gebruik van dit transplantaat treedt geen revascularisering of revitalisering op, maar het werkt als een leidraad voor lichaamseigen weefsel. Nadat deze dura is ingezet, is hij na enige tijd nauwelijks meer te onderscheiden van gewone dura. Gelyophyliseerde dura is dus erg geschikt als duraplastiek en wordt door ons vaak gebruikt.

Andere auteurs, die gelyophyliseerde dura gebruiken zijn BOENINGHAUS (1971), LEHMAN (1967), MENNING (1964) en RAAF (1967).

Een ander voordeel van gelyophyliseerde dura is, dat deze zowel kan worden gehecht als kan worden gelijmd.

Door het hechten ontstaan multipele gaatjes, die vermeden worden bij het gebruik van lijm.

Enkele gebruikte lijmsorten zijn: methyl-2-cyanoacrylaat (Biobond) en isobutyl-2-cyanoacrylaat (I.B.C.).

Bij een goede lijm zal geen lekkage optreden. Volgens LEHMAN (1967), die I.B.C. gebruikt, is lijm vooral geschikt in moeilijk te bereiken gebieden en op onregelmatige oppervlakten. De plastic wordt het eerst vastgezet in het gebied, waar de toegang het moeilijkste en het overzicht het kleinste is. De lijm wordt in 30 seconden hard. LEHMAN (1967) waarschuwt tegen het vallen van lijmdruppels op hersenweefsel. Dit kan weefselbeschadiging geven tot een paar mm diepte. NYSTRÖM (1970), die Biobond gebruikt, adviseert een plastic steeds te lijmen.

VAN DER ARK c.s. (1970) gebruiken eveneens I.B.C., omdat deze kitstof gemakkelijk op te brengen en te verwerken is. Hij plakt goed op dura en spier, maar is volgens hen minder goed te gebruiken op synthetische dura.

ZOUPANOS c.s. (1970) gebruiken eveneens lijm om hun plasticen vast te zetten. Zij vermelden echter niet, welke soort lijm dit is.

Bovenstaande lijmen worden niet alleen gebruikt om synthetische plasticen vast te zetten, maar kunnen ook dienen voor de fixatie van autotransplantaten.

#### 8.1.2.4. Autotransplantaat

Op talloze plaatsen in het lichaam bestaat gelegenheid om weefsel weg te nemen en dit te gebruiken als duraplastiek. Het voordeel is, dat men altijd over „voorraad” beschikt en dat er geen reacties optreden. Uit praktische overwegingen neemt men graag weefsel vlak bij het defect.

##### — Fascia van de m. temporalis

Doordat de hoeveelheid van deze fascie beperkt is, leent het zich niet voor grote plasticen. Als vrij transplantaat wordt dit o.a. gebruikt door GROS c.s. (1951) en GURDJIAN c.s. (1953). Fascie van de m. temporalis kan ook gebruikt worden als gesteeld transplantaat in combinatie met de m. temporalis.

##### — Galea-periost

Ook galea periost kan als vrij transplantaat gebruikt worden. We zien dit bij GERMAN (1944), LAZORTHES (1951), TÖNNIS (1952) en ABOULKER (1966). Als gesteeld transplantaat wordt het gebruikt door ECKER (1945), TÖNNIS (1952) en DIETZ (1970). Hiertoe zal men een stuk galea van de huidlap prepareren, maar deze nog met een steel laten vastzitten. Nadat deze plastic op de dura is bevestigd, wordt hierover weer de bot- en huidlap gelegd. Niet alleen duraplastieken bij de sinus frontalis kunnen zo uitgevoerd worden, maar ook duraplastieken op de lamina cribrosa. Na het maken van een bifrontale botlap met de basis naar onderen door de frontale sinus, wordt de galea van de huid geprepareerd (figuur 18). De falx wordt zo dicht mogelijk bij de crista galli doorgesneden. De galealap wordt over de sinus frontalis tot in de voorste schedelbasis getrokken en

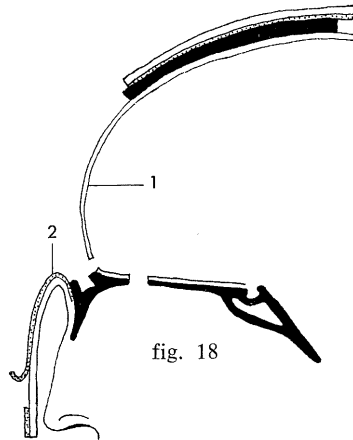


fig. 18

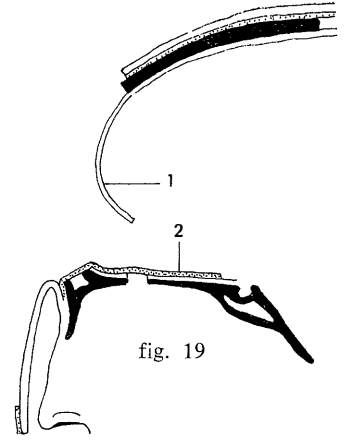


fig. 19

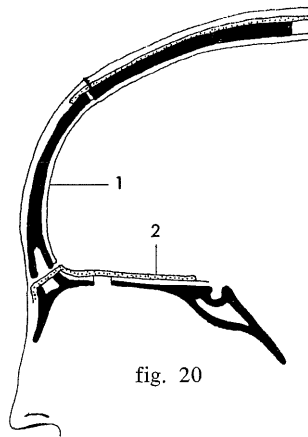


fig. 20

fig. 18. schematische voorstelling van een gesteelde galealap. 1 dura, 2 galea.

fig. 19. galealap over de sinus frontalis in de voorste schedelbasis. 1 dura, 2 galea.

fig. 20. teruggeplaatste botlap met de gesloten huid. 1 dura, 2 galea.

daar gefixeerd (figuur 19). De geopende sinus wordt nu van boven afgedekt. Hierna wordt de botlap weer op zijn plaats gelegd (figuur 20) en de huid erboven gesloten.

De voordelen van een gesteelde galealap zijn:

- goede vascularisatie.
- goede modelleerbaarheid.
- door de buigzaamheid en elasticiteit kan hij goed gebruikt worden in de olfactorius groeve.

Zelf hebben wij deze methode nooit toegepast.

#### — Fascia lata

Het voordeel van de fascia lata is, dat deze in iedere grootte en vorm is vrij te prepareren. Fascie is erg homogeen en buigzaam en laat zich gemakkelijk als plastic gebruiken. Het nadeel is, dat men de plastic van elders moet betrekken en dus tijdelijk zijn operatieterrain moet verplaatsen.

Fascia lata wordt gebruikt door vele auteurs (DE GROOD 1950, LEWIN c.s. 1951 en 1954, FERÉY 1951, MARKWALDER 1963, ABOULKER c.s. 1966 en OMMAYA c.s. 1968). Ook wij gebruiken erg vaak fascia lata als plastic om een duradefect te dichten.

#### — Dura

Een gesteelde duralap wordt gebruikt door RAY c.s. (1969). Deze kan van de falx komen, over het defect worden gebogen en dan gefixeerd worden op de bodem van de voorste schedelgroeve met enige hechtingen (figuur 21). Ook kan men een gesteelde duralap van de orbitabodem nemen, waarbij de as, waar de plastic omheen draait, evenwijdig aan de basis van de crista galli loopt (figuur 22). Bij een groter defect kan men beide doen (figuur 23). GERMAN (1944) gebruikt op bovenstaande manier gesteelde duralappen uit de falx en de orbitabodem om een defect te bedekken. Om te voorkomen dat de plastic te veel drukt op de nervus olfactorius, legt hij onder de plastic op de nervus wat spier. Het is nogal lastig om bij de gesteelde duraplastieken een goede afdichting te verkrijgen. De hoeveelheid hierbij is beperkt, zodat grote defecten moeilijk gesloten kunnen worden. Wij hebben deze methode nooit toegepast. Ook bestaat de mogelijkheid een vrij duratransplantaat te gebruiken door een stuk dura uit de falx te snijden en dit op het defect te zetten.

#### — Spier

Een duradefect kan ook worden gedicht met stukjes spier. Hiervoor wordt meestal de m. temporalis gebruikt. Bij een primaire sluiting van de dura kan men spier mee inhechten om naadlekkage te voorkomen. Spier leent zich ervoor om in een sinus gestopt te worden en aldus een defect af te sluiten. Auteurs die spier gebruiken zijn FERÉY (1951) en ROUSSEAU c.s. (1951). ADSON c.s. (1941, 1949) en COLEMAN c.s. (1947) hechten spier mee bij het sluiten van de dura.

DIETZ (1969) waarschuwt tegen het gebruik van spier, daar dit

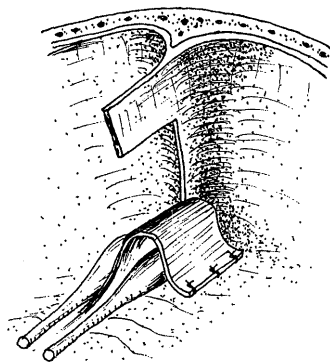


fig. 21

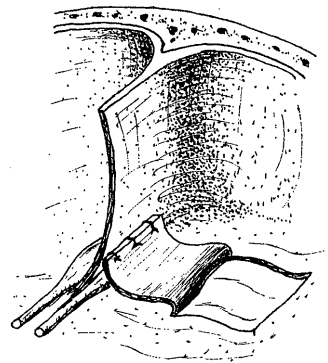


fig. 22

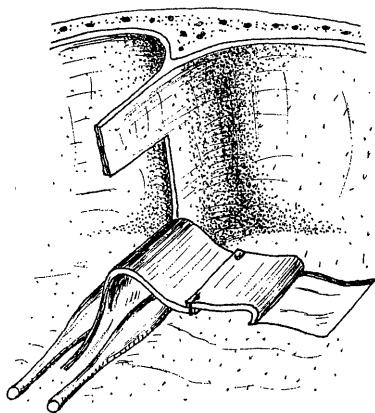


fig. 23

fig. 21. gesteelde duralap van de falx cerebri.

fig. 22. gesteelde duralap van de orbitabodem.

fig. 23. combinatie van gesteelde duralappen.

neiging heeft tot schrompelen. Dit schrompelend spierweefsel is volgens hem een goede voedingsbodem voor bacteriën.

#### — Slijmvlies

Het slijmvlies van de neus kan zowel gesteeld als ongesteeld gebruikt worden als duraplastiek, echter voornamelijk bij de endonasale toegangsweg. Het wordt evenwel weinig gebruikt en heeft ons inziens ook geen voordelen.

## 8.2. Sluiten van het botdefect

Vaak moet niet alleen het duradefect gesloten worden, maar moet ook het botdefect gedicht worden. THOMAS c.s. (1960) beschrijven twee patienten bij wie de rhinorrhoe niet ophield na het primair sluiten van de durascheur, maar pas na een tweede operatie, waarbij het botdefect gedicht werd. Waarschijnlijk was hier toch sprake van een onvoldoende sluiting van het duradefect.

Als het botdefect klein is, kan het volgens sommige auteurs met was gedicht worden (GRAHAM 1937, ADSON c.s. 1941 en 1949 en MIODONSKI 1957).

Een groter defect kan men proberen te sluiten met een allotransplantaat (tantalium, methylnmethacrylaat, polyethyleen) of een autotransplantaat (rib, bekkenkam).

De ribplastiek wordt vooral toegepast bij kinderen. Zelden zien we botresorptie van de rib. De esthetische resultaten zijn bevredigend.

Van de allotransplantaten heeft tantalium veel nadelen als cranioplastiek.

- Doordat de plaat op het defect wordt gelegd, kan spanning in de bedekkende weefsels ontstaan, waardoor druknecrose van de huid kan optreden.
- Daar de plaat alleen de buitenkant van het bot afsluit, kan herniatië optreden van het cerebrum tussen de fractuurspleten (figuur 24).

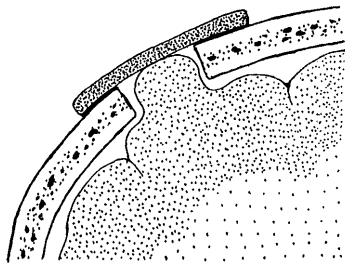


fig. 24. herniatië van cerebrum tussen een fractuurspleet.

- Het geeft een dichte schaduw op de röntgenfoto.
- Door de goede geleiding van warmte en koude wordt het optreden van hoofdpijn in de hand gewerkt.
- Een tantaliumplaat is moeilijk te vervaardigen en te corrigeren.

— Het kan voor de patient soms psychisch moeilijk te verwerken zijn, dat hij een stuk metaal in zijn hoofd heeft.

Methylmethacrylaat heeft daarentegen veel voordelen als cranio-plastiek (SPENCE 1954):

— Geen kans op hernatie.

— Geen schaduw op het röntgenbeeld.

— Vrijwel even sterk als bot.

— Het is vormvast.

— Goede cosmetische resultaten.

Volgens JAKOBY (1961) geeft dit materiaal geen vreemdlichaam reacties. HAMMON c.s. (1971) hebben een naonderzoek gedaan bij 417 patienten met een schedelplastiek van methylmethacrylaat. Slechts bij 7 patienten traden complicaties op, te weten bij 4 patienten een infectie, bij 1 patient een postoperatief epiduraal hematoom, bij 1 patient een erosie van het schedelbot en bij 1 patient liet de plastiek los. Methylmethacrylaat is een gemakkelijk te verwerken kunststof. Door een vloeistof (voornamelijk monomeer) en een poeder (polymeer) in een bepaalde verhouding te mengen, krijgt men een deegachtige substantie, die de mogelijkheid biedt om allerlei grillige defecten op te vullen en ook om richels aan te brengen (glabella).

Bij de snel polymeriserende vorm wordt het materiaal in enige minuten hard. Een nadeel kan zijn dat bij de polymerisatie nog vrij veel warmte vrij komt, die het cerebrum kan beschadigen. Het moet derhalve gekoeld worden met physiologisch zout. De vrije monomeer kan eveneens weefselbeschadiging geven. Ook is de kwaliteit van het eindprodukt vaak niet optimaal, vooral als het materiaal tijdens het polymeriseren in contact komt met bloed of liquor. Door onvolledige polymerisatie blijft het materiaal soms nog een tijdlang vrij veel restmonomeer afgeven.

Voor secundaire reconstructies van schedeldefecten geven wij daarom de voorkeur aan polymerisatie door verhitting. De plastiek, naar model gemaakt, wordt vervaardigd op de afdeling mondheelkunde van het academisch ziekenhuis te Groningen (hoofd prof. dr. G. Boering). (figuur 25).

Als cranioplastiek wordt eveneens polyethyleen gebruikt. Het veroorzaakt geen weefselreacties en is (mogelijk hierdoor) niet epileptogeen (ALEXANDER 1950). De stof is doorlaatbaar voor röntgenstralen. Het materiaal is echter moeilijk te verwerken tot een individueel






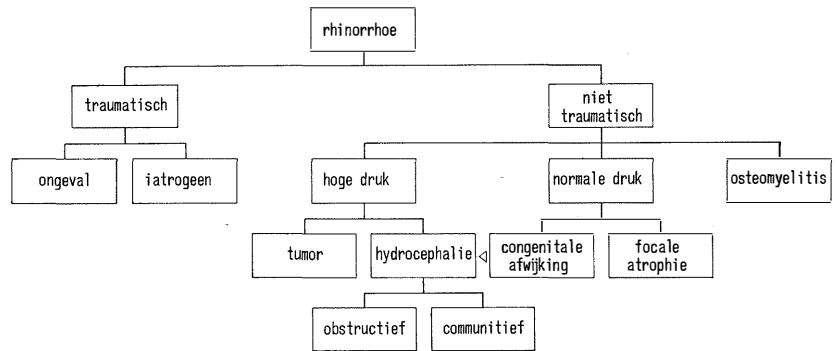
fig. 25. acrylplastiek naar model gemaakt.

model (polymerisatie bij 130 C en onder hoge druk). ALEXANDER (1950) heeft proeven gedaan bij honden, waarbij bleek, dat er geen reactie optrad in het bot, cerebrum of in de dura. Na 10 dagen bedekte reeds een dun pseudomembraan de polyethyleenplaat. Een plaat van 3 mm van dit materiaal heeft voldoende sterkte om bescherming te bieden aan het onderliggende cerebrum.

NIET TRAUMATISCHE RHINORRHOE EN DE  
POSTOPERATIEVE RHINORRHOE

9.1. Inleiding

In het voorafgaande is steeds gesproken over de traumatische rhinorrhoe. Er kan echter ook een rhinorrhoe optreden die niet door een trauma veroorzaakt is. OMMAYA c.s. (1968) hebben de volgende indeling gemaakt:



De eerste rhinorrhoe's die beschreven werden, waren in het algemeen de niet traumatische rhinorrhoe's. De eerste niet traumatische rhinorrhoe werd beschreven door Charles Miller in 1826 (ARSENI c.s. 1970). Dit betrof een baby van 10 maanden die vanaf de geboorte een progressieve hydrocephalie vertoonde en toen plotseling een rhinorrhoe kreeg. Hierna hield de groei van de schedel op. Na het overlijden enige maanden later, werd een grote communicatieve hydrocephalie gevonden met een defect in de lamina cribrosa.

LEBER (1883) beschrijft een meisje van 15<sup>1/2</sup> jaar met een rhinorrhoe, hydrocephalie, visusstoornissen door papilatrofie, duizeligheidsaanvallen, epilepsie en hoofdpijn. LEBER haalt echter auteurs aan, die vóór hem reeds een beeld beschreven van rhinorrhoe, hydrocephalie, epilepsie en papilatrofie. Deze auteurs zijn ELLIOTSON, in 1857, PAGET in 1878, BAXTER in 1883 en NESTLESHIP eveneens in 1883. Bij de patienten van PAGET en BAXTER was sectie verricht, zonder dat een

verklaring voor de rhinorrhoe werd gevonden. WOLLENBERG (1899) beschrijft een jongen van 19 jaar met hoofdpijn, duizeligheid, epileptische insulten en visusstoornissen door papiloedeem. Toen hij 8 maanden deze klachten had, ontstond een rhinorrhoe. Na enige tijd overleed hij onder het beeld van meningitis.

Bij de sectie werden twee tumoren van de occipitaalkwab gevonden, een fistel tussen de zijventrikel en het os ethmoidale en een beginnende meningitis.

Reeds lang voordat men therapeutisch kon ingrijpen was de niet traumatische rhinorrhoe, toen spontane rhinorrhoe genoemd, dus al bekend. Een niet traumatische rhinorrhoe kan veel oorzaken hebben:

- Tumoren, die de sinuswand of de lamina cribrosa rechtstreeks aantasten en daardoor een open verbinding teweegbrengen tussen de subarachnoidale ruimte en de buitenwereld.
- Intracraniele drukverhoging door een ruimte-innemend proces.
- Hydrocephalie.
- Congenitale afwijking, met name een aanlegstoornis van de lamina cribrosa of van de bulbus olfactorius of door congenitale dehiscentis van een of meer schedelnaden.
- Empty sella.
- Ontstekingen van de lamina cribrosa of van een sinuswand.

Een spontane rhinorrhoe, zonder dat een van bovengenoemde factoren aanwezig is en waarbij tijdens de sectie geen afwijkingen worden gevonden, is zeldzaam.

OMMAYA (1964) heeft 82 gevallen verzameld van een niet traumatische rhinorrhoe. Bij 42 patienten was er een aanwijsbare oorzaak. Bij deze 42 patienten ontstond 37 maal de rhinorrhoe door een intracraniele tumor.

De voorwaarden voor een spontane rhinorrhoe, opgesteld door TROLAND (1960) zijn:

- a. Er mag geen trauma in de anamnese zijn.
- b. Er mag geen infectie van het bot of de paranasale sinus bestaan.
- c. Er mag geen eroderende tumor bestaan.
- d. De intracraniele druk mag niet verhoogd zijn.
- e. Er mogen geen congenitale defecten of afwijkingen bestaan.

Meestal lukt het niet om durante vitae al deze mogelijke oorzaken uit te sluiten. Zelfs een operatie kan dit niet.

Bovengenoemde eerste voorwaarde, onder a, is vaak erg moeilijk na te gaan. Een trauma waardoor een fractuur ontstaat die een rhinorrhoe geeft, kan erg licht zijn en dus gemakkelijk vergeten worden door de patient. BIEMOND (1947) beschrijft een patient met recidiverende meningitiden en een rhinorrhoe, die geen trauma in de anamnese aangaf. Bij de operatie werd echter wel degelijk een defect in de lamina cribrosa gevonden met hierin geprolabeerd, gecontusioneerd hersenweefsel. Een blanco anamnese geeft dus geen enkele garantie, dat er geen trauma geweest is. Uitgaande van de door TROLAND genoemde voorwaarden en de eis dat er later sectie is verricht, zijn slechts weinig rhinorrhoe's beschreven, die inderdaad spontaan waren.

MOFFIE (1961) geeft als definitie van een spontane rhinorrhoe, een rhinorrhoe waarvoor geen oorzaak wordt gevonden. Hij beschrijft een patient met een rhinorrhoe, die reeds twee jaar bestond en waarvoor hij geen verklaring had. Wel was bij röntgenonderzoek gebleken, dat de sella diep was met een atrofisch dorsum. Het P.E.G. liet wijde ventrikels zien. Bij de operatie werd geen defect gevonden. Toch kunnen wij ons inziens hier moeilijk spreken van een spontane rhinorrhoe. Gezien de fotografische afwijking, moeten er intracranieel toch bepaalde pathologische processen aanwezig zijn geweest, die verantwoordelijk waren voor deze rhinorrhoe. Een echte spontane rhinorrhoe lijkt dit dus niet.

BRACEWELL c.s. (1963) beschrijven een patient, die in aansluiting op een luchtweginfectie met veel snuiten en hoesten een rhinorrhoe kreeg. Zij veronderstelden, dat door de tijdelijk verhoogde intracraniele druk die toen ontstond, er een ruptuur optrad tussen enerzijds de pia en de arachnoidea en anderzijds de filae olfactorii. Ook NUSSEY (1966) beschrijft een dergelijke patient.

De spontane rhinorrhoe zou veel meer voorkomen bij vrouwen dan bij mannen. NUSSEY (1966) geeft een verhouding van 10 op 1 en OMMAYA (1964) geeft een verhouding van 2 op 1.

COLEMAN c.s. (1947) beschrijven drie patienten, allen vrouwen van laat middelbare leeftijd, die zonder aanwijsbare oorzaak een rhinorrhoe kregen. Geen van hen had onlangs een luchtweginfectie of ooit een trauma meegemaakt. Daar COLEMAN c.s. veronderstelden dat de lekkage via de filae olfactorii ging, kregen de patienten een plastiek op de lamina cribrosa, waarna bij alle drie de rhinorrhoe ophield. Zij veronderstelden dat er een lek zat bij de doorgang van de filae

olfactorii door de lamina cribrosa. Daar ter plaatse verenigt zich de dura met het periost en gaat de pia over in het neurolemma.

Bij deze overgangen bestaat altijd de mogelijkheid van lekkage, die groter zal worden bij verhoging van de intracraniele druk, maar dit is overigens niet noodzakelijk, gezien hun patienten.

KAHN (1951) vermeldt een niet traumatische rhinorrhoe, die spontaan ophield na een diagnostische lumbaalpunctie met indigokarmijn. Volgens hem werd dit veroorzaakt door een aseptische ontstekingsreactie, die tot vergroeiing aanleiding had gegeven.

O'CONNEL (1964) deelt de spontane rhinorrhoe in een primaire en secundaire vorm in. De secundaire vorm wordt veroorzaakt door een eroderende tumor, hydrocephalie, intracraniele drukverhoging enz.

OMMAYA c.s. (1968) hebben een studie gemaakt van 18 patienten met een niet traumatische liquorrhoe, verdeeld in een groep zonder intracraniele drukverhoging (8 patienten) en een groep met intracraniele drukverhoging (10 patienten).

Bij de eerste groep, waarvan alle 8 patienten een rhinorrhoe hadden, werd 4 maal een fistel in de voorste schedelgroeve gevonden, 3 maal een fistel in de sella turcica en eenmaal een nasale encephalocoele. Bij de laatste groep bestond tweemaal een otorrhoe door een acusticus neurinoom. Bij de andere 8 patienten die allen een rhinorrhoe hadden ontstond deze 4 maal door een hypophysetumor, 2 maal door een cerebellumtumor, eenmaal door een tumor van de derde ventrikel en eenmaal door een nasopharyngeaal carcinoom.

Er bestaan verschillen tussen de traumatische en niet traumatische rhinorrhoe:

1. de frequentie van de traumatische rhinorrhoe is veel groter dan die van de niet traumatische rhinorrhoe.
2. Bij de niet traumatische rhinorrhoe wordt meestal meer liquor verloren dan bij de traumatische rhinorrhoe (OMMAYA 1964).
3. Bij de niet traumatische rhinorrhoe ontstaat meestal minder snel een pneumocephalie (OMMAYA 1964).
4. Bij de niet traumatische rhinorrhoe bestaat meestal geen anosmie.
5. De traumatische rhinorrhoe kan op iedere leeftijd voorkomen. De niet traumatische rhinorrhoe zien we voornamelijk bij volwassenen en dan meestal bij vrouwen (NUSSEY 1966, OMMAYA 1964, BRISMAN c.s. 1969, TROLAND 1960).
6. De niet traumatische rhinorrhoe is vaak intermitterend (BRISMAN c.s. 1969).

OMMAYA (1964) wil de spontane niet traumatische rhinorrhoe niet als afzonderlijke groep onderscheiden. Hij vindt dit irreëel omdat deze diagnose pas post mortum gesteld kan worden. BRACEWELL c.s. (1963) spreken liever over primaire rhinorrhoe in plaats van spontane rhinorrhoe.

## 9.2. Rhinorrhoe veroorzaakt door tumorgroei

Over de frequentie van het optreden van een liquorrhoe bij tumoren is weinig beschreven. ARSENI c.s. (1970) vermelden dat in hun kliniek van 1935 tot 1967 8021 intracraniale tumoren werden behandeld waarvan 9 tumoren een liquorrhoe hadden gegeven (8 maal een rhinorrhoe en 1 maal een otorrhoe). Het optreden van een rhinorrhoe bij een tumor is dus erg zeldzaam bij deze auteur. We onderscheiden de situatie dat de tumor het bot en de dura rechtstreeks destrueert of, de andere mogelijkheid, dat de tumor door de intracraniale drukverhoging, of secundair door de daaruit soms voortkomende hydrocephalie, een rhinorrhoe veroorzaakt.

ADSON c.s. (1949) vermelden een patient met een osteoom, dat rechtstreeks door de orbitawand en cellulae ethmoidales groeide en daardoor een rhinorrhoe veroorzaakte. Ook SEEGER (1964) beschrijft twee patienten met een destruerend osteoom, dat aanleiding had gegeven tot een rhinorrhoe. Bij de ene patient was de tumor geïnfilteerd in het os ethmoidale, bij de andere patient in de sinus frontalis en het orbitadak.

KAK c.s. (1973) beschrijven 4 patienten met een fronto-ethmoidaal osteoom, waarvan 1 patient een rhinorrhoe had. Bij de operatie van deze laatste patient bleek doorgroei van het osteoom in de sinus frontalis en ethmoidalis.

Zoals boven reeds vermeld kan het optreden van een rhinorrhoe bij een tumor ook ontstaan door de intracraniale drukverhoging, die deze tumor veroorzaakt. In dit geval is de rhinorrhoe een soort veiligheidsventiel tegen deze drukverhoging. De symptomen van de intracraniale drukverhoging verdwijnen, zodra de rhinorrhoe ontstaat (FRANKL 1928, BRITT 1935). Met name langzaam groeiende tumoren zullen het cerebrum de tijd geven om een compensatoir mechanisme te ontwikkelen (CLAUS 1970). Hoe moeten wij de ethiologie van deze rhinorrhoe zien? FRANKL (1928) meent dat door de verhoogde intra-

craniele druk de hersenvliezen boven de gaten van de lamina cribrosa spontaan zullen perforeren. ROVIT c.s. (1969) denken dat door de verhoogde intracraniele druk potentiële doorgangen voor de liquor zoals de rest van het craniopharyngeaal kanaal, een fistel in een bestaand embryonaal lumen van de bulbus olfactorius enz., geopend worden en de liquor naar buiten laten komen.

Een andere theorie is, dat door de verhoogde intracraniele druk het pars orbitalis ossis frontalis boven de foveola ethmoidalis dunner wordt. Anderzijds zien wij vaak dat deze foveola ethmoidalis niet aangelegd is. Zodra bij deze patienten een erosie van het pars orbitalis ossis frontalis optreedt houdt alleen de mucosa en de dura de liquor tegen. Er kan nu gemakkelijk een fistel ontstaan (CLAUS 1960). Een tumor waarbij relatief vaak een rhinorrhoe voorkomt is de hypophysetumor. ADSON c.s. (1949) beschrijven 2 patienten met een hypophysetumor en een rhinorrhoe, ANDERSON c.s. (1961) 3 patienten, BECK c.s. (1932) 1 patient, BRITT (1935) 1 patient, CAMPBELL c.s. (1966) 1 patient, FRIEDMANN (1932) 1 patient, GRAHAM (1937) 1 patient en NORSA (1955) 1 patient. Nauw verweven met de hypophysetumor is het craniopharyngioom. Ook hierbij kan een spontane rhinorrhoe voorkomen (BERGER 1944, BRISMAN c.s. 1970).

Vanwege het belang van de intracraniele druk, deelt CLAUS (1960) de niet traumatische rhinorrhoe in als volgt:

- a. met intracraniele drukverhoging
- b. zonder intracraniele drukverhoging.

Ook andere tumoren dan de hypophysetumor worden beschreven. WALKER (1949) vermeldt een patient met een tumor boven het mesencephalon. Deze had een hydrocephalus internus gegeven.

ROVIT c.s. (1969) beschrijven 3 patienten waarbij de rhinorrhoe en een hydrocephalie veroorzaakt werden door een glioom van de derde ventrikel, een papiloom van de plexus chorioideus en een benigne stenose van de aqueductus Silvii. LOVE c.s. (1960) beschrijven eveneens een benigne cyste, die de aqueductus Silvii dichtdrukte en een rhinorrhoe veroorzaakte. SEEGER (1964) beschrijft een meisje van 15 maanden met een tumor van de vierde ventrikel, die een afsluitingshydrocephalus en een rhinorrhoe had veroorzaakt. BRITT (1935) vermeldt een jongen van 16 jaar met een cerebellum tumor en een rhinorrhoe.

### 9.3. Niet traumatische rhinorrhoe door een congenitale afwijking

Deze niet traumatische rhinorrhoe ontstaat meestal door een congenitaal defect in de lamina cribrosa. OMMAYA c.s. (1969) zeggen dat de kans op het ontstaan van congenitale defecten in de voorste schedelgroeve groot is, doordat de kraakbeenplaten om de filae olfactorii heen moet groeien. De dura moet met het periost van de neusholte in contact komen en de pia met het epineurium van de zenuwen. De arachnoidea en de pia verkleven samen. In dit gebied bestaat dus een grote kans dat er een verkeerde aanleg ontstaat. Bij de lamina cribrosa zullen gemakkelijk de omhullende vliezen van de filae olfactorii hun continuïteit verliezen, waardoor met name bij een intracraniele drukverhoging een ruptuur zal ontstaan (ADSON c.s. 1949).

ADSON (1941) vond bij een operatie van een patient met een niet traumatische rhinorrhoe een congenitaal defect in de lamina cribrosa. Zo een defect is vaak slechts bedekt door een dun arachnoidaal membraan, wat gemakkelijk scheurt (AUBIN c.s. 1944). GRAHNE (1970) heeft ook enige gevallen beschreven van een spontane rhinorrhoe door een congenitaal defect in de lamina cribrosa. Drie maal zat het defect in het voorste gedeelte, twee maal in het achterste gedeelte en twee maal zowel in het voorste als achterste gedeelte van de lamina cribrosa. Deze defecten waren de plaatsen waar normaal de filae olfactorii doorheengingen. Bij deze patienten ging er echter ter plaatse van het defect geen zenuwweefsel doorheen. SEEGER (1964) beschrijft een geval van een patient met een partiele atrofie in de bulbus olfactorius waaronder ook een defect in de lamina cribrosa zat. AUBIN c.s. (1944) beschrijven een patientje, dat na vrij hardhandig te zijn vervoerd in een vrachtwagen, een rhinorrhoe kreeg. Bij de operatie werd een congenitale malformatie van de lamina cribrosa en de clivus gevonden. Een röntgenonderzoek wordt niet vermeld. In dit geval werd de liquor slechts tegengehouden door een dun arachnoidaal membraan. Het was kennelijk bij dit gering trauma opengescheurd. Door een congenitale afwijking kan een boterosie ontstaan, die dan secundair een rhinorrhoe kan geven (O'CONNEL 1964). Bestaat er een variatie in de voorste schedelgroeve dan kan namelijk de situatie ontstaan dat geen druk wordt uitgeoefend op de arachnoidea om de bulbus olfactorius. Hierdoor kan een arachnoidale cyste ontstaan, die door de natuurlijke pulsaties van de liquor druk een boterosie



geeft. Ook een focale atrofie kan een arachnoïdale cyste doen ontstaan, die door de pulsaties weer een boterosie geeft (OMMAYA c.s. 1968).

#### 9.4. Osteomyelitis

Dit is een weinig frequente oorzaak van een niet traumatische rhinorrhoe. Door de osteomyelitis en de omgevende ontsteking kan een bot- en duradefect ontstaan in de lamina cribrosa of een sinuswand. Dit heeft tot gevolg dat er een rhinorrhoe ontstaat.

#### 9.5. Empty sella

Hierbij kan een primaire en secundaire vorm onderscheiden worden. Deze laatste wordt ook wel genoemd "empty sella syndroom" (BERNASCONI c.s. 1972). Anatomisch kenmerkt zich de primaire vorm door een incompleet of zelfs afwezig diafragma sellae. Bij een radiologisch onderzoek zal zich de sella vullen met lucht of contrast. Bij operatie blijkt dat de hypofyse als een dunne schijf op de bodem van de sella ligt en macroscopisch niet of nauwelijks waarneembaar is. Er bestaat geen hypofunctie van de hypofyse. Een van de klinische verschijningsvormen van zo een empty sella kan een rhinorrhoe zijn (LEE c.s. 1968, KAUFMAN 1968, BERNASCONI c.s. 1972).

Zeker wanneer er niet alleen sprake is van een empty sella, maar ook van een "enlarged" empty sella kan een rhinorrhoe ontstaan. Hierdoor kan een potentieel aanwezig embryologisch kanaal worden geopend (DE GROOD 1972). Overigens komt zo een persisterende ductus craniopharyngeum zelden voor. KAUFMAN (1969) heeft dit slechts gevonden bij 35 van de 8338 obductieschedels, die hij hierop onderzocht. Deze ductus craniopharyngeum loopt van de bodem van de fossa hypophysialis naar het rostrum van het os sphenoidale tussen de alea van het vomer. Ook kan de rhinorrhoe ontstaan doordat in de hypofyseholte liquor komt. Door de normale drukgolven in de liquor kan een erosief effect ontstaan op de bodem van de fossa hypophysialis, waardoor een verbinding tot stand komt met de sinus sphenoidalis (BRISMAN c.s. 1969).

Deze primaire empty sella kan ook ontstaan door een hypofysetumor, waarbij later door infarcering een groot gedeelte van de hypofyse verdwijnt (BRISMAN c.s. 1969). Ook kan een toevallig bestaande

cyste in de hypofyse gaan zwellen (KAUFMAN c.s. 1968, OBRADOR 1969). FAGER c.s. (1966) vonden bij obductie van 40 patienten bij 2 patienten een cysteuze degeneratie. Een andere mogelijkheid is dat door het grote defect in het diafragma sellae er een arachnoidale hernia of een divertikel ontstaat, die de hypofyse doet verdwijnen (OBRADOR 1972).

OVERBEEK c.s. (1971) beschrijven twee patienten met een primary enlarged empty sella. Beide patienten hadden echter geen rhinorrhoe.

De secundaire empty sella ontstaat door bestraling vanwege een hypophysetumor (COLBY c.s. 1962, OVERBEEK c.s. 1971).

#### 9.6. Postoperatieve rhinorrhoe

Een rhinorrhoe kan ook ontstaan na een intracraniele, endonasale of transsphenoidale ingreep. Na een endonasale ingreep zien we de rhinorrhoe vaak ontstaan door het verwijderen van meningoencephalocèlen die voor neuspoliepen worden aangezien. Dit is beschreven door ADSON c.s. (1949), LUYENDIJK (1955) en GRAHNE (1970a). Volgens ADSON (1949) zou een meningoencephalocèle tussen het neusseptum en de middelste concha zitten en een neuspoliep tussen de middelste concha en de laterale kant van de neus.

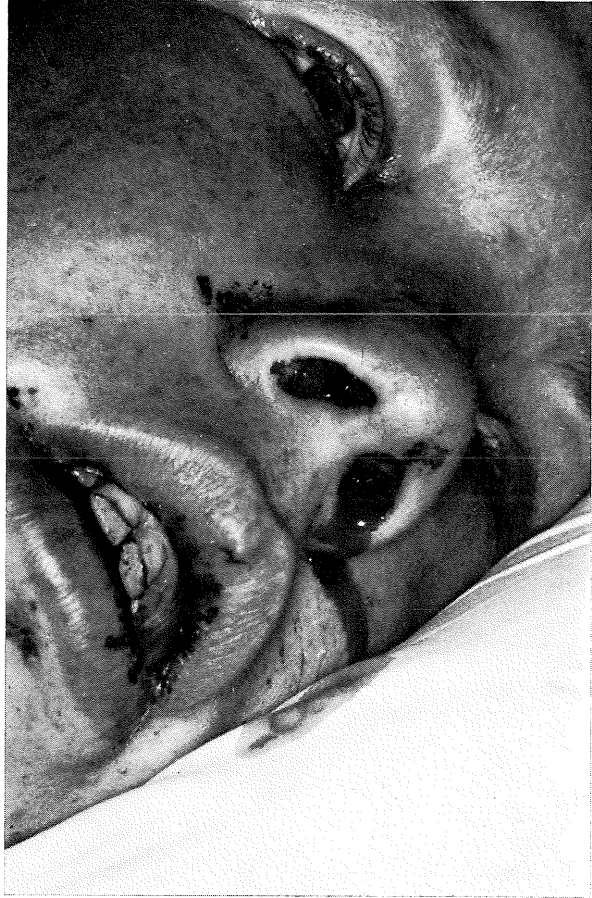Een rhinorrhoe kan ook ontstaan na de met name enige jaren geleden nog uitgevoerde hypophysectomie door middel van radioactieve yttriumimplantatie. Indien deze radioactieve yttriumkorrels niet nauwkeurig in de hypofyse komen te liggen, maar te hoog, dan kan tot enige weken na de ingreep een rhinorrhoe ontstaan. Dit gebeurt door beschadiging van het diafragma sellae door de stralen. Een veilige afstand tussen de yttriumkorrels en het diafragma sellae voorkomt deze complicatie (FORREST c.s. 1959). Uit een onderzoek bij 43 patienten die wegens een gemetastaseerd mammacarcinoom een percutane transsphenoidale hypophysectomie hadden ondergaan door middel van een yttriumimplantatie in het ziekenhuis St. Annadal te Maastricht kwam deze complicatie bij 7 patienten voor. Een rhinorrhoe kan ook optreden na een transnasale of nasopharyngeale biopsie van een intracraniele tumor (BRISMAN c.s. 1970).

### 9.7. Rhinorrhoe zonder duidelijk aanwijsbare oorzaak

In de literatuur worden ook gevallen vermeld, waarbij niet precies duidelijk is in hoeverre een afwijking samenhangt met de rhinorrhoe. TITCHE (1941) beschrijft een patient van 50 jaar met een hyperostosis frontalis interna en een spontaan ontstane rhinorrhoe. Hij veronderstelt dat door deze hyperostosis de dura wat is opgelicht en daardoor is ingescheurd. FRIEDMAN (1929) beschrijft een patient die na een apoplexie een rhinorrhoe kreeg.

### 9.8. Operatieindicatie bij de niet traumatische rhinorrhoe

Volgens ARSENI c.s. (1970) moet de niet traumatische rhinorrhoe steeds geopereerd worden. Volgens BRISMAN c.s. (1970) kan men een niet traumatische rhinorrhoe, die niet al te profuus is, twee tot vier weken onbehandeld laten om te zien of er een spontaan herstel optreedt. Beide auteurs wijzen erop, wat overigens nogal duidelijk is, dat men eerst de oorzaak moet opsporen en dan oorzaak en gevolg moet trachten te behandelen. Ook wij zijn van mening dat iedere rhinorrhoe van niet traumatische origine, na uitgebreide diagnostiek, geopereerd moet worden.



## *Hoofdstuk 10*

### PATIENTENMATERIAAL

Ter illustratie van het voorafgaande is een onderzoek gedaan bij verschillende patientengroepen van het Academisch ziekenhuis te Groningen. De gegevens van de volgende groeperingen werden verzameld:

- a. Alle patienten met een trauma capitis die van 1968 tot 1972 opgenomen werden op de neurologische afdeling (hoofd prof. dr. J. Droogleever Fortuyn). Vermeld is hoe vaak bij hen een rhinorrhoe of otorrhoe voorkwam. Eveneens wordt vermeld hoe vaak een complicatie bij hen ontstond door een open verbinding met de arachnoidale ruimte.
- b. Alle patienten met een frontale impressiefractuur, die werden geopereerd op de afdeling neurochirurgie (hoofd prof. dr. J. Beks) in het tijdvak van 1960 tot 1972. Vermeld is waar de fractuur liep, of de dura gescheurd was en of een sinus was geopend door het trauma.
- c. Patienten die in het tijdvak van 01-01-'60 tot 01-07-'72 wegens een rhinorrhoe werden geopereerd op de neurochirurgische afdeling.

De onder a. genoemde patienten werden als volgt ingedeeld:

1. patienten die geen bloed of liquor uit neus of oor verloren.
2. patienten met een otorrhagie zonder liquorverlies.
3. patienten met een rhinorrhagie zonder liquorverlies.
4. patienten met een otorrhoe met al of niet een otorrhagie.
5. patienten met een rhinorrhoe met al of niet een rhinorrhagie.
6. patienten met een otorrhagie en rhinorrhagie.
7. patienten met een rhinorrhoe en otorrhoe.
8. patienten met een rhinorrhagie en een otorrhoe.
9. patienten met een otorrhagie en een rhinorrhoe.

Een overzicht van de frequenties van bovenstaande indelingen in het tijdvak 1968-1972 volgt hieronder:

	1968	1969	1970	1971	totaal
1. geen bloed- of liquorverlies	165	179	123	133	600
2. otorrhagie; geen liquorverlies	16	11	11	7	45
3. rhinorrhagie; geen liquorverlies	11	6	12	11	40
4. otorrhoe met al of niet een otorrhagie	8	11	8	12	39
5. rhinorrhoe met al of niet een rhinorrhagie	6	4	6	4	20
6. otorrhagie en rhinorrhagie	5	1	3	4	13
7. rhinorrhoe en otorrhoe	—	1	—	—	1
8. rhinorrhagie en otorrhoe	1	1	—	1	3
9. otorrhagie en rhinorrhoe	—	—	—	—	—
					— — —
					761

In 4 jaar tijds blijken dus 761 patiënten te zijn opgenomen met een trauma capitis. Van hen hadden 23 (3,0 %) een rhinorrhoe. Hiervan moesten 4 patiënten worden overgeplaatst van de neurologische afdeling naar de neurochirurgische afdeling.

Dit betrof de volgende gevallen:

- Man, 16 jaar. Contusie, fractuur van het rechter os zygomaticum en waarschijnlijk een fractuur van de rechter sinus frontalis. Pas de 24e dag van opname bemerkte men dat er vocht uit zijn neus kwam. Door middel van een scanning met radioactief technetium en plukjes katoen in neus en oren bleek dat er een liquorfistel naar de neus moest bestaan. Gezien de lange duur van deze rhinorrhoe en de aangetoonde fistel werd patient op de 38e dag van zijn verblijf in het ziekenhuis geopereerd. Patient is verder beschreven in de groep van de geopereerde liquorfistels (no. 10).
- Man, 19 jaar. Contusie, Le Fort III fractuur, schedelbasisfractuur en een rhinorrhoe. De rhinorrhoe stopte spontaan na 5 dagen. Na 14 dagen kreeg patient een meningitis. Het hierna gedane RIHSA onderzoek liet een liquorfistel zien. Hoewel de rhinorrhoe vrij kort heeft bestaan volgde toch overplaatsing en operatie wegens de doorgemaakte meningitis en de nog steeds openstaande liquorfistel. Patient is verder beschreven in de groep van de geopereerde liquorfistels (no. 12).
- Man, 39 jaar. Contusie, met uitgebreide aangezichtsfracturen

(maxillafractuur, neusfractuur, zygomaticumfractuur). Bovendien bestond er een liquorrhoe uit de neus. Behoudens de persisterende rhinorrhoe, kreeg patient nog een progressieve visusdaling. Vanwege deze laatste twee redenen werd patient de 11e dag van opname overgeplaatst voor operatie. Een RIHSA werd niet gedaan, daar de visusdaling alléén al een reden tot operatie was. Patient is verder beschreven in de groep van de geopereerde liquorfistels (no. 4).

- Man, 17 jaar. Contusie, fractuur parietotemporaal rechts, doorlopend tot in de sinus frontalis, fractuur van de rechter laterale orbitarand, fractuur van de rechter orbitabodem, zygomafractuur rechts, fractuur van de rechter parva ossis sphenoidalis. Er bestond een rhinorrhoe, die na 1 week spontaan ophield. Een RIHSA onderzoek liet activiteit in het rechter frontale gebied zien. Vanwege de ernstige destructie en de rhinorrhoe moest er een duradefect zijn. Om dit defect te sluiten en om een repositie van de aangezichtsfracturen uit te voeren werd patient na een maand overgeplaatst voor operatie. Patient is verder beschreven in de groep van de geopereerde liquorfistels (no. 2).

Van de 23 patienten met een rhinorrhoe konden dus 19 conservatief behandeld worden met alleen antibiotica.

De neurologische en röntgenologische diagnose van de patienten met een rhinorrhoe volgt hieronder. Eveneens is vermeld, voor zover bekend, de duur en het ontstaan van de rhinorrhoe, evenals welke patienten geopereerd werden.

	commotio	contusio	schedeldakfr.	schedelbasis- fractuur	fractuur van de gelaatsbeenderen	operatie
1.	×				×	nee
2.		×				nee
3.		×				nee
4.	×					nee
5.		×	×			nee
6.	×				×	nee
7.		×	×			nee
8.		×	×	×		nee
9.		×	×	×		nee
10.		×		×	×	ja
						rhinorrhoe van 12 dagen
						rhinorrhoe van 5 dagen, meningitis
11.		×	×		×	nee
12.		×	×			nee
13.		×		×		nee
						rhinorrhoe van 4 dagen
14.	×					nee
15.		×				nee
						rhinorrhoe van 1 dag
16.		×				nee
17.		×	×			nee
18.		×			×	ja
						rhinorrhoe van 10 dagen, na 24 dagen ontstaan
19.		×			×	ja
						rhinorrhoe van 11 dagen
20.		×		×		nee
21.		×	×	×		nee
						rhinorrhoe is de vierde dag ontstaan, duur 2 dagen
22.		×			×	nee
23.		×	×		×	ja
						rhinorrhoe van 1 week

Bij deze 23 patienten, kon dus 6 maal röntgenologisch geen fractuur worden angetoond.

Bij 15 patienten was niet precies bekend hoe lang de rhinorrhoe geduurd had. Daar in geen enkel geval een aanvullend RIHSA onderzoek geschiedde en de patienten ook niet voor operatie in aanmerking kwamen, zal de duur ongetwijfeld niet lang zijn geweest. Een post-traumatische meningitis ontstond bij 3 patienten uit deze groep van 761. Twee patienten hadden noch een otorrhoe, noch een rhinorrhoe, noch een röntgenologisch aantoonbare schedelfractuur. De derde pa-



tient had een rhinorrhoe en schedelfracturen. Een pneumocephalie werd in deze groep geen enkele maal gezien.

In de onder groep b. genoemde patienten van de neurochirurgische kliniek wordt vermeld het jaar van opname en het daarin voorkomende aantal geopereerde impressiefracturen. Bovendien wordt vermeld hoeveel hiervan geheel of gedeeltelijk frontale impressiefracturen waren. Deze laatsten zijn nader toegelicht met:

- a. de leeftijd van de patient.
- b. de eventuele uitbreiding van de frontale impressiefractuur.
- c. de aanwezigheid (+) of afwezigheid (—) van een durascheur.
- d. een al dan niet geopende sinus. Indien de sinus geopend is wordt vermeld welke sinus.
- e. eventuele bijzonderheden.

	a	b	c	d	e
1960. 19 impressiefracturen, waarvan 11 frontaal					
1.	34 jr	frontaal	+	—	
2.	5 jr	frontaal	+	—	
3.	51 jr	frontaal	+	sinus frontalis	
4.	36 jr	frontaal	+	—	
5.	12 jr	frontaal	+	—	
6.	26 jr	frontaal	+	sinus frontalis sinus ethmoidalis	
7.	7 jr	frontaal	+	sinus frontalis	Opnieuw operatie vanwege een rhinorrhoe
8.	11 jr	frontaal	+	sinus frontalis	
9.	28 jr	frontaal	—	—	
10.	13 jr	frontaal	—	—	
11.	77 jr	frontaal	+	—	
1961. 12 impressiefracturen, waarvan 4 frontaal					
12.	8 jr	frontaal	—	—	
13.	3 jr	frontaal	—	—	
14.	7 jr	fr/temp.	+	—	
15.	26 jr	frontaal	+	—	
1962. 23 impressiefracturen, waarvan 13 frontaal					
16.	26 jr	frontaal	+	sinus frontalis	
17.	27 jr	frontaal	+	sinus frontalis	
18.	41 jr	frontaal	—	—	
19.	2 jr	frontaal	—	—	
20.	35 jr	frontaal	+	sinus frontalis sinus ethmoidalis	
21.	23 jr	frontaal	+	sinus frontalis	
22.	17 jr	fr/temp.	+	—	
23.	25 jr	frontaal	+	sinus frontalis	

24.	19 jr	frontaal	+	—	
25.	44 jr	frontaal	—	sinus frontalis	
26.	60 jr	frontaal	+	—	
27.	47 jr	frontaal	—	sinus frontalis	postoperatief meningitis
28.	2 jr	fr/temp.	—	—	

1963. 17 impressiefracturen, waarvan 10 frontaal

29.	23 jr	fr/pariet.	+	—	
30.	26 jr	frontaal	—	—	
31.	18 jr	fr/temp.	+	sinus frontalis	
				sinus ethmoidalis	
32.	42 jr	frontaal	+	—	
33.	27 jr	frontaal	—	sinus frontalis	
34.	2 jr	frontaal	+	—	
35.	11 jr	fr/temp.	+	sinus frontalis	postoperatief meningitis
36.	13 jr	frontaal	+	sinus frontalis	
37.	3 jr	frontaal	+	—	
38.	39 jr	frontaal	+	—	

1964. 19 impressiefracturen, waarvan 13 frontaal

39.	6 jr	frontaal	—	—	
40.	28 jr	frontaal	+	—	
41.	55 jr	fr/pariet.	—	—	
42.	1 jr	frontaal	—	—	
43.	32 jr	fr/temp.	+	—	
44.	20 jr	frontaal	—	—	
45.	34 jr	frontaal	—	—	
46.	7 jr	frontaal	—	—	
47.	3 jr	frontaal	—	—	
48.	18 jr	frontaal	+	—	
49.	61 jr	frontaal	+	sinus frontalis	Opnieuw operatie
				sinus ethmoidalis	vanwege een rhinorrhoe
50.	3 jr	frontaal	+	—	
51.	37 jr	frontaal	+	—	

1965. 24 impressiefracturen, waarvan 16 frontaal

52.	40 jr	fr/temp.	+	—	
53.	46 jr	frontaal	+	—	
54.	19 jr	frontaal	—	—	
55.	6 jr	frontaal	—	—	
56.	16 jr	frontaal	+	—	
57.	24 jr	fr/temp.	—	—	
58.	4 jr	frontaal	—	—	
59.	21 jr	frontaal	+	sinus frontalis	
60.	21 jr	frontaal	+	sinus frontalis	
61.	27 jr	frontaal	—	—	
62.	72 jr	fr/temp.	—	—	
63.	66 jr	fr/pariet.	—	—	
64.	28 jr	fr/temp.	—	—	
65.	10 dgn	frontaal	—	—	
66.	23 jr	frontaal	+	—	
67.	60 jr	frontaal	+	sinus frontalis	

1966. 13 impressiefracturen, waarvan 5 frontaal

68.	7 jr	frontaal	+	—
69.	14 jr	frontaal	+	—
70.	33 jr	fr/pariet.	+	—
71.	46 jr	frontaal	—	—
72.	20 jr	frontaal	+	—

1967. 18 impressiefracturen, waarvan 10 frontaal

73.	12 jr	frontaal	+	—
74.	3 jr	frontaal	+	—
75.	13 jr	frontaal	—	—
76.	29 jr	frontaal	+	—
77.	8 jr	frontaal	+	—
78.	14 jr	fr/temp.	—	—
79.	20 jr	fr/temp.	—	—
80.	55 jr	frontaal	—	—
81.	33 jr	frontaal	—	—
82.	26 jr	fr/pariet.	—	—

1968. 14 impressiefracturen, waarvan 12 frontaal

83.	24 jr	frontaal	—	—	
84.	56 jr	frontaal	—	—	
85.	51 jr	fr/pariet.	—	—	
86.	23 jr	fr/pariet.	—	—	
87.	17 jr	frontaal	+	sinus frontalis	Opnieuw operatie vanwege een rhinorrhoe
88.	4 jr	frontaal	+	—	
89.	13 jr	fr/par/occ	+	—	
90.	22 jr	fr/par/occ	—	—	
91.	11 jr	frontaal	+	—	
92.	9 jr	frontaal	+	—	
93.	7 jr	frontaal	+	sinus frontalis	Opnieuw operatie vanwege een rhinorrhoe
94.	27 jr	frontaal	—	—	

1969. 21 impressiefracturen, waarvan 15 frontaal

95.	6 jr	frontaal	+	—
96.	3 jr	frontaal	+	—
97.	17 jr	frontaal	—	—
98.	17 jr	frontaal	+	—
99.	62 jr	frontaal	—	—
100.	18 jr	frontaal	+	—
101.	42 jr	frontaal	+	—
102.	20 jr	frontaal	—	—
103.	2 jr	frontaal	+	—
104.	49 jr	frontaal	—	sinus frontalis
105.	19 jr	frontaal	+	—
106.	25 jr	frontaal	+	sinus frontalis
107.	28 jr	frontaal	+	sinus frontalis
108.	4 jr	frontaal	—	—
109.	26 jr	frontaal	—	—

1970. 17 impressiefracturen, waarvan 11 frontaal

110.	42 jr	frontaal	+	—
111.	36 jr	frontaal	+	—
112.	15 jr	frontaal	—	—
113.	5 jr	frontaal	—	—
114.	6 jr	frontaal	+	—
115.	20 jr	frontaal	+	—
116.	1 jr	frontaal	+	—
117.	16 jr	frontaal	+	sinus frontalis
118.	13 jr	frontaal	+	—
119.	17 jr	frontaal	+	—
120.	4 jr	frontaal	+	—

1971. 21 impressiefracturen, waarvan 7 frontaal

121.	12 jr	frontaal	+	—
122.	45 jr	frontaal	+	sinus frontalis
123.	11 jr	frontaal	+	—
124.	21 jr	fr/temp.	+	sinus frontalis
125.	5 jr	frontaal	—	—
126.	28 jr	frontaal	+	sinus frontalis lamina cribrosa
127.	21 jr	fr/temp.	—	—

*Patienten van groep c*

1. Jongen van 7 jaar, die na een val uit een hooiberg een schedelbasisfractuur opliep. Hij had geen rhinorrhoe. Desondanks kreeg hij 5, 11, 21 en 23 maanden na dit ongeval steeds een meningitis. Bij opname vond men op de röntgenfoto van de schedel geen afwijkingen. Bij het RIHSA onderzoek werd echter een open verbinding aangetoond tussen de liquorruimte en de sinus ethmoidalis. Bij de operatie (bifrontale botlap, intraduraal) bleek dat het cerebrum in de oude fractuur was geprolabeerd. Door de fractuur was een verbinding ontstaan met de sinus ethmoidalis. Er werd een plastic van de fascia lata op het defect gelegd. Het postoperatieve RIHSA onderzoek liet geen lekkage meer zien.

Conclusie: recidiverende meningitiden na een trauma capitis zonder rhinorrhoe. Bij de operatie werd een defect gevonden tussen de intracraniele ruimte en de sinus ethmoidalis.

2. Patient van 17 jaar die werd opgenomen wegens een trauma capitis. De neurologische diagnose was: contusio cerebri. Röntgenologisch bestond er een frontoparietotemporale fractuur rechts, doorlopend tot in de sinus frontalis. Eveneens was er een zygomafractuur, orbitawandfractuur en een fractuur van het parva ossis sphenoidalis

(figuur 26). Hij had meteen na het ongeval een rhinorrhoe gedurende 1 week. Het RIHSA onderzoek liet een verhoogde activiteit zien in het rechter frontale gebied (figuur 27). Een maand na opname volgde

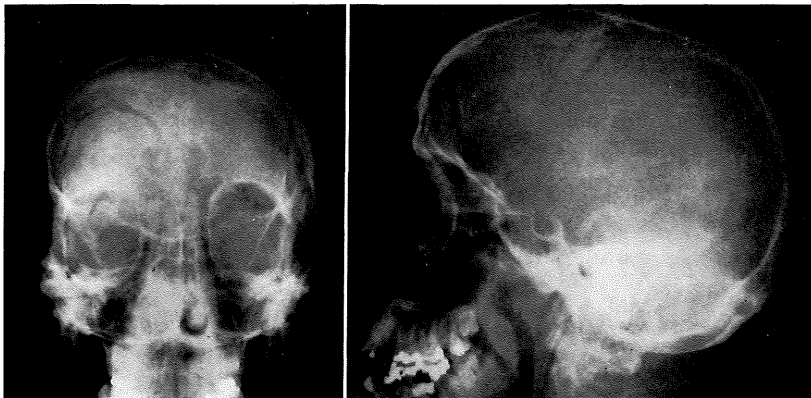

fig. 26. frontoparietotemporale fractuur rechts.




fig. 27. verhoogde RIHSA activiteit in het frontale gebied.

operatie. Intraduraal werd een defect gevonden in de voorste schedelgroeve; waar, staat niet precies vermeld in het operatieverslag. Postoperatief was de rhinorrhoe opgeheven.

Conclusie: traumatische rhinorrhoe, door een defect in de voorste schedelgroeve tengevolge van een fractuur.

3. Jongen van 10 jaar, die werd opgenomen na door een auto te zijn overreden. De diagnose luidde: contusio cerebri, linkszijdige orbita- en zygomaticumfractuur. Hij had geen rhinorrhoe. Na een maand kreeg hij een meningitis. Het hierna gedane RIHSA onderzoek vertoonde verhoogde radioactiviteit in het frontale gebied links. Twee maanden na het ongeval volgde operatie. Bij deze operatie (unilaterale botlap, intraduraal) werd frontobasaal een impressiefractuur gevonden met multipale durascheurtjes. De basis van de frontale pool prolabeerde op enkele plaatsen tussen de geïmpreerde botstukken. Er was een open verbinding met de neusbijholte. Over het defect werd een plastic uit de fascia lata gelegd. Een postoperatief uitgevoerd RIHSA onderzoek bevestigde het goed gesloten zijn van het defect.

Conclusie: traumatisch defect naar de sinus ethmoidalis zonder rhinorrhoe, hetgeen klinisch manifest werd door een meningitis.

4. Patient van 39 jaar, die met zijn hoofd bekneld raakte in een pers. Bij opname werd de diagnose gesteld op een contusio cerebri en multipale aangezichtsfracturen (maxillafractuur, neusfractuur, zygomaticumfractuur). Röntgenologisch kon geen schedelbasisfractuur worden aangetoond. Er bestond een rhinorrhoe. Vanwege een progressieve visusdaling en een persisterende rhinorrhoe werd patient na 11 dagen geopereerd. Bij de operatie (bifrontale botlap, intraduraal) bleek bij inspectie van de schedelbasis rechts presellair een fractuur te lopen tot in de sinus sphenoidalis. De lamina cribrosa was intact. Het defect werd gesloten met spier en fascia lata. Om het chiasma opticum zat veel bloed. Postoperatief was de rhinorrhoe gestopt. Wegens een progressieve gezichtsvelduitval moest de patient na 3 maanden opnieuw worden geopereerd. Er werden toen veel vergroeiingen om het chiasma opticum gevonden. De plastic was goed aangeslagen.

Conclusie: traumatische sphenonasale liquorfistel, die wegens een persisterende rhinorrhoe geopereerd werd.

5. Jongen die op 5 jarige leeftijd een meningitis kreeg. Twee en een half jaar daarvoor had hij een lichte commotio opgelopen. Na 3 maanden kreeg hij opnieuw een meningitis. Opmerkelijk is, dat hij de dag hiervoor was gevallen. Er volgde een RIHSA onderzoek, waarbij echter niets werd gevonden. Een jaar na zijn eerste meningitis

kreeg hij deze voor de derde maal. Het RIHSA onderzoek was nu ook weer negatief. Na weer een jaar kreeg hij voor de 4e maal een meningitis. Nu bleek bij het RIHSA onderzoek wel een fistel aantoonbaar (figuur 28). Er bestond een verhoogde radioactiviteit op de bodem van

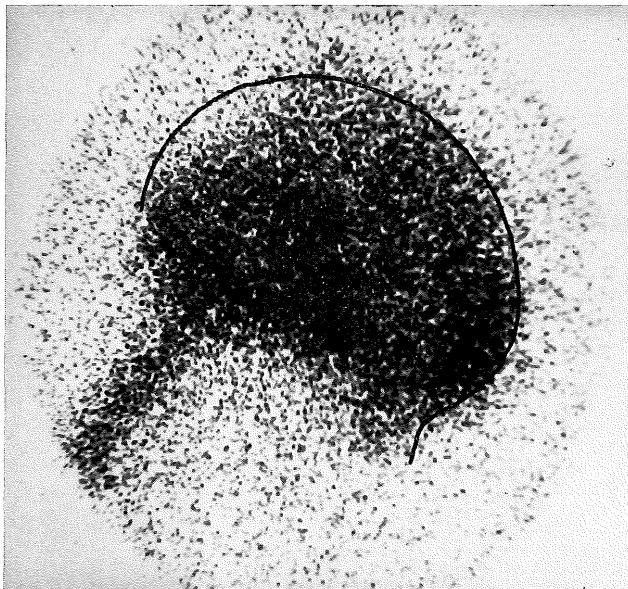


fig. 28. verhoogde radioactiviteit, uitpuilend naar de neus bij een fractuur van de lamina cribrosa.

de voorste schedelgroeve, uitpuilend naar de neus. Op de normale schedelfoto was geen, op de tomogrammen was wèl een defect in de lamina cribrosa te zien (figuur 29). Bij de operatie (bifrontale botlap, intraduraal) bleek de cortex verkleefd te zijn met de lamina cribrosa. Na het vrijprepareren zag men in de lamina cribrosa een defect, waar normaal een fila doorheen gaat. Dit defect werd gesloten met spier en fascia lata. Het postoperatief uitgevoerde RIHSA onderzoek, kon niet met volledige zekerheid aantonen, dat het defect gesloten was. Nu, twee jaar na de operatie, is de patient nog steeds klachtenvrij. Met name heeft hij geen meningitis meer gehad.

Conclusie: recidiverende meningitiden, beginnende 2<sup>1/2</sup> jaar na een commotio. Bij de operatie werd een defect in de lamina cribrosa gevonden, mogelijk van traumatische, mogelijk van congenitale oorsprong.

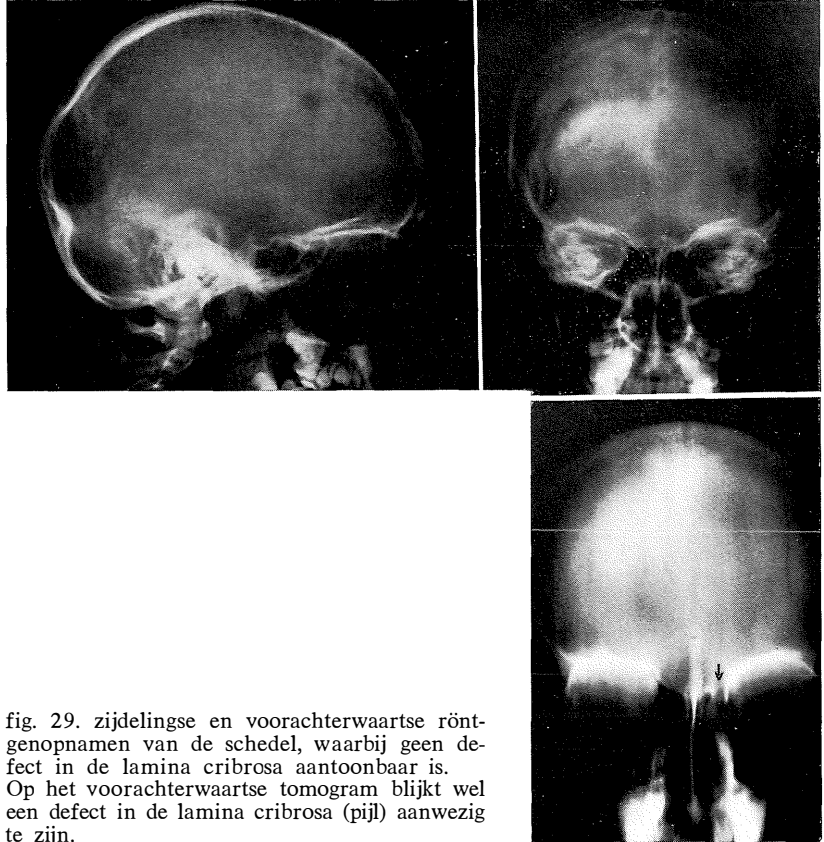


fig. 29. zijdelingse en voorachterwaartse röntgenopnamen van de schedel, waarbij geen defect in de lamina cribrosa aantoonbaar is. Op het voorachterwaartse tomogram blijkt wel een defect in de lamina cribrosa (pijl) aanwezig te zijn.

6. Patient die op 16 jarige leeftijd een frontale impressiefractuur opliep en meteen hierop in aansluiting een meningitis kreeg. Hij werd hiervoor niet klinisch behandeld. Hij kreeg 4, 6, 9 en 14 (!) jaar na dit trauma nogmaals een meningitis. Een macroscopisch zichtbare rhinorrhoe heeft nooit bestaan. Vanwege deze recidiverende meningitiden en de nog bestaande impressie werd patient geopereerd. Het RIHSA onderzoek werd toendertijd nog niet gedaan (1960). De impressie werd uitgezaagd. Er vond een extradurale exploratie plaats, waarbij frontobasaal paramediaan een fistel werd gevonden naar de sinus ethmoidalis. Er bestond een groot botdefect. De dura werd bedekt met spier en fascia lata. Een jaar na de operatie kreeg patient



opnieuw een meningitis. Tomogrammen van de schedelbasis lieten geen defect zien. Suboccipitaal ingespoten phenolsulphtaleïne gaf geen roodkleuring in de neus of het oor. Drie en zes jaar na de operatie ontstond weer een meningitis. Deze laatste meningitis was de achtste en ontstond 21 jaar na het ongeval. Patient werd opnieuw opgenomen. Bij de scanning met technetiumalbumine werd een verhoogde radioactiviteit van de neusplukjes gemeten. Bij de operatie die volgde (bifrontale botlap, intraduraal) vond men een knikkergroot afgekapseld abces, op de plaats waar de vorige maal de botlap was geopend. Op de oude plaats in de voorste schedelgroeve werd wederom een defect gevonden. Dit werd opnieuw gesloten met spier en over de gehele voorste schedelbasis werd een fascia lata plastiek gelegd. De laatste controle heeft plaats gevonden bijna drie jaar na deze operatie. Tot nu toe, vier jaar na de operatie, is er echter geen meningitis meer opgetreden. Een RIHSA onderzoek vond niet plaats. Conclusie: recidiverende meningitiden na een frontale impressiefractuur zonder rhinorrhoe. Vijftien jaar na het trauma werd een liquorfistel gesloten. Hierna ontstond weer enige malen een meningitis. Patient werd voor de tweede maal geopereerd; tot nu toe met succes.

7. Patient die op 16 jarige leeftijd een meningitis kreeg. Er bestond geen duidelijk schedeltrauma. Een jaar nadien kreeg hij een commotio cerebri zonder rhinorrhoe. Twee jaar na deze commotio kreeg hij weer een meningitis. Hij vertelde toen dat er wel eens wat vocht uit de neus kwam. Hiervoor werd hij opgenomen voor een nader klinisch onderzoek. Op de planigrammen waren geen defecten te zien. Na inspuiten van intralumbaal methyleenblauw kwam een blauwe vocht-afscheiding uit de linker neushelft. Hierop volgde operatie (unifrontale botlap, intraduraal). In de lamina cribrosa werd een defect gevonden. Dit werd bedekt met spier en fascia lata. Twee jaar nadien vertelde hij op de poliklinische controle, dat hij nog wel eens wat vocht uit de neus verloor. 's Ochtends had hij vaak kringen van uitgedroogd vocht in het kussen. Een nieuwe opname volgde. Het RIHSA onderzoek gaf aanwijzingen voor een liquorfistel. Voor de tweede maal volgde een operatie (bifrontale botlap, intraduraal). In de lamina cribrosa werd wederom een defect gevonden. Dit werd bedekt met spier en fascia van de musculus temporalis. Dit defect was waarschijnlijk hetzelfde wat bij de eerste operatie gevonden

werd. Postoperatief werd weer een RIHSA onderzoek gedaan, waarop geen fistel meer aantoonbaar was. De laatste controle was 1 jaar na de operatie. Tot dan was hij klachtenvrij.

Conclusie: patient met een meningitis 1 jaar voor en 2 jaar na een licht schedeltrauma. Bij operatie bestond een defect in de lamina cribrosa. Mogelijk is hier sprake van een occulte spontane rhinorrhoe. Na de operatie kreeg patient opnieuw een liquorlek met een aantoonbaar defect in de lamina cribrosa.

8. Patient van 17 jaar, die bij een ongeval met een tractor een frontale impressiefractuur opliep, een fractuur van het os ethmoidale en een rhinorrhoe. Hij werd hiervoor elders geopereerd, waarbij bleek, dat de sinus frontalis verbrijzeld was en er multiple durascheuren bestonden. Deze werden met fascia lata gesloten. Postoperatief behield patient een rhinorrhoe. Veertien dagen na de operatie werd hij naar onze kliniek overgeplaatst. Op de tomogrammen waren geen defecten aantoonbaar. In de liquor ingebracht radioactief technetium, liet een verhoogde activiteit zien in een plukje stof in het linker neusgat. Drie weken na het ongeval werd hij opnieuw geopereerd (bifrontale botlap, intraduraal). Het bleek dat een punt van de temporale pool door een nog bestaand duradefect stak. Dit defect had weer een verbinding met de sinus frontalis. Ook dit defect werd gesloten met een fascia lata plastiek. De sinus frontalis werd opgevuld met spier. Anderhalf jaar hierna overleed patient na een bromfietsongeval.

Conclusie: posttraumatische rhinorrhoe, door een verbinding met de sinus frontalis. Pas bij een tweede operatie kon het duradefect definitief worden gesloten.

9. Patient van 36 jaar die plotseling een rhinorrhoe kreeg. Anamnestisch had hij sinds drie maanden een visusdaling. Hij klaagde niet over hoofdpijn. Bij neurologisch onderzoek werd beiderzijds in fundus stuwung gevonden met een opticusatrofie. Eveneens bestond een strabismus divergens, een dubbelzijdige anosmie en waren er licht gestoorde coördinatieproeven. Röntgenologisch bestond het beeld van een drukschedel. Op de tomogrammen was een defect aantoonbaar in de lamina cribrosa. Op het carotisangiogram bleek een hydrocephalie te bestaan. Bij de ventriculografie bleek dat deze hydrocephalie

communicerend was. Bij de operatie (unifrontale botlap, intraduraal) werden drie defecten in de voorste schedelgroeve ontdekt; twee aan de laterale kant van het orbitadak, die niet in verbinding stonden met de neusholten en één in de olfactoriusgroeve. Door dit laatste defect prolabeerde hersenweefsel. De defecten werden gesloten met spier en fascia lata. Hierna bleef negen jaar de klinische toestand stationair, waarna patient een meningitis ontwikkelde. Er volgde opnieuw een opname voor RIHSA onderzoek. Hierbij bleek dat een complete blokkade bestond van de convexiteit met sterke reflux in het ventrikelsysteem. Het beeld was verdacht voor een liquorlek. De ventriculografie liet een toename van de hydrocephalie zien. Opnieuw volgde een operatie via de oude botlap. Er werd een intracerebrale cyste gevonden in de linker voorhoorn. In de voorste schedelgroeve links bevonden zich nog multipele kleine botdefectjes, die macroscopisch echter geen verbinding hadden met de neusbijholten. Er werd opnieuw een fascia lata plastic aangelegd. Ruim een jaar nadien had patient geen meningitis of rhinorrhoe meer gehad.

Conclusie: „high pressure” rhinorrhoe met een liquorfistel in de voorste schedelgroeve. De fistel werd operatief gesloten. Negen jaar nadien kreeg patient een meningitis en bleek bij operatie (nog of weer) een defect te bestaan. Bij deze tweede operatie werd bovendien een pencephale cyste gevonden.

10. Patient van 16 jaar die werd opgenomen vanwege een bromfietsongeval. De diagnose luidde: contusio cerebri, uitval van de nervus opticus en oculomotorius rechts. Eveneens bestond er een fractuur van het rechter zygoma en waarschijnlijk van de rechter sinus frontalis. Na 24 dagen bemerkte de patient dat hij, vooral 's ochtends, uit het rechter neusgat vocht verloor. De scanning met radioactief technetium en stukjes stof in de neus, liet in het rechter neusgat een verhoogde activiteit zien. Hierop volgde operatie (bifrontale botlap, intraduraal), ruim een maand na het ongeval. In de voorste schedelgroeve werd een bot- en duradefect gezien, waardoor een verbinding bestond met de sinus ethmoidalis. Het defect werd gesloten met spier en fascia lata. De opnieuw uitgevoerde proef met radioactief technetium kon geen defect meer aantonen. De laatste poliklinische controle werd drie jaar na het ongeval gedaan. Er waren toen geen aanwijzingen voor een rhinorrhoe. Hij had geen meningitis gehad.

Conclusie: posttraumatische rhinorrhoe, doordat er een liquorfistel bestond tussen de voorste schedelgroeve en de cellulae ethmoidales.

11. Patient die op 33 jarige leeftijd werd opgenomen wegens het vermoeden van een liquorfistel. Hij had recidiverende meningitiden door-  
gemaakt. Uit de anamnese bleek dat hij op 6 jarige leeftijd van de hooizolder was gevallen. Hij zou toen geen commotio of contusio hebben gehad. Een jaar hierna kreeg hij twee maal een meningitis. 2, 15, 24 en 27 jaar na dit ongeval maakte hij opnieuw een meningitis door. In totaal heeft hij dus 6 maal een meningitis gehad. Een rhinorrhoe heeft nooit bestaan. Bij onderzoek bleek de nervus olfactorius intact. De schedelfoto en tomogrammen waren normaal. Het RIHSA onderzoek toonde een ophoping van liquor in het frontobasale gebied aan, die zich voortzette tot in de neusholte. Gezien deze bevinding en de recidiverende meningitiden werd toch besloten tot operatie. Bij de operatie (bifrontale botlap, intraduraal) werd frontobasaal een vergroeiing gevonden tussen de cortex en de rechter achterwand van de sinus frontalis. In de achterwand zat een defect ter grootte van een stuiver. De dura was niet intact. Het sinusslijmvlies werd verwijderd en de holte werd opgevuld met spier. Het duradefect werd gesloten met fascia lata. Twee jaar na de operatie had patient nog geen meningitis gehad. Een postoperatief RIHSA onderzoek, drie maanden na de operatie was normaal.

Conclusie: recidiverende meningitiden met een schijnbaar onbetekend trauma in de anamnese. Bij de operatie werd een liquorfistel naar de sinus frontalis gevonden. De laatste meningitis was 27 jaar na het trauma. Zeer waarschijnlijk is hier toch sprake geweest van een occulte spontane rhinorrhoe.

12. Patient van 19 jaar, die werd opgenomen na een bromfietsongeval. Bij de opname bestond een rhinorrhoe, facialis parese, temporale hemianopsie en een dwangstand van de ogen naar rechts. Hij had een contusie. Op de schedelfoto was een Le Fort III fractuur, een schedelbasisfractuur en een fractuur van de linker sinus frontalis te zien. Na 5 dagen stopte de rhinorrhoe spontaan. Veertien dagen na opname kreeg patient een meningitis. Het RIHSA onderzoek toonde een liquorfistel naar de neus aan. Operatie volgde (bifrontale botlap, intraduraal). De linker achterwand van de sinus frontalis was ver-

brijzeld en er liep een fractuur door de sinus sphenoidalis. Het slijmvlies van de sinus frontalis werd verwijderd en de sinus werd opgevuld met spier. De gescheurde dura achter de sinus frontalis en boven de fractuur werd hersteld met fascia lata. Drie jaar na het ongeval was patient nog steeds klachtenvrij.

Conclusie: posttraumatische rhinorrhoe. Bij de operatie werd een liquorfistel gevonden naar de sinus frontalis en de sinus sphenoidalis.

13. Meisje van 10 jaar, die werd opgenomen na een val in een kuil. Ze had een contusio cerebri en een rhinorrhoe. Op de schedelfoto was links frontaal een fractuur te zien. Vijf jaar voor dit trauma zou ze een schedelbasisfractuur hebben gehad met in aansluiting hierop een meningitis. Daar patientje mogelijk na 3 weken nog steeds een rhinorrhoe had, werd radioactief technetium in de liquor gebracht. De radioactiviteit van de in de neus ingebrachte stukjes stof was te hoog. Er bestond kennelijk nog een open liquorfistel. Operatie volgde (bifrontale botlap, intraduraal). Links frontobasaal doorlopend tot in de lamina cribrosa zat een groot botdefect met een durascheur, waardoor de uiterste punt van de frontale pool en de nervus olfactorius naar buiten prolabeerden. Het botdefect werd bedekt met spier en er werd met fascia lata een duraplastiek gemaakt. Vier jaar na het ongeval was patiente nog steeds klachtenvrij en had zij geen rhinorrhoe of meningitis gehad.

Conclusie: posttraumatische rhinorrhoe. Bij de operatie bleek een defect in de lamina cribrosa te zitten.

14. Meisje van 7 jaar, dat werd opgenomen vanwege een gecompliceerde frontale impressiefractuur links en een contusio cerebri. Er bestond een rhinorrhoe. Op de dag van opname werd ze geopereerd. De losse botstukken werden verwijderd en een grote durascheur, die tot basaal reikte, werd gesloten met behulp van een stukje galea. Postoperatief bestond er geen rhinorrhoe meer en patiente kon ontslagen worden. Een week na ontslag, zijnde een maand na het ongeval, kreeg zij een meningitis. In aansluiting hierop kreeg ze weer een rhinorrhoe. Twee maanden na het ongeval werd ze opnieuw opgenomen. Nadat radioactief technetium in de liquor was gebracht, vertoonden de plukjes stof in de neus een verhoogde radioactiviteit. Er volgde een tweede operatie (bifrontale botlap, intraduraal). Links

frontobasaal liepen multipele fracturen en durascheuren. Er waren vergroeiingen van de frontale pool met de dura. Er bestond een open verbinding met de sinus frontalis. Dit gebied werd bedekt met spier en zowel intra- als extraduraal werd fascia lata gelegd. Postoperatief was de rhinorrhoe verdwenen. Tien maanden na het ongeval ontstond opnieuw een rhinorrhoe. Deze bestond vooral als het hoofd voorover gebogen was. Patiente werd voor de derde maal opgenomen. De proef met de plukjes stof was ook nu weer positief, rechts duidelijker dan links. Bij de operatie (bifrontale botlap, intraduraal) werd rechts in de olfactoriusgroeve een defect gevonden, waar doorheen cerebrum naar buiten prolabeerde. Links kon geen fistel worden gevonden. Dit alles werd bevestigd door intranasaal de luchtdruk te verhogen met afsluiting van de neusgaten en de pharynx. Deze onderzoekmethode is beschreven in hoofdstuk 8. Het botdefect werd opgevuld met spier en bedekt met fascia lata. Postoperatief bestond er geen rhinorrhoe meer. Na drie maanden werd een controle RIHSA onderzoek gedaan. Er kon geen fistel meer worden aangetoond. Ruim twee jaar na het ongeval had patientje geen rhinorrhoe of meningitis gehad.

Conclusie: operatie vanwege een frontale impressiefractuur. De dura bleek gescheurd te zijn. Postoperatief trad na een maand een meningitis en een rhinorrhoe op en werd er opnieuw geopereerd. Bij deze tweede operatie, twee maanden na het ongeval werd een open verbinding met de sinus frontalis gevonden. Tien maanden na het ongeval ontstond weer een rhinorrhoe en werd voor de derde maal een operatie uitgevoerd. Er werd nu een defect in de olfactoriusgroeve gevonden.

15. Patiente van 47 jaar die werd geopereerd vanwege een hypophysetumor (chromofoob adenoom). De operatie geschiedde door een rechtszijdige frontale craniotomie. Twee maanden na deze operatie kreeg patiente een rhinorrhoe en werd ze voor de tweede maal geopereerd, nu voor het sluiten van de liquorfistel (unifrontale botlap, intraduraal). In de sella werd een defect gevonden naar de sinus sphenoidalis. De sella werd met spier getamponneerd en over de sellaingang werd een fascia lata plastiek gelegd. Postoperatief was de rhinorrhoe verdwenen. Zes jaar na deze ingreep was patiente nog geheel klachtenvrij.

Conclusie: rhinorrhoe na een hypophysectomie. De rhinorrhoe bleek te berusten op een fistel van de sella naar de sinus sphenoidalis.

16. Patiente van 25 jaar die bij een bromfietsongeval een contusio cerebri kreeg en een rhinorrhoe. Deze laatste bestond nog na 2<sup>1</sup>/<sub>2</sub> week. Intrathecaal ingebracht methyleenblauw kwam door de neus weer naar buiten. Operatie volgde (bifrontale botlap, intraduraal). Links frontotemporaal werd een röntgenologisch niet aangetoonde impressiefractuur gevonden. In het orbitadak boven de foveolae ethmoidales bevonden zich multipale fracturen en durascheuren. Op verschillende plaatsen was sprake van herniatie van de arachnoidea tussen de fractuurlijnen. De defecten werden gesloten met spier en fascia lata. Postoperatief bestond er geen rhinorrhoe meer. Zeven jaar na deze ingreep was patiente nog steeds klachtenvrij.

Conclusie: posttraumatische rhinorrhoe door een liquorfistel in de foveolae ethmoidalis, waardoor een verbinding tot stand kwam met de sinus ethmoidalis.

17. Patient van 19 jaar, die werd opgenomen vanwege een bromfietsongeval. De opnamediagnose was: contusio cerebri en een fractuur van de linker orbitarand en linker zygomaticum. Tevens bestond er een rhinorrhoe. Deze duurde slechts 5 dagen. Het RIHSA onderzoek, uitgevoerd 20 dagen na het ongeval liet hardactiviteit links frontaal zien. Derhalve werd besloten tot operatie (unifrontale botlap, intraduraal). Een macroscopisch zichtbare durascheur werd echter niet gevonden. De gefractureerde botstukken werden gereponeerd. Postoperatief is er geen rhinorrhoe meer ontstaan. Zes maanden na het ongeval is de laatste controle geweest. Tot dan heeft patient geen rhinorrhoe of meningitis gehad.

Conclusie: posttraumatische rhinorrhoe, waarbij bij operatie geen macroscopisch zichtbare durascheur werd gevonden.

18. Meisje van 12 jaar die een meningitis kreeg zonder duidelijke oorzaak, gevolgd door een recidief meningitis drie maanden later. Na het doormaken van de laatste meningitis kreeg ze een rhinorrhoe. Uit de anamnese bleek dat ze mogelijk twee jaar tevoren een commotio had gehad. Erg zeker was dit echter niet. Bij onderzoek kwam er, met name bij het vooroverbuigen van het hoofd, vloeistof uit de neus.

Ze vertoonde verschillende stigmata degenerations. Er bestond geen hypofysaire insufficiëntie. Bij de tomografie was er mogelijk een klein botdefect bij de sinus frontalis. Bij intralumbaal inspuiten van Evans bleu kwam kleurstof in de neus. Bij de operatie (bifrontale botlap, intraduraal) bleek, dat aan de linker kant de bulbus olfactorius ontbrak. In de lamina cribrosa zat een spleetvormige opening. Ook de rechter zijde van de lamina cribrosa was niet geheel gaaf. Er bestonden aldaar veel vergroeiingen. De rest van de voorste schedelbasis was intact. Aan weerszijden werd op de lamina cribrosa spier en fascia lata gelegd. Vier maanden na deze operatie ontstond opnieuw een rhinorrhoe en ging men voor de tweede maal over tot exploratie (bifrontale botlap, intraduraal). Links bleek de fascieplastiek goed aangeslagen. Rechts bleek nog een dubieus defect te bestaan in de lamina cribrosa, waarover opnieuw een fascia lata plastiek werd gelegd. Patiënte is tot 4 jaar na de operatie gecontroleerd. Tot die tijd had patiënte geen rhinorrhoe of meningitis gehad.

Conclusie: patiënte die kort achter elkaar twee maal een meningitis kreeg en hierna een rhinorrhoe. Er bestond geen duidelijk trauma capitis. Bij de eerste operatie werd een, waarschijnlijk congenitaal, defect ontdekt in de lamina cribrosa. Reoperatie moest geschieden, omdat weer een rhinorrhoe ontstond. Nu werd opnieuw een defect gevonden in de lamina cribrosa, ook waarschijnlijk congenitaal, echter aan de andere kant. Hierna is een definitieve sluiting van de fistel bereikt.

19. Patiënte van 38 jaar, die zonder aanwijsbare reden een meningitis kreeg. Ze had nooit een trauma capitis meegemaakt. Na deze meningitis hield ze last van hoofdpijn. Bovendien zou er soms vocht uit haar neus komen. Bij een elders gedaan RIHSA onderzoek bleek veel radioactiviteit in de cisterna magna te zitten. Voor verdere diagnostiek werd patiënte naar ons overgeplaatst. Bij neurologisch onderzoek waren er geen afwijkingen. De schedelfoto was normaal. Het RIHSA onderzoek, wat tot twee maal toe gedaan werd, was eveneens normaal. De indigokarmijntest gaf geen aanwijzingen voor een liquorfistel. Ook het PEG was zonder afwijkingen. Patiënte werd hierna ontslagen. Wegens persisteren van de hoofdpijn werd patiënte 4 maanden later elders opgenomen. Hier werd bij de ventriculografie een hydrocephalus internus occlusivus vastgesteld door een afsluiting



van het aquaduct. De derde ventrikel was vrij sterk verwijd en de bodem daarvan drong door tot in de sella turcica. Aldaar kon wel een rhinorrhoe worden vastgesteld met een chemisch „neusvocht” onderzoek en met een RIHSA onderzoek. Bij de operatie werd een Torkildsen drainage aangelegd. Er werd geen tumor gevonden. Er werd een plastiek van de voorste schedelgroeve verricht. Postoperatief was de rhinorrhoe verdwenen. Het hierna gedane RIHSA onderzoek, liet geen defect meer zien. Patiente is ruim een jaar na de ingreep nog steeds klachtenvrij.

Conclusie: patiente, die na een meningitis mogelijk een rhinorrhoe kreeg. Dit kon echter niet worden aangetoond. Enige maanden later geschiedde dit elders wel en werd eveneens een hydrocephalus internus gevonden. Hierdoor was een fistel ontstaan met de sinus sphenoidalis. Waarschijnlijk was hier sprake van een „high pressure” rhinorrhoe. Postoperatief bestond er geen rhinorrhoe meer.

20. Patiente van 30 jaar, die bij een bromfietsongeval betrokken was. Ze liep toen een frontale impressiefractuur op, die niet geopereerd werd. Drie jaar later, toen patiente voorovergebukt stond, voelde zij ineens een „knap” en kwam er vloeistof uit de neus. Dit neusvocht druppelde intermitterend, vooral als zij voorover bukte. Bij chemisch onderzoek bleek, dat de vloeistof liquor was. Op de schedelfoto bleek de oude impressiefractuur door te lopen tot de sinus frontalis. Bij de operatie (bifrontale botlap, intraduraal) werd een defect in de achterwand van de sinus frontalis gevonden. De dura was ter plaatse gescheurd en vergroeid met het defect. Na vrijprepareren werd dit defect gesloten; extraduraal met spier en intraduraal met fascia lata. De sinus frontalis werd getamponneerd met spier. Postoperatief bestond er geen rhinorrhoe meer. De laatste controle is uitgevoerd 1 jaar na de operatie.

Conclusie: drie jaar na een impressiefractuur kreeg patiente een rhinorrhoe. Deze bleek te berusten op een nog bestaand defect in de sinus achterwand.

21. Patient van 18 jaar die na een bromfietsongeval een stamcontusie had en een open schedelfractuur frontaal. Er bestond een flinke rhinorrhoe. Bij de operatie bleek er een duradefect te bestaan en was de achterwand van de sinus frontalis gefractureerd. Met spier werd

de dura gesloten. Postoperatief behield patient een rhinorrhoe. Daar de neurologische prognose infaust was, werd patient niet meer geopereerd. Hij overleed een week na het ongeval aan de stamcontusie.

Conclusie: posttraumatische rhinorrhoe te wijten aan een defect in de achterwand van de sinus. Een operatie kon de rhinorrhoe niet doen stoppen. Vanwege de slechte neurologische prognose, werd niet voor een tweede maal geopereerd.

22. Patient van 60 jaar met een frontale impressiefractuur na een ongeval. Er bestond een rhinorrhoe. Bij de operatie bleek, dat zowel de voor- als achterwand van de sinus frontalis verbrijzeld was. Een duradefect werd gedicht met amnionvlies. Een dag later werd bij inspectie van de neus en de sinus de plastic abusievelijk weggezogen. Patient werd opnieuw geopereerd, echter nu werd een plastic gemaakt van fascia lata. Postoperatief bestond er geen rhinorrhoe meer. Twee weken na de eerste operatie kreeg patient een meningitis. Een maand na het ongeval werd hij opnieuw geopereerd. Er werd geen liquorfistel gevonden. Toch werd een nieuwe plastic gemaakt van fascia lata. Hierna heeft patient geen meningitis of rhinorrhoe meer gekregen.

Conclusie: impressiefractuur met een geopende sinus frontalis. Postoperatief werd bij inspectie de plastic weggezogen en moest voor de tweede maal geopereerd worden. Vanwege een meningitis werd nog voor een derde maal geopereerd. Toen kon echter geen liquorfistel worden gevonden.

23. Patient van 61 jaar, die bij een ongeval een frontale impressiefractuur opliep. Hij werd geopereerd. De sinus frontalis en ethmoidalis waren beiden geopend. De dura leek echter intact. Drie maanden na deze operatie kwam plotseling vocht uit zijn neus, wat bij chemisch onderzoek liquor bleek te zijn. Patient werd opnieuw geopereerd (bifrontale botlap, intraduraal). Er werd een fistel gevonden tussen de voorste schedelgroeve en de sinus frontalis. Het defect werd gesloten met spier en fascia lata. Postoperatief bestond er geen rhinorrhoe meer. De laatste controle vond plaats 2 jaar na het ongeval. Tot die tijd had patient geen rhinorrhoe of meningitis gehad.

Conclusie: rhinorrhoe, ontstaan 3 maanden na een frontale impressiefractuur. De oorzaak was een fistel naar de sinus frontalis.

24. Patient die op 47 jarige leeftijd een schedelbasisfractuur opliep bij een auto-ongeval. Vier en zeven jaar na dit trauma kreeg hij een meningitis. Een rhinorrhoe was niet aanwezig. Op de röntgenfoto van de schedel was nog een fractuur zichtbaar door de voorste schedelgroeve. Een onderzoek met radioactieve isotopen werd niet gedaan. Bij de operatie die volgde (bifrontale botlap, intraduraal) vond men een defect boven de sinus ethmoidalis. Dit werd gesloten met spier. Postoperatief heeft patient nooit meer een meningitis gekregen. Conclusie: recidiverende meningitiden na een trauma capitis door een defect in de sinus ethmoidalis.

25. Patient die op 16 jarige leeftijd een partiële bovenkaaksresectie onderging wegens een fibroangioma nasopharyngeale. Bij de operatie bleek dat er doorgroei bestond van de tumor naar de sinus maxillaris, sinus ethmoidalis, sinus sphenoidalis, neuskeelholte en de fossa pterygomaxillaris. Tien dagen na deze operatie kreeg patient een meningitis. De hierna gemaakte schedelfoto vertoonde een gesluisde en partieel ontbrekende sinus sphenoidalis. Patient werd een maand na de eerste operatie opnieuw geopereerd (bifrontale botlap, intraduraal). In de buurt van het chiasma vond men flinke vergroeiingen. Hieronder bleken 2 liquorfistels te zitten. Deze werden getamponneerd met spierweefsel. Postoperatief waren er geen complicaties. Bij de laatste controle, ruim 7 jaar na de operatie, had patient nog geen meningitis of rhinorrhoe gehad. Conclusie: liquorfistel, ontstaan door doorgroei van een fibroangioma in de sinus sphenoidalis.

26. Patient van 20 jaar, die bij een bromfietsongeval multipole lineaire fracturen frontaal opliep. Drie weken hierna ontstond een meningitis. Er werd geen rhinorrhoe vastgesteld. Vier weken na het ongeval werd patient van elders overgeplaatst naar ons. Op de röntgenfoto van de schedel werden toen, behoudens de reeds bekende fractuurlijnen, een fractuur door de lamina cribrosa en een pneumocephalie gevonden. Bovendien bleek nu wel een rhinorrhoe te bestaan, wat bevestigd werd door het chemisch onderzoek van het neusvocht. Operatie volgde (bifrontale botlap, intraduraal). Er werd een defect gevonden in de lamina cribrosa en een defect naar de sinus ethmoidalis. Extraduraal werd spier en intraduraal werd fascia lata gelegd.

Het herstel verliep zonder complicaties. De laatste controle was 1½ jaar na de operatie. Tot die tijd had patient geen meningitis of rhinorrhoe meer gehad.

Conclusie: posttraumatische meningitis en rhinorrhoe, respectievelijk 3 en 4 weken na een ongeval. Bij de operatie bleek er een liquorfistel door de lamina cribrosa en naar de sinus ethmoidalis te bestaan.

27. Patient van 40 jaar, die vanwege een hypophysetumor (acromegalie) twee maal bestraald werd. Daar de tumor actief bleef, volgde een transnasale hypophysectomie door de sinus sphenoidalis, waarbij de tumor gecoaguleerd werd. De sinus sphenoidalis werd afgesloten met spier. Enige dagen hierna kreeg patient een rhinorrhoe. Voor het sluiten van de liquorfistel volgde drie weken na de eerste operatie een tweede. Dit geschiedde transnasaal. Er werd een grotere spiertampon ingebracht. Postoperatief bestond er geen rhinorrhoe meer.

Conclusie: rhinorrhoe, ontstaan na een transnasale hypophysectomie. Het defect werd succesvol transnasaal gesloten met een spiertampon.

28. Patientje, dat op 7 jarige leeftijd een frontale impressiefractuur opliep. Bij de operatie bleek, dat de sinus frontalis geopend en de dura beschadigd was. De sinus werd opgevuld met spier en de dura gesloten met fascia lata. Een maand nadien ontstond een rhinorrhoe en werd patientje opnieuw geopereerd. De rhinorrhoe bleek veroorzaakt te worden door een fistel naar de sinus ethmoidalis. Deze werd gesloten met fibrineschuim en amnionvlies. Postoperatief bestond er geen rhinorrhoe meer. Na 4 maanden kreeg patientje een meningitis. Voor de derde maal volgde een operatie. Er bleek nog steeds een fistel te bestaan naar de sinus ethmoidalis. Deze werd gesloten met spier en fascia lata. Laatste controle 10 jaar na operatie. Tot die tijd heeft patientje geen meningitis of rhinorrhoe gehad.

Conclusie: posttraumatische rhinorrhoe, een maand na een frontale impressiefractuur. Deze was ontstaan door een fistel naar de sinus ethmoidalis. Na 4 maanden ontstond een meningitis en werd patient opnieuw geopereerd. Er bleek toen nog steeds een fistel te bestaan naar de sinus ethmoidalis.

29. Patient van 44 jaar, die werd opgenomen vanwege hoofdpijn en een visusdaling. Op de schedelfoto was een verwijde sella te zien.

Zowel luchtcisternografie, hersenscintigraphie als angiogram lieten een suprasellaire tumor zien. Er geschiedde een rechtszijdige fronto-temporale craniotomie. Hierbij werd de sinus frontalis geopend. De tumor, een chromofoob adenoom van de hypofyse, werd weggezogen. De sinus werd gesloten met gelyophiliseerde dura. Postoperatief ontstond na enige dagen een rhinorrhoe. Dit werd bevestigd door het RIHSA onderzoek. Doordat patient een ernstige bronchopneumonie doormaakte en endocrien moeilijk te reguleren was kon hij pas 5 maanden na deze operatie opnieuw opgenomen worden. De rhinorrhoe zou al vier maanden gestopt zijn. Het RIHSA onderzoek gaf nu geen aanwijzing meer voor een liquorfistel. Nu, 1½ jaar na de operatie, heeft patient nog geen meningitis of rhinorrhoe gehad. Conclusie: rhinorrhoe, ontstaan na een hypofysectomie door een craniotomie, die binnen een maand spontaan gestopt is.

30. Patient van 62 jaar, die na een val met een bromfiets werd opgenomen onder de diagnose: contusie, multipele frontotemporale fracturen en pneumocephalus (figuur 30). Patient had een bloedneus, maar

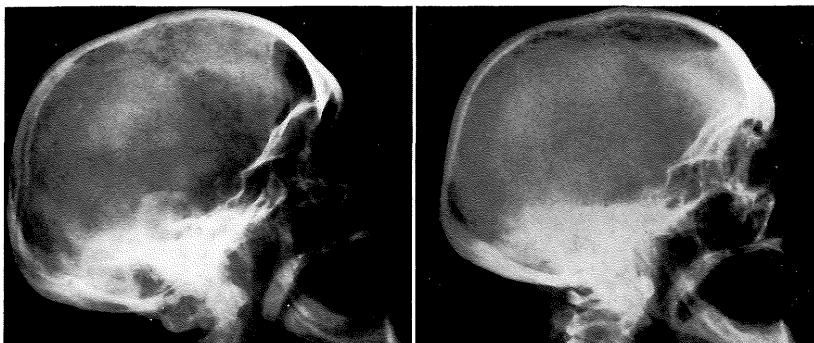


fig. 30. zijdelingse röntgenopnamen van de schedel bij een pneumocephalie in liggende en zittende houding van de patient.

er bestond geen duidelijke rhinorrhoe. Vanwege de pneumocephalie werd patient geopereerd (bifrontale botlap, extraduraal). Frontobasaal liep een fractuurlijn, waar de dura ingeklemd zat. Dit vormde een open verbinding met de sinus sphenoidalis. Het duradefect werd gedicht met spier. Postoperatief was de pneumocephalie verdwenen. Drie weken na de operatie volgde een RIHSA onderzoek. Dit liet

geen aanwijzingen meer zien voor een liquorfistel. Twee jaar nadien was patient nog steeds klachtenvrij.

Conclusie: patient met een traumatische pneumocephalie zonder duidelijke rhinorrhoe. Bij de operatie werd een fistel gevonden naar de sinus sphenoidalis.

## BESCHOUWINGEN OVER HET PATIENTENMATERIAAL

### 11.1. Frequentie van de rhinorrhoe

De frequentie van rhinorrhoe bij opgenomen patienten met een trauma capitis op de afdeling neurologie bedroeg 3 %. Vergelijkingen met andere auteurs zijn moeilijk, daar de diverse patientenpopulaties verschillend zijn. De aard en het opnamebeleid van ieder ziekenhuis speelt hierbij ook een rol. Persoonlijk hebben wij de indruk dat de rhinorrhoe meer moet voorkomen dan uit het onderzoek blijkt. Vaak zien we bij aangezichtsverwondingen zulk een bloedverlies uit het gelaat en de neus optreden, dat een rhinorrhoe hierdoor volledig gemaskeerd wordt. In hoeverre wij met deze frequentie van 3 % aan de lage kant zijn, is moeilijk te zeggen. Voor een vergelijking met andere auteurs raadplege men bladzijde 30.

In het patientenmateriaal van de afdeling neurologie zagen wij de rhinorrhoe optreden bij 6 patienten bij wie röntgenologisch geen fracturen konden worden aangetoond. Een rhinorrhoe werd 9 maal gezien bij patienten met een schedeldakfractuur, 6 maal bij patienten met een schedelbasisfractuur en 8 maal bij patienten met een fractuur van de gelaatsbeenderen.

### 11.2. Duur van de rhinorrhoe

Uit de tabel van bladzijde 88 is te zien, dat bij patienten van de afdeling neurologie niet in alle gevallen melding werd gemaakt van de duur van de rhinorrhoe.

In het patientenmateriaal van de neurochirurgische kliniek, met weglating van de 4 patienten (2, 4, 10 en 12) die in eerste instantie op de neurologische afdeling waren opgenomen en later werden overgeplaatst, vermelden wij nog een duur van de rhinorrhoe van 4 dagen (patient 17), 2<sup>1</sup>/<sub>2</sub> week (patient 16), 3 weken (patient 8 en 13).

Meteen na het ongeval werden geopereerd patient 14, 21 en 22.

### 11.3. Interval tussen het trauma en het ontstaan van een rhinorrhoe

Bij één patient uit de neurologische kliniek ontstond de rhinorrhoe na 4 dagen en bij een ander na 24 dagen. Bij alle anderen was er sprake van een rhinorrhoe meteen na het trauma. Uit het patientenmateriaal van de neurochirurgische kliniek, met weglating van de patienten die eerst waren opgenomen op de neurologische kliniek, is er in geval 7 waarschijnlijk sprake van een intermitterende rhinorrhoe, die na een jaar herkend werd. In geval 26 kreeg patient één maand na het ongeval een rhinorrhoe. In geval 23 was dit 3 maanden en in geval 20 zelfs drie jaar. We zien dus dat er een erg lange tijd kan zitten tussen het trauma en het ontstaan van de rhinorrhoe.

Bij patient 14 trad meerdere malen een rhinorrhoe op en wel 1 maand na de eerste operatie en bovendien 8 maanden na de tweede operatie.

### 11.4. Ontstekingscomplicaties

Bij de patienten met schedelletsels, die werden opgenomen in de neurologische kliniek, werd twee maal een meningitis gezien. Beide patienten hadden geen rhinorrhoe of otorrhoe en hadden röntgenologisch geen schedelfracturen. Alle patienten met een rhinorrhoe, otorrhoe, open schedelfracturen, of die anderszins een verhoogde infectiekans hadden, kregen prophylactisch antibiotica. Bij de patienten met een liquorfistel zagen we vaak dat de meningitis het enige symptoom was van een bestaande fistel (patient no. 1, 3, 5, 6, 7, 11, 18, 19, 24 en 28). Bij de patienten 5, 7, 11 en 19 was er sprake van een niet traumatische fistel.

Een meningitis kan ook het eerste symptoom zijn en later gevolgd worden door een rhinorrhoe (patient 18 en 26).

Een meningitis kan bij een open blijvende fistel gemakkelijk recidiveren (patient no. 1 driemaal, no. 5 driemaal, no. 6 viermaal en no. 11 vijfmaal).

Bij patienten, die werden geopereerd vanwege een impressiefractuur, werd postoperatief twee maal een rhinorrhoe gezien op een totaal van 217 geopereerde patienten. In beide gevallen betrof het een frontale impressie, waarbij de sinus niet was geopend, maar de dura wel gescheurd.



### 11.5. Interval tussen het trauma en het sluiten van de fistel

Indien niet snel genoeg wordt ingezien, dat een trauma in de anamnese bestaat of dat de recidiverende meningitiden te wijten zijn aan een liquorfistel, dan kan dit interval erg lang zijn (patienten no. 1 en 7: 2 jaar, no. 20: 3 jaar, no. 5: 4<sup>1/2</sup> jaar, no. 24: 7 jaar, no. 6: 14 jaar en no. 11: 27 jaar).

### 11.6. Interval tussen het trauma en het ontstaan van een meningitis

Bij patient no. 26 bleek dit interval drie weken te zijn. Bij patient no. 3 was dit interval 1 maand. Bij patient no. 1 ontstonden de recidiverende meningitiden respectievelijk 5, 11, 21 en 23 maanden na het ongeval. Bij patient no. 24 was dit 4 en 7 jaar en bij patient no. 6 waren de tijden 4, 6, 9 en 14 jaar. Ook hier blijkt dus weer dat het interval zeer lang kan zijn.

### 11.7. Recidiefoperaties

Enige patienten moesten opnieuw geopereerd worden, omdat het defect niet meteen gesloten was. Dit betrof de patienten no. 6, 7, 8, 9, 14, 18, 22 en 28. Een tweede recidiefoperatie vond plaats bij de patienten no. 14, 22 en 28. In geval 22 had de eerste recidiefoperatie een iatrogene oorzaak. Patient no. 21 kwam ook voor een recidiefoperatie in aanmerking, maar hiervan werd afgezien vanwege de prognose.

### 11.8. Niet traumatische oorzaak van de rhinorrhoe

Bij patienten 5, 7 en 11 was er waarschijnlijk sprake van een occulte spontane rhinorrhoe. Bij patienten 9 en 19 hadden we te maken met een „high pressure” rhinorrhoe.

Een niet traumatische rhinorrhoe, waarschijnlijk door een congenitaal defect, bestond bij patient no. 18. Bij de patienten no. 15, 27 en 29 was er sprake van een fistel na een hypophysectomie, twee maal uitgevoerd door een craniotomie, eenmaal transnasaal. Bij patient no. 25 was de sinus geopend door ingroei van tumorweefsel.

### 11.9. Lokalisatie van de fistel

De onderstaande lokalisaties van de liquorfistels werden gevonden:

	patientnr:										aantal:				
sinus frontalis	:	1	8	11	12	14	20	21	22	23	-	9			
sinus sphenoidalis	:	4	12	15	19	25	27	30				-	7		
sinus ethmoidalis	:	3	6	10	16	24	25	28					-	7	
lamina cribrosa	:	5	7	9	13	14	18	26						-	7

Bij patient no. 2 was de juiste lokalisatie van de fistel niet bekend. De patienten no. 12 en 14 hadden 2 fistels.

### 11.10. Frequentie van de pneumocephalie

Een pneumocephalie werd niet gezien bij patienten die waren opgenomen op de neurologische kliniek. Het werd wel twee maal gezien bij patienten op de neurochirurgische kliniek (no. 26 en 30). Bij de eerste patient bestond er wel een rhinorrhoe, bij de tweede niet.

## SAMENVATTING

Cerebrospinale rhinorrhoe is het verschijnsel waarbij liquor cerebrospinalis door de neus naar buiten komt.

Reeds in de zeventiende eeuw werd melding gemaakt van helder vocht, komende uit de neus, hetgeen volgens de beschrijving een cerebrospinale rhinorrhoe moet zijn geweest. Tegen het einde van de negentiende eeuw leerde men de betekenis van de rhinorrhoe kennen. De eerste operatieve behandeling van een patient met rhinorrhoe vond plaats aan het begin van deze eeuw.

Een rhinorrhoe kan pas optreden als er een dura- en botdefect is. Op bepaalde plaatsen is de dura min of meer vergroeid met het bot. Bij een fractuur zal de dura eventueel „meescheuren”, waardoor een liquorfistel naar buiten ontstaat. Sommige plaatsen in de schedelbasis zijn door hun anatomische ligging gepredisponeerd om een rhinorrhoe te geven. Bij een fractuur door de lamina cribrosa zal een directe cranionasale fistel ontstaan. Bij een fractuur door de achterwand van de sinus frontalis of door het dak van de cellulae ethmoidales of sinus sphenoidalis, ontstaat, doordat de liquor via de sinus in de neus komt, een indirecte liquorfistel naar de neus.

Vooral bij schedelbasisfracturen en aangezichtsfracturen kunnen we een rhinorrhoe verwachten.

Niet altijd begint een rhinorrhoe meteen na het ontstaan van een fistel. Bloedstolsels, cerebrum en botsplinters kunnen de liquorfistels afsluiten, zodat de rhinorrhoe pas kortere of langere tijd na het trauma ontstaat.

De duur van de rhinorrhoe kan variëren van enige uren tot jaren na het ongeval. In dit laatste geval is de rhinorrhoe meestal intermitterend. Als regel is de rhinorrhoe binnen veertien dagen gestopt.

De hoeveelheid liquor die uit de neus komt hangt o.a. af van de stand van het hoofd en van de soort fistel.

De meest voorkomende complicatie van de liquorfistel is de meningitis. Een meningitis door een liquorfistel kan soms jaren na het trauma ontstaan en indien de fistel niet wordt gesloten, gemakkelijk recidiveren.

Een andere complicatie van de liquorfistel is de pneumocephalie, het verschijnsel, waarbij lucht in de intracraniele ruimte aanwezig is. Deze pneumocephalie kan ontstaan door liquoronderdruk doordat,

bij het lekken van liquor, lucht wordt aangezogen. Ook kan het bot-en duradefect een ventielmechanisme vormen, waardoor wel lucht in de intracraniële ruimte kan komen, maar liquor niet naar buiten kan stromen. Ook de pneumocephalie kan soms lange tijd na het ongeval ontstaan.

Indien bij een rhinorrhoe veel liquor wordt verloren, kan zich een liquorhypotensiesyndroom ontwikkelen, dat zich o.a. kenmerkt door hoofdpijn, misselijkheid en duizeligheid. Een andere complicatie van de liquorfistel is het uitpuilen van weefsel door de fistel in de sinus of de neusholte. We spreken dan van eenencephalocèle.

De eenvoudigste methode om te zien of vocht uit de neus liquor is, geschiedt door in dit vocht een glucose teststrip te houden. Zeker als er bloed bij het neusvocht zit kan de uitslag vals positief zijn. Aantonen dat liquor in de neus komt kan met kleurstoffen (indigo-karmijn, phenosulfonhtaleïne, methyleenblauw), fluorescerende stoffen en radiopharmaca geschieden. Het meest gangbare radiopharmacon voor het aantonen van een liquorfistel is op dit moment RIHSA. Dit wordt intrathecaal ingebracht door een suboccipitale of lumbale injectie. Behalve via het onderzoek van de radioactiviteit van ingebrachte neuswatjes kan de rhinorrhoe ook direct zichtbaar worden gemaakt op scintigrammen. Deze tonen dan een abnormaal spoor van radioactiviteit naar de neus of een abnormale ophoping van liquor ter plaatse van de bodem van de voorste schedelgroeve. Het onderzoek is weinig belastend voor de patient, heeft weinig bijwerkingen en geeft geen verstoring van de dynamische liquorverhoudingen. Er zijn, zij het sporadisch, bijverschijnselen beschreven van het RIHSA onderzoek in de vorm van meningeale prikkelingsverschijnselen. De betrouwbaarheid van het RIHSA onderzoek is groot. Wel kan het RIHSA onderzoek negatief zijn als de fistel wordt afgesloten door adhaesies.

De indicatie tot operatie bij een rhinorrhoe hangt samen met de aard van het schedeltrauma. Als absolute indicatie kan men echter stellen:

- corpus alienum in cerebro
- verbrijzeling van de achterwand van de sinus frontalis

- meningitis, waarbij het hierna gedane RIHSA onderzoek het bestaan van een liquorfistel aantoont
  - hersenabces na een trauma capitis
  - pneumocephalie
  - hersenprolaps in een sinus of door de lamina cribrosa
  - rhinorrhoe die langer dan twee weken blijft bestaan zonder verschijnselen van pneumocephalie of meningitis
  - recidiverende rhinorrhoe
- Als relatieve indicatie geldt:
- fractuur in de achterwand van de sinus frontalis zonder dislocatie
  - fractuur door een sinuswand met in de sinus een vloeistofspiegel

Er bestaan verschillende methoden om een liquorfistel te sluiten. De mogelijkheden om een fistel te benaderen zijn:

- craniotomie
- endonasaal
- paranasaal

Van bovenstaande methoden verdient de craniotomie als toegangsweg de voorkeur.

De dura kan primair worden gesloten of door middel van een plastiek. Hiertoe kunnen allotransplantaten (gelfoam, teflon), heterotransplantaten (amnionvlies), homoiotransplantaten (gelyophyliseerde dura) en autotransplantaten (fascia lata, galea, spier) worden gebruikt. Het botdefect kan gesloten worden met een autotransplantaat (rib) of een allotransplantaat (methylnmethacrylaat).

In bovenstaande beschouwing is steeds sprake geweest van een traumatische rhinorrhoe. Er bestaat echter ook een niet traumatische rhinorrhoe, vaak spontane rhinorrhoe genoemd. De niet traumatische rhinorrhoe wordt o.a. gezien bij intracraniele drukverhoging, hydrocephalie, tumoren, congenitale afwijkingen, ontstekingen en bij een „empty sella”. Ook na bepaalde ingrepen zoals bijvoorbeeld een transnasale hypophysectomie kan een rhinorrhoe optreden.

De niet traumatische rhinorrhoe is een indicatie tot operatieve sluiting van de liquorfistel.

In ons patiëntenmateriaal had 3 % van de patiënten met een schedeltrauma, die opgenomen werden op de neurologische afdeling, een rhinorrhoe. In totaal waren dat 23 patiënten, waarvan 4 patiënten

voor een operatieve sluiting van de liquorfistel in aanmerking kwamen.

In het tijdvak van 1960 tot medio 1972 werden op de neurochirurgische kliniek dertig patienten één of meerdere malen geopereerd vanwege een rhinorrhoe. Onder hen waren tien patienten met een niet traumatische rhinorrhoe.

## SUMMARY

Cerebrospinal rhinorrhea is the drainage of cerebrospinal fluid through the nose.

Already in the seventeenth century mention was made of clear fluid, coming from the nose, which must have been a cerebrospinal rhinorrhea, according to the description. By the end of the nineteenth century one got to know the significance of rhinorrhea. The first surgical treatment of a patient suffering from rhinorrhea took place at the beginning of this century.

Rhinorrhea only appears when there is a dural and a bony defect. In certain places the dura has more or less grown together with the bone. In case of a fracture the dura may be torn as well, so that a liquor-fistula arises outwards. Certain places in the base of the skull are predisposed to cause a rhinorrhea because of their anatomic situation. In case of a fracture through the cribriform plate a direct cranionasal fistula will arise. With a fracture through the backwall of the frontal sinus, the roof of the ethmoid cells or sphenoid sinus, an indirect liquor-fistula to the nose arises, as the liquor reaches the nose via the sinus.

Especially with fractures of the base of the skull and face fractures, we may expect a rhinorrhea.

A rhinorrhea does not always start directly after the arising of a fistula. Bloodclots, cerebrum and bonefragments may close the liquor-fistula, so that the rhinorrhea only occurs sooner or later after the trauma.

The duration of the rhinorrhea may vary from several hours to years after the accident. In the latter case the rhinorrhea is mostly intermittent. As a rule the rhinorrhea stops within a fortnight.

The liquor quantity coming from the nose depends among other things, of the attitude of the head and of the sort of fistula.

The most current complication of the liquor-fistula is the meningitis. A meningitis caused by a liquor-fistula sometimes occurs years after the trauma and if the fistula is not closed it may easily return.

Another complication of the liquor-fistula is the pneumocephalus when air is present in the intracranial space.

This pneumocephalus may occur because of underpressure of liquor, as with leakage of liquor air is sucked in. The bony and dural defect

may also form a ventil-mechanism, via which air may reach the intracranial space but via which liquor cannot flow outwards. The pneumocephalus too, sometimes occurs a long time after the accident.

When with a rhinorrhea a lot of liquor is lost, a liquor hypotension syndrome may develop, that is characterized among other things by a headache, nausea and dizziness.

Another complication of the liquor-fistula is the protrusion of tissue through the fistula into the sinus or nasal cavity. We then speak of an encephalocele.

The most simple method to check whether fluid from the nose is liquor, happens by putting a glucose test-strip into it. Certainly when there is blood mixed up with the nasal fluid the result may be falsily positive. The existence of liquor in the nose may be proved with colouring-matters (indigocarmine, phenosulfonphtalein, methylen blue), fluorescing matters and radiopharmaca. The most current radiopharmacon to prove a liquor-fistula is now RIHSA. This is brought in intrathecally by a suboccipital or lumbal injection. Except for the investigation of radioactivity of applied nose pledgets, the rhinorrhea may also be directly made visible in scintigrams. These then show an abnormal track of radioactivity to the nose, or an abnormal collection of liquor on the floor of the anterior fossa.

The investigation does not greatly trouble the patient, has few side-effects and does not cause disturbance of the dynamic liquor-relations.

Side-effects of the RIHSA investigation have been described, though sporadically, in the form of meningeal irritation. The trustworthiness of the RIHSA investigation is great. However the RIHSA investigation may turn out negative if the fistula is closed by adhesions.

The indication to operate a rhinorrhea is linked up with the nature of the skulltrauma.

Absolute indications are:

- corpus alienum in cerebro
- battered backwall of the frontal sinus
- meningitis, where the RIHSA investigation has proved the existence of a liquor-fistula
- brain -abscess following trauma to the head and face
- pneumocephalus



- brain prolapse into a sinus or through the cribriform plate
- rhinorrhea, existing for more than two weeks without symptoms of pneumocephalus or meningitis
- repeated rhinorrhea

Relative indications are:

- a fracture in the backwall of the frontal sinus without dislocation
- a fracture through a sinus wall with a liquid level in the sinus

There are several methods to close a liquor-fistula. The possibilities to approach a fistula are:

- via craniotomy
- endonasal
- paranasal

Of the above mentioned methods the craniotomy is preferred as approach.

The dura may be closed primarily or by means of a plastic. For this allotransplantates (gelfoam, teflon), heterotransplantates (am-nionmembrane), homoiotransplantates (lyophylised dura) and auto-transplantates (latal fascia, galea, muscle) may be used.

The bony defect may be closed by means of an autotransplantate (rib) or an allotransplantate (methylnmethacrylate).

In the above we talked all the time of a traumatic rhinorrhea. There is, however, a non-traumatic rhinorrhea, often called spontaneous rhinorrhea.

The non-traumatic rhinorrhea is often seen with intracranial over-pressure, hydrocephalus, tumours, congenital defects, inflammations and with an "empty sella". Also after certain surgical treatment e.g. a transnasal hypophysectomy, a rhinorrhea may occur.

Of the patients with a skull trauma that we admitted on the neurological department 3 % had a rhinorrhea; amounting to 23 patients, of which 4 patients were considered fit for a surgical closure of the liquor-fistula.

In the period of 1960 till mid 1972 30 patients wer treated once or several times, because of a rhinorrhea in the neurosurgical clinic. Among them were 10 patients with a non-traumatic rhinorrhea.

## LITERATUURLIJST

- ABOULKER, P., J. LE BEAU, J. M. STERKERS et P. ELBAZ (1966) - Traitement des fistules méningées ethmoidofrontales. *Ann Oto-laryng.* 83: 27-32.
- ADSON, A. W. (1941) - Cerebrospinal rhinorrhoea: surgical repair of craniosinus fistula. *Ann. Surg.* 114: 697-705.
- ADSON, A. W. and A. UIHLEIN (1949) - Repair of defects in ethmoid and frontal sinuses resulting in cerebrospinal rhinorrhea. *Arch. Surg.* 58: 623-634.
- ALBIN, M. S., A. N. d'AGOSTINO, R. J. WHITE and J. H. GRINDLAY (1962) - Nonsuture sealing of a dural substitute utilizing a plastic adhesive methyl 2 cyanoacrylate. *J. Neurosurg.* 19: 545-550.
- ALBRICHT, C. R. (1971) - Trauma to facial structures. *Dent. Clin. N. Amer.* 15: 399-421.
- ALEXANDER, E. and P. DILLARD (1950) - The use of pure polyethylene plate for cranioplasty. *J. Neurosurg.* 7: 492-499.
- ALKER, G. J., F. E. GLASAUER and E. V. LESLIE (1972) - Long-term experience with isotope cisternography. *J. Amer. med. Ass.* 219: 1005-1010.
- ALLEN, M. B., T. EL. GAMMAL, M. IHNEN and M. A. COWAN (1972) - Fistula detection in cerebrospinal fluid leakage. *J. Neurol. Neurosurg. Psychiat.* 35: 664-668.
- ANDERSON, W. M., G. A. SCHWARZ and G. D. GAMMON (1961) - Chronic spontaneous cerebrospinal rhinorrhea. *Arch. intern. Med.* 107: 723-731.
- ANGSTWURM, H., W. JACOBY and E. WEBER (1964) - Die Methoden der Duraplastiek. *Acta Neurochir.* 11: 34-60.
- APPELBAUM, E. (1960) - Meningitis following trauma to the head and face. *J. Amer. med. Ass.* 173: 1818-1822.
- ARSENI, C. et S. IONESCU (1970) - La fistule spontanée du liquide céphalo-rachidien. *Neurochirurgia.* 13: 87-93.
- AUBIN, A., R. MARTIN, P. KLEIN et C. SUREAU (1944) - Un cas de rhinorrhée cérébro-spinale guérison par intervention chirurgicale. *Ann. Oto-laryng.* 45: 147-150.
- BECK, K. und H. MARX (1932) - Über Liquorrhoea nasalis. *Z. Laryng. Rhinol.* 23: 243-249.
- BEKS, J. W. F. (1962) - Posttraumatic nasal liquorrhoea. *Arch. chir. neerl.* 13: 245-253.
- BENNINGHOF, A. und K. GOERTTLER (1961) - Lehrbuch der Anatomie des Menschen I. Urban und Schwarzenberg. München und Berlin.
- BERGER, I. (1944) - Cerebrospinal rhinorrhea associated with craniopharyngioma and meningitis. *Arch. Otolaryng.* 39: 184-186.
- BERNASCONI, V., M. A. GIOVANELLI and I. PAPO (1972) - Primary empty sella. *J. Neurosurg.* 36: 157-161.
- BERRYMAN, G. (1955) - Cerebrospinal rhinorrhea simulating allergic rhinitis. *J. Allergy.* 26: 71-74.
- BIEMOND, A. (1947) - Liquorrhoe. *Ned. T. Geneesk.* 91: 1044.
- BOCKMÜHL, F. (1971) - Analyse tödlicher Komplikationen bei schweren frontobasalen Schädel-Hirnverletzungen. *Zbl. Chir.* 12: 413-416.
- BOENNINGHAUS, H. G. (1971) - Die operative Behandlung der frontobasalen Frakturen, insbesondere der Duraverletzungen durch den Hals, Nasen-Ohrenarzt. *Z. Laryng. Rhinol.* 9: 631-639.
- BOERING, G. and J. W. F. BEKS (1963) - Cerebrospinal rhinorrhoea in cases of high facial fractures. *Arch. chir. neerl.* 15: 111-122.
- BRACEWELL, A. and R. L. CARTER (1963) - Primary spontaneous cerebrospinal rhinorrhoea. *J. Laryng.* 77: 777-782.
- BRAWLEY, B. W. and W. A. KELLY (1967) - Treatment of basal skull fractures with and without cerebrospinal fluid fistulae. *J. Neurosurg.* 26: 57-61.

- BRISMAN, R., J. E. O. HUGHES and L. A. MOUNT (1969) - Cerebrospinal fluid rhinorrhoea and the empty sella. *J. Neurosurg.* 31: 538-543.
- BRISMAN, R., J. E. O. HUGHES and L. A. MOUNT (1970) - Cerebrospinal fluid rhinorrhoea. *Arch. Neurol.* 22: 245-252.
- BRITT, R. E. (1935) - Rhinorrhoea and neoplasms of the central nervous system. *J. nerv. ment. Dis.* 81: 654-661.
- BURMEISTER, H. (1962) - Erfahrungen mit lyophilisierter Dura mater. *Zbl. Neurochir.* 22: 209-216.
- BURMEISTER, H. (1969) - Zur Behandlung frontobasaler Schädelfrakturen. *Zbl. Chir.* 13: 409-413.
- CAIRNS, H. (1942) - Discussion on injuries of the frontal and ethmoidal sinuses. *Proc. roy. Soc. Med.* 18: 809-810.
- CALDICOTT, W. J. H., J. B. NORTH and D. A. SIMSON (1973) - Traumatic cerebrospinal fluid fistulas in children. *J. Neurosurg.* 38: 1-9.
- CALVERT, C. A. (1942) - Discussion on injuries of the frontal and ethmoidal sinuses. *Proc. roy. Soc. Med.* 18: 805-809.
- CALVET, J., G. LAZORTHES, A. RIBET et Y. LACOMME (1958) - Les fistules liquidiennes post-traumatiques. *Presse méd.* 66: 1305-1307.
- CAMPBELL, R. L., W. ZEMAN and J. JOYNER (1966) - Spontaneous rhinorrhoea due to pituitaryoma. *J. Neurosurg.* 25: 208-210.
- CLAUS, R. (1960) - Die „spontane“ Liquorrhoe. *Dtsch Z. Nervenheilk.* 180: 157-171.
- CLOWARD, R. B. and E. B. CUNNINGHAM (1947) - The use of gelatin sponge in prevention and treatment of cerebrospinal rhinorrhoea. *J. Neurosurg.* 4: 519-525.
- COLBY, M. Y. and Th. P. KEARNS (1962) - Radiation therapy of pituitary adenomas with associated visual impairment. *Proc. Mayo Clin.* 37: 15-25.
- COLEMAN, C. C. and C. E. TROLAND (1947) - The surgical treatment of spontaneous cerebrospinal rhinorrhoea. *Ann. Surg.* 125: 718-728.
- CROW, H. J., C. KEOCH and D. W. C. NORTHFIELD (1956) - The localization of cerebrospinal-fluid fistulae. *Lancet.* 18: 325-327.
- DANDY, W. E. (1944) - Treatment of rhinorrhoea and otorrhea. *Arch. Surg.* 49: 75-85.
- DAWSON, R. L. G. and G. L. FORDYCE (1953) - Complex fractures of the middle third of the face and their early treatment. *Brit. J. Surg.* 41: 254-268.
- DELAY, J. et P. SIZARET (1946) - Hypotension intracranienne et pneumotherapie cérébrale. *Encéphale.* 36: 229-240.
- DEMANEZ, J. P. et J. MELON (1971) - Aspects O.R.L. des traumatismes de l'étage antérieur de la base du crâne. *Acta neurol. belg.* 71: 146-153.
- DETMER, D. E. and H. M. BLACKER (1965) - A case of aseptic meningitis secondary to intrathecal injection of J 131 human serum albumin. *Neurology (Minneapolis)* 15: 642-643.
- DI CHIRO, G., P. M. REAMES and W. B. MATTHEWS (1964) - RISA ventriculography and RISA cisternography. *Neurology (Minneapolis)* 14: 185-191.
- DI CHIRO, G., A. K. OMMAYA, W. L. ASHBURN and W. H. BRINER (1968) - Isotope cisternography in the diagnosis and follow-up of cerebrospinal fluid rhinorrhoea. *J. Neurosurg.* 28: 522-529.
- DIETZ, H., E. ZEITLER and R. WOLF (1966) - Die scintigraphische Darstellung der Liquorräume mit <sup>131</sup>J Markiertem menschlichen Serumalbumin (RIHSA). *Fortschr. Röntgenstr.* 105: 537-556.
- DIETZ, H. (1969) - Zur Indikation der operativen Versorgung frontobasaler Schädelhirnverletzungen. *Zbl. Neurochir.* 30: 1-8.
- DIETZ, H. (1970) - Die frontobasale Schädelhirnverletzung. Monographien aus dem Gesamtgebiete der Neurologie und Psychiatrie. Heft 130. Springer Verlag, Berlin, Heidelberg, New York.

- ECKER, A. D. (1945) - Tight dural closure with pedicled graft in wounds of the brain. *J. Neurosurg.* 2: 384-391.
- EGGERS, Th. (1927) - Pneumocephalus und Liquorrhoea nasalis nach Schädel-fraktur. *Arch. klin. Chir.* 144: 121-130.
- EVANS, J. P. (1959) - Warning against intrathecal use of methylene blue. *J. Amer. med. Ass.* 169: 526.
- EVANS, J. P. and H. R. KEEGAN (1960) - Danger in the use of intrathecal methylene blue. *J. Amer. med. Ass.* 174: 856-860.
- FAGER, Ch. A. and H. CARTER (1966) - Intracellular epithelial cysts. *J. Neurosurg.* 24: 77-82.
- FAILLA, A. (1968) - Operative management of injuries involving the frontal sinuses. A study of eighteen operated cases. *Laryngoscope.* 78: 1833-1853.
- FEREY, D. (1951) - Six observations de fistules de liquide céphalorachidien par fissure ethmoïdo-fronto-nasale posttraumatiques. *Rev. neurol.* 84: 533-536.
- FLOYD, H. L., H. W. F. PRIBRAM and A. G. VELO (1970) - Primary cerebrospinal fluid fistula. *Amer. J. Roentgenol.* 110: 88-91.
- FORREST, A. P. M., D. W. BLAIR, D. A. P. BROWN, H. J. STEWART, A. T. SANDISON, R. W. HARRINGTON, J. M. VALENTINE and P. T. CARTER (1959) - Radioactive implantation of the pituitary. *Brit. J. Surg.* 47: 61.
- FRANKL, S. (1928) - Liquorrhoea nasalis. *Dtsch. med. Wschr.* 2147-2148.
- FREDERIKS, J. A. M. (1969) - Het syndroom van de posttraumatische liquorhypotensie. *Ned. T. Geneesk.* 113: 1052-1058.
- FRIEDBERG, S. A. and Th. C. GALLOWAY (1938) - Spontaneous cerebrospinal rhinorrhoea. *Ann. Oto-laryng.* 47: 792-794.
- FRIEDMANN, A. P. (1929) - Tumor hypophysis et liquorhoea nasalis. *Arch. Psychiat.* 88: 358-368.
- FRIEDMANN, A. P. (1932) - Sur le symptôme de la liquorhée nasale. *Encéphale.* 27: 129-133.
- FRONT, D. (1971) - Scintiscisternography and scintiventriculography. *Proefschrift Groningen.*
- FRONT, D. and L. PENNING (1971) - Occult spontaneous cerebrospinal fluid rhinorrhoea diagnosed by isotope cisternography. *Neuroradiol.* 2: 167-169.
- GERMAN, J. W. (1944) - Cerebrospinal rhinorrhoea - surgical repair. *J. Neurosurg.* 1: 60-66.
- GHOURALAL, S., P. M. MYERS and E. CAMPBELL (1956) - Persistent cerebrospinal rhinorrhoea originating in a fracture through the petrous bone and cured by muscle graft. *J. Neurosurg.* 13: 205-207.
- GRAHAM, T. O. (1937) - Cerebrospinal rhinorrhoea. *J. Laryng.* 52: 344-347.
- GRAHNE, B. (1970) - Traumatic cranionasal fistulas persistent cerebrospinal fluid rhinorrhoea and their repair with frontal sinus osteoplasty. *Acta otolaryng.* 70: 392-400.
- GRAHNE, B. (1970a) - Spontaneous cerebrospinal fluid rhinorrhoea. *Acta otolaryng.* 70: 383-391.
- GROOD de, M. P. A. M. (1950) - De neurochirurgische behandeling van de posttraumatische nasale liquorhoe. *Ned. T. Geneesk.* 94: 632-636.
- GROOD de, M. P. A. M. (1972) - Spontane liquorhoe en „empty sella”. *Ned. T. Geneesk.* 116: 950-951.
- GROS, C. et J. MINVIELLE (1951) - Réflexions sur le traitement d'une série de rhinorrhées cerebrospinales d'origine traumatique. *Rev. neurol.* 84: 527-533.
- GUNDERSEN, T. and R. HAYE (1970) - Cerebrospinale otorrhoe. *Arch. Otolaryng.* 91: 19-23.
- GURDJIAN, E. S. and H. R. LISSNER (1944) - Mechanism of head injury as studied by the cathode ray oscilloscope. *J. Neurosurg.* 1: 393-399.
- GURDJIAN, E. S. and H. R. LISSNER (1945) - Deformation of the skull in head injury. *Surg. Gynec. Obstet.* 81: 679-687.

- GURDJIAN, E. S., H. R. LISSNER and J. E. WEBSTER (1947) - The mechanism of production of linear skull fracture. *Surg. Gynec. Obstet.* 85: 195-210.
- GURDJIAN, E. S. and J. E. WEBSTER (1953) - The surgical management of traumatic cranionasal fistulas. *Surg. Clin. N. Amer.* 1115-1125.
- HAMMON, W. M. and L. G. KEMPE (1971) - Methylmethacrylate cranioplasty. *Acta neurochir.* 25: 69-78.
- HIRSCH, O. (1952) - Successful closure of cerebrospinal fluid rhinorrhea by endonasal surgery. *Arch. Otolaryng.* 56: 1-12.
- HOOPEr, R. (1969) - Patterns of acute head injury. Edward Arnold. Ltd. London.
- IDE, C. H. and R. W. WEBB (1971) - Penetrating transorbital injury with cerebrospinal orbitorrhoe. *Amer. J. Ophthalm.* 71: 1037-1039.
- JAKOBY, R. K. (1961) - The use of a methylmethacrylate seal in spinal fluid otorrhea and rhinorrhea. *J. Neurosurg.* 43: 614-615.
- JAMES, E., F. DELAND, F. HODGES, H. WAGNER and W. NORTH (1970) - Cerebrospinal fluid scanning: cisternography. *Amer. J. Roentgenol.* 110: 74-88.
- JENTZER, A. (1951) - Les écoulements du liquide céphalorachidien dans les traumatismes crâniens. *Rev. neurol.* 84: 399-440.
- JOHNSON, R. T. and P. DUTT (1947) - On dural laceration over paranasal and petrous air sinuses. *Brit. J. Surg. War surgery supplement* 1: 141-167.
- JUNGSMANN, A. and E. PEYSER (1963) - Roentgen visualisation of cerebrospinal fluid fistula with contrast medium. *Radiology.* 80: 92-95.
- KAHN, A. (1951) - Spontaneous cerebrospinal rhinorrhea with remission following dye injection. *J. Amer. med. Ass.* 146: 728-729.
- KAK, V. K. and D. R. GULATI (1973) - Intracranial complications of frontoethmoidal osteomata. *Neurochirurgia.* 6: 34-38.
- KAUFMAN, B. (1968) - The "empty" sella turcica - A manifestation of the intrasellar subarachnoid space. *Radiology.* 90: 931-941.
- KAUFMAN, B. (1969) - Nontraumatic cerebrospinal fluid rhinorrhea. *Arch. Neurol.* 21: 59-65.
- KIRCHNER, F. R. and G. O. PROUD (1960) - Method for the identification and localisation of cerebrospinal fluid rhinorrhea and otorrhea. *Laryngoscope.* 52: 921-931.
- KIRCHNER, F. R. (1961) - Use of fluoresceine for the diagnosis and localisation of cerebrospinal fluid fistulas. *Surg. Forum.* 12: 406-408.
- LANGE de, J. (1963) - Pneumocephalie. *Ned. T. Geneesk.* 107: 1509-1512.
- LAZORTHES, M. M. et H. ANDUSE (1951) - Rhinorrhées et otorrhées traumatiques persistantes. Classification anatomique, indications opératoires et résultats. *Rev. neurol.* 84: 524-527.
- LEBER, Th. (1883) - Ein Fall von Hydrocephalus mit neuritischer Sehnerventrophie und kontinuierlichem Abträufeln wässriger Flüssigkeit aus der Nase. *Albrecht v. Graefes Arch. Ophth.* 29: 273-292.
- LECUIRE, J. et A. MOUNIER-KUHN (1961) - Traitement des complications des fractures communicantes de la base du crâne. *J. Chir.* 81: 23-38.
- LEE, W. M. and J. E. ADAMS (1968) - The empty sella syndrome. *J. Neurosurg.* 28: 351-356.
- LEECH, P. J. and A. PATERSON (1973) - Conservative and operative management for cerebrospinal-fluid leakage after closed head injury. *Lancet.* 1: 1013-1015.
- LEHMAN, R. A., B. J. HAYES and A. N. MARTINS (1967) - The use of adhesive and lyophilized dura in the treatment of cerebrospinal rhinorrhea. *J. Neurosurg.* 26: 92-95.
- LEHMAN, R. A. (1970) - Frontal sinus surgery. *Acta oto-laryng. supplement* 270.
- LERICHE, R. (1948) - De l'hypotension posttraumatique du liquide céphalorachidien. *Revue neurol.* 80: 448-458.

- LEWIN, W. and H. CAIRNS (1951) - Fractures of the sphenoidal sinus with cerebrospinal rhinorrhoea. *Brit. med. J.* 1: 1-6.
- LEWIN, W. (1954) - Cerebrospinal fluid rhinorrhoea in closed head injuries. *Brit. J. Surg.* 42: 1-18.
- LOVE, J. G. and R. J. WHITE (1960) - Cerebrospinal rhinorrhea associated with tumour of the fourth ventricle. *J. Neurosurg.* 17: 1083-1088.
- LUYENDIJK, W. (1955) - Intranasal encephalocele. *Arch chir. neerl.* 7: 239-250.
- MACGEE, E. E., J. C. CAUTHEN and Ch. E. BRACKETT (1970) - Meningitis following acute traumatic cerebrospinal fluid fistula. *J. Neurosurg.* 33: 312-316.
- MAHALEY, M. S. and G. L. ODOM (1966) - Complications following intrathecal injection of fluorescein. *J. Neurosurg.* 25: 298-299.
- MALECKI, J. (1962) - Le problème de la communication pathologique dans le traumatisme fronto-basale. *Rev. Laryng.* 83: 619-629.
- MARCOVICI, N. (1958) - Un nouveau traitement des fistules traumatiques de liquide céphalo-rachidien. *Neurochirurgie.* 4: 74-78.
- MARKWALDER, H. (1963) - Die frontobasalen Schädel-Hirn-Verletzungen. *Schweiz. med. Wschr.* 93: 613-616.
- MCHUGH, H. E. (1958) - Treatment of fractures of the frontal and ethmoidal sinuses. *Laryngoscope.* 68: 1616-1640.
- MENNIG, H. (1964) - Heilung einer schwierigen Liquorfistel durch rhinochirurgisches Vorgehen. *Z. Laryng. Rhinol.* 43: 412-419.
- MINCY, J. E. (1966) - Posttraumatic cerebrospinal fluid fistula of the frontal fossa. *J. Trauma.* 6: 618-622.
- MIODONSKI, J. (1957) - The determination of the site in liquorrhoea nasalis. *Acta oto-laryng.* 47: 262-264.
- MOFFIE, D. (1961) - Een geval van spontane liquorrhoe uit de neus. *Ned. T. Geneesk.* 105: 1377-1378.
- MORLEY, T. P. and R. F. NETHERINGTON (1957) - Traumatic cerebrospinal fluid rhinorrhea and otorrhea, pneumocephalus and meningitis. *Surg. Gynec. Obstet.* 104: 88-98.
- MORLEY, T. P. and G. WORTZMAN (1965) - The importance of the lateral extension of the sphenoidal sinus in posttraumatic cerebrospinal rhinorrhea and meningitis: clinical and radiological aspects. *J. Neurosurg.* 22: 326-332.
- NICOL, C. F. (1967) - A second case of aseptic meningitis following isotope cisternography using I 131 human serum albumin. *Neurology (Minneapolis).* 17: 199-200.
- NORSA, L. (1955) - Cerebrospinal rhinorrhea with pituitary tumors. *Neurology (Minneapolis).* 3: 864-868.
- NOTERMAN, J. (1970) - Les indications de la cisternographie et de la ventriculographie isotopiques. *Acta neurol. belg.* 70: 532-541.
- NUSSEY, A. M. (1966) - Spontaneous cerebrospinal fluid rhinorrhea. *Brit. med. J.* 1: 1579-1580.
- NYSTRÖM, S. H. M. (1970) - On the use of Biobond in the treatment of cerebrospinal rhinorrhea and frontobasal fistula. *Int. Surg.* 54: 332-340.
- OBRADÖR, S. (1972) - The empty sella and some related syndromes. *J. Neurosurg.* 36: 162-168.
- O'CONNEL, J. E. A. (1964) - Primary spontaneous cerebrospinal fluid rhinorrhea. *J. Neurol. Neurosurg. Psychiat.* 27: 241-246.
- OMMAYA, A. K. (1964) - Cerebrospinal fluid rhinorrhea. *Neurology (Minneapolis).* 14: 106-113.
- OMMAYA, A. K., G. DI CHIRO, M. BALDWIN and J. B. PENNYBACKER (1968) - Non traumatic cerebrospinal fluid rhinorrhea. *J. Neurol. Neurosurg. Psychiat.* 31: 214-225.
- OVERBEEK, W. J., L. PENNING, M. C. WOLDRING and A. K. VAN ZANTEN (1968) - <sup>99m</sup>Tc-albumin cisternography in C.S.F. rhinorrhea. Symposium über Kammeraszintigraphie 143-147. Heidelberg.

- OVERBEEK, W. J., D. FRONT and L. PENNING (1971) - Primary enlarged "empty" sella. *Neurochirurgia*. 14: 110-115.
- PAILLAS, J. E. et R. VIGOUROUX (1951) - Considérations sur huit observations de rhinorrhées cérébrospinales d'origine traumatique. *Rev. neurol.* 84: 536-538.
- PEFFERKORN, J. P., B. DESSUS, A. DANDY et S. MATHIEU (1971) - Intérêt d'un traitement immédiat complet du traumatisme cranio-facial grave. *Neurochirurgie*. 17: 45-50.
- PENNING, L. (1973) - Persoonlijke mededeling.
- PENNING, L. and D. FRONT (1973) - Scintigraphy in brain injury. *Handbook of Clinical Neurology*, vol. 23. Eds. P. J. Vinken and G. W. Bruyn. North-Holland Publishing Company, Amsterdam. Vershijnt in 1974.
- PETIT-DUTAILLIS, D., P. WINTER et M. FELD (1951) - Les indications opératoires dans les écoulements traumatiques de liquide céphalorachidien par les cavités de l'oreille. *Rev. neurol.* 84: 521-524.
- PRIBRAM, H. W. F., A. C. HASS and H. NISHIOKA (1966) - Radiographic localisation of a spontaneous cerebrospinal fluid fistula. *J. Neurosurg.* 24: 1031-1033.
- QUIST-HANNSSEN, S. (1961) - Fistulas of the dura in fractures involving the paranasal sinuses. *Acta chir. scand.* 122: 49-56.
- RAAF, J. (1967) - Posttraumatic cerebrospinal fluid leaks. *Arch. Surg.* 95: 648-651.
- RASKIND, R. and A. DORIA (1966) - Cerebrospinal fluid rhinorrhea and otorrhea of traumatic origin. *Int. Surg.* 46: 223-227.
- RASMUSSEN, P. S. (1965) - Acute traumatic liquorrhea. *Acta neurol. scan.* 41: 551-556.
- RAY, B. S. and R. M. BERGLAND (1969) - Cerebrospinal fluid fistula: clinical aspects, techniques of localization and methods of closure. *J. Neurosurg.* 30: 399-405.
- RISER, M. M., M. LAZORTHES et D. LAVITRY (1951) - Ecoulement de liquide céphalo-rachidien après traumatisme. Mesure de l'écoulement. *Rev. neurol.* 84: 538-539.
- ROBINSON, R. G. (1970) - Cerebrospinal fluid rhinorrhoea, meningitis and pneumocephalus, due to non-missile injuries. *Aust. N.Z. J. surg.* 39: 328-334.
- ROUSSEAU, M., J. MIDON et J. LEPOIRE (1951) - Les rhinorrhées cérébrospinales d'origine traumatique. *Rev. neurol.* 84: 513-519.
- ROVIT, R. L., M. M. SCHECHTER and K. NELSON (1969) - Spontaneous "high pressure cerebrospinal rhinorrhea" due to lesions obstructing flow of cerebrospinal fluid. *J. Neurosurg.* 30: 406-412.
- ROWBOTHAM, G. F. (1945) - Acute injuries of the head. Edinburgh, E. & S. Livingstone Ltd.
- SCHULTZ, P. and G. A. SCHWARTZ (1970) - Radiculomyelopathie following intrathecal instillation of methylene blue. *Arch. Neurol.* 22: 240-245.
- SEEGER, W. (1964) - Zur Frage der spontanen rhinogenen Liquorfisteln. *Neurochirurgia*. 7: 173-184.
- SEEGER, W. (1967) - Frontobasalen Fracturen. *Dtsch. med. Wschr.* 22: 1009-1012.
- SGALITZER, M. (1930) - Erfahrungen mit der Röntgenbehandlung von Liquorfisteln. *Wien. med. Wschr.* 37: 1195-1197.
- SHIPP, F. L. (1953) - Technique and value of myelography. *J. Amer. med. Ass.* 151: 185-188.
- SINIANAN, E. N., R. TENNEY and D. MCQUEEN (1966) - An unusual case of occult cerebrospinal fluid rhinorrhea and a method of its determination by the use of a tracer element. *Laryngoscope*. 76: 102-107.
- SOBOTTA, J. und H. BECHER (1957) - Atlas der descriptiven Anatomie des Menschen. Urban und Schwarzenberg. 38-91. München-Berlin.

- SOBOTTA, J. und H. BECHER (1962) - Atlas der Anatomie des Menschen. Urban und Schwarzenberg. 229-240. München-Berlin.
- SPENCE, W. T. (1954) - Form-fitting plastic cranioplasty. *J. Neurosurg.* 11: 219-225.
- TAREN, J. A. (1960) - Unusual complication following pantopaque myelography. *J. Neurosurg.* 17: 323-327.
- TEACHENOR, F. R. (1927) Intracranial complications of fracture of skull involving the frontal sinus. *J. Amer. med. Ass.* 88: 987-989.
- TENG, P. and CHR. PAPTAEODOROU (1963) - The use of teflon as a dural substitute and its other neurosurgical applications. *J. Neurol. Neurosurg. Psychiat.* 26: 244-249.
- TENG, P. and N. EDELPATPOUR (1963a) - Cerebrospinal fluid rhinorrhea with demonstration of cranionasal fistula with pantopaque. *Radiology.* 81: 802-806.
- THOMAS, L. M., J. E. WEBSTER and E. S. GURDJIAN (1960) - A note on the use of methylmethacrylate for sealing the bony portion of a cranionasal fistula. *J. Neurosurg.* 17: 255-356.
- TITCHE, L. L. (1941) - Cerebrospinal rhinorrhea: report of a case presenting hyperostosis frontalis interna. *Ann. Oto-laryng.* 50: 554-560.
- TÖNNIS, W. und R. FROWEIN (1952) - Liquorfisteln und Pneumatocelen nach Verletzungen der vorderen Schädelbasis. *Zbl. Neurochir.* 6: 323-347.
- TÖNNIS, W., R. A. FROWEIN, F. LOEW, W. GROTE, R. HEMMER, W. KLUG und H. FINKEMEYER (1968) - Organisation der Behandlung schwerer Schädel-Hirn-Verletzungen. *Arbeit und Gesundheit, Heft 79.* Georg Thieme Verlag, Stuttgart.
- TROLAND, Ch. E. (1960) - The surgical treatment of spontaneous cerebrospinal rhinorrhea. *Arch. Otolaryng.* 72: 254-255.
- VANDERARK, G. D., D. T. PITKETHLY, T. B. DUCKER and L. G. KEMPE (1970) - Repair of cerebrospinal fluid fistulas using a tissue adhesive. *J. Neurosurg.* 33: 218-229.
- VRABEC, D. P. and O. E. HALLBERG (1964) - Cerebrospinal fluid rhinorrhea. *Arch. Otolaryng.* 80: 218-229.
- WALKER, A. E. (1949) - Spontaneous ventricular rhinorrhea and otorrhea. *J. Neuropath. exp. Neurol.* 8: 171-183.
- WERTHEIMER, P., L. MANSUY et G. ALLEGRE (1951) - A propos des écoulements de liquide céphalorachidien dans les traumatismes crâniens. *Rev. neurol.* 84: 520-521.
- WOLLENBERG, R. (1899) - Ein fall von Hirntumor mit Abfluss von cerebrospinalflüssigkeit durch die Nase. *Arch. Psychiat. Nervenkr.* 31: 206-240.
- WORK, W. P. (1949) - Paranasal sinuses in relation to skull injury. *J. Amer. med. Ass.* 141: 977-981.
- WORK, W. P. (1954) - Trauma to the frontal sinuses. *Arch. Otolaryng.* 59: 54-64.
- WULLSTEIN, H. L. und S. R. WULLSTEIN (1970) - Die Verletzungen der Rhino- und Otobasis unter dem Gesichtspunkt des pneumatischen Systems im Schädel. *Chirurg.* 41: 490-494.
- YOUNGS, N. A. and W. PEYTON (1953) - Spontaneous cerebrospinal rhinorrhea. *J. Neurosurg.* 11: 241-248.
- ZANDER, E. et R. OBERSON (1967) - Diagnostic des fistules de liquide céphalo-rachidien par la cisternographie radio-isotopique. *Neurochirurgia.* 5: 163-169.
- ZOUPANOS, G. et E. ZANDER (1970) - Fistules de liquide céphalo-rachidien. *Praxis.* 59: 1213-1217.