

University of Groningen

## Meningeomen. Een retrospectief onderzoek naar het klinisch gedrag van 131 gevallen.

Windt, Herbert Louis de

**IMPORTANT NOTE: You are advised to consult the publisher's version (publisher's PDF) if you wish to cite from it. Please check the document version below.**

*Document Version*

Publisher's PDF, also known as Version of record

*Publication date:*

1981

[Link to publication in University of Groningen/UMCG research database](#)

*Citation for published version (APA):*

Windt, H. L. D. (1981). Meningeomen. Een retrospectief onderzoek naar het klinisch gedrag van 131 gevallen. [S.n.]

**Copyright**

Other than for strictly personal use, it is not permitted to download or to forward/distribute the text or part of it without the consent of the author(s) and/or copyright holder(s), unless the work is under an open content license (like Creative Commons).

**Take-down policy**

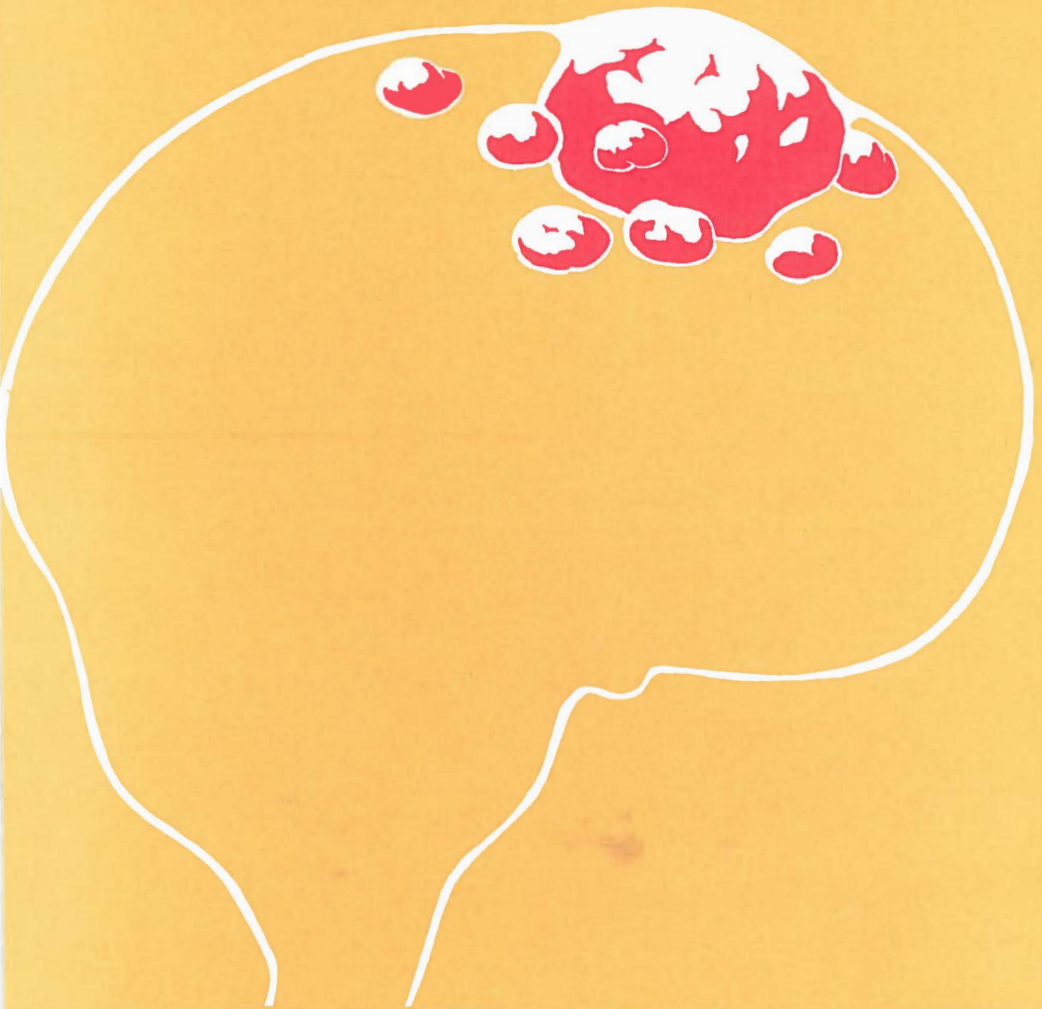
If you believe that this document breaches copyright please contact us providing details, and we will remove access to the work immediately and investigate your claim.

Downloaded from the University of Groningen/UMCG research database (Pure): <http://www.rug.nl/research/portal>. For technical reasons the number of authors shown on this cover page is limited to 10 maximum.

---

# MENINGEOMEN

H.L.de WINDT



# MENINGEOMEN

EEN RETROSPECTIEF ONDERZOEK NAAR HET  
KLINISCH GEDRAG VAN 131 GEVALLEN



STELLINGEN BEHORENDE BIJ HET PROEFSCHRIFT VAN  
H.L. de Windt

1. De symptomen hoofdpijn, duizeligheid, misselijkheid en braken komen bij meningeomen aan de schedelbasis vaker voor dan bij lokalisaties elders.
2. De lokalisatie van het meningeoom heeft geen invloed op het tijdsverloop tussen het eerste symptoom, het medisch consult of positieve hulponderzoek en de operatie, behalve bij de intraventriculaire lokalisatie waar de eerstgenoemde periode korter is dan bij andere lokalisaties.
3. Bij patiënten met verdenking op een tumor cerebri dient systematisch niet selectief neuropsychologisch onderzoek te geschieden indien mogelijk - zowel prae - als postoperatief.
4. In ziekenhuizen waar neurochirurgen regelmatig als consulent werkzaam zijn, dienen algemene chirurgen zich te onthouden van operatieve behandeling van compressie neuropathiën.
5. Het verdient aanbeveling om voorafgaand aan myelografie bij een patiënt neurologisch onderzoek te verrichten.
6. De samenwerking tussen de R.U.G. en de ziekenhuizen op de Ned. Antillen verdient stimulering ten voordele van beide partijen, waarbij enerzijds medische hulp wordt gegeven aan de lokale bevolking en anderzijds de medische student ruime ervaring wordt geboden in de pathologie van andere cultuurvormen.
7. Gezien de gecompliceerdheid van de verhoudingen in de gezondheidszorg op de Antillen, is het wenselijk dat de leidende posities in de diverse sectoren bezet worden door Antillianen.



8. Deskundigen die in het kader van de technische bijstand worden uitgezonden, lijken meer gezag te hebben dan op de Antillen gevestigde z.g. "counterparts", zelfs indien de laatsten de lokale omstandigheden meer in het geheel van hun adviezen menen te moeten betrekken.

9. Het Nederlands dat op de Ned.Antillen wordt gesproken en geschreven wijkt in toenemende mate af van het A.B.N. en ondervindt duidelijk de invloed van het steeds meer terrein winnende papiamentu.

10. Vele goed bedoelende Nederlanders hebben de neiging in hun denkbeelden over ontwikkelingssamenwerking, onvoldoende rekening te houden met het respect dat men verschuldigd is aan het cultuureigene van andere volkeren.

11. Pioniers op het gebied van de volksgezondheid in de Antillen worden onvoldoende gewaardeerd hetgeen o.a. blijkt uit de wijze waarop ze behandeld worden na hun pensionering.

12. Het Curaçaose carnaval draagt in zich aspecten van de "Vailala madness" met de daarbij behorende "cargo cult".





RIJKSUNIVERSITEIT TE GRONINGEN

# MENINGEOMEN

EEN RETROSPECTIEF ONDERZOEK NAAR HET  
KLINISCH GEDRAG VAN 131 GEVALLEN

## PROEFSCHRIFT

ter verkrijging van het doctoraat in de geneeskunde

aan de Rijksuniversiteit te Groningen

op gezag van de Rector Magnificus Dr. M.R. van Gils,

in het openbaar te verdedigen op woensdag 1 juli 1981

des namiddags te 4 uur

door

HERBERT LOUIS de WINDT

geboren te Aruba N.A.

1981

Drukkerij "Intergrafia N.V."

Curaçao

*Promotor: Prof. Dr. J. W. F. BEKS*

*Co-Promotor: Prof. Dr. J. M. MINDERHOUD*

*Omslagtekening: Douwe Buiten*

*Dit proefschrift werd mede financieel mogelijk gemaakt door een  
gift van de Stichting Klinisch Hoger Onderwijs Nederlandse  
Antillen*

*Aan de nagedachtenis van mijn vader*



## Voorwoord.

Bij het verschijnen van dit proefschrift zou ik gaarne de volgende personen willen bedanken.

Allereerst degenen die bijgedragen hebben tot mijn vorming tot arts aan de Rijks Universiteit te Leiden.

Vervolgens de hoogleraren wijlen Prof. Dr. J.H. Plokker en Prof. Dr. H.C. Rümke die mij de grondbeginselen van de psychiatrie bij brachten in het Academisch Ziekenhuis te Utrecht.

Hooggeleerde Kemp, beste Arie jou ben ik zeer erkentelijk voor de bijzondere wijze waarop je mij hebt ingeleid in de neurologie, een vak dat voor jou vanzelf sprekend gekoppeld was aan de psychiatrie.

Hooggeleerde Beks, hooggeachte promotor, beste Jan, soms hebben bepaalde ontmoetingen een radicale wending in iemands leven tot gevolg. Door de intensieve contacten met jou is niet slechts dit proefschrift tot stand gekomen, maar ook mijn verandering van hoofdvak van psychiatrie naar neurologie.

Hooggeleerde Minderhoud, hooggeachte co-promotor, beste Jan, jouw methodische wijze van denken in de neurologie heb ik leren waarderen tijdens de 6 maanden stage periode die ik in 1975 in jouw kliniek mocht doorbrengen.

Hooggeleerde Verbiest, beste Henk, de waardering voor je neurochirurgisch pionierswerk - dat ik in Utrecht destijds als assistent van een afstand mocht gade slaan - is met de tijd, ook op de Antillen exponentieel gegroeid, zodat ik de hoop mag uitspreken dat je tot in lengte van jaren deel mag blijven uitmaken van ons keurcorps consulterende neurochirurgen.

Hooggeleerde Nijdam, beste Syds, aan jou dank ik naast mijn vorming tot psychiater ook de ontwikkeling van mijn verbaliserend vermogen.

De dames en heren medewerkers van de neurochirurgische kliniek dank ik hartelijk voor de vele moeite die zij zich voor mij getroost hebben om alle materiaal betreffende het proefschrift te verzorgen en te verzenden over zo'n afstand.

Geachte Buiten, U dank ik bijzonder voor uw artistieke vormgeving van de omslag van het proefschrift.

Mevr. H.M. Martis-Nieuwhof die sinds jaren als secretaresse bij mij werkzaam is, dank ik voor het engelen geduld waarmee zij steeds de verschillende versies van het manuscript weer over typte.

Mijn vrouw en kinderen ben ik dank verschuldigd voor hun steun en begrip tijdens de jaren van voorbereiding van het manuscript. Tenslotte ben ik dank verschuldigd aan mijn ouders die mijn medische studie uit eigen middelen bekostigd hebben.

Aangezien mijn vader deze dag niet meer heeft mogen beleven heb ik gemeend dit proefschrift uitsluitend aan hem op te moeten dragen. Ik weet dat speciaal mijn moeder daarvoor alle begrip zal kunnen opbrengen.

## INHOUD

Voorwoord . . . . .	
Inleiding . . . . .	
Hoofdstuk I	
Lokalisatie en Werkwijze . . . . .	2
Hoofdstuk II	
Historisch Overzicht . . . . .	4
Hoofdstuk III	
Embryologie van de Hersenvliezen . . . . .	7
Hoofdstuk IV	
Anatomie van de meningen . . . . .	9
Hoofdstuk V RUBRIEK I	15
Intra - craniële meningeomen	
PAR. 1 Aantal, Leeftijd en Geslacht . . . . .	16
PAR. 2 Duur van het klachtenpatroon . . . . .	23
PAR. 3 Trauma . . . . .	30
PAR. 4 Hoofdpijn . . . . .	36
PAR. 5 Zwelling . . . . .	49
PAR. 6 Mentale Stoornissen . . . . .	57
PAR. 7 Pre—operatief opgetreden Convulsies	68
PAR. 8 Hersenzenuwen Stoornissen . . . . .	82
PAR. 9 Hersenstamafwijkingen . . . . .	95
PAR.10 Endocriene Stoornissen . . . . .	99
PAR.11 Corticale functie stoornissen . . . . .	104
PAR.12 Stoornissen in de motoriek . . . . .	110
PAR.13 Stoornissen in de sensibiliateit . . . . .	115
PAR.14 Coördinatie stoornissen . . . . .	119

Hoofdstuk VI	RUBRIEK II	122
PAR. 1	Het blanco röntgen onderzoek . . . . .	123
PAR. 2	Het EEG onderzoek . . . . .	128
PAR. 3	Het isotopen onderzoek . . . . .	132
PAR. 4	Het neuro psychologisch onderzoek . . . . .	135
PAR. 5	Het liquor onderzoek . . . . .	141
PAR. 6	Het röntgen contrast onderzoek . . . . .	146
PAR. 7	Het belangrijkste hulponderzoek . . . . .	154
PAR. 8	De lokalisatie van het meningeoom . . . . .	159
PAR. 9	Prae— operatieve diagnose . . . . .	164
PAR.10	Beschouwingen . . . . .	171
	Addendum over computer tomographic . . . . .	184
Hoofdstuk VII	RUBRIEK III	188
PAR. 1	Bevindingen bij operatie . . . . .	189
PAR. 2	De grootte van de tumor . . . . .	194
PAR. 3	De gegevens omtrent de extirpatie . . . . .	195
PAR. 4	Duraplastiek . . . . .	197
PAR. 5	De histologie . . . . .	199
Hoofdstuk VIII		
	Spinale meningeomen RUBRIEK I	
PAR. 1	Aantal, Leeftijd en Geslacht . . . . .	201
PAR. 2	Het tijdsverloop tussen de initiële klacht en het inroepen van medische hulp. . . . .	202
PAR. 3	Trauma . . . . .	203
PAR. 4	Het symptoom PIJN . . . . .	205
PAR. 5	Mictie— Defaecatie— Motoriek en Sensibiliteits-Stoornissen . . . . .	206
	RUBRIEK II . . . . .	213
	RUBRIEK III . . . . .	215
LITTERATUUR	OVERZICHT . . . . .	223
SAMENVATTING . . . . .		233
SUMMARY . . . . .		236
RESUMEN . . . . .		239
PATIENTEN	OVERZICHT . . . . .	242
BIBLIOGRAPHIE . . . . .		275



## INLEIDING

In dit proefschrift wordt een retrospectief onderzoek beschreven naar het klinische beloop van 131 patiënten met één of meerdere meningeomen, die tussen 1949 en 1975 zijn geopereerd in het Academisch Ziekenhuis in Groningen.

De selectie van het materiaal had plaats op histologische criteria. Vervolgens werd het materiaal gerangschikt naar de lokalisatie van de tumor.

113 gevallen waren gelokaliseerd boven het foramen magnum (intracranieel) en 18 gevallen onder het foramen magnum (spinaal).

## Hoofdstuk I

### LOKALISATIE en WERKWIJZE

De intracraniele lokalisatie boven het foramen magnum werd als volgt onderverdeeld:

1. Lokalisatie in het SCHEDELGEWELF onderverdeeld in:
  - a. lokalisatie aan de falx cerebri;  
hierbij worden de meningeomen vernoemd naar hun voornaamste relaties met de sinus sagittalis superior (parasagittale lokalisatie) en de falx cerebri (falx meningeomen).
  - b. lokalisatie in de convexiteit van de hersenen;  
hierbij worden de meningeomen vernoemd naar de voornaamste regionen waarin ze voorkomen (frontale, parietale, occipitale en temporale lokalisaties).  
In navolging van de literatuur wordt het schedelgewelf in voor-achterwaartse richting verdeeld in drie gedeeltes, namelijk:
    - a. het voorste derde gedeelte (anterior),
    - b. het middelste derde gedeelte (centraal),
    - c. het achterste derde gedeelte (posterior).
  
2. Lokalisatie in het VENTRIKELSYSTEEM.  
Deze wordt genoemd naar de localisatie in de derde, de vierde of de laterale ventrikels.
  
3. Lokalisatie aan de SCHEDELBASIS.  
Hierbij wordt de indeling gevolgd in:
  - a. de voorste schedelgroeve,
  - b. de middelste schedelgroeve,
  - c. de achterste schedelgroeve.Bij de beschrijving van de anatomie wordt op deze indeling nader ingegaan.

4. Bij de SPINALE meningeomen die gelokaliseerd waren onder het foramen magnum werd de onderverdeling aangehouden naar de hoogte van hun lokalisatie in:
  - a. cervicale meningeomen,
  - b. thoracale meningeomen,
  - c. lumbale meningeomen.

De geregistreerde gegevens van de betreffende patiënten werden bestudeerd en gecategoriseerd.

Hierna werden de gegevens gerangschikt in drie rubrieken.

Rubriek I: Gegevens verkregen door de anamnese en het neurologisch onderzoek.

Rubriek II: Gegevens verkregen door hulponderzoekingen.

Rubriek III: Gegevens omtrent de operatie en het postoperatieve beloop.

## Hoofdstuk II HISTORISCH OVERZICHT

Olaf Acrel in Stockholm maakte in 1768 voor het eerst melding van een operatie van vermoedelijk een parasagittaal meningeoom. Louis (1774) beschreef als eerste een meningeoom als "fungus dura mater".

Home (1812) en Abercrombie (1834) schreven de tumor ontstekingsachtige kenmerken toe.

Later begon men zich te interesseren voor de pathologische anatomie van de verschillende hersentumoren.

In 1835 beschreef Cruvelhier de z.g. "tumeurs fongeuze" of de "fungae durae matris" in zijn "Anatomie du humain pathologique". Lebert (1860) begon histologisch de tumoren te omschrijven. Hij sprak van "tumeurs fibroplastique" en toonde aan dat de tumor benigne was.

Virchow (1864) gaf een eerste klassificatie van hersentumoren op histologische gronden.

Hij onderscheidde gliomen van sarcomen en beschreef bij tumoren van de dura mater, kalkneerslagen die de tumor een aspect gaven alsof er zand tussen de weefselcellen zat (psammoomlichamen). Virchow meende echter dat deze tumoren van maligne aard waren, en noemde ze "sarcoma durae matris".

Gedurende jaren is door deze opvatting de neurochirurgische therapie negatief beïnvloed geweest.

John Clelland (1864) meende dat de meningeomen van arachnoidale oorsprong moesten zijn.

Ook Huet in 1867 meende een histologische correlatie te ontdekken tussen de predilectie plaatsen van meningeomen en de voorkeursplaatsen waar granulaties van Pachioni voorkomen.

Het viel hem op, dat er een histologische overeenkomst bestond, tussen meningeomen en granulaties van Pachioni.

De mening van Virchow echter werd als meer gezaghebbend ervaren en hield stand, ondanks diverse klinische observaties, waarbij bleek,

dat meningeomen niet van maligne aard waren.

Shaw (1854) verwijderde een irregulaire ronde fibreuse tumor, die in de linker laterale ventrikel was gelegen.

Chambard (1881) beschreef een tumor bestaande uit psammoomlichamen en bindweefsel die de laterale ventrikel opvulde.

Audrey (1888) beschreef een laterale ventrikel tumor, die vast zat aan de plexus choroideus en waarin psammoomlichamen zaten.

Schmidt (1902) postuleerde dat meningeomen ontstaan uit de arachnoidale villi; n.l. arachnoidale celconcentraties die in de dura zijn gelegen.

Aoyagi en Kyuno (1912) vonden dat de voorkeursplaatsen van de arachnoidale villi lagen langs de grote vaten en dat de villi in aantal toenamen met de leeftijd. Ook komen zij voor bij de uittrede plaatsen van de hersenzenuwen en op enkele plaatsen aan de schedelbasis, zoals het tuberculum sellae, de lamina cribrosa, het foramen opticum, de processus clinoideus anterior, de ala minor en de ala mayor van het sphenoid, de fissura orbitalis superior en de sutura temporo sphenoidalis.

Zowel het toenemend voorkomen van meningeomen op oudere leeftijd, als de voorkeur voor bepaalde lokalisaties, werden door deze observaties van Aoyagi en Kyuno begrijpelijk gemaakt.

Cushing (1922) bevestigde op klinische gronden de theorie van de histologisch gepraedisponeerde predilectieplaatsen voor meningeomen.

In zijn Cavendish lecture deelde hij de meningeomen in naar de volgende voorkeurs lokalisaties:

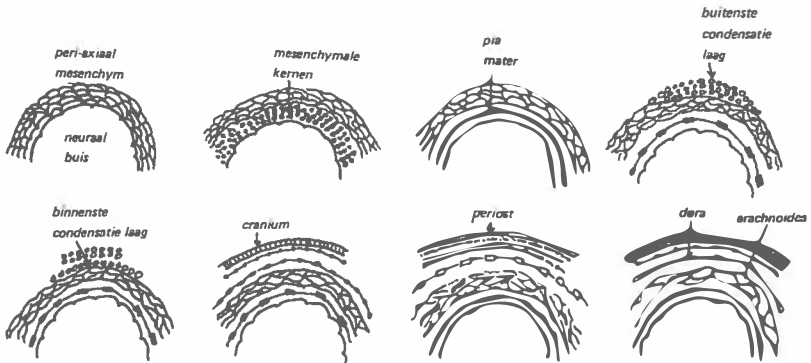
1. spinaal,
2. uittrede plaatsen van de hersenzenuwen,
3. supra-sellair,
4. rand van het sphenoid,
5. fossa sylvii,
6. convexiteit,
7. parasagittaal,
8. falx,
9. sinussen (transversus en sigmoideus).

Ofschoon de discussie in de literatuur ging over het feit of de arachnoidale celconcentraties waaruit meningeomen ontstaan van ecto- of mesodermale oorsprong waren, stelde Cushing voor om de discussie te omzeilen door als naam van de tumoren te kiezen meningo-thelioom, af te korten tot meningeoom.

De naamkeuze baseerde hij alleen op klinische en chirurgische gronden.

Tot verbetering van de angiografische diagnostiek bij meningeomen heeft in belangrijke mate bijgedragen, het werk van Huang en Araki in 1954.

FIGUUR I



EMBRYONALE ONTWIKKELING VAN DE HERSENVLIEZEN.  
(NAAR: J.C. LADENHEIM)

## Hoofdstuk III

### EMBRYOLOGIE van de hersenvliezen

In de 4de week van ontwikkeling ontstaat tegelijk met het sluiten van de neurale buis de aanleg van de meningen.

Uit het ectodermale weefsel dat om de neurale groeve heen ligt, scheidt zich een ependymlaag af. Het ongedifferentieerde mesenchym dat zich om de ependymlaag van de neurale groeve bevindt, gaat zich nu differentiëren.

Dit periaxiaal gelegen mesenchym bestaat uit een fijnmazig netwerk.

#### PIA.

In dit mesenchymale netwerk ontstaat -door verdichting van de daar gelegen kernen- een laag mesotheel cellen, die de pia mater gaat vormen.

Hierna ontstaat in het weefsel dat meer distaal van de neurale buis is gelegen, een buitenste condensatie laag.

#### DURA.

Deze condensatielaag, differentieert zich uiteindelijk verder tot de arachnoidea, de dura mater, het periost en het craniële botweefsel. (zie figuur I).

Tussen de beide condensatie lagen in, ontstaat verandering van het ongedifferentieerde mesenchymale weefsel, doordat er vocht uit de ventrikels in dit weefsel vloeit.

#### ARACHNOIDEA.

De trabeculae van dit mesenchymale weefsel desintegreren en de cellen rangschikken zich in een netwerkstructuur, dat de arachnoidea vormt. Deze arachnoidea vormt dus een laag tussen de dura en de pia mater in.

## PLEXUS CHOREOIDEUS.

De plexus choroideus wordt gevormd doordat de groei van het dak van het diëncephalon en de laterale ventrikel, geen gelijke tred houdt met de celgroei van de ventrale gedeelten.

Hierdoor ontstaat ingroei van mesenchymaal weefsel, dat bloedvaten meeneemt in de ruimte, die ontstaat door de invaginatie van het dak van het diëncephalon in de laterale ventrikel.

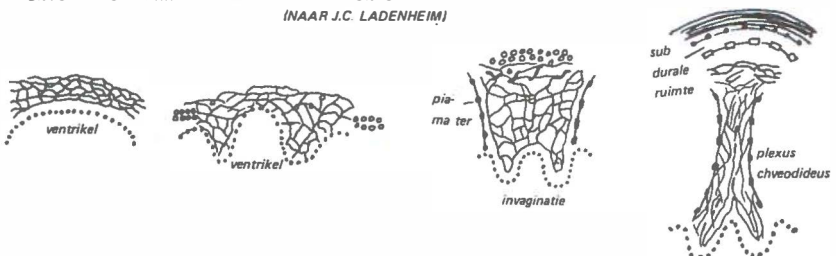
(zie figuur II).

Ter plaatse wordt geen pia mater gevormd.

De ependymcellen komen in direct contact met de bloedvaten, die in de arachnoidea verlopen. Aanvankelijk vult de ependymlaag bijna de gehele laterale ventrikelholte, maar door de groei van de hemisferen en de ventrikel, die sneller is dan de groei van de plexus choroideus, wordt deze laatste relatief steeds kleiner. De plexus choroideus komt voor op vier plaatsen n.l.: de vierde ventrikel, de derde ventrikel en de twee laterale ventrikel.

**FIGUUR II**

EMBRYONALE ONTWIKKELING VAN DE PLEXUS CHOROIDEUS  
(NAAR J.C. LADENHEIM)





## Hoofdstuk IV

### Anatomie van de MENINGEN.

De meningen bedekken hersenen en ruggemerg verlopende, namelijk van buiten naar binnen toe.

Er zijn drie meningen; te weten:

De dura mater; de arachnoidea en de pia mater.

#### DURA MATER.

De dura mater of pachymeninx heeft de volgende kenmerken:

Het is een cilindervormige omhulling van hersenen en ruggemerg, bestaande uit taai niet elastisch bindweefsel.

Zij omkleedt de hersenen geheel en het ruggemerg vanaf het foramen magnum naar het onderste gedeelte van het sacrum en mondt uit in het filum terminale. Zij wordt door een dun laagje vetweefsel gescheiden van de wervel, behalve mid-dorsaal waar het lig. longitudinale posterior loopt; en door fibreuze strengen die verbonden zijn aan de tweede en derde cervicale wervel.

Ter hoogte van het foramen magnum gaat de spinale dura over in de craniële dura, die op zijn beurt zich weer splitst in een buitenste laag, vastzittend aan het schedelbot periost (buitenste periostale dura) en een binnenste laag.

Deze binnenste laag nu vormt door duplicaturen, afscheidingen op verschillende plaatsen in de schedel.

De belangrijkste duplicatuur is de falx cerebri; sikkelvormig met de smalle kant naar rostraal. De falx cerebri loopt van de cista galli naar de protuberantia occipitalis interna.

Aan de achterzijde loopt zij uit in het tentorium cerebelli.

Aan de bovenzijde van de falx cerebri loopt de sinus sagittalis superior en aan de onderrand van de falx loopt de sinus sagittalis inferior, vlak over het corpus callosum heen.

De sinus rectus loopt op de plaats waar de falx cerebri overgaat in het tentorium cerebelli.

Het tentorium cerebelli is een duplicatuur van de dura, die de occipitaal pool van het cerebrum scheidt van het cerebellum.

De aanhechting zit vast aan de binnenzijde van de beide ossa occipitalia, waarin de groeve van de sinus transversus verloopt.

Vandaar loopt zij langs het os petrosum gedeelte van het os temporale naar de proc. clinoideus posterior.

De falx cerebelli ligt onder het tentorium cerebelli.

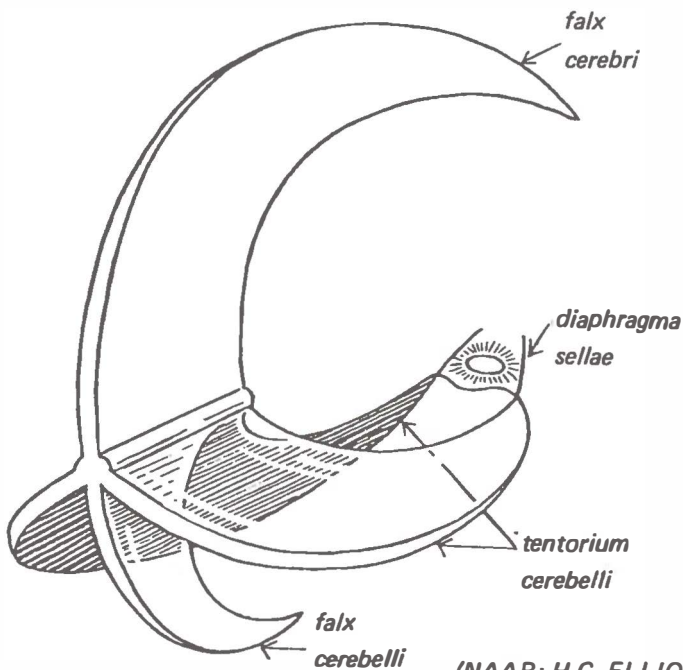
De sella turcica wordt overkapt door een duplikatuur van de dura, die aan de bovenzijde een opening heeft voor de steel van de hypofyse, met de bedekkende membranen.

Langs de apex van het petrosum gedeelte van het os temporale en onder de sinus petrosus superior loopt een invaginatie van de dura die genoemd wordt: cavum Meckeli of cavum trigeminale. Hierin bevindt zich het ganglion semilunare.

De wand van het Cavum Meckeli loopt uit in de wortels van de N. Triginus.

De mediale wand sluit aan op de sinus cavernosus.

FIGUUR III



(NAAR: H.C. ELLIOTT)

## ARACHNOIDEA.

De arachnoidea is een membraan die van de dura is gescheiden door de subdurale ruimte. Op spinaal niveau zijn er strengen aan de achterzijde die de arachnoidea met de dura verbinden. De arachnoidea is ook met de pia verbonden door fibreuze trabeculae die bedekt zijn met mesenchymaal epitheel en die de subarachnoidale ruimten bedekken. De arachnoidea bestaat uit collagene en elastische vezels, met een binnenste laag die gevormd wordt door mesenchymaal epitheel. De arachnoidea volgt niet de sulci zoals de pia mater doet. Op bepaalde plaatsen ligt de arachnoidea dicht tegen de pia mater aan, maar op andere plaatsen worden z.g. cisternae gevormd. Dit zijn vergrootte subarachnoidale ruimten rond bepaalde delen van de hersenen en het ruggemerg. Zo kan men onderscheiden, de cisterna magna of cisterna cerebello-medullaris die ligt tussen het cerebellum en de medulla oblongata in. De cisterna pontis ligt ventraal van de pons; de cisterna inter peduncularis en de cisterna pre- en post chiasmatica liggen in het gebied van het chiasma opticum.

Verder zijn er nog de cisterna van de lamina terminalis die rostraal ligt van de lamina terminalis, de cisterna van het corpus callosum die ligt dorsaal van de commissura; de cisterna superior die ligt in het gebied van de vena cerebri magna ventraal van het splenium van het corpus callosum en dorsaal van de colliculi; de cisterna van de sulcus lateralis aan de laterale zijde in het gebied van art. cerebri media. Tenslotte ligt op spinaal niveau, de lumbale cisterna waar de cauda equina omsloten wordt door een vergrootte subarachnoidale ruimte.

De arachnoidale villi invagineren de dura tot in de veneuze sinussen. Zij vormen soms bloemkoolachtige structuren die genoemd worden arachnoidale granulaties en liggen vooral in de lacunae van de sinus sagittalis superior. Ze nemen toe met de leeftijd.

De grootste granulaties worden genoemd granulaties van Pachioni,

## PIA MATER.

De pia mater is een fibro-elastische laag die de hersenen en het ruggemerg bedekt en zowel de sulci volgt als de bloedvaten bedekt. Tussen de fornix en het dak van de derde ventrikel vormt de pia een vouw die genoemd wordt het velum interpositum. De pia van het ruggemerg is op sommige plaatsen door bindweefselstukjes verbonden met de arachnoidea. Een incompleet septum in het midden loopt van de pia door de subarachnoidale ruimte naar de arachnoidea.

In de lengte verlopende vezels bedekken de art. spinalis anterior en vormen de linea splendens in de fissura medianus anterior. Aan beide zijden van het ruggemerg, tussen de dorsale en de ventrale wortels in, verloopt het ligamentum denticulatum. Deze bestaat uit longitudinale vezels, uitgaande van de buitenste laag van de pia en verlopende van het foramen magnum naar de oorsprong van de eerste lumbale zenuwwortel.

Aan de laterale zijde is ieder ligamentum denticulatum gekarteld met 21 tanden. Iedere tand heeft een arachnoidale bedekking en verloopt naar lateraal waar het zich vastzet aan de dura tussen de niveau's waar de aangrenzende spinale wortels verlopen.

De bovenste tand zet zich vast aan het foramen magnum en de laatste tussen de twaalfde thoracale en de eerste lumbale zenuwwortel in.

De ligamenta denticulata dienen om het ruggemerg op zijn plaats te houden en te beschermen tegen plotselinge schokken.

De pia mater verloopt met de zenuwwortels van zowel de craniële als de spinale zenuwwortels mee, evenals met de conus medullaris. Met het filum terminale verloopt de pia tot aan de fusie met het ligamentum coccygis en het periost aan de dorsale zijde van het os coccygis. De pia vormt ook een verdedigingsgordel tezamen met de astrocyten tegen materiaal dat via de sub-arachnoidale ruimte tracht door te dringen in het centrale zenuwstelsel. Daartoe dient een semi permeabele piagiale membraan die langs de bloedvaten het centrale zenuwstelsel binnendringt, maar daarvan gescheiden is door lymphvaten om de bloedvaten heen. Deze ruimten worden genoemd de ruimten van Virchow-Robin.

## INNERVATIE.

Naast de autonome innervatie van de bloedvaten is er tevens een sensibele innervatie van de spinale meningen, waarbij meningeale takken worden afgegeven door iedere spinale zenuw, C.1. uitgezonderd.

Het hoofdtraject is via het ligamentum longitudinale posterior en vandaar naar caudaal. In sommige gevallen zijn zenuwvezels aangetroffen in de anulus fibrosus, het epidurale weefsel en het bot. De innervatie van de craniale meningen geschiedt door de cervicale sympathicus keten, de N. trigeminus, de N. vagus en mogelijk de N. glosso pharyngeus, de N. facialis en sensibele takken van de 2de en 3de cervicale zenuwtakken die zowel de N. vagus als de N. hypoglossus begeleiden.

De ophthalmische tak van de N. trigeminus verzorgt de lamina cribiformis en het rostrale deel van de falx cerebri. Tevens zorgt zij, via meningeale vertakkingen die terug lopen het tentorium cerebelli en het caudale gedeelte van de falx. Ook de autonome innervatie van de bloedvaten van de craniale meningen is duidelijk. Experimenteel blijken piale vaten van kaliber te veranderen, als zowel de N. Vagus als de cervicale sympathicus takken worden geprikkeld. De voorste en middelste schedelgroeve worden aan iedere zijde verzorgd door een tak van de ramus maxillaris van de N. trigeminus. Deze volgt de voorste tak van de art. meningea media, in zijn verloop.

De ramus mandibularis van de N. trigeminus geeft een tak af buiten de schedel, die naar binnen treedt via het foramen spinosum, met de bloedvaten meeloopt en de sensibele innervatie verzorgt van de middelste schedelgroeve en een deel van het schedelgewelf. De achterste schedelgroeve wordt aan iedere zijde geïnnerveerd door teruglopende meningeale vertakkingen van de N. Vagus en sensibele takken van C.2 en C.3, die meelopen met de N. hypoglossus. De hersensubstantie zelf is niet gevoelig voor pijn, maar prikkeling van verschillende bloedvaten kan een typische pijnuitstraling

veroorzaken. Pijn aan de convexiteit lijkt op te wekken door prikkeling van de wand van de art. meningeae media en vertakkingen aan iedere zijde. Pijn aan voorhoofd en neus wordt aangegeven wanneer er verhoogde druk is op de occipitale gedeelten van de sinus sagittalis superior en de falx cerebri. Pijn achter de ogen wordt aangegeven bij druk op de rostrale zijde van de sinus sagittalis superior of de sinus rectus.

Druk op het middengedeelte van de sinus sagittalis superior wordt soms ervaren als pijn aan dezelfde zijde in het oor en de nek.

#### LIQUOR CEREBRO SPINALIS.

De liquor ontspringt uit de plexus choroideus in de ventrikels, vnl. de laterale. Door het dak van de vierde ventrikel verlaat zij deze via de foramina van Luschka en Magendie en vult zo de ruimte tussen pia en arachnoidea.

In deze subarachnoidale ruimte stroomt de liquor totdat ze wordt teruggeresorbeerd door de arachnoidale villi die draineren in de veneuze sinussen. De liquordruk varieert normaal tussen 75 en 200 mm. water, afhankelijk van bv. de systolische en diastolische bloeddruk variaties. Op de liquor circulatie is van toepassing de z.g. "Monro-Kellie" doctrine.

Aangezien de craneo-vertebrale ruimte een gesloten geheel vormt, kan vergroting van het volume van een der bestanddelen slechts geschieden ten koste van een ander, of door verhoging van de druk. Verhoging van de druk in de vena jugularis zal derhalve toename van de hoeveelheid bloed doen ontstaan in de schedel en dientengevolge verhoging van de intracranieële druk veroorzaken.

Deze drukverhoging kan geregistreerd worden in de cisterna lumbalis, tenzij de passage belemmerd is.

De nervus opticus reageert op iedere intracranieële drukhoging -door zijn omhulling met de meningen en de subarachnoidale ruimten- met constrictie van de centrale venen.

Het direct waarneembare gevolg is de stuwing die kan optreden in de papilla nervi optici.

## Hoofstuk V

Inleiding:

### MENINGEOMEN VAN HET SCHEDELGEWELF.

#### 1. Falx cerebri meningeomen.

Hierbij werd in eerste instantie gekeken naar de meningeomen die hun voornaamste verbindingen hadden met de falx cerebri.

De in de literatuur gebruikelijke benaming - parasagittale lokalisa-tie- werd in deze serie beschouwd als zijnde een onderdeel van de falx meningeomen en wel wanneer de tumor bleek zijn voornaamste relatie te hebben met de sinus sagittalis superior.

In totaal bevatte deze groep 32 gevallen onderverdeeld in 12 die gelokaliseerd waren in het voorste derde gedeelte, 15 gelokaliseerd in het middelste derde deel en 5 in het achterste derde gedeelte van de falx cerebri. Bij deze laatste categorie werden ook meegerekend de supra tentorieel gelegen meningeomen die een verbinding hadden met het tentorium cerebelli.

#### 2. Convexiteitsmeningeomen.

Hieronder werden gerekend de meningeomen die waren gelegen in de verschillende regionen van de convexiteit van de hersenen en die in principe geen directe relaties hadden met de falx cerebri.

Deze meningeomen waren gelokaliseerd in de frontale, parietale, temporale en occipitale gebieden, terwijl uiteraard ook mengvormen in de lokalisatie voorkwamen. Ook hier werd een onderverdeling aangehouden in meningeomen, voorkomende in het voorste mid-delste en achterste derde gedeelte van het schedelgewelf.

#### 3. Meningeomen van de schedelbasis.

Hierbij werd als onderverdeling aangehouden:

Meningeomen die gelokaliseerd waren in de voorste, de middelste of de achterste schedelgroeve.

#### 4. Meningeomen van het ventrikelsysteem.

Hieronder werden die gevallen gerekend die een meningeoomb loka-lisatie hadden in of mede in een deel van het ventrikelsysteem.

## RUBRIEK I

### § I AANTAL, LEEFTIJD EN GESLACHT

#### FALX

Het totale aantal van de Falx meningeomen die gelokaliseerd waren in het voorste derde gedeelte bedroeg 12; in het middelste derde deel 15 en in het achterste derde gedeelte 5.

<i>Lokalisatie</i>	<i>Voorste 1/3</i>	<i>Middelste 1/3</i>	<i>Achterste 1/3</i>	<i>Totaal</i>
<i>Gem. leeft.</i>	52.8 jr.	50.2 jr.	49.6 jr.	50.9 jr.
<i>Geslacht m</i>	3	6	2	11
<i>Geslacht v</i>	9	9	3	21
<i>Totaal</i>	12	15	5	32

De verdeling in leeftijdsgroepen toont aan dat het grootste aantal Falxmeningeomen voorkomt in de groep 40-49 jr. en 60-69 jr. n.l. 8.

De leeftijdsgroep 50-59 jr. heeft 7 meningeomen, terwijl de groep 70-79 jr. en 30-39 jr. vertegenwoordigd is met 3 meningeomen.

De groep 20-29 jr heeft er 2 en de groep 10-19 jr. tenslotte 1. In de groep van 0-9 jr. kwam geen enkel geval voor.

Ofschoon de totalen hoger liggen bij de vergelijkende series van Cushing & Eisenhardt (1938); Hoessly en Olivecrona (1955); Guillaume E.A. (1957) stemt de verdeling in leeftijdsgroepen van deze serie hiermede overeen. Ook de verdeling in geslachten vertoont zowel in totaal als in de verschillende leeftijdsgroepen dezelfde tendens. Bij meningeomen uitgaande van het voorste derder gedeelte van de Falx, 3 mannen tegenover 9 vrouwen.

Middelste derde gedeelte: 6 mannen tegenover 9 vrouwen en achterste derde gedeelte 2 mannen tegenover 3 vrouwen.



<i>Leeftijd en geslacht</i>		<i>Falxmeningeomen</i>				<i>Totaal</i>	
<i>Leeftijd</i>	<i>Voorste</i>	<i>Middelste</i>		<i>Achterste</i>			
<i>in jaren</i>							
<i>Geslacht</i>	<i>m</i>	<i>v</i>	<i>m</i>	<i>v</i>	<i>m</i>	<i>v</i>	
<i>0- 9 jr.</i>	0	0	0	0	0	0	0
<i>10-19 jr.</i>	0	0	0	1	0	0	1
<i>20-29 jr.</i>	0	0	0	1	0	1	2
<i>30-39 jr.</i>	0	0	0	2	0	1	3
<i>40-49 jr.</i>	1	3	3	1	0	0	8
<i>50-59 jr.</i>	2	2	1	1	1	0	7
<i>60-69 jr.</i>	0	3	2	2	1	0	8
<i>70-79 jr.</i>	0	1	0	1	0	1	3
<i>Totaal</i>	3	9	6	9	2	3	32

## CONVEXITEIT

Het totale aantal van de convexiteitsmeningeomen die gelokaliseerd waren in het voorste derde gedeelte van het schedelgewelf bedroeg 14, in het middelste derde deel 14 en in het achterste derde deel 8.

In totaal: 36 convexiteitsmeningeomen.

<i>Lokalisatie in</i>	<i>Voorste 1/3</i>	<i>Middelste 1/3</i>	<i>Achterste 1/3</i>	<i>Totaal</i>
<i>Gem. leeftijd</i>	53.2 jr.	46.4 jr.	47.3 jr.	49 jr.
<i>Geslacht m</i>	5	6	4	15
<i>Geslacht v</i>	9	8	4	21
<i>Totaal</i>	14	14	8	36

## Convexiteit

Leeftijd in jr.	Voorste		Middelste		Achterste		Totaal
	m	v	m	v	m	v	
0– 9 jr.	0	0	0	0	0	0	0
10–19 jr.	0	0	1	1	1	0	3
20–29 jr.	0	0	1	0	1	0	2
30–39 jr.	0	3	0	3	0	0	6
40–49 jr.	3	0	0	0	2	0	5
50–59 jr.	2	2	2	2	0	2	10
60–69 jr.	0	3	1	1	0	0	5
70–79 jr.	0	0	1	1	0	2	4
80 en ouder	0	1	0	0	0	0	1
Totaal	5	9	6	8	4	4	36

Het grootste aantal convexiteitsmeningeomen komt voor in de leeftijdsgroep 50–59 jaar nl. 10.

Hierna volgt de leeftijdsgroep tussen 30–39 jaar met 6, de groepen 40–49 jaar en 60–69 jaar met ieder 5, de groep 70–79 jaar met 4, de groep 10–19 jaar met 3, 20–29 jaar met 2, 80 jaar en ouder met 1 en tenslotte 0–9 jaar met geen enkel geval.

De verdeling in geslacht vertoont de volgende verhouding:

Bij meningeomen uitgaande van het voorste derde deel 5 mannen tegenover 9 vrouwen, middelste derde deel: 6 mannen tegenover 8 vrouwen en achterste derde deel: 4 mannen tegenover 4 vrouwen. In totaal werden bij 15 mannen en 21 vrouwen convexiteitsmeningeomen gediagnostiseerd.

### SCHEDELBASIS.

In totaal werden 12 gevallen geregistreerd van meningeomen met een lokalisatie in de voorste schedelgroeve;  
19 gevallen in de middelste schedelgroeve en  
9 gevallen in de achterste schedelgroeve.

*Schedelbasis*

<i>Lokalisatie</i>	<i>Voorste schedelgroeve</i>	<i>Middelste schedelgroeve</i>	<i>Achterste schedelgroeve</i>	<i>Totaal</i>	<i>Ventrikel</i>
<i>Gem.leeftijd</i>	<i>52.5 jr.</i>	<i>45.9 jr.</i>	<i>37.1 jr.</i>	<i>45.2 jr.</i>	<i>12 jr.</i>
<i>m</i>	6	2	3	11	4
<i>v</i>	6	17	6	29	1
<i>Totaal</i>	12	19	9	40	5

Van de gevallen gelokaliseerd in de voorste schedelgroeve is het aantal mannen en vrouwen gelijk; in de middelste schedelgroeve is er een sterke overheersing van het aantal vrouwen en ook bij de gevallen in de achterste schedelgroeve is er een dominantie van het aantal vrouwen.

<i>Leeftijd in jr.</i>	<i>Voorste</i>		<i>Middelste</i>		<i>Achterste</i>		<i>Totaal</i>	<i>Ventrikel</i>	
	<i>m</i>	<i>v</i>	<i>m</i>	<i>v</i>	<i>m</i>	<i>v</i>		<i>m</i>	<i>v</i>
<i>0- 9 jr.</i>	0	0	0	1	1	0	2	2	1
<i>10-19 jr.</i>	0	0	0	0	0	0	0	1	0
<i>20-29 jr.</i>	0	0	0	0	0	1	1	0	0
<i>30-39 jr.</i>	0	0	0	4	1	3	8	1	0
<i>40-49 jr.</i>	1	4	1	6	0	0	12	0	0
<i>50-59 jr.</i>	2	2	0	4	1	0	9	0	0
<i>60-69 jr.</i>	3	0	1	2	0	2	8	0	0
<i>70-79 jr.</i>	0	0	0	0	0	0	0	0	0
<i>80 en ouder</i>	0	0	0	0	0	0	0	0	0
<i>Totaal</i>	6	6	2	17	3	6	40	4	1

In de leeftijdscategorie tussen 40 en 49 jaar, werden de meeste gevallen aangetroffen: 12.

De verhouding was voor de voorste schedelgroeve lokalisatie: 1 man tegenover 4 vrouwen. Voor de middelste schedelgroeve: 1 man tegenover 6 vrouwen.

Er kwamen geen gevallen voor die gelokaliseerd waren in de achterste schedelgroeve en het ventrikelsysteem.

In de leeftijdscategorie tussen 30 en 39 jaar, kwamen 8 gevallen voor met de volgende verdeling:

In de voorste schedelgroeve: geen gevallen.

In de middelste schedelgroeve: 4 vrouwen.

In de achterste schedelgroeve: 1 man en 3 vrouwen.

In de leeftijdscategorie tussen 50 en 59 jaar kwamen eveneens 9 gevallen voor die als volgt verdeeld waren:

In de voorste schedelgroeve: 2 mannen en 2 vrouwen.

In de middelste schedelgroeve: 4 vrouwen.

In de achterste schedelgroeve: 1 man.

In de leeftijdscategorie tussen 60 en 69 jaar werden 8 gevallen gevonden met de volgende verdeling:

voorste schedelgroeve: 3 mannen,

middelste schedelgroeve: 1 man en 2 vrouwen,

achterste schedelgroeve: 2 vrouwen,

In de leeftijdscategorie tussen 0 en 9 jaar kwamen 2 gevallen voor, verdeeld in:

voorste schedelgroeve: geen,

middelste schedelgroeve: 1 vrouw en

achterste schedelgroeve: 1 man.

In de leeftijdscategorie tussen 20 en 29 jaar, kwam 1 geval voor van een vrouw met een lokalisatie in de achterste schedelgroeve.

De leeftijdscategoriën tussen 10 en 19 jaar, 70 en 79 jaar en 80 jaar en ouder hadden in deze groep meningeomen geen vertegenwoordigers.

Het totale aantal van de meningeomen die gelokaliseerd waren in de voorste, middelste en achterste schedelgroeve van de schedelbasis bedroeg 40.

De verdeling in geslacht laat zien, dat bij de schedelbasis meningeomen van de voorste schedelgroeve een even groot aantal vrouwen en mannen voorkomen n.l. 6.

Bij de middelste schedelgroeve is het aantal 2 mannen tegen 17 vrouwen en bij de achterste schedelgroeve 3 mannen tegen 6 vrouwen.

## VENTRIKELS

Aangezien de ventrikelmeningeomen zowel in leeftijd als geslacht verschillen van de andere meningeomen, moeten zij als een aparte groep beschouwd worden, ondanks het lage aantal.

Bij 5 patiënten werd een meningoom in het ventrikelsysteem gevonden. Opvallend was daarbij dat het ging om 3 personen in de leeftijdscategorie 0-9 jaar, verdeeld in 2 personen van het mannelijk en 1 van het vrouwelijk geslacht. Verder werd in de leeftijdsklasse van 10-19 jaar en 30-39 jaar nog bij 1 persoon van het mannelijk geslacht een meningoom van het ventrikelsysteem gevonden.

## CONCLUSIE:

In de drie groepen Falx, -Convexiteits- en Schedelbasismeningeomen, blijkt de leeftijd waarop de diagnose werd gesteld te verschillen. Deze leeftijden waren gemiddeld 51,9 jaar; 49,7 jaar en 47,8 jaar. In bijna alle gemaakte groepen, ook in de groepen waarbij ingedeeld werd naar lokalisatie in de voorste, middelste en achterste schedelgroeve, bleek het aantal vrouwelijke patiënten hoger dan het aantal mannelijke patiënten. Deze verhouding was bij de meningeomen in de voorste, middelste en achterste schedelgroeve respectievelijk: 1 : 1.7; 1 : 2.43 en 1 : 1.44.

De ventrikelmeningeomen (N = 5) kwamen in tegenstelling tot de bovengenoemde groep op jonge tot zeer jonge leeftijd voor en vaker bij personen van het mannelijk geslacht.

	<i>FALX</i>			<i>CONVEXITEIT</i>			<i>SCHDELBASIS</i>			<i>VENTRIKEL</i>
	<i>Ant.</i>	<i>Centraal</i>	<i>Posterior</i>	<i>Ant.</i>	<i>Centraal</i>	<i>Posterior</i>	<i>Voorste sch.gr.</i>	<i>Middelste sch.gr.</i>	<i>Achterste sch.gr.</i>	
<i>m</i>	48.7	52.7	58.5	50.8	47.5	30.5	58.2	52.0	32.0	13.7
<i>v</i>	57.6	48.6	45.0	54.6	45.6	64.0	46.8	45.2	39.7	7.0

*IN BIJGAAND OVERZICHT ZIJN DE GEMIDDELDE LEEFTIJDEN VERDEELD NAAR LOKALISATIE EN GESLACHT UITEENGEZET.*

## § 2. DUUR VAN HET KLACHTENPATROON.

De duur van de klacht werd omschreven volgens de hierna volgende tabellen per lokalisatie en tijdsduur.

<i>Falx</i>	<i>Klachten gedurende:</i>	<i>Voorste</i>	<i>Middelste</i>	<i>Achterste derde deel</i>
	<i>( 3 mnd.</i>	5	5	1
	<i>) 3 – 12 mnd.</i>	4	3	2
	<i>) 1 jr. – 3 jr.</i>	2	3	2
	<i>) 3 – 10 jr.</i>	0	2	0
	<i>langer</i>	1	2	0

### *Convexi- Klachten gedurende:*

*teit*

<i>( 3 mnd.</i>	2	3	5
<i>) 3 – 12 mnd.</i>	4	6	1
<i>) 1 jr. – 3 jr.</i>	3	2	0
<i>) 3 – 10 jr.</i>	2	2	1
<i>langer</i>	3	1	1

### *Schedel- Klachten gedurende:*

*basis*

<i>( 3 mnd.</i>	5	1	3
<i>) 3 – 12 mnd.</i>	3	4	1
<i>) 1 jr. – 3 jr.</i>	9	2	1
<i>) 3 – 10 jr.</i>	2	2	0
<i>langer</i>	0	0	0

De verschillen tussen de duur van de klachten bij de verschillende lokalisaties van de meningeomen in de voorste en middelste schedelgroeve, annex de falx en aan de convexiteit bleken niet opvallend; doch de meningeomen in de achterste schedelgroeve en aan de schedelbasis bleken een duidelijk kortere anamnese te hebben.

In percentages uitgedrukt is de relatie tussen duur van het klachtenpatroon en lokalisatie van het meningeoom weergegeven in onderstaande tabel.

<i>Klachten gedurende:</i>	<i>Voorste</i>	<i>Middelste</i>	<i>Achterste</i>	<i>Falx</i>	<i>Convexiteit</i>	<i>Schedelbasis</i>
		<b>%</b>			<b>%</b>	
<i>( 3 mnd.</i>	27	24	50	34	28	27
<i>)3 – 12 mnd.</i>	24	34	22	28	30	24
<i>)1 – 3 jr.</i>	31	18	17	22	14	36
<i>)3 – 10 jr.</i>	9	16	6	6	14	13
<i>langer</i>	9	8	6	10	14	0

## FALX

Zoals blijkt uit de tabel is er een variatie in de periode die verloopt tussen het optreden van de eerste klacht en het stellen van de diagnose. Bij de patiënten waarbij de klacht meer dan 10 jaar bestond, betrof het sinds jaren bestaan van knobbels op het hoofd gepaard gaande met intermitterend optredende hoofdpijn, dat echter niet als verontrustend werd beschouwd. (44) en (57).

Bij patiënt (3) was er ruim 10 jaar eerder een meningeoom operatie elders geschied, waarbij de patiënt zich vermoedelijk aan een adequate nacontrole had onttrokken.

Bij de groep waarbij de duur van de klacht tussen 5 en 10 jaar bedroeg, betrof het nummer (56) waarbij 6 jaar lang pijnaanvallen bestonden die begonnen in het onderbeen en zich uitbreidden over de gehele rechterlichaamshelft en de rechter tonghelft. (sensibele Jackson aanvallen).

Bij patiënt (72) bestonden er sinds 9 jaar aanvallen van Jackson's epilepsie met trekkingen in de linker gezichtshelft, hand, arm en been, met een frequentie van 2 tot 3 maal per dag.

In geen van beide gevallen werden de klachten verontrustend genoeg gevonden voor het zoeken van verdere medische hulp.

Daarentegen blijkt ook dat in sommige gevallen (24) het optreden van een hemiplegie, reden kan zijn om onmiddellijk medische hulp te zoeken.



Ook hoofdpijn en braken gevolgd door hemiparese (34) of sensibiliteitsstoornissen met krachtsvermindering in de vingers van een hand (39) of het optreden van stemmingsanomalieën en hersenzenuw afwijkingen (dubbelzien) (81) kunnen leiden tot het inroepen van medische hulp.

## CONVEXITEIT

Ten aanzien van de Convexiteitsmeningeomen, werd in totaal bij 5 patiënten een tijdsverloop van meer dan 10 jaar gevonden, tussen het optreden van een klacht in relatie tot de ontdekking van een meningeoom.

Patiënt (1) was reeds jaren psychisch vreemd, maar kreeg 5 weken voor opname hoofdpijn en verschijnselen van langzaam toenemende intracranieële drukverhoging.

Patiënt (6) klaagde sedert meer dan 10 jaar over eenzijdig gelokaliseerde hoofdpijn gepaard gaande met braken, terwijl de laatste maanden voor opname enkele malen een grand mal insult was opgetreden.

Patiënt (7) was 15 jaar eerder elders geopereerd voor een meningeoom en had sindsdien als restsymptomen, bradyphrenie en afasie overgehouden, zonder dat dit hem gemotiveerd had voor een regelmatige postoperatieve controle.

Dit gebeurde pas nadat de patiënt 1/2 jaar voor opname focale epileptische insulten kreeg waarbij een redicief werd gevonden.

Patiënt (50) betrof een zwakbegaafde man die sinds 25 jaar leed aan depressies en paranoidie en die sinds 7 jaar was opgenomen in een inrichting met linkszijdige Jackson'se epileptische aanvallen. Nummer (92) had sinds 23 jaar migraine accompagné aanvallen die bestonden uit rechtszijdige hoofdpijnaanvallen gecombineerd met een rechtszijdige hemianopsie.

Bij 2 patiënten bestonden tussen de 5 en 10 jaar klachten.

Patiënt (11) had 6 jaar vóór opname recidiverende grand mal insulten, die gepaard gingen met een passagiere rechtszijdige hemiparese en toenemende dementering, die tenslotte resulteerde in een frontaal syndroom met braken, waarna hospitalisatie volgde met verschijnselen van verhoogde intracranieële druk.

Patiënt (37) had 6 jaar verschijnselen van het syndroom van Parkinson, die vooraf gingen aan enkele weken voor opname opgetreden symptomen van een toenemende stuwung in fundo.

Patiënt (97) had 4 jaar lang aanvallen van desoriëntatie in plaats, valneiging naar rechtsachter en temporale epilepsie manifestaties.

De patiënten (42) en (48) hadden tussen de 3 en 4 jaar klachten. Nummer (42) leed aan hoofdpijn in het achterhoofd en kreeg 3 weken voor opname een focaal epileptisch insult in de linkerextremiteten.

Nummer (48) had 4 jaar lang progressieve verschijnselen van een linkszijdige hemiplegie en hypaesthesie die enkele maanden voor opname resulteerden in aanvallen van sensibel beginnende Jackson'se epilepsie die motorisch eindigden.

Drie patiënten (9) (16) en (25) hadden tussen 2 en 3 jaar klachten. Nummer (9) had 3 jaar last van hoofdpijn midfrontaal, was vergeetachtig en klaagde over een gevoel van zwakte in de benen, terwijl zij 3 maanden voor opname een aanval van Jackson'se epilepsie kreeg beginnend in de linkerhand.

Nummer (16) had enkele jaren lang last van narcoleptische aanvallen en hoofdpijn.

Nummer (25) had 3 jaar lang last van duizeligheid met draaisensaties naar rechts.

Nummer (66) had 2 jaar lang hoofdpijn gelokaliseerd op de vertex en kreeg 1 x een focaal epileptisch insult beginnend in de rechterlichaamshelft met secundaire generalisatie.

Nummer (46) had 1 1/2 jaar focale insulten met een dwangstand van het hoofd naar links en schokken in de linkerarm.

5 Patiënten hadden tussen 10 en 12 maanden klachten.

Nummer (17) had 1 jaar lang diffuse hoofdpijn, verergerend bij niezen en persen en kreeg in de tijd 2 x een insult met dwangstand van hoofd en ogen naar rechts.

Nummer (31) had 1 jaar lang hoofdpijn en aanvallen van trillingen in de rechterhand en krachtverlies in het rechterbeen, bewustzijnsdaling en incontinentia alvi.

Nummer (49) had in een periode van 10 maanden een verminderd stuurgevoel gekregen in de linkervoet en in het linkerbeen met krachtsvermindering en spontane voetclonus.

Later breidde de klacht zich uit tot de linkerarm.

Nummer (93) had 1 jaar een gevoel van algehele traagheid in het gedrag en 2 maanden voor opname optredende trillingen in de linkerhand en het been.

Nummer (84) had 10 maanden een parese met paraesthesiën en een koud gevoel van de rechervoet en het rechteronderbeen. 6 Patiënten hadden tussen de 4 en 6 maanden klachten; 6 tussen de 2 en 3 maanden en 4 patiënten minder dan 2 maanden. In deze laatste gevallen kon men spreken van vrijwel in aansluiting op het klachtenpatroon opgetreden hospitalisatie.

## SCHEDELBASIS

Tussen de 5 en de 10 jaar klachten hadden de volgende nummers (29) en (32).

Patiënt (29) had 6 jaar toenemend gezichtsvelduitval met progressieve papilatrafie voordat vervolgonderzoek een tumor aan het licht bracht; evenals nummer (32) die na 6 jaar slecht zien een meningeoom van het tuberculum sellae als oorzaak voor de visus afwijking (chiasma syndroom) opleverde.

Tussen de 4 en 5 jaar klachten hadden de nummers (2) (35) (87) (106) (113).

Patiënt (2) had 5 jaar epileptische insulten die bleken te berusten op een meningeoom van de sphenoidaal rand en nummer (35) klaagde 5 jaar over visusstoornissen die later veroorzaakt bleken door een tuberculum sellae meningeoom.

Nummer (87) had 5 jaar aanvallen van temporale epilepsie die later leidden tot de ontdekking van een sphenoid meningeoom.

Nummer (106) klaagde 5 jaar over pijn in de nek en het achterhoofd, later geleidelijk uitbreidend met een stoornis in het gebruik van de linker extremiteiten. Een hoog cervicaal gelegen meningeoom met uitbreiding naar de vermis van het cerebellum werd later gevonden.

Nummer (113) had sinds 5 jaar evenwichtsstoornissen en bleek een tentorium cerebelli meningeoom te hebben, dat zowel supra- als infra tentorieel was gelokaliseerd.

Een patiënt (47) had 4 jaar visusstoornissen die veroorzaakt bleken door een outerridge meningeoom van het sphenoid.

Zeven patiënten bleken tussen de 2 en 3 jaar klachten te hebben voordat een meningeoom operatie plaats had.

Nummers (10) en (12) met visusstoornissen, gezichtsveldafwijkingen en hoofdpijn berustend op een meningeoom van de tuberculum sellae.

De nummers (54), (62) en (80) hadden visusstoornissen, hoofdpijn en gezichtsveldafwijkingen die alle drie bleken te berusten op meningeomen van het sphenoid.

De nummers (107) en (108) bleken evenwichtsstoornissen en onzekerheid bij het lopen te hebben die berustten op een meningeoom van de achterste schedelgroeve.

Vijf patiënten hadden 19 tot 24 maanden klachten. Deze varieerden van visusklachten (61), zwelling in de temporaal streek (63), chiasma syndroom (71) tot uncinat fits (79) en (86).

Deze patiënten bleken allen tumoren te hebben in de middelste schedelgroeve, waarvan de ligging in het patiëntenoverzicht in detail beschreven wordt.

De andere patiënten hadden een intervalperiode van minder dan 18 maanden tussen eerste klacht en operatie.

## CONCLUSIE:

Het hangt volledig af van het inzicht en/of de motivatie van de betrokkenen, of men een zich presenterend symptoom voldoende acht om zich verder medisch te laten onderzoeken.

Het is uit de gegevens van dit onderzoek niet gebleken, dat zo genoemde "harde" neurologische afwijkingen bij het inroepen van medische hulp niet juist werden ingeschat.

Trauma	Tijdsverloop voor beginklachten		Correlatie trauma en plaats tumor		Bijzonderheden
			Correlatie met oestroon		
13	< 1 jr.	-	-		
39	> 1 jr.	+	-		
46	1 jr.	-	-	Commotio cerebri schedelbasisfractuur	
40	< 1 jr.	-	-	Trauma onbelangrijk in relatie tumor	
63	> 1 jr.	+	+	2 jaar na trauma zwelling ter plaatse	

### § 3 TRAUMA

In de literatuur worden steeds gevallen vermeld van traumata die voorafgegaan zouden zijn aan later ontdekte meningeomen.

Zülch (1951; 1953) omschreef de volgende criteria waaraan het trauma moet voldoen om in aanmerking te komen als aetiologisch moment voor het ontstaan van een meningeoom.

- De tumor moet histologisch geverifieerd zijn.
- Het optreden van een uitwendig traumatisch gebeuren moet bevestigd worden.
- Het trauma moet ernstig genoeg geweest zijn.
- De plaats van het trauma moet overeenkomen met de plaats van optreden van het meningeoom of althans daarmee in dynamische relatie staan.
- De patiënt moet vóór het trauma gezond geweest zijn.
- De intervalperiode tussen het trauma en de ontwikkeling van het meningeoom moet lang genoeg zijn (minstens 3 jaren) en symptoomloos zijn verlopen.

#### FALX

In 1 geval (13) was het trauma 1/2 jaar geleden, zodat volgens de criteria van Zülch dit niet in aanmerking komt voor het aannemen van een oorzakelijk verband tussen trauma en tumor.

Bij patiënt (39) was het trauma 28 jaar geleden, op dezelfde plaats als waar later het meningeoom werd gevonden; was de patiënt toen gezond en bleek het trauma ernstig genoeg om volgens de criteria van Zülch in aanmerking genomen te kunnen worden?

De patiënt bleek na een val van zijn motorfiets op de linkerslaap terecht gekomen te zijn en heeft wegens een commotio cerebri 14 dagen in bed gelegen.

Tenslotte bleek de tumor ook histologisch bevestigd te zijn.

Dit is op de 32 gevallen van falx meningeomen 1 keer dat er een - significant - trauma gevonden wordt.

## CONVEXITEIT

Nummer (46) had 1 jaar voordat er focale epileptische insulten in de linker arm optraden, een contusio cerebri met een schedelbasisfractuur links temporaal doorgemaakt. Een aardappelgroot meningeoom rechts parietaal werd bij operatie gevonden, zodat de vraag gesteld kan worden of er in het gebied van de tumor contre coup verschijnselen waren opgetreden.

Nummer (40) had 2 maanden vóór opname, een licht trauma capitis opgelopen met hoofdpijn en kreeg 1 maand later een standsverandering van het linkeroog met braken.

Aangezien de patiënt microcefaal was en verschijnselen van stuwung in fundo vertoonde, kan de vraag gesteld worden in hoeverre het schedeltrauma een bloeding heeft veroorzaakt in het bij obductie gevonden diep rechts parietaal gelegen meningeoom.

## SCHEDELBASIS

Nummer (63) maakte 4 jaar vóór de verwijdering van een sphenoid meningeoom links, een val op de linkerkant van het hoofd. 2 Jaar later trad een zwelling op ter hoogte van de linker temporaal streek.

Bij de operatie werd een osteoom van het schedelbot ter plaatse gevonden met daaronder een klein meningeoom in de fissura sylvii terwijl daaromheen de tumor uitgebreid "en plaque" was gegroeid.

## CONCLUSIE

Indien inderdaad een onomstotelijke relatie vastgesteld kan worden tussen een opgetreden trauma en een later ontstaan meningeoom, kan dit belangrijke consequenties hebben op b.v. verzekeringstechnisch gebied.

De criteria van Zülich lijken daar bij onontbeerlijk. Het ene geval uit dit materiaal laat hierover geen conclusie toe.

Hoofdpijn Falx	Duur	Karakter	Uitstraling	Braken misselijkheid				Correlatie plaats meningeom Actie ondernomen	Lokalisatie Tumor
				Lokalisatie Hoofdpijn	Duizeligheid				
<i>N = 14</i>									
<i>Duur symptomen: 1 = 2 mnd; 2 = 2-3 mnd; 3 = 4-6 mnd; 4 = 7-9 mnd; 5 = 10-12 mnd; 6 = 13-18 mnd; 7 = 19-24 mnd; 8 = 2-3 jr; 9 = 3-4 jr; 10 = 4-5 jr; 11 = 5-10 jr; 12 = 10 jr.</i>									
41 Falx	12	Intermitt	-	Difffuus	+	-	-	-	Bifrontaal mediaan
57 Falx	3	Drukkend	-	Vertex	-	-	+	+	Biparietaal vertex
85 Falx	2	Niet ged.	-	Rechts frontaal	+	-	+	-	Re. frontoparie- taal
8 Falx	7	Aanvallen	-	Difffuus	+	-	-	-	Re. Frontaal
14 Falx	5	Niet ged.	-	Bifrontaal	-	-	+	-	Tumor Li. frontaal
18 Falx	2	Niet ged.	-	Occipitaal	-	-	-	+	Tumor Re frontaal
27 Falx	5	Niet ged.	-	Difffuus	+	-	-	-	Bi-frontaal
28 Falx	2	Stekend	+	Bifrontaal → achter de de ogen	-	+	+	-	Frontaal diep parietaal
34 Falx	1	Hefstig	-	R. frontaal	+	+	+	+	Re. frontaal
38 Falx	12	Niet ged.	-	Difffuus	-	-	-	-	Bi-fronto parietaal
74 Falx	5	Niet ged.	-	Difffuus	-	-	-	-	Bi-parietaal
76 Falx	5	Hevig	-	Bifrontaal boven de ogen	-	+	-	-	Tumor parieto- occip.
81 Falx	1	Drukkend	+	Rechts → dijffuus	-	+	-	+	Tumor L. occipi- taal
94 Falx	1	Niet ged.	+	Occip-parie- taal	-	+	+	+	Li-parieto occipit.



Hoofdpijn convexiteits meninge- omen	Duur	Karakter	Uitstraling	Lokalisatie hoofdpijn	Braken misselijkheid Duizeligheid				Lokalisatie- tumor
					Correlatie plaats meningeoom Actie ondernomen				
N=16									
1 Convex	1	Niet gedef.	-	Diffuus	+	-	-	+	Li.frontaal
4 Convex	3	Niet gedef.	-	Diffuus	-	-	-	-	Li.frontaal
6 Convex	12	Niet gedef.	-	Li.frontaal	+	-	+	-	Li.fronto-parietaal
9 Convex	8	Niet gedef.	-	Mid.frontaal	-	-	+	-	Re.frontaal
11 Convex	11	Continu	-	Frontaal	+	-	+	-	Re.frontaal
16 Convex	7	Niet gedef.	-	Diffuus	-	-	-	-	Li.fronto tempo- raal
17 Convex	5	Niet gedef.	-	Diffuus	-	-	-	-	Li.fronto parietaal
21 Convex	2	Niet gedef.	+	Diffuus	-	-	-	-	Re.frontaal
31 Convex	5	Niet gedef.	-	Diffuus	-	-	-	-	Bi fronto-parieto occip.
42 Convex	9	Niet gedef.	-	Occipitaal	-	-	-	-	Re.parietaal
55 Convex	1	Niet gedef.	-	Diffuus	-	+	-	+	Re.frontoparietaal
59 Convex	1	Niet gedef.	-	Diffuus	+	+	-	+	Re.parieto-temp.
64 Convex	3	Niet gedef.	-	Li.schedel- helft	-	-	+	+	Li.parieto-occip.
66 Convex	7	Niet gedef.	-	Vertex	-	-	-	-	Li.parietaal
40 Convex	1	Niet gedef.	-	Diffuus	+	-	-	+	Re.parietaal
92 Convex	12	Migraine	-	Halfzijdig	-	-	-	-	Li.occipitaal

Hoofdpijn schedelbasis	Duur	Karakter	Uitstraling	Lokalisatie hoofdpijn	Braken en misselijkheid		Duizeligheid		Correlatie plaats meningeoom Actie ondernomen	
									Lokalisatie tumor	
N=21										
10 Voorste	8	Niet gedef.	+	Bijfrontaal	-	-	+	-		Tuberculum sellae
12 Voorste	8	Niet gedef.	+	Fronto-temp. li.	-	+	+	-		Tuberculum sellae
15 Voorste	3	Niet gedef.	-	Frontaal re	+	-	+	+		Olfactorius
20 Voorste	3	Intermitt	-	Bijfrontaal	-	+	+	+		Olfactorius
26 Voorste	6	Niet gedef.	-	Bijfrontaal	+	+	+	+		Frontaal re.
33 Voorste	6	Niet gedef.	-	Bijfrontaal	+	-	+	+		Tuberculum sellae
45 Middelste	5	Niet gedef.	+	Li. schedel- helft	-	-	+	+		Li. fossa temp.
62 Middelste	8	Bonzend	-	Li. frontaal	+	+	+	-		Sphenoid li.
63 Middelste	7	Niet gedef.	+	Li. temp→par. occ.	-	-	+	-		Sphenoid li.
78 Middelste	1	Niet gedef.	-	Dijffuus	-	-	-	+		Tentorium li.
80 Middelste	8	Niet gedef.	-	Frontaal re	+	+	+	-		Sphenoid re.
82 Middelste	1	Niet gedef.	-	Dijffuus	+	-	-	+		Sphenoid re.
86 Middelste	7	Niet gedef.	+	Temp→occ.	+	-	-	-		Sphenoid li.
88 Middelste	5	Niet gedef.	-	Li frontaal	+	-	-	+		Temporaal li.
89 Middelste	6	Niet gedef.	-	Li. frontaal	-	-	+	+		Sphenoid li.
105 Achterste	4	Niet gedef.	-	Occipitaal	-	-	+	+		Infra tentorieel
106 Achterste	10	Niet gedef.	+	Nek achter- hoofd	+	+	+	-		Cerebellum
107 Achterste	8	Niet gedef.	-	Dijffuus	+	+	-	-		Infra tent → brug- hoek li.

Hoofdpijn schedelbasis		Duur	Karakter	Uitstraling	Lokalisatie hoofdpijn	Braken en misselijkheid Duizeligheid		Correlatie plaats meningeom Actie ondernomen	Lokalisatie tumor	
111	Achterste	5	Continu	-	Wisselend	-	+	-	+	Brughoek re
112	Achterse	4	Niet gedef.	-	Occipitaal	+	+	+	+	Infra tentorieel
113	Achterse	10	Niet gedef.	-	Diffuus	-	+	-	-	Tentorium
<b>VENTRIKELS</b>										
N=4										
100	Ventrikel	3	Niet gedef.	-	Diffuus	+	+	-	+	Multipele basis 3e ventr
102	Ventrikel	2	Niet gedef.	-	Diffuus	+	-	-	+	Zijventrikel
103	Ventrikel	6	Niet gedef.	-	Diffuus	+	-	-	+	Intra ventriculair
104	Ventrikel	1	Spannend	-	Diffuus	+	-	-	+	Intraventriculair

## § 4 HOOFDPIJN

Hoofdpijn is een van de meest aspecifieke symptomen die in de geneeskunde voorkomen.

Niettemin blijkt hoofdpijn soms ook een lokalisatorische waarde te hebben.

De gegeneraliseerde hoofdpijn gepaard gaande met misselijkheid en braken ontstaat door veranderingen in de verhouding tussen het hersenweefsel en de meningen.

Hoofdpijn kan slechts opgewekt worden door prikkeling van de dura, de grote vaten en de hersenzenuwen. De hersensubstantie zelf is niet pijngevoelig.

De tumor kan hoofdpijn veroorzaken door lichte rotaties, zodat de verhouding tussen het hersenweefsel en de pijngevoelige structuren zich wijzigt.

Gelocaliseerde hoofdpijn kan ontstaan en volgt het patroon op dezelfde wijze als reeds in het hoofdstuk over de innervatie van de meningen uiteengezet. (zie aldaar)

Zoals blijkt uit bijgaande tabellen werd het symptoom hoofdpijn nader omschreven aan de hand van de parameters: de duur, het karakter, de uitstraling, en de lokalisatie; terwijl getracht werd het symptoom hoofdpijn te correleren met de symptomen misselijkheid, braken en duizeligheid.

Tenslotte werd nagegaan, in hoeverre het optreden van hoofdpijn te correleren was met de plaats van het meningeoom en het feit of er op grond van de opgetreden hoofdpijn, verdere medische actie was ondernomen.

### FALX

Op een totaal van 32 falxmeningeomen werd 14 keer hoofdpijn geregistreerd (43,7 %).

De duur van de hoofdpijn bedroeg in 2 gevallen langer dan 10 jaar (38) en (41).

Bij patient (38) was het karakter van de hoofdpijn niet nader gedefinieerd, bestond er geen uitstraling en was de hoofdpijn diffuus gelokaliseerd.

Er was geen misselijkheid, braken of duizeligheid en evenmin werden er verschijnselen gevonden van verhoogde I.C.P.

Er bestond geen correlatie met de plaats van het meningeoom (bifrontoparietaal), en er werd geen actie ondernomen mede omdat de hoofdpijn sinds de kinderjaren bestond.

Bij patient (41) was het karakter van de hoofdpijn intermitterend, steeds 1 dag, was de hoofdpijn diffuus gelokaliseerd, niet uitstralend, wel gepaard gaande met misselijkheid en braken maar niet met duizeligheid.

Er bestond geen correlatie met de plaats van het meningeoom (bifrontaal mediaan) of met papiloedeem, terwijl de hoofdpijn niet leidde tot het ondernemen van actie, ofschoon later bij 3 operaties in totaal 400 mgr. tumor bij de patient werd verwijderd. Bij 1 casus bestond de hoofdpijn tussen de anderhalf en twee jaar (8).

De hoofdpijn verliep in aanvallen en bleek te zijn opgetreden in aansluiting aan een sub-arachnoidale bloeding.

De lokalisatie was diffuus zonder uitstraling terwijl de hoofdpijn gepaard ging met misselijkheid en braken.

Er bestond echter geen correlatie met duizeligheid, noch met de plaats van het meningeoom (rechts frontaal).

Er werd ook geen actie ondernomen op grond van de opgetreden hoofdpijnklaagt.

Bij 4 patienten (14), (27), (74), (76), bleek de hoofdpijn tussen 10 en 12 maanden te bestaan.

Bij nummer (14) werd de bifrontale hoofdpijn niet nader gedefinieerd, bestond er geen uitstraling, maar ging de hoofdpijn vergezeld van anosmie, visusdaling, traagheid, en kouwelijkheid.

De hoofdpijn ging niet gepaard met misselijkheid, braken of duizeligheid. Er was wel stuwung in fundo en de plaats van de hoofdpijn correleerde met de plaats van de tumor. (frontaal)

Echter werd op grond van de hoofdpijnklacht geen verdere actie ondernomen.

Bij nummer (27) was de hoofdpijn diffuus gelokaliseerd niet nader gedefinieerd en niet uitstralend.

De hoofdpijn bleek wel samen te gaan met misselijkheid en braken, maar niet met duizeligheid.

Er bestond wel een correlatie met stuwingspapillen maar niet met de plaats van het meningeoom (bifrontaal) en ook in dit geval, was de hoofdpijn geen aanleiding tot het ondernemen van actie, al ging zij gepaard met een eenzijdige visusdaling.

Bij nummer (74) was de hoofdpijn diffuus gelokaliseerd, niet nader gedefinieerd en niet uitstralend. Wel ging de hoofdpijn gedurende 11 maanden vooraf aan concentratiestoornissen en derealisatie verschijnselen met een eenmalig epileptisch insult en een postictale passagiere hemiparese.

Er bestond geen correlatie met misselijkheid, braken of duizeligheid. Er was geen correlatie met stuwingspapillen of met de plaats van het meningeoom (biparietaal); ofschoon de hoofdpijn een leesstoornis tengevolge had, werd dit niet beschouwd als een reden tot het ondernemen van actie.

Bij patient (76) was de hoofdpijn bifrontaal boven de ogen gelokaliseerd en werd zij omschreven als hevig. Er bestond geen uitstraling en geen misselijkheid en braken.

De hoofdpijn ging wel gepaard met duizeligheid, maar er bestond geen correlatie met papiloedeem of met de plaats van het meningeoom parieto occipitaal. Er werd geen actie ondernomen op grond van de hoofdpijn, maar deze klacht ging wel 1 jaar lang vooraf aan loopstoornissen, het syndroom van Parkinson, krampen en stijfheid in de rechter extremiteiten, concentratie-spraak- en schrijfstoornissen.

Bij patient (57) bestond de hoofdpijn tussen 4 en 6 maanden, was gelokaliseerd op de vertex en werd omschreven als drukkend.

De pijn straalde niet uit, ging niet gepaard met misselijkheid, braken of duizeligheid. Er bestond wel een correlatie met stuwingspapillen en met de plaats van het meningeoom (biparietaal vertex).

Tevens was de hoofdpijn reden om actie te ondernemen.

Als bijzonderheid is nog te vermelden dat patient 18 jaar lang knobbels op het hoofd had. Af en toe voelde hij dat de huid boven de knobbels stak.

Bij de patienten (18), (28) en (85) trad de hoofdpijn op tussen 2 en 3 maanden, voor opname. Bij (18) was de hoofdpijn in het achterhoofd gelokaliseerd en ging gepaard met slecht zien. Er was geen nadere omschrijving van de soort hoofdpijn, noch was er uitstraling. Er was geen correlatie met misselijkheid, braken of duizeligheid.

Wel bestond er een correlatie met papiloedeem maar niet met de plaats van het meningeoom. De tumor bleek namelijk rechts frontaal uit te gaan van de falx.

Bij (28) was de hoofdpijn stekend bifrontaal gelokaliseerd met uitstraling tot achter de ogen. Zij ging wel gepaard met duizeligheid maar niet met misselijkheid en braken.

Er was wel een correlatie met stuwingspapillen en de plaats van de tumor (frontaal → biparietaal) terwijl de patient verder klaagde over vergeetachtigheid, traagheid en oordeelsstoornissen.

Er werd echter op grond van de hoofdpijn, geen actie ondernomen.

Bij (85) was de hoofdpijn rechts frontaal gelokaliseerd, niet nader gedefinieerd, niet uitstralend wel gepaard gaande met misselijkheid en braken maar niet met duizeligheid.

Er werden wel verschijnselen gevonden van stuwing in fundo en er bestond ook een positieve correlatie met de plaats van het meningeoom. (Re.-fronto parietaal)

De hoofdpijn leidde echter niet tot het ondernemen van actie. Bij 3 patienten (34), (81) en (94) bestond de hoofdpijn minder dan 2 maanden.

In deze gevallen werd de hoofdpijn direct in relatie gevonden met andere neurologische afwijkingen. Bij (34) was de rechts frontaal gelokaliseerde hoofdpijn heftig van karakter, niet uitstralend, gepaard gaande met misselijkheid, braken en duizeligheid.

Er werden geen verschijnselen gevonden van stuwing in fundo.

Wel bestond er een correlatie met de plaats van het meningeoom (rechts frontaal) en leidde de hoofdpijn tot het ondernemen van actie.

Bij (81) was de hoofdpijn in de rechter schedelhelft gelokaliseerd met straling diffuus. De pijn werd gekarakteriseerd als drukkend ging gepaard met duizeligheid en verschijnselen van stuwing in fundus.

Er was echter geen misselijkheid of braken aanwezig, en er bestond geen correlatie met de plaats van de tumor (links occipitaal).

De klacht leidde wel tot het ondernemen van actie.

Bij nummer (94) was de hoofdpijn occipitaal gelokaliseerd met uitstraling naar parietaal, terwijl de pijn niet nader werd omschreven. Zij ging wel gepaard met duizeligheid, maar niet met braken en misselijkheid.

Er werden stuwingspapillen gevonden, evenals een correlatie met de plaats van de tumor (links parieto-occipitaal).

Hier werd op grond van de hoofdpijn, actie ondernomen.

## CONCLUSIE

Zoals te verwachten was, heeft het symptoom hoofdpijn "sec", geen overtuigende waarde bij de diagnostiek van de falx meningeomen, al komt zij dan in 43,7% van de gevallen voor.

Hoe langer de hoofdpijn bestaat, hoe minder de waarde is die men er aan hecht als diagnostisch criterium. Ook het karakter van de hoofdpijn maakt voor de diagnostiek van falxtumoren niet veel uit.

Een subjectieve component bij de interpretatie hiervan, zal daar wel debet aan zijn.

De uitstraling van de hoofdpijn correleert soms wel met de plaats van de later gevonden tumor. (2 van de 3 gevallen)

Een positieve correlatie van de plaats van de hoofdpijn met de plaats van de tumor werd gevonden in 6 van de 14 gevallen (42,9%)

Braken en misselijkheid werden vermeld in 5 van de 14 gevallen. (35,7%)



In 2 gevallen ging dit gepaard met het voorkomen van stuwingspapillen. Duizeligheid kwam voor in 5 van de 14 gevallen (35,7%). Dit ging in 3 gevallen gepaard met stuwingspapillen. Het optreden van papiloedeem werd in 8 van de 14 gevallen geregistreerd (57,1%).

Tenslotte leidde de hoofdpijnklacht in 5 van de 14 gevallen tot het ondernemen van actie. (35,7%)

## CONVEXITEITS

Op een totaal van 36 convexiteits meningeomen, werd 16 keer hoofdpijn geregistreerd (44,4%) waarvan 9 keer bij de lokalisatie in het voorste derde gedeelte, 5 maal in het middelste derde en 2 maal in het achterste derde gedeelte.

De duur van de hoofdpijn bedroeg in 2 gevallen langer dan 10 jaar (6) en (92).

Bij nummer (6) was de hoofdpijn links frontaal gelokaliseerd en ging gepaard met braken, zonder dat er andere verschijnselen van stuwingspapillen in fundus aanwezig waren.

De laatste maanden voor opname kreeg patient enkele malen een grand mal epilepsie aanval en frequente aanvallen van verwardheid en dysarthrie.

Een kastanje-grote tumor links frontoparietaal bij operatie gevonden, correleerde duidelijk met zowel de lokalisatie van de hoofdpijn alsmede de neurologische afwijkingen: bradyphrenie met afasie, rechtszijdige hemianopsie, parese van facialis- en rechterhand musculatuur.

Nummer (92) had 23 jaar last van migraine en kreeg enige tijd voor opname rechtstemporele gezichtsveld afwijkingen die bij onderzoek bleken te berusten op een homonieme rechterquadrantanopsie.

Er werd een oedeem van de linker papilla N. optici gevonden en bij operatie werd een vuistgroot links occipitaal paramediaan gelegen meningeoom gevonden.

Bij patient (11) bestond de hoofdpijn 6 jaar en ging zij gepaard met aanvallen van grand mal epilepsie met een focaal passagiere karakter - spastische linkszijdige hemiparese - en een toenemende dementering dat resulteerde in een frontaal syndroom.

Een rechts frontaal gelokaliseerd pruimgroot meningeoom van 50 gram gewicht werd bij operatie als oorzaak gevonden van de intracranieële druk verhoging die had geleid tot bewustzijnsdaling, anisocorie, papiloedeem en een linkszijdige parese van de arm.

Patiënt (42) had 4 jaar hoofdpijn in het achterhoofd en kreeg 3 weken voor opname een epileptisch insult van het type Jackson met parese van de linker extremiteiten, corresponderende met een meningeoom rechts parietaal.

Patiënt (9) had 3 jaar hoofdpijn midfrontaal gepaard gaande met vergeetachtigheid en een zwaktegevoel in de benen. 3 Maanden voor opname trad een epileptisch insult van het type Jackson op in de linkerhand, waarbij dubbelzijdig papiloedeem werd geregistreerd. Een mandarijngroot meningeoom rechts frontaal werd bij operatie gevonden.

Patiënt (16) klaagde de laatste jaren over hoofdpijn aanvallen met bewustzijnsdaling die werden gerubriceerd als narcoleptische aanvallen. Bij opname werd naast een verlaagd bewustzijn, een links parietale knobbel en een rechtszijdige hemiparese gevonden, die correspondeerde met een links parietaal gelokaliseerd meningeoom.

Patiënt (66) had 2 jaar hoofdpijn op de vertex gelokaliseerd, die vlak voor opname werd vergezeld van een éénmalig focaal epileptisch insult in de rechterlichaamshelft met secundaire generalisatie, corresponderende met een aardappelgroot meningeoom links parietaal.

Patiënt (17) had 1 jaar diffuse hoofdpijn verergerend bij niezen en persen. Vlak voor opname traden 2 epileptische insulten op van focale aard, die gepaard gingen met bradyphrenie, geheugenstoornissen en rechtszijdige trekkingen.

Een walnootgroot meningeoom linksfronto parietaal werd bij operatie gevonden.

Patiënt (31) had 1 jaar hoofdpijn met aanvallen van trillingen in de rechterhand en krachtsverlies in het rechterbeen gepaard gaande met bewustzijnsdaling en incontinentia alvi. Een bifronto parietale tumor met uitbreiding naar parieto occipitaal werd bij operatie gevonden.

Patiënt (4) had 1/2 jaar hoofdpijn, met een frontaal syndroom, depressie, reukstoornissen links, papiloedeem beiderzijde, een facialisparese rechts met een rechtszijdige hyperreflexie. Een mandarijngroot meningeoom links frontaal boven de fissura Sylvii werd bij operatie gevonden.

Patiënt (21) klaagde enkele maanden over hoofdpijn gepaard gaande met een frontaal syndroom. Ofschoon er geen focale neurologische afwijkingen bij onderzoek te vinden waren, werd er bij operatie toch een sinaasappelgroot meningeoom rechts frontaal gevonden.

Patiënt (64) vertoonde naast hoofdpijn links, sinds 4 maanden, tevens een progressieve visusdaling en toenemende dementeringsverschijnselen. Bij opname werd gevonden een rechtszijdige homonieme hemianopsie, afasie en lichaamsschema stoornissen, terwijl bij operatie een meningeoom links parieto-occipitaal werd ontdekt.

Patiënt (40) had 2 maanden voor opname een comotio cerebri doorgemaakt waarna hoofdpijn bleef bestaan. Er waren bij opname verschijnselen van stuwning in fundo; bij een microcephale patiënt, die bij operatie en obductie een kastanjegroot meningeoom diep rechts parietaal bleek te hebben.

Patiënt (1) was een psychisch vreemde man die 5 weken voor opname over hoofdpijn klaagde met verschijnselen van verhoogde intracraniele druk.

Een kriekipei groot meningeoom links frontaal werd bij operatie gevonden.

Patiënt (55) klaagde 1 maand na een schedeltrauma over hoofdpijn en duizeligheid. Er werden verschijnselen gevonden van papiloedeem beiderzijds, een linkszijdige facialis parese en een linkszijdige

hemiparese met hyperreflexie. Bij operatie werd een rechtsfronto-  
parietaal meningeoom gevonden.

Patiënt (59) had 4 weken hoofdpijn, toenemende dementeringsver-  
schijnselen, papiloedeem en een linkszijdig hemisyndroom. Bij ope-  
ratie werd gevonden een aardappelgroot meningeoom rechts pa-  
rieto-temporaal.

#### CONCLUSIE:

De duur van de hoofdpijn is ook bij deze groep meningeomen om-  
gekeerd evenredig aan de waarde die deze klacht heeft voor de  
diagnostiek. Het karakter en de uitstraling van de hoofdpijn zijn  
evenmin van invloed als diagnostisch criterium.

Een correlatie van de plaats van de hoofdpijn met de plaats van de  
tumor was aanwezig in 4 van de 16 gevallen (25%).

Braken en misselijkheid waren aanwezig in 5 van de 16 gevallen  
(31.3%) en gingen in 4 gevallen (25%) gepaard met papiloedeem.

Duizeligheid werd geregistreerd in 2 van de 16 gevallen (12.5%)  
en papiloedeem in 8 van de 16 gevallen (50%).

Actie werd ondernomen in 5 van de 16 gevallen (31.3%) naar aan-  
leiding van de hoofdpijn.

#### SCHEDELBASIS

Op een totaal van 40 gevallen werd 21 maal hoofdpijn als symp-  
toom gediagnostiseerd (52.5%), waarvan 6 keer bij een lokalisatie  
in de voorste schedelgroeve, 9 maal in de middelste schedelgroeve  
en 6 maal in de achterste schedelgroeve.

De duur van de hoofdpijn bedroeg in 2 gevallen 4 tot 5 jaar (106)  
en (113), in 5 gevallen tussen de 2 en 3 jaar (10) (12) (62) (80)  
(107), in 2 gevallen tussen 19 en 24 maanden (63) en (86), in 3  
gevallen tussen 13 en 18 maanden (26) (33) (89), in 3 gevallen  
tussen 10 en 12 maanden (45) (80) en (107), in 2 gevallen tussen  
7 en 9 maanden (105) en (112), in 2 gevallen tussen 4 en 6 maan-  
den (15) (20) en in 2 gevallen minder dan 2 maanden (78) (82).  
Patiënt (10) had sinds 2 1/2 jaar frontaal gelokaliseerde hoofdpijn

uitstralend naar de ogen, die bleek te berusten op een meningeoom van het tuberculum sellae.

Nummer (12) had sinds 3 jaar toenemende links fronto-temporale hoofdpijnklachten uitstralend naar het mastoid, gepaard gaande met duizeligheid, die veroorzaakt bleken door een tuberculum sellae meningeoom dat zich uitbreidde naar links frontaal.

Nummer (15) had rechts frontaal hoofdpijn sinds 5 maanden, niet uitstralend en berustend op een olfactorius meningeoom dat zich beiderzijds uitbreidde.

Patiënt (20) had intermitterend hoofdpijnklachten bi-frontaal sinds 3 maanden, die gepaard gingen met misselijkheid en braken en papiloedeem. Er werd een olfactorius meningeoom gevonden.

Nummer (26) had sinds 1 1/2 jaar bifrontale hoofdpijn gepaard gaande met misselijkheid, braken en duizeligheid. Er werd rechts frontaal een meningeoom gediagnostiseerd.

Nummer (33) had sinds 13 maanden bifrontale hoofdpijn met misselijkheid en braken, die gepaard gingen met een tuberculum sellae meningeoom, met uitbreiding naar frontaal.

Patiënt (45) had sinds 1 jaar pijn in de linker schedelhelft, die uitstraalde naar de linkerslaap en gepaard ging met papiloedeem. Er werd een meningeoom van de linker fossa temporalis geopereerd.

Nummer (62) had links frontaal bonzende hoofdpijn sinds 2 jaar gepaard aan misselijkheid, braken duizeligheid en papiloedeem ODS. Er werd een sphenoid meningeoom van het middelste deel ontdekt.

Nummer (63) had sinds 2 jaar links temporale hoofdpijn die uitstraalde naar parieto-occipitaal en die bleek te corresponderen met een meningeoom gelegen in de fissura sylvii die "en plaque" was uitgegroeid.

Nummer (78) had diffuus gelokaliseerde hoofdpijn die minder dan 2 maanden bestond en bleek samen te gaan met een tentorium meningeoom links.

Nummer (80) had frontaal rechts sinds 2 jaar hoofdpijn met misselijkheid, braken en duizeligheid en correlerende met een middle ridge meningeoom van het rechter sphenoid.

Nummer (82) had diffuus gelokaliseerde hoofdpijn sinds korte tijd met misselijkheid, braken en papiloedeem en corresponderende met een middle ridge meningeoom van het rechter sphenoid. Nummer (86) had sinds 2 jaar temporaal gelokaliseerde hoofdpijn uitstralend naar het achterhoofd gepaard met misselijkheid en braken. Er werd een middle ridge meningeoom van het linker sphenoid gevonden.

Nummer (88) had links frontaal hoofdpijn sinds 10 maanden met misselijkheid en braken en berustend op een meningeoom van de linker fossa temporalis.

Nummer (89) had links frontaal hoofdpijn sinds 1 1/2 jaar corresponderend met een meningeoom van de "innerridge" van het linker-sphenoid.

Patiënt (105) had occipitale hoofdpijn sinds 7 maanden, die gepaard ging met een infra tentorieel meningeoom.

Nummer (106) had 4 jaar lang pijn in de nek, uitstralend naar het achterhoofd gepaard aan misselijkheid, braken, duizeligheid, en stuwingspapillen die bleek te berusten op een infra tentorieel meningeoom drukkend op de vermis van het cerebellum.

Nummer (107) had diffuus gelokaliseerde hoofdpijn sinds 3 jaar met misselijkheid, braken duizeligheid en papiloedeem en corresponderende met een infratentorieel meningeoom dat was doorgroeid naar de brughoek links.

Nummer (111) had sinds 10 maanden continu hoofdpijn van wisselende lokalisatie met duizeligheid en papiloedeem. Er werd een meningeoom van de brughoek rechts gevonden.

Patiënt (112) had sinds 7 maanden occipitale hoofdpijn met misselijkheid, braken, duizeligheid en papiloedeem die correspondeerde met een infra tentorieel gelegen meningeoom.

Nummer (113) had sinds 4 jaar diffuse hoofdpijn met duizeligheid. Er werd een tentorium meningeoom gevonden.

#### CONCLUSIE:

Het karakter van de hoofdpijn was in 18 gevallen niet gedefinieerd en 1 maal "intermitterend" 1 maal "bonzend" en 1 maal "continu"

Er was een uitstraling van de hoofdpijn aanwezig in 6 van de 21 gevallen (28,6%).

Misselijkheid en braken correleerden in 11 van de 21 gevallen (52,3%) met het symptoom hoofdpijn.

Duizeligheid correleerde in 10 van de 21 gevallen met hoofdpijn (47,6%).

De plaats van de tumor correleerde in 14 van de 21 gevallen met de lokalisatie van de hoofdpijn (66,7%).

In 12 van de 21 gevallen (57,1%) leidde de hoofdpijn tot het ondernemen van actie.

## VENTRIKELSYSTEEM

Patient 100 had diffuse hoofdpijnklachten sinds 4 maanden met misselijkheid, braken, duizeligheid en papiloedeem.

Er werden multiple meningeomen van de schedelbasis en een meningeoom van de 3e ventrikel gevonden.

Nummer 102 had diffuus hoofdpijn sinds 3 maanden met misselijkheid, braken en papiloedeem, die gepaard gingen met een meningeoom van de zijventrikel.

Nummer 103 had diffuus hoofdpijn sinds 14 maanden met misselijkheid, braken en papiloedeem, terwijl een intra ventriculair meningeoom van de linkerzijventrikel werd gevonden.

Patient 104 had kortdurend heftig, de schedel omspannende hoofdpijn gekregen met misselijkheid, braken, en papiloedeem die veroorzaakt werd door een intra ventriculair meningeoom van de Re.zij ventrikel.

## CONCLUSIE:

De duur van de hoofdpijn varieerde van minder dan 2 maanden (104), tussen 2 en 3 maanden, (102) tussen 4 en 6 maanden (100), en tussen 13 en 18 maanden (103).

Het karakter was 3 maal niet gedefinieerd (100), (102) en (103), en 1 maal "omspannend" (104).

Er was in geen enkel geval sprake van uitstraling, en de lokalisatie van de hoofdpijn was steeds "diffuus"

Misselijkheid en braken werden in alle gevallen geregistreerd. Duizeligheid kwam voor bij nummer 100. Er werd geen correlatie gevonden tussen de plaats van de tumor en lokalisatie van de hoofdpijn.

Bij alle gevallen leidde de hoofdpijn tot het ondernemen van actie.

#### ALGEMENE CONCLUSIE:

Hoofdpijnklachten komen bij meningeomen aan de schedelbasis wat vaker voor dan bij een lokalisatie van de tumor elders.

Bovendien gaan deze tumoren aan de schedelbasis vaker dan meningeomen elders gepaard met braken, misselijkheid en duizeligheid (Chi-kwadraat:  $\alpha < 0,01$ ; tweezijdig).

Ook stuwingspapillen bleken bij meningeomen in de achterste schedelgroeve wat vaker voor te komen.

Over het gehele materiaal is het verschil in frequentie van de stuwingspapillen bij meningeomen in de achterste schedelgroeve en elders significant. (Mann - Whitney:  $\alpha = 0.0244$ ).

<i>Lokal.</i>	<i>N</i>	<i>Hoofdpijn %</i>	<i>Misselijk/braken</i>	<i>Duizelig</i>	<i>Stuwingspapillen</i>
<i>Falx</i>	32	43.7	15.6	15.6	25.0
<i>Convexiteit</i>	36	44.4	13.9	5.6	22.2
<i>Schedelbasis</i>	40	52.5	37.5	27.5	30.0



## § 5 ZWELLING

Het symptoom zwelling werd afzonderlijk beschouwd omdat het af en toe vermeld werd als bevinding in de literatuur (Guillaume e.a. 1957).

De zwelling werd nader omschreven op de volgende kenmerken: duur; consistentie; correlatie met een trauma; correlatie met de lokalisatie van het meningeoom en correlatie met een osteoom.

No.	Duur	Consistentie	Correlatie trauma	Correlatie local.mening	Correlatie osteoom
<i>Zwelling</i>					
<i>Falx</i>					
13	3	<i>fluctuerend</i>	-	+	-
44	12	<i>hard</i>	-	+	+
57	12	<i>hard</i>	-	+	+
68	7	<i>fluctuerend</i>	-	+	+
<i>Convexiteit</i>					
7	12	<i>week</i>	-	+	-
16	8	<i>hard</i>	-	+	+
22	1	<i>hard</i>	-	+	+
<i>Schedelbasis</i>					
52	1	<i>fluctuerend</i> <i>pulserend</i>	-	+	-
61	7	<i>hard</i>	-	+	+
63	7	<i>hard</i>	+	+	+
88	5	<i>hard</i>	-	+	-
89	6	<i>hard</i>	-	+	-
<i>Ventrikels</i>					
101	1	<i>week</i>	-	+	-

## FALX

Op een totaal van 32 falx meningeomen kwam er 4 maal zwelling voor (12,5%).

De duur van de zwelling was bij 2 patienten (44), (57) meer dan 10 jaar en in beide gevallen betrof het knobbels op het hoofd.

Bij patient (68) bestond de zwelling tussen 19 en 24 maanden en was er fluctuatie in het operatiegebied. Er werd bij operatie een osteoom gevonden aan de buitenkant van de schedel en aan de binnenkant een aardappelgroot meningeoom biparietaal, dat de sinus longitudinalis over een traject van 6 cm dichtdrukte. Bij patient (13) bestond de zwelling tussen de 4 en 6 maanden, er was fluctuatie en bij operatie werd ter plaatse een mandarijn-groot meningeoom gevonden, dat verbindingen had met de sinus sagittalis superior. Hierbij werd geen osteoom gevonden.

Bij patient (44) bestonden de knobbels sinds jaren middenachter op het hoofd.

Op een routine blanco schedelfoto werden afwijkingen gezien, die een nader specialistisch onderzoek wettigden (verdichting van botstructuren in het gebied van de sin.sagitt.sup.) zodat het meningeoom ontdekt werd.

Bij de operatie werd een meningeoom gevonden dat links parietaal was gelokaliseerd en zich voortzette door het schedelbot in de weke delen en over een lengte van 3 cm in de sin.sagitt.superior was ingegroeid.

De knobbels bleken gevormd te worden door een osteoom.

Bij patient (57) bestonden de knobbels op het hoofd al 18 jaar. Wegens hoofdpijn werd een blanco schedelfoto gemaakt, waarop een lokaal verdikt schedeldak te zien was en dat leidde tot de ontdekking van een osteoom, met daaronder een kippenei groot biparietaal gelokaliseerd meningeoom, doorgroeiend door de sinus sagittalis superior en een deel van de falx.

## CONCLUSIE :

Zwelling op het hoofd kan een indicatie zijn voor het bestaan van een meningeoom, zeker als de zwelling het gevolg is van een osteoom.

De zwelling (osteoom) kan lange tijd zich symptoomloos manifesteren maar kan later door toename van de omvang of door optreden van begeleidende verschijnselen zoals hoofdpijn (57) leiden tot routinematig röntgenonderzoek van de schedel en detectie van het meningeoom.

Bij de weke fluctuerende zwellingen welke kortere tijd bestonden werden ook meningeomen gevonden in het betreffende gebied.

De consistentie van de zwelling bleek dus om het al of niet bestaan van een meningeoom van geen belang.

Bij alle 4 patienten werden er verbindingen gevonden van de meningeomen met de sinus sagittalis superior zodat verondersteld mag worden dat de meningeomen constant gevoed werden uit dit overvloedige veneuze vaatbed.

In geen enkel geval bestond er een overtuigende relatie met een trauma. Zeker niet als de criteria van Zülch werden aangehouden. Bij alle patienten bestond er een positieve correlatie van de plaats van de zwelling met de lokalisatie van het meningeoom.

In 3 van de 4 gevallen (44), (57), (68) werd een positieve correlatie gevonden tussen de zwelling en een osteoom.

Bij nummer (13) werd er geen osteoom gevonden.

## CONVEXITEIT:

Op een totaal van 36 convexiteitsmeningeomen werd 3 maal een zwelling gevonden (8,3%).

Bij 1 patient (7) was er sprake van een weke zwelling in het gebied waar 15 jaar eerder een meningeoom operatie had plaats gevonden. Bij de operatie werd een mandarijngroot meningeoom met een cyste links fronto temporaal gevonden.

Nummer 16 had sinds 2 jaar een harde knobbel links fronto temporaal, dat een osteoom bleek te zijn. Bij operatie bleek ter plaatse een meningeoom te zijn in de fissura Sylvii.

Nummer (22) had links fronto parietaal een zwelling die sinds 7 weken bestond. Gezien de hoge leeftijd van de patient (91 jaar) werd volstaan met een proefexcisie dat als histologisch resultaat opleverde een maligne meningeoom.

#### CONCLUSIE:

Bij deze 3 gevallen van convexiteitsmeningeomen bleek steeds een correlatie te bestaan van de plaats van de zwelling met de lokalisatie van het meningeoom, en in 2 van de 3 gevallen ook met een osteoom. Er was geen correlatie met een trauma.

De consistentie was in 2 gevallen hard (16) en (22) en in geval (7) was de zwelling - in het vroegere operatiegebied - week.

#### SCHEDELBASIS EN VENTRIKELS

In deze groep van 45 meningeomen met lokalisatie aan de schedelbasis en in de ventrikelsystemen werd 6 maal een zwelling gevonden (13,3%).

Nummer 52 had enkele weken vóór de operatie een zwelling gekregen bij de linker slaap, die fluctueerde en pulseerde en later bleek te corresponderen met een sterk bloedende tumor die het bot had gedestruëerd en zich had uitgebreid zowel intracranieel als intraorbitaal.

Histologisch bleek de tumor een angiomateus meningeoom met sarcomateuze ontaarding.

Nummer 61 kreeg 2 jaar vóór de operatie een uitpuilend rechteroog door een tumor die in de temporaalspier was gegroeid, terwijl zich ter hoogte van het pterion een rijksdaalder groot meningeoom bevond, dat zich "en plaque" voortzette in de ala magna en parva van het sphenoid, en tot intra orbitaal was doorgroeid.

Nummer 63 had 4 jaar voor de operatie een val gemaakt op de linkerzijde van het hoofd.

2 Jaar later ontwikkelde zij ter plaatse een harde zwelling die bleek te berusten op een osteoom van het schedelbot, waaronder een meningeoom van het sphenoid werd gevonden dat "en plaque" was uitgegroeid.

Patient 88 had een zwelling links temporaal, waarbij het bot van binnenuit geusureerd was door druk van een grote harde intradurale tumormassa, die bij extirpatie een verkalkt meningeoom bleek te zijn.

Patient 89 had een protrusio bulbi OS die veroorzaakt werd door een "inner ridge" meningeoom van het linker sphenoid die "en plaque" de orbita binnendrong.

Patient 101 betrof een 9 maanden oude baby die sinds 4 weken een steeds groter hoofd kreeg en bij operatie een vuistgroot meningeoom van de linker zijventrikel bleek te hebben.

#### CONCLUSIE:

Bij deze 6 gevallen van meningeomen met schedelbasis en ventrikellokalisatie bleek steeds een correlatie tussen de plaats van de tumor en de zwelling.

In 2 gevallen was er een correlatie met een osteoom (61) en (63) en in 1 geval met een trauma (63).

#### ALGEMENE CONCLUSIE:

Zwellingen bleken bij een lokalisatie aan de falx of de convexiteit of de schedelbasis in ongeveer overeenkomstige frequentie voor te komen.

mentale stoornissen	bradyphrenie					initiatieverlies				
	concentratiestoornissen					moria				
schedelbasis & ventrikels	geheugenstoornissen					lokalisatie meningeoom				
	inprenting stoornissen emot.labiliteit					incontinentia dementerings- verschijnselen				
2	+	+	+	+	+	+	-	L a A	-	+
5	+	+	+	+	+	+	-	R a A	-	+
15	+	+	+	+	+	+	+	LR a A	+	+
20	+	+	+	+	+	+	-	LR a A	+	+
26	+	+	+	+	+	+	-	R a A	-	+
30	+	+	+	+	+	+	-	LR a A	-	+
45	+	+	+	+	+	+	-	L b D	-	+
77	+	+	+	+	+	+	-	R b D	+	+
78	+	+	+	+	+	+	-	L b D	-	+
86	+	-	-	-	+	+	-	R b AD	-	-
102	+	-	-	-	-	+	-	L b CA	-	-
107	+	+	+	+	+	+	-	L infra tent.	+	+
108	-	-	-	-	+	-	-	L intra tent,	-	-

a=voorste 1/3; b=middelste 1/3; c=achterste 1/3;  
a=frontaal; c=parietaal; d=temporaal; e=occipitaal.

mentale stoornissen	bradyphrenie					initiatiefverlies				
	concentratiestoornissen					moria				
	geheugenstoornissen					lokalisatie meningeoom				
	CONVEXITEIT	inprenting stoornissen							incontinentia	
	emot.labiliteit							dementerings- verschijnselen		
1	+	+	+	+	-	-	-	L a A	+	+
4	+	+	+	+	+	+	-	L a A	+	.
6	+	+	+	+	-	-	-	L a A D	.	.
7	+	-	-	-	-	-	-	L a A D	.	.
9	-	-	+	-	-	-	-	R a A	.	.
11	+	+	+	+	-	+	-	R a A	.	+
16	+	+	+	+	-	+	-	L a A D	.	+
17	+	+	+	+	+	+	-	L a A C	+	+
21	+	+	+	+	+	+	+	R a A	.	+
23	+	+	+	+	+	+	+	R a A	.	+
31	-	-	-	-	-	-	-	L a A C	+	.
37	+	+	+	+	-	+	-	R a A C	.	+
48	+	+	+	+	+	+	-	R b C	.	+
50	+	+	+	+	-	+	-	R b C	.	+
53	-	+	+	+	-	-	-	R b C	.	.
59	+	+	+	+	+	+	-	R b C	.	+
64	+	+	+	+	+	+	-	L b C E	.	+
66	+	-	-	-	-	-	-	L b C E	.	.
67	+	-	-	-	-	-	-	R b A C	.	.
93	+	+	+	+	-	+	-	R b C	.	.
84	-	-	-	-	+	-	-	L c C	.	.
90	+	+	+	+	-	+	-	R c C	.	+
97	-	-	-	-	+	-	-	R b D	.	.

mentale stoornissen	bradyphrenie					initiatiefverlies				
	concentratiestoornissen					moria				
	geheugenstoornissen					lokalisatie meningeoom				
	FALX	inprenting stoornissen				incontinentia				
	emot.labiliteit				dementerings verschijnselen					
13	+	+	+	+	-	+	-	L a A	+	+
41	+	+	+	+	-	+	-	LR <sup>a</sup> <sub>b</sub> A C	-	-
60	+	+	+	+	-	+	-	R b C	-	-
8	+	+	+	+	-	+	-	R a A	-	+
18	+	+	+	+	-	+	-	R a A	-	-
19	+	+	+	+	-	+	-	RL a A C	+	+
28	+	+	+	+	-	+	-	R a A	-	+
38	+	-	-	-	-	-	-	RL a A C	-	-
72	+	-	-	-	-	-	-	R b C	-	-
74	+	+	+	+	-	+	-	LR b C E	-	-
76	-	+	+	+	-	+	-	L b C	-	-
81	+	-	-	-	-	+	-	L c E	-	-
96	+	-	-	-	-	-	-	R b C	-	-
51	-	+	+	+	+	-	-	L c C E	-	-
94	+	-	-	-	-	-	-	RL c C E	-	-
98	-	-	-	-	+	-	-	R c D E	-	-



## § 6 MENTALE STOORNISSEN

Iedere neuroloog of neurochirurg kent de verhalen over patienten die geruime tijd opgenomen zijn geweest in psychiatrische inrichtingen met mentale stoornissen, die later door overijverige jonge neurologische assistenten werden herkend als de psychiatrische symptomen van meningeomen.

In de serie van 32 falxmeningeomen werd 16 maal gerefereerd aan z.g. mentale stoornissen (50%).

Na bestudering van de vermelde verschijnselen en catalogisering kon de volgende rubricering worden aangehouden:

Bradyphrenie, waaronder wordt verstaan, een vertraagd psychisch tempo dat zich uit in langzaam spreken, denken en handelen.

Een zich moeizaam en traag ontwikkelen van zowel intra- als extrapsychische processen, waardoor de patienten zowel in woord als gebaar, niet voldoende tempo kunnen maken.

Stoornissen in de concentratie.

Stoornissen in het geheugen.

Stoornissen in de inprenting.

Het verschijnsel van de emotionele labiliteit, waardoor emotioneel aangrijpende processen bij de betrokkenen niet slechts inwendige emoties losmaken, maar ook uitwendig waarneembare gevolgen van die emoties, zoals lichte ontvlambaarheid, toornigheid, huilen, transpireren en veranderingen in de stem en ademhaling, evenals het optreden van tremoren aan de handen.

Verlies van initiatief of "Mangel an Antrieb": een gevoel van niet op gang kunnen komen, waarschijnlijk verband houdende met een tekort aan overzicht of planmatige aanpak van een bepaalde handeling. De "moria" of "witzelsucht", een neiging tot het maken van zouteloze z.g. "flauwe" grappen, vermoedelijk door een tekort schieten van kritische zelfbeoordeling. De incontinentia urinae c.q. alvi als symptoom van een reeds ver voortgeschreven dementering, en tenslotte verschijnselen van het z.g. dementie syndroom met stoornissen in de orientatie van tijd, plaats en persoon al of niet ge-

lardeerd met confabulaties ter camouflering van de voor de betrokkenen soms pijnlijke situaties. Per vermelde casus waarbij mentale stoornissen werden gevonden werd de plaats van het meningeoom vermeld in drie dimensioneel verband t.w. links-rechts, voorste middelste achterste derde gedeelte van de falx en lokalisatie in de onderscheidene zone's van het cerebrum, van frontaal, parietaal, temporaal en occipitaal.

#### FALX:

Bradyphrenie kwam van alle symptomen het meeste voor nl. 13 van de 16 keer.

Concentratiestoornissen werden vermeld in 10 van de 16 gevallen evenals inprenting stoornissen (10 van de 16). Daarbij dient opgemerkt te worden dat alle 3 de categorieën dus concentratie-geheugen- en inprenting-stoornissen zich manifesteerden bij dezelfde patienten, dus als een soort trias van de diagnostiek.

Men zou dan ook in dit verband kunnen spreken van een cerebraal organisch syndroom.

Emotionele labiliteit werd in 2 van de 16 gevallen vermeld.

Initiatiefverlies trad op in 10 van de 16 gevallen, en moet dus als een niet onbelangrijk vroeg diagnosticum van deze groep tumoren beschouwd worden.

Moria werd in geen enkel geval als verschijnsel bij de mentale stoornissen vermeld.

Incontinentie kwam bij 2 van de 16 patienten voor waarbij 1 keer ook incontinentia alvi (19).

Over het algemeen kan gesteld worden dat incontinentia alvi een indicatie is voor een ernstiger stoornis in mentaal opzicht dan inc. urinae.

Dementeringsverschijnselen tenslotte werden beschreven bij 4 van de 16 gevallen. Het betrof hierbij de patienten (8), (13), (19) en (28).

Bij patient (8) ging de dementie gepaard met bradyphrenie concentratie-geheugen- en inprentingstoornissen en initiatiefverlies.

Er was geen emotionele labiliteit, geen moria en geen incontinentie.

De tumor bleek gelokaliseerd rechts frontaal in het voorste derde gedeelte van de falx.

Patient (13) vertoonde naast dementie, ook inc.urinae, bradyphrenie, concentratie-geheugen en inprentingstoornissen en initiatiefverlies.

Er bestond geen moria en geen emotionele labiliteit. De tumor was gelokaliseerd links frontaal in het voorste derde gedeelte van de falx.

Patient (19) had naast dementeringsverschijnselen, waarvoor ze was opgenomen in een psychiatrische inrichting, ook inc.urinae et alvi.

Verder had zij bradyphrenie, concentratie-geheugen- en inprentingstoornissen en initiatiefverlies. Geen emotionele labiliteit en geen moria.

Opname in de neurochirurgische kliniek had plaats omdat de dementering de laatste maanden voortschreed; patiente een frontaal syndroom ontwikkelde en tenslotte een bewustzijnsdaling kreeg met stuwingspapillen en een rechtszijdig hemisyndroom.

Het was daarvoor kennelijk ontgaan aan de observatoren dat zij apractische en agnostische verschijnselen vertoond had, waardoor een intracranieële tumor differentiaal diagnostisch overwogen had moeten worden.

De tumor bleek handpalmgroot, dubbelzijdig fronto parietaal gelokaliseerd in het voorste derde gedeelte van de falx.

Patiente overleed enkele uren na de operatie aan een achterwand infarct.

Numer (28) bleek naast dementie te hebben: bradyphrenie, concentratie, geheugen en inprentingstoornissen en initiatiefverlies. Geen emotionele labiliteit of moria.

De tumor was gelegen rechts frontaal in het voorste derde deel van de falx.

In totaal bleek de tumor 5 maal dubbelzijdig gelegen 4 maal links

en 7 maal in de rechter hemisfeer. Bij 1 patient (41) nam de tumor zowel het voorste als het middelste derde gedeelte van de falx in beslag. Bij 6 patienten was de tumor gelegen in het voorste derde gedeelte, bij 5 patienten in het middelste en bij 4 patienten in het achterste derde gedeelte van de falx.

De lokalisatie in de verschillende zone's van het cerebrum leverde de volgende bevindingen op.

7 Keer werden dubbele lokalisaties gevonden, waarbij 3 keer frontoparietaal, 3 keer parieto-occipitaal en 1 keer temporo-occipitaal. Van de 7 dubbele lokalisaties van het meningeoom bleek de tumor 5 keer links en rechts tegelijk voor te komen.

De fronto-parietale tumor, die 3 keer werd gevonden (19), (38), (41) was ook 3 keer dubbelzijdig aangelegd en vertoonde in 2 gevallen het grootste aantal mentale stoornissen (41) en (19). Bij nummer (38) werd slechts bradyphrenie gevonden.

Parieto-occipitaal werd bij 3 patienten een meningeoom gevonden (74), (51) en (94).

Bij de patienten (74) en (94) was de tumor dubbelzijdig aangelegd.

Bij de patienten (74) en (51) werden meerdere verschijnselen van mentale stoornissen gevonden dan bij (94) waarbij ondanks een dubbelzijdig voorkomend parieto-occipitaal meningeoom, slechts bradyphrenie werd gevonden.

Tenslotte werd bij patient (98) een rechtszijdig temporooccipitaal meningeoom gevonden, dat als enige mentale stoornis emotionele labiliteit gaf.

#### CONCLUSIE:

Mentale stoornissen kunnen, mits er naar gezocht wordt en mits zij worden herkend, een belangrijke bijdrage leveren tot de opsporing van falx meningeomen.

Vooraf de in het voorste derde gedeelte van de falx voorkomende meningeomen (frontale en fronto parietale lokalisaties) geven al vroeg symptomen van een organisch syndroom dat geruime tijd

voordat de neurologische verschijnselen optreden, zich manifesteert in subtiele veranderingen in het algemeen dagelijks gedrag van de patiënt.

Verlies van belangstelling en initiatief, bradyphrenie; stoornissen in concentratie- geheugen en inprenting, worden al in een vroeg stadium in een vrij hoog percentage gevonden.

Hoe verder naar caudaal de tumor is gelegen, hoe minder frequent de mentale stoornissen zijn met uitzondering van de emotionele labiliteit die juist optreedt bij de meest caudale lokalisaties.

Misschien is de beste bron van informatie omtrent patienten met deze tumoren wel de naaste familie die vaak heteroanamnestisch, subtiele microdiagnostisch belangrijke inlichtingen omtrent het veranderd gedrag van de betrokkene kan geven.

## CONVEXITEIT

Van de 36 convexiteitsmeningeomen werden in totaal bij 23 patienten mentale stoornissen aangetroffen.

Bradyphrenie werd 18 keer geregistreerd; Concentratiestoornissen waren aanwezig bij 16 patienten.

Geheugenstoornissen bij 17 patienten.

Inprentingstoornissen bij 16 en emotionele labiliteit bij 9 patienten. Initiatiefverlies was aanwezig bij 13 patienten, moria bij 2; incontinentie bij 4 en dementeringsverschijnselen bij 12 patienten. Nummer (1) had naast dementeringsverschijnselen alle symptomen van een organisch syndroom, terwijl een krielkipei groot meningeoom links frontaal werd gevonden.

Ook de nummers (11), (16), (17), (21) en (23) vertoonden naast dementie een organisch syndroom, evenals (37), (48), (50), (59), (64) en (90).

Voor nadere bijzonderheden zij verwezen naar bijgaand schema en beschrijving van de gevallen in het register.

## CONCLUSIE:

Ook in deze groep meningeomen wordt in een hoog percentage bradyphrenie aangetroffen, evenals andere symptomen van het cerebraal organisch syndroom en dementering.

## SCHEDELBASIS EN VENTRIKELS

Van de 45 gevallen met lokalisatie aan de schedelbasis en in de ventrikels, werden 13 maal mentale stoornissen aangetroffen. Bradyphrenie werd 12 maal geregistreerd. Concentratiestoornissen werden gevonden bij 10 patienten.

Ditzelfde aantal en wel voorkomende bij dezelfde patienten werd ook gevonden voor de geheugenstoornissen en inprentingstoornissen.

Emotionele labiliteit kwam voor bij 12 patienten, hetzelfde aantal als bij initiatiefverlies. Moria werd slechts bij 1 patient beschreven. Incontinentie werd gevonden bij 4 patienten. Dementeringsverschijnselen kwamen voor bij 11 gevallen.

De patienten 2, 5, 15, 20, 26, en 30 vertoonden allen een frontaal organisch syndroom met dementeringsverschijnselen.

De tumor bleek bij deze gevallen uit te gaan van, of te infiltreren in het fronto basale gedeelte van de schedel.

De patienten 45, 77, 78, hadden eveneens een frontaal organisch syndroom, terwijl de tumor hierbij uitging van het basale deel van de middelste schedelgroeve en de temporaal streek.

Patient 86 vertoonde bradyphrenie, initiatiefverlies en emotionele labiliteit.

Patient 107 had een organisch syndroom met dementering terwijl de tumor infratentorieel was gelokaliseerd en door oedeemvorming hiertoe aanleiding moet hebben gegeven.

Patient 108 had eveneens een infratentorieel gelokaliseerde tumor, die emotionele labiliteit had gegeven.

Patient 102 had een tumor in een zijventrikel die tot bradyphrenie en initiatiefverlies had geleid.



## CONCLUSIE:

Ook in deze groep komt de bradyphrenie het meest als symptoom voor, gevolgd door initiatieverlies en emotionele labiliteit en daarna door concentratie-geheugen- en inprentingstoornissen.

## ALGEMENE CONCLUSIE:

Als men de mentale stoornissen verdeelt in twee groepen namelijk bradyphrenie, concentratiestoornissen, geheugenstoornissen, inprentingstoornissen enerzijds en emotionele labiliteit en dementersverschijnselen (stoornissen in de orientatie van tijd, plaats en persoon, al of niet met confabulaties) anderzijds, dan blijkt het volgende:

De eerste groep komt vooral voor bij lokalisatie van het meningeom aan de falx en de convexiteit in het voorste derde gedeelte van het schedelgewelf, terwijl de tweede groep een voorkeur heeft voor een lokalisatie aan de schedelbasis in de voorste schedelgroeve.

In het algemeen traden bij meningeomen aan de schedelbasis duidelijk minder mentale stoornissen op dan bij de andere lokalisaties (respectievelijk 30% en 52% of 66%).

Mentale stoornissen in %	Falx	Convexiteit	Schedelbasis
Totaal	52	66	30 *
Bradyphrenie	42	51	28 .
Concentratiestoornis	32	46	25 .
Geheugenstoornis	32	49	25 .
Inprentingstoornis	32	46	25 .
Emotionele labiliteit	6 *	23	30
Initiatieverlies	32	43	28 .
Incontinentie	6	9	10
"Dementie"	13 *	34	25

(Chi-kwadraat  $\leq 0,05$ ; eenzijdig)

\* : significant minder dan beide andere percentages;

. : idem, doch dan één van de percentages.

Mentale stoornissen ( in % )	Voorste	Middelste	Achterste schedelgroeve
Totaal	63	43	33 .
Bradyphrenie	58	36	17 .
Concentratiestoornis	50	31	13 *
Geheugenstoornis	53	31	13 *
Inprentingstoornissen	50	31	13 *
Emotionele labiliteit	22	14	17
Initiatiefverlies	53	29	13 .
Incontinentie	18	2	4
"Dementie"	43	17	8 .

(Chi-kwadraat  $\leq$  0,05; eenzijdig)

\* : significant minder dan beide andere percentages;

. : idem doch dan één van de andere percentages.

Wanneer de mentale stoornissen vergeleken werden met de lokalisatie van het meningeoom qua hersenkwab, dan bleek voor alle kwaliteiten de frontale lokalisatie de meeste mentale stoornissen te geven, gevolgd door parietaal, behalve voor de emotionele labiliteit die bij een temporale lokalisatie van het meningeoom het meeste voorkwam (frontaal in 39% ; parietaal in 25% ; temporaal in 67% en occipitaal in 43%).



<i>fals</i>	<i>Convulsies pré-operatief soort</i>	<i>Tijdsduur te aanval voor operatie</i>				<i>tongbeet</i>	<i>be wusteloosheid</i>	<i>lokalisatie R.I.P.</i>	<i>Incontinentia urinae</i>		<i>resttoestand bijzonderheden</i>
		<i>aantal</i>							<i>resttoestand</i>		
41	<i>gegen.</i>	7	2	-	+		<i>R+L a+b A+C</i>	-	<i>b</i>	<i>mot.afasie + agrafie + frontaal syndroom</i>	
91	<i>focaal</i>	5	2	-	-		<i>R c C+E</i>	-	<i>b</i>	<i>monoparese been L.</i>	
8	<i>gegen.</i>	6	<i>enkele</i>	+	+		<i>R a A</i>	-	<i>b</i>	<i>dementering + li.zijdige hemiplegie</i>	
72	<i>focaal</i>	1	<i>fre-</i>	-	+		<i>R b C</i>	+	<i>b</i>	<i>progressieve li.zijdige hemiparese</i>	
			<i>quent</i>								
74	<i>gegen.</i>	1	2	-	+		<i>R+L b C+E</i>	+	<i>b</i>	<i>VII rechtszijdige hemiplegie + dwangstand hoofdRe</i>	
83	<i>focaal</i>	3	1	-	-		<i>L b C</i>	-	<i>b</i>	<i>hemiparese rechts + apraxie + ataxie L.</i>	

convexiteit	Convulsies	Tijdsduur 1e aanval				Incontinentia			
	pré-operatief	voor operatie				urinae			
	soort	aantal	tongbeet		bewusteloosheid		resttoestand		
					lokalisatie		bijzonderheden		
					R.I.P.				
6	gegen.	2	enkele	+	+	L a A D	+	b	mot.afasie + R. hemianopsie + VII + hand
7	focaal	3	enkele	-	-	L a A D	-	b	afasie: R.hemiparese
9	focaal	2	enkele	-	-	R a A	-	c	FODS: papiloedeem
11	gegen.	11	herhaalde	+	+	R a A	+	b	papiloedeem ODS + parese li.arm
17	focaal	1	2	-	-	L a A C	-	b	R.zijdige trekkingen
25	focaal	1	1	-	-	L a A	-	b	FODS:papiloedeem + Re.hemiparese
31	focaal	5	enkele	-	+	L a A C	+alvi	b	parese R.hand
42	focaal	1	1	-	-	R b C	-	b	coord.st.Re.
46	focaal	6	enkele	-	-	R b C	-	b	Li.hemiparese
48	focaal	2	enkele	-	-	R b C	-	b	dementering + Li.hemi parese
50	focaal	11	enkele	-	-	R b C	-	b	Li.VII + bulbair + hemiparese
53	focaal	2	enkele	-	-	R b C	-	a	postictaal parese li.voet + been
65	focaal	3	enkele	-	-	R b C	-	b	parese li.been parese
66	focaal	1	1	-	-	L b E C	-	b	R.hemi hypaesthesie
67	focaal	1	1	-	-	R b A C	-	b	Li.VII + hemiparese + Re.coord.st parese
93	focaal	1	enkele	-	-	R b C	-	b	Lihemi hypaesthesie
43	focaal	2	enkele	-	-	R c C E	-	b	Li.spast.hemiparese
73	focaal	2	enkele	-	-	R c C E	-	b	Li.hemianopsie + VII + parese li.hand
97	focaal	9	herhaalde	-	-	R b D	-	c	anosmie

schedelbasis & ventrikels	Convulsies pré-operatief		Tijdsduur 1e aanval voor operatie				Incontinentia urinae		
	soort		aantal		tongbeet		resttoestand		
							bijzonderheden		
						bewusteloosheid			
						lokalisatie			
						R.I.P.			
2	gegen.	10	frequent	+	+	L a A	+	a	dement frontaal syndroom
5	gegen.	6	enkele	-	+	R a A	-	c	frontaal syndroom
26	gegen.	6	2	-	+	R a A	-	c	ontremd
69	focaal	4	3	-	-	R b A D	-	c	aura"raar"worden
77	gegen.	2	2	-	+	R b D	-	b	hemi-parkinson ll.
82	gegen.	1	2	+	+	R b A D	+	a	middle ridge sphenoid
87	focaal	10	enkele	-	+	R b D	+	c	temporaal epil.aanvallen
95	gegen.	1	1	+	+	R b D	-	a	outerridge sphenoid
107	gegen.	8	frequent	-	+	L d infratent	+	a	achterste schedelgr. brughoek ll.
113	focaal	10	1	-	-	R d infratent	-	a	tentorium(supra- en infratent.)

resttoestand a = passagiere

b=blijvend

c=geen.

## § 7 PRE-OPERATIEF OPGETREDEN CONVULSIES

Het optreden van convulsies, of epileptische insulden bij meningeomen, moet gezien worden als een gevolg van druk uitgeoefend door de tumor op corticale structuren.

Vaak wordt het begin van de insulden ook lokaal ervaren, Jackson'se epilepsie, en treedt in de loop van de aanval uitbreiding op naar een groter gebied, door prikkeling van de aangrenzende zone van de haard.

Deze primaire haard epilepsie- die zowel motorisch als sensibel kan zijn,- kan secundair generaliseren, waarbij na aanvankelijk zich uitbreidende haard verschijnselen bij helder bewustzijn, bewustzijnsverlies optreedt met bilateraal synchrone tonische gevolgd door clonische ontladingen, begeleid door incontinentie en tongbeet, vaak gevolgd door een meestal passagiere postictaal hemisyndroom.

### FALX

In het materiaal kwam bij 6 patienten met falxmeningeomen pre-operatief convulsies voor. De bijzonderheden werden bijgebracht in bijgaande tabel.

De nummers (72), (83) en (91) vertoonden focale insulden.

Patient (72) had sinds 9 jaar een in progressie toenemende linkszijdige hemiplegie met sinds enkele weken frequent (2-3 x per dag) optredende Jackson'se epileptische insulden met trekkingen in de linker gezichtshelft, hand, arm en been, incontinentie en bewusteloosheid.

Er werd bij operatie een mandarijngroot meningeoom rechts parietaal gevonden, uitgaande van het middelste derde gedeelte van de falx.

Postoperatief was patient klinisch verslechterd en anderhalve maand later overleed hij in een rusthuis. De insultfrequentie was niet verminderd.

Patient (83) vertoonde focaal epileptische insulden met schokken in de rechter lichaamshelft die 5 maanden voor opname tijdens een graviditeit voor het eerst waren opgetreden. Er was hierbij geen bewusteloosheid, geen tongbeet en geen incontinentie.

Als resttoestand had zij een rechtszijdige hemiplegie met apraxie en een ataxie overgehouden.

Een kippenei groot meningeoom links parietaal gelegen en uitgaande van het middelste derde gedeelte van de falx werd bij de operatie verwijderd. De partus verliep zonder problemen en bij controle 1 1/2 jaar later was de klinische toestand van patiente verbeterd.

Patient (91) had sinds een jaar twee maal een Jackson'se aanval gekregen met trekkingen in het linkerbeen dat had geleid tot een monoparese.

Er was geen tongbeet en geen incontinentie daarbij opgetreden, en geen bewusteloosheid. Er bestond wel een hypaesthesie van de paretische linker onder extremiteit.

Bij de operatie werd een R.parietaal gelokaliseerde tumor verwijderd, die uitging van het achterste derde gedeelte van de falx en ingroeide in de sinus sagittalis superior.

Er trad hersenoedeem op tijdens de operatie en patient was postoperatief verslechterd en ADL onzelfstandig. De linkerarm was hierbij afuctioneel.

De patienten (8), (41) en (74) vertoonden gegeneraliseerde insulden.

Bij nummer (8) was 2 jaar vóór de operatie een subarachnoidale bloeding opgetreden. In aansluiting hieraan had zij enkele malen gegeneraliseerde epileptische insulden gekregen met bewusteloosheid, tongbeet zonder incontinentie.

Zij bleef een linkszijdig hemiplegisch syndroom overhouden en vertoonde een progressieve dementering. Tevens aanvallen van verwardheid, braken en desoriëntatie.

Bij de operatie werd een vuistgrote tumor die rechts frontaal door de dura was gegroeid, in 2 zittingen verwijderd. Postoperatief vertoonde de patiente een frontaal syndroom als na leucotomie. Patient (41) had in 2 jaar 2 x een gegeneraliseerd insult gekregen

met bewusteloosheid, zonder tongbeet en incontinentie.

Als resttoestand bestond er een frontaal syndroom met agrafie en een motorische afasie.

Bij operatie werd een totaal van 400 gram tumor verwijderd in 3 zittingen.

De tumor was dubbelzijdig aangelegd, mediaal naar achter en frontaal en breidde zich uit langs de falx rechts en links tot aan de schedelbasis.

Na aanvankelijke verbetering trad 7 maanden na operatie een recidief op van een meningosaroom dat ondanks bestraling 1 jaar na de operatie patient tot de dood leidde.

Patient (74) vertoonde 1 maand voor opname twee maal een gegeneraliseerd epileptisch insult met bewusteloosheid en incontinentie zonder tongbeet. Als resttoestand bestond er een centrale rechtszijdige N.facialis parese met een rechtszijdige hemiplegie en een dwangstand van het hoofd naar rechts. Patiente had tevens last van concentratiestoornissen en derealisatie verschijnselen.

Er werd bij operatie een pingpongbal grote tumor links parietaal tegen de falx aanliggende gevonden met een kers grote tumor rechts onder de sinus sagittalis superior.

Postoperatief was patiente klinisch verbeterd en tot 7 jaar na de operatie kon zij vervolgd worden zonder dat een recidief was opgetreden.

#### CONCLUSIE:

Convulsies als verklikkers van de falxmeningeomen kwamen in het materiaal in 6 van de 32 gevallen voor (18,8%).

Drie maal waren de insulten focaal volgens het type Jackson en drie maal gegeneraliseerd.

De tijdsduur verlopend vanaf de eerste aanval tot de operatie varieerde van minder dan 2 maanden tot 1 1/2 - 2 jaar. Het aantal opgetreden insulten varieerde van 1 x tot frequent (enkele malen per dag).

Bewusteloosheid werd bij 4 patienten geregistreerd,

incontinentia urinae, bij 2 patienten en tongbeet 1 maal

In alle gevallen was een postictale resttoestand van blijvende aard aanwezig.

De lokalisatie van de tumor was bij 2 patienten dubbelzijdig. Bij 3 patienten rechts en 1 maal links. Bij 1 patient nam de tumor een stuk van het voorste en middelste gedeelte van de falx in beslag, 1 maal het voorste derde gedeelte, 3 maal het middelste derde en 1 maal het achterste derde gedeelte.

Twee keer was de tumor parieto-occipitaal, 1 keer fronto-parietaal, 1 keer frontaal en 2 keer parietaal aangelegd.

Tenslotte kon bij 3 patienten gesproken worden van een verslechterde postoperatieve toestand, bij 2 patienten was er sprake van verbetering en bij 1 patient was de toestand gelijk gebleven.

## CONVEXITEIT

In totaal werd van de 36 patienten bij 19 preoperatief insulden geregistreerd (52,8%). Hiervan had bij 2 patienten het insult een gegeneraliseerd en bij 17 een focaal karakter. De tijdsduur van de 1e aanval tot de opname c.q. operatie varieerde van enkele weken tot tussen 5 en 10 jaren.

Bij de patienten (17, (25), (42), (66), (67) en (93) bedroeg het tijdsverloop tot de opname minder dan 2 maanden.

De patienten (6), (9), (48), (53), (43) en (73) hadden een tijdsverloop tussen 2 en 3 maanden vóór hospitalisatie.

De patienten (7) en (65) 4 - 6 maanden; nummer (31) 10 - 12 maanden, nummer (46) 13 - 18 maanden en nummer (97) had 3 - 4 jaar voor opname reeds preoperatief insulden getoond. Het aantal insulden dat was opgetreden varieerde van 1x(nummers) 17; 25; 42; 66; 67 en 93) via "enkele malen" (nummers 6; 7; 9; 31; 46; 48; 50; 53; 65; 93; 43; en 73) tot "herhaalde malen" (nummers 11; 97).

Tongbeet werd geregistreerd bij 2 patienten (6; 11).

Bewusteloosheid bij 3 (6; 11; 31).

Incontinentia urinae bij 3 patiënten(6;11),terwijl bij (31) ook incontinentia alvi werd gevonden.

Een resttoestand van blijvende aard trad op bij 16 patiënten; van passagière aard in 1 geval en in 2 gevallen was er geen resttoestand na het insult.

In de tabel zijn per geval de bijzonderheden van de resttoestanden opgenomen. De lokalisatie van het meningeoom tenslotte was in alle gevallen eenzijdig, waarvan 6 maal links en 13 maal rechts. Verder werden 8 maal samengestelde lokalisaties beschreven nummers (6; 7; 17; 31; 66; 67; 43; 73).



## SCHEDELBASIS & VENTRIKELS

Van de 45 gevallen uit deze groep werden 10 keer pre operatief convulsies geregistreerd (22,2% ). Deze waren 3 maal focaal (69, 87, 113) en 7 maal gegeneraliseerd (2, 5, 26, 77, 82, 95, 107). De tijdsduur van de eerste aanval tot de operatie varieerde van minder dan 2 maanden (82, 95) tot 4 - 5 jaar (2, 87, 113).

Patient 77 had een tijds interval van 2 - 3 maanden, nummer 69 7 - 9 maanden, de patienten 5 en 26, 13 - 18 maanden en patient 107, 2 - 3 jaar tot de operatie.

Het aantal convulsies was bij de patienten 95 en 113 éénmaal, bij de gevallen 26, 77 en 82 tweemaal, bij patient 69 driemaal en bij de patienten 5 en 87 enkele malen, terwijl bij patient 2 frequent convulsies werden geregistreerd.

Tongbeet werd bij 3 patienten opgemerkt nl. 2, 82 en 95.

Bewusteloosheid kwam voor bij de patienten, 2, 5 en 26, 77, 82, 87, 95, 107, terwijl de patienten 69 en 113 geen bewustzijnsdaling vertoonden.

Incontinentia urinae was aanwezig bij de patienten 2, 82, 87 en 107.

De patienten 2, 82, 95, 107 en 113 vertoonden een passagière resttoestand; patient 77 een blijvende resttoestand, terwijl de patienten 5, 26, 69 en 87 geen resttoestand hadden na de convulsies.

De tabel vermeldt de bij ieder behorende bijzonderheden. De lokalisatie van het meningeoom was 2 maal linkszijdig en 8 maal rechtszijdig.

Bij 3 patienten was de tumor gelokaliseerd in de voorste, bij 5 patienten in de middelste en 2 maal in de achterste schedelgroeve. Bij 3 patienten was de tumor gesitueerd in de frontale, bij 3 in de temporale, en bij 2 in de fronto temporale zone.

Bij 2 patienten was de tumor infratentorieel gelegen.

Hersenenuwen	I	II	III	IV	V	VI	VII	VIII	IX	X	XI	XII	lokalisatie tumor
Falx													
13						R							L a A
24							L						R a A D
39					R		R						L b C
41													R L a b A C
57													R L b C
60						L, cor- nea hyp algesie	L	L			L		R b C
85							R						R c C E
14													L a A
18													R a A
19													R L a A C
27													R L a A
28													R a A
34							L	L					R a A
36													R L a A
38								L					R L a A C
72								L					R b C
74					R		R	R			R		L R b C E
75								L					L R b C E
												R	L b C

Falx	Hersenenuwen												lokalisatie tumor			
	I	II	III	IV	V	VI	VII	VIII	IX	X	XI	XII				
76												R	L	b	C	
81		FODS:stuwing quadrantanop sie				L&R							L	c	E	
83		FODS:stuwing					R						L	b	C	
96							L						R	b	C	
51		FODS:stuwing L hemianopsie R.											L	c	CE	
94		FODS:stuwing											R	L	c	CE
98					L		L						R	c	DE	
<b>Totaal</b>	<b>2</b>	<b>14</b>	<b>1</b>	<b>0</b>	<b>4</b>	<b>3</b>	<b>12</b>	<b>2</b>	<b>0</b>	<b>0</b>	<b>1</b>	<b>2</b>				
<b>Convexiteit</b>																
1		FODS:papil oedeem	L&R			L							L	a	A	
4	L	FODS:papil oedeem					R						L	a	A	
6		R.hemi anopsie					R						L	a	AD	
9		FODS:papil oedeem											R	a	A	
11		FODS:papil oedeem	R										R	a	A	
22		VOS/VOD	L	L		L							L	a	AC	

<i>Hersenenuwen</i>	<i>I</i>	<i>II</i>	<i>III</i>	<i>IV</i>	<i>V</i>	<i>VI</i>	<i>VII</i>	<i>VIII</i>	<i>IX</i>	<i>X</i>	<i>XI</i>	<i>XII</i>	<i>lokalisatie tumor</i>
<i>Convexiteit</i>													
23		<i>FODS: papil oedeem</i>											<i>R a A</i>
25		<i>FODS: papil oedeem</i>						<i>L</i>					<i>L a A</i>
37		<i>FODS: papil oedeem</i>											<i>R A A C</i>
50							<i>L</i>		<i>L</i>	<i>L</i>	<i>L</i>	<i>L</i>	<i>R b C</i>
55		<i>FODS: papil oedeem</i>					<i>L</i>						<i>R b A C</i>
58							<i>L</i>						<i>R b C A</i>
59		<i>FODS: papil oedeem</i>					<i>L</i>						<i>R b C</i>
64		<i>VODS ↓ hemianopsie R.</i>											<i>L b C E</i>
67							<i>L</i>						<i>R b A C</i>

Hersenzenuwen schedelbasis	I	II	III	IV	V	VI	VII	VIII	IX	X	XI	XII	lokalisatie tumor
Voorste schedelgroeve													
2	L	Foster- Kennedy VODS: 5/300											L.olfactorius
5	L&R												L.R.olfactorius
10		VOD: O VOS:L.hemi anopsie											L. olfactorius R.
12	L&R	L.hemi anopsie			L		L	L	L	L			tuberculum sellae
15	L&R	R.quadrant											L.R.olfactorius
20		FODS:papil oedeem			L&R								L.olfactorius R.
29		VODS ↓ quadrant R											tuberc.sellae
30	L&R	VOS ↓ menianop- sie L.											L.olfactorius R.
32		hemianop- sie bitem- poraal						L					tuberc.sellae
33		bitempora- le hemianop- sie											tuberc.sellae
35		VOS: ↓ FOS;atrofie papil											tuberc.sellae

<i>Hersenenuwen schedelbasis</i>	<i>I</i>	<i>II</i>	<i>III</i>	<i>IV</i>	<i>V</i>	<i>VI</i>	<i>VII</i>	<i>VIII</i>	<i>IX</i>	<i>X</i>	<i>XI</i>	<i>XII</i>	<i>lokalisatie tumor</i>
<i>Middelste schedelgroeve</i>													
45		VODS: ↓ FODS: papil oedeem			L.		L.						L.fossa temp.
47		VOS ↓ FOS: atro- fie papil											L.outerridge
52		FODS: papil oedeem											L. pterion
54		FOD: atro- fie papil											R.sphenoid
61		VOD: ↓											R.retrooculair
62		FODS: papil oedeem					R						L.sphenoid
63		VOS: ↓ FOS: atro- fie papil											L.sphenoid
71		VODS: ↓ hemi anopsie bi- temp.											tuberc.sellae
77			R										tentorium
78		hemianopsie R.					R					R	tentorium
79							L						L.middle ridge
80		FOD: atrofie gezichtsveld OD ↓											R.middle ridge

	I	II	III	IV	V	VI	VII	VIII	IX	X	XI	XII	lokalisatie tumor
<i>Hersenzenuwen schedelbasis</i>													
82		FODS:pa- pil oedeem											R.middle ridge
89		FOS:atrofie gezichtsveld OS ↓	L										L.inner ridge
<i>Achterste schedelgroeve</i>													
106		FODS:pa- pil oedeem				L							vermis cerebellum
107		FODS:pa- pil oedeem			R		R	L			R	R	L.fossa posterior
108				R	R&L	R	R	R	R		R		L.cerebellum
109								R	R		R	R	R.fossa posterior
110						L			L				L.fossa posterior
111		FODS:pa- pil oedeem	R	R			R	R					R.infra tentorieel
112		FODS:pa- pil oedeem					L						L.fossa posterior
113			R	R									R.supra & infra tentorieel

	<i>I</i>	<i>II</i>	<i>III</i>	<i>IV</i>	<i>V</i>	<i>VI</i>	<i>VII</i>	<i>VIII</i>	<i>IX</i>	<i>X</i>	<i>XI</i>	<i>XII</i>	<i>lokalisatie tumor</i>
40		<i>FODS: papil oedeem</i>	<i>L</i>	<i>L</i>		<i>L</i>							<i>L c C</i>
70		<i>FODS: papil- oedeem</i>					<i>R</i>						<i>L c CE</i>
73		<i>hemi anopsie L</i>					<i>L</i>						<i>R c CE</i>
84		<i>FODS: papil- oedeem</i>											<i>L c C</i>
90		<i>hemi- anopsie L</i>											<i>R c C</i>
92		<i>FODS: papil oedeem quadrant</i>											<i>L c C</i>
97	<i>anos- mie bdz.</i>												<i>R b D</i>



<i>Hersenzenuwen</i>		<i>I</i>	<i>II</i>	<i>III</i>	<i>IV</i>	<i>V</i>	<i>VI</i>	<i>VII</i>	<i>VIII</i>	<i>IX</i>	<i>X</i>	<i>XI</i>	<i>XII</i>	<i>lokalisatie tumor</i>
<i>Ventrikels</i>														
<i>100</i>			<i>FODS:pa- pil oedeem</i>						<i>L</i>					<i>schedelbasis 3e ventrikel</i>
<i>101</i>			<i>FODS:pa- pil oedeem</i>	<i>L</i>		<i>L</i>		<i>L</i>						<i>li.zijventrikel</i>
<i>102</i>			<i>VODS ↓ FODS:oedeem</i>											<i>li.zijventrikel</i>
<i>103</i>			<i>hemianopsie</i>	<i>L</i>				<i>L</i>						<i>li.zijventrikel</i>
<i>104</i>			<i>FODS: R oedeem</i>											
			<i>FODS: oedeem</i>						<i>R</i>					<i>Re.zijventrikel</i>

## § 8 HERSENZENUWEN STOORNISSEN

De hersenzenuwenstoornissen werden geregistreerd in neven gaande tabellen

Op een totaal van 32 falxmeningeomen werd 25 maal een stoornis geconstateerd in de functie van een of meerdere hersenzenuwen (78,1%).

Bij verschillende patienten waren meerdere hersenzenuwen aangedaan.

### FALX:

N.I. De N.Olfactorius (I) was bij 2 van de 25 patienten aangedaan (8%).

Bij beide patienten (14) en (19) was er een dubbelzijdige anosmie. Bij patient (14) was de tumor links frontaal gelokaliseerd en ging zij uit van de crista galli en de falx, terwijl de FODS verminderd was, en bij patient (19) was er sprake van een handpalmgrote tumor Re.frontoparietaal uitgaande van de falx met uitbreiding naar frontaal tot onder de falx. Hierbij werd ook papiloedeem gevonden beiderzijds.

N.II. De N.opticus (II) was bij 14 van de 25 patienten aangedaan (56%).

De visus was bij 5 patienten gestoord, waarbij 3 maal dubbelzijdig. Gezichtsveld afwijkingen werden gevonden bij 4 patienten, waarbij 2 maal een hemi- en 2 maal een quadrantanopsie (16 %).

Fundusafwijkingen werden beschreven bij 10 van de 25 patienten (40%). Het betrof hierbij papiloedeem in beide ogen bij 8 patienten en een eenzijdige stuwingspupil bij 2 patienten.

Patient (41) had een verminderde visus ODS en bleek een tumor te hebben die dubbelzijdig was aangelegd frontoparietaal en die zowel het voorste als het middelste deel van de falx in beslag nam.

Patient (57) had eveneens een verlaagde VODS met een tumor lokalisatie biparietaal in het middelste derde deel van de falx.

Patient (60) vertoonde een hemianopsie links, hetgeen correspondeerde met een rechts parietale tumor in het middelste derde deel van de falx.

Bij deze patient vertoonde de N.V. een hypalgesie van de cornea, bestond er een centrale VII parese links een stoornis van de N.acusticus links, met evenwicht- en gehoorstoornissen en een afwijking van de N.XII links. (Fasciculaties en deviatie van de tong bij uitsteken).

Bij patient (18) werd een éézijdige visusdaling met aan dezelfde kant papiloedeem en atrofie gevonden. Dit bleek te corresponderen met een rechtszijdige frontale tumor uitgaande van het voorste derde deel van de falx.

Patiënt (27) bleek een linkszijdige visus vermindering te paren aan een stuwingspapil aan dezelfde zijde. De daarbij behorende tumor was dubbelzijdig frontaal gelokaliseerd uitgaande van het voorste derde deel van de falx.

Patient (28) had beiderzijds stuwingspapillen met een éézijdige tumor frontaal aan het voorste derde deel van de falx.

Patient (36) had ook beiderzijds stuwingspapillen met een dubbelzijdige frontale tumor aan het voorste derde deel van de falx.

Patient (75) had een quadrant anopsie rechts, dubbelzijdige stuwingspapillen, een linkszijdige N.facialisparese bij een dubbelzijdige parieto occipitale tumor die gelegen was aan het middelste derde deel van de falx.

Patient (81) had een quadrant anopsie met dubbelzijdig stuwingspapillen, dubbelzijdige N.abducens parese bij een tumor lokaliserende links occipitaal aan het achterste derde deel van de falx.

Patient (83) had beiderzijds stuwingspapillen, een rechtszijdige N-facialis parese en een links parietale tumor aan het middelste derde gedeelte van de falx.

Patient (51) had een rechtszijdige hemianopsie met stuwingspapillen beiderzijds, een linkszijdige N.oculo motorius parese en een links parieto occipitaal gelokaliseerde tumor aan het achterste derde deel van de falx.

Patient (94) vertoonde dubbelzijdige stuwingspapillen met een dubbelzijdige parieto occipitale tumor aan het achterste derde gedeelte van de falx.

### N.III

Stoornissen in de N.III (oculo motorius), werd bij 1 van de 25 patienten geregistreerd (4%).

Bij patient (51) bestond er een linkszijdige N.oculomotorius parese die samen ging met dubbelzijdige stuwingspapillen en een R.zijdige hemianopsie, zodat dit geval reeds hiervoor werd beschreven bij de stoornissen van de N.opticus.

De N.oculomotorius afwijking was incompleet met een verwijde linker pupil en een vernauwde linker ooglid spleet.

### N.IV

Afwijkingen van de N.trochlearis werden in deze serie niet gevonden.

### N.V

De N.trigeminus was aangedaan bij 4 van de 25 patienten (16%). Bij patient (39) bestond er een rechtszijdige N.trigeminus uitval (hypoesthesie van alle 3 takken met verlaagde cornea reflex rechts) gecombineerd met een rechtszijdige N. facialis parese overeenkomende met een tumor links parietaal aan het middelste derde deel van de falx.

Patient (60) met een linkszijdige cornea hypalgesie werd reeds beschreven bij de N.opticus afwijkingen wegens de begeleidende linkszijdige hemianopsie.

Patient (74) vertoonde een rechtszijdige N.trigeminus uitval gecombineerd met een rechtszijdige N.facialis parese, een rechtszijdige N.acusticus stoornis (gehoorsvermindering R en optredende valneigingen door draaiduizeligheid naar rechts) een N. accessorius parese rechts (verminderde aanspanning van de M. sterno cleido mastodeus).

De tumor bleek gelokaliseerd dubbelzijdig parieto occipitaal aan het middelste derde deel van de falx.

#### N.VI

De N.abducens vertoonde bij 3 van de 25 patienten een stoornis in de functie (12%).

Bij patient (13) bestond er een rechtszijdige N.abducens parese bij een tumor links frontaal uitgaande van het voorste derde deel van de falx.

Patient (34) had een linkszijdige N.abducens parese met een linkszijdige N.facialis parese die het gevolg waren van een rechts frontaal gelokaliseerde tumor in het voorste derde deel van de falx.

Patient (81) met een dubbelzijdige N.abducens parese werd reeds beschreven bij de N.opticus afwijkingen wegens gelijktijdig bestaande stuwung in fundo en een quadrant anopsie.

#### N.VII

De N.facialis vertoonde bij 12 van de 25 patienten stoornissen (48%).

De patienten (60), (75) en (83) werden reeds beschreven bij de N.opticus afwijkingen wegens gelijktijdig bestaande hemianopsie links (60); dubbelzijdige stuwingspapillen (83) en dubbelzijdige stuwingspapillen plus quadrant anopsie (75).

Patient (24) had een linkszijdige N.facialis parese bij een rechts fronto temporale tumor aan het voorste derde deel van de falx.

Patient (39) werd beschreven bij de N.trigeminus afwijkingen in verband met de gecombineerde afwijkingen.

Patient (85) had een rechtszijdige N.facialis parese bij een rechts parieto-occipitale tumor lokalisatie uitgaande van het achterste derde deel van de falx.

Patient (34) werd beschreven tezamen met de N.abducens parese links.

Patient (38) had een linkszijdige N.facialis parese bij een dubbelzijdige fronto parietale tumor aan het voorste derde deel van de falx.

Patient (72) had een linkszijdige N.facialis parese bij een tumor rechts parietaal aan het middelste derde traject van de falx.

Patient (74) werd reeds beschreven bij de N. trigeminus afwijkingen en patient (75) bij de N.opticus afwijkingen, evenals patient (83).

Patient (96) had een linkszijdige N.facialis parese bij een rechts parietale tumor aan het middelste derde deel van falx.

Patient (98) had een linker N.facialis parese en werd reeds beschreven tezamen met de N.trigeminus afwijking die haar begeleidde.

#### N.VIII

De N.acusticus was bij 2 patienten aangedaan (8%). Beide gevallen (60) en (74) werden reeds beschreven bij de N.opticus (60) en N. trigeminus (74).

#### N.IX;X;XI

De N.glosso pharyngeus vertoonde in deze serie geen enkele maal afwijkingen evenals de N.vagus. De N.accessorius was bij 1 patient (74) aangedaan en werd reeds beschreven bij de N.trigeminus aandoeningen.

#### N.XII

De N.hypoglossus was 2 keer betrokken bij een afwijking.

Patient (60) werd reeds beschreven en bij patient (76) was er een rechtszijdige N.hypoglossus stoornis (deviatie van de tong naar Rc bij uitsteken als enige klinische afwijking van de hersenzenuwen). De corresponderende tumor bleek links parietaal uit te gaan van het middelste derde deel van de falx.

#### CONCLUSIE:

Over het algemeen kan men stellen dat de afwijkingen bij de hersenzenuwen vrij goed correleren met de lokalisatie van de tumoren. De N.opticus was het meest frequent aangedaan (56%).

Hierna volgde de N.facialis met 48% en de N.trigeminus met 16% de N.acducens met 12%, de N.acusticus met 8%, evenals de N.olfactorius en de N.hypoglossus.

De N.oculomotorius en de N.accessorius haalden 4% en de N.trochlearis, de N.glossopharyngeus en de N.vagus vertoonden geen afwijkingen.

## CONVEXITEIT

Van de 36 gevallen werd 22 maal een stoornis in één of meerdere hersenzenuwen geregistreerd (61,1%).

### N I

De N.Olfactorius was 2 maal aangedaan (9,1%). Bij patiënt (4) was er een linkszijdige anosmie corresponderende met een links frontale tumor.

Patiënt (97) had een dubbelzijdige anosmie terwijl de tumor hier gelegen was rechts temporaal met uitbreiding naar mediaal en frontaal.

### N II

De N.Opticus was 18 maal betrokken bij een dysfunctie (81,8%) waarvan in 13 gevallen er sprake was van papiloedeem (72,2%). Bij patiënt (92) ging dit gepaard met een quadrant-anopsie rechts corresponderende met een tumor links parietaal.

In alle gevallen van papiloedeem correspondeerde dit dubbelzijdig symptoom met een eenzijdig gelokaliseerde tumor.

Hemi anopsie werd bij 5 patienten geregistreerd waarvan patient (92) reeds werd genoemd (quadrant-anopsie en papiloedeem). Patiënt (6) had een rechtszijdige hemianopsie corresponderende met een links fronto temporale tumor.

Patiënt (64) had een rechtszijdige hemianopsie met verlaagde VODS bij een linkszijdige parieto-occipitale tumor; patient (73) had een linkszijdige hemianopsie bij een rechtszijdige parieto-occipitale tumor en patient (90) had een linkszijdige hemianopsie, terwijl de tumor rechts parietaal was gelegen.

Patiënt (22) had een VOS VOD bij een links fronto-parietale tumor.

### N III

De N. Oculo motorius was geïnvolveerd bij 4 patienten (18,2%). Patiënt (1) vertoonde een dubbelzijdige oculo motorius stoornis met wijde en lichtstijve pupillen.

Patiënt (11) had een anisocorie OS OD. Patiënt (22) had last van diplopiën en patiënt (40) had een nystagnus naar rechts sterker dan links.

### N IV

De N. trochlearis was slechts aangedaan bij patiënt (22).

### N VI

De N. abducens vertoonde stoornissen bij 3 patiënten (13,6%) n.l. (1) (22) en (40).

### N VII

De N. facialis was 9 maal aangedaan (40,9%), in alle gevallen corresponderende met de contralateraal gelokaliseerde tumor.

### N VIII

De N. octavus was aangedaan bij patiënt (25) die een verminderd gehoor links vertoonde, hetgeen bleek gepaard te gaan met een tumor links frontaal.

### N IX; N X; N XI; N XII

De vier caudale hersenzenuwen bleken bij 1 patiënt alle vier aangedaan (50) waarbij een linkszijdige bulbaire syndroom bleek te corresponderen met rechtzijdige parietaal gelokaliseerde tumor.



## SCHEDELBASIS & VENTRIKELS

Van de 45 gevallen uit deze groep bleek bij 38 patienten een afwijking in één of meerdere der hersenzenuwen (84,4%).

### N I

De N.olfactorius vertoonde bij 5 patienten (13,2%) een afwijking, waarbij 4 maal de afwijking dubbelzijdig was 5, 12, 15, 30 en bij 1 patient (2) eenzijdig.

Bij de patienten 12, 15 en 30 was de tumor ook dubbelzijdig aangelegd. Slechts bij nummer 5 bestond er een éénzijdige frontale tumor, terwijl de anosmie dubbelzijdig was.

In alle gevallen was de tumor gesitueerd in de fronto basale zones.

### N II

De N.opticus vertoonde 31 maal afwijkingen (81,6%).

Visusdaling aan één of beide ogen werd bij 11 patienten gevonden (35,5%). Gezichtsveldafwijkingen werden geregistreerd bij 11 patienten (35,5%). Dit betrof zowel hemi-anopsie, quadrantanopsie als bitemporale anopsie.

Atrofie van de papilla N.optici bij één of beide ogen werd aangetroffen bij 7 patienten (22,6%). Papiloedeem was aanwezig bij 15 patienten (48,4%).

Patient 2 bleek het Foster-Kennedy symptoom te hebben met visusdaling en correspondeerde met een links frontaal gelokaliseerd olfactorius meningeoom.

Patiënt 10 had aan het od een visus o en aan het os een linkszijdige hemianopsie, veroorzaakt door een dubbelzijdige schedelbasis tumor in de frontalc zone.

Patient 12 had een linkszijdige hemianopsie met afwijkingen aan de linker N.Trigeminus, facialis, octavus, glossopharyngeus en vagus. Er werd een tuberculum sellae meningeoom gevonden. Patient (15) had een quadrantanopsie rechts bij een dubbelzijdig olfactorius meningeoom.

Patient (20) had dubbelzijdig papiloedeem en dubbelzijdige N.trigeminus afwijkingen, die bleken te berusten op een dubbelzijdig gelokaliseerd olfactorius meningeoom.

Patient (29) had aan beide ogen een visusdaling en een quadrant-anopsie rechts bij een tuberculum sellae meningeoom.

Patient (30) had een visusdaling op het linkeroog met een linkszijdige hemianopsie bij een dubbelzijdig olfactorius meningeoom.

De patienten 32 en 33 hadden een bitemporale hemianopsie en patient 35 had een verminderde visus OS met linkszijdige papilatrofie.

In alle drie gevallen was er sprake van een tuberculum sellae meningeoom.

Patient (45) had beiderzijds een verminderde visus en papiloedeem gecombineerd met linkszijdige afwijkingen van de N.trigeminus en facialis. Er werd een meningeoom van de linker fossa temporalis gevonden.

Bij patient (47) ging een verminderde visus op het linker oog met atrofie van de papilla N. optici, gepaard met een "outerridge" meningeoom van het linker sphenoid.

Patient (52) had dubbelzijdig papiloedeem en een spherisch meningeoom van de pterionstreek een usuur van het os temporale had veroorzaakt.

Patient (54) had papilatrofie rechts en een meningeoom van de ala parva van het rechter sphenoid.

Patient (61) had rechts verminderde visus als gevolg van een retro-oculair, intra-orbitaal meningeoom rechts.

Patient (62) had dubbelzijdig papiloedeem en een rechtszijdige N.facialis parese bij een meningeoom van het middelste en mediale deel van het linker sphenoid.

Patient (63) had op het linkeroog een verminderde visus met papilatrofie bij een meningeoom van het middelste en laterale gedeelte van het linker sphenoid "en plaque" uitgegroeid.

Patient (71) had een verminderde visus op beide ogen en een bitemporale hemianopsie bij een meningeoom van het tuberculum sellae.

Patient (77) had rechts een N.oculomotorius parese bij een tentorium meningeoom rechts.

Patient (78) had een rechtszijdige hemianopsie, een rechtszijdige N.facialis parese en een rechtszijdige parese van de N.hypoglossus, bij een tentorium meningeoom links.

Patient (79) had een linkszijdige N.facialis parese bij een middle ridge meningeoom van het linker sphenoid.

Patient (80) had aan het rechteroog een concentrisch beperkt gezichtsveld en een atrofie van de papilla N.optici, veroorzaakt door een middle ridge meningeoom van het rechter sphenoid.

Patient (82) had papiloedeem beiderzijds ten gevolge van een middle ridge meningeoom van het rechter sphenoid.

Patient (89) had een uitval van het linker onder gezichtsveld met atrofie van de papilla N.optici gecombineerd met een partiële N.oculo motorius parese links, corresponderende met een "inner ridge" meningeoom van het linker sphenoid.

Patient (106) combineerde dubbelzijdig papiloedeem met een linkszijdige N.abducens parese ten gevolge van een hoog cervicaal gelegen meningeoom dat zich uitbreidde naar de vermis van het cerebellum.

Patient (107) had dubbelzijdig papiloedeem, N.trigeminus afwijkingen rechts, een N.facialis parese rechts, een N.octavus afwijking links, parese van de rechter N.accessorius en de N.hypoglossus. Er bleek een meningeoom aanwezig in de linkerhelft van de achterste schedelgroeve die doorgroeide tot de brughoek links.

Patient (108) had een afwijking van de rechter N.trigeminus, een dubbelzijdige N.abducens parese, een rechtszijdige N.facialis, N.octavus, N.glossopharyngeus en N.accessorius parese ten gevolge van een meningeoom dat vrijwel de gehele linker cerebellum hemisfeer innam.

Patient (109) had een parese van de rechter N.octavus de N.glossopharyngeus, de N.accessorius en de N.hypoglossus, veroorzaakt door een meningeoom van de fossa posterior met uitbreiding naar de rechterbrughoek.

Patiënt (110) had een N. abducens parese links, en een N. glosso pharyngeus parese links bij een meningeoom van de achterste schedelgroeve, dat de linker cerebellum hemisfeer naar boven en naar rechts verdrong.

Patient (111) had dubbelzijdig papiloedeem, een N. oculomotorius parese rechts, een N. trigeminus parese rechts, een N. facialis en een N. octavus parese rechts, corresponderende met een meningeoom van de rechter brughoek die zich onder het tentorium cerebelli uitbreidde.

Patient (112) had beiderzijds papiloedeem, een N. facialis parese links bij een meningeoom van de linker fossa posterior.

Patient (113) had een N. oculomotorius parese rechts, en een afwijking van de rechter N. trigeminus bij een supra en infra tentorieel gelokaliseerd meningeoom rechts.

Patient (100) had papiloedeem bdz. met een parese van de N. octavus bij multiple meningeomen van de schedelbasis en een meningeoom van de derde ventrikel.

Patient (101) had beiderzijds papiloedeem, een N. oculomotorius parese links, een N. trigeminus dysfunctie links, en een N. facialis parese links, bij een groot meningeoom in de linker zijventrikel.

Patient (102) had een verminderde visus en papiloedeem beiderzijds bij een meningeoom van de linker zijventrikel.

Patient (103) had een hemianopsie rechts en dubbelzijdig papiloedeem, een linkszijdige N. oculomotorius parese, en een linkszijdige N. facialis parese bij een intra ventriculair meningeoom van de linkerzijventrikel.

Patient (104) had beiderzijds papiloedeem en een afwijking van de rechter N. octavus bij een intra ventriculair meningeoom van de rechter zijventrikel.

### N III

De N. oculomotorius was 6 keer geïnvolveerd (15,8%) waarvan 3 maal rechts en 3 maal links, steeds corresponderende met de ipsilaterale lokalisatie van het meningeoom.

#### N V

De N.trigeminus was 8 keer betrokken bij een dysfunctie (21,1%), waarvan 3 maal links, 4 maal rechts en 1 keer dubbelzijdig.

Bij 2 patienten (107) en (108) met lokalisatie in de achterste schedelgroeve was de contralaterale N.trigeminus aangedaan.

#### N VI

De N.abducens was 3 keer aangedaan (7,9%), twee maal links en een keer beiderzijds.

#### N VII

De N.facialis was 11 maal betrokken bij het proces. (28,9%). Zoals blijkt uit de descriptie van de gevallen kan men zien, dat er alternerend een correlatie bestaat met een ipsi- dan wel een contra laterale lokalisatie van de tumor.

#### N VIII

De N.octavus was 8 maal aangedaan (21 %). Slechts in 2 gevallen (108 en 100) correspondeerde de lokalisatie van de tumor niet met de zijde van de afwijking.

#### N IX

De N.glossopharyngeus was 4 maal aangedaan (10,5%). Patient 108 had rechts afwijkingen bij een fossa posterior tumor links.

#### N X

Patient (12) had een dysfunctie van de linker N.recurrens.

#### N XI

Drie gevallen (7,9%) vertoonden een stoornis in de functie van de N.accessorius (107, 108, 109). Slechts patient 108 vertoonde weer een contra laterale correlatie met de lokalisatie van de tumor.

## N XII

Drie patienten (78, 107, 109) hadden een éénzijdige stoornis in de functie van de N.hypoglossus (7,9%).

## CONCLUSIE

Verreweg het meest is de N.opticus betrokken bij een dysfunctie ten gevolge van een meningeoom van de schedelbasis en/of de ventrikels.

Uiteraard is bij meningeomen van de voorste schedelgroeve, zoals olfactorius meningeomen en meningeomen van het tuberculum sellae de N.I en II sterk geïmpliceerd.

De andere hersenzenuwen zijn soms op afstand door het proces beïnvloed (oedeemvorming en/of drukverhoging).

Ook bij meningeomen in de middelste schedelgroeve en de ventrikelsystemen is het percentage aandoeningen van de N.opticus hoog.

Bij lokalisaties in de achterste schedelgroeve is dat minder.

## § 9 HERSENSTAMAFWIJINGEN

Hiervoor werden als criteria genomen verlaging van het bewustzijn, labiele regulatie van de autonome functies en het voorkomen van pathologische hersenstamreflexen.

### FALX:

Op een totaal van 32 falxmeningeomen werden 11 maal hersenstamafwijkingen aangetroffen (34,3%).

Verlaagd bewustzijn kwam in 10 van de 11 keer voor (90,9%), terwijl hersenstamreflexen bij 4 van de 11 gevallen werden beschreven (36,4%).

Bij 1 patient was er sprake van een labiele regulering van autonome functies (9%). Bij dit laatste geval (13) werd gevonden naast een verlaagd bewustzijn, verlangzaamde pols, oplopende temperatuur met labiele tensie.

Tevens waren de corneo mandibulaire reflex, de palmomentale reflex en de zuigreflex positief.

Patient (24) vertoonde slechts een verlaagd bewustzijn, evenals de patienten (41), (8), (14), (28), (51) en (81).

Het bewustzijn kan beschouwd worden als een kwaliteit van het voorste gedeelte van de hersenstam.

Patient (18) vertoonde naast een verlaagd bewustzijn ook een positieve snout reflex, grijpreflexen en een dubbelzijdige palmo mentale reflex.

Patient (34) had naast een verlaagd bewustzijn ook een dubbelzijdig opwekbare corneomandibulaire reflex.

Patient (85) had geen bewustzijnsdaling maar wel een positieve snout reflex en positieve palmo mentale reflexen beiderzijds.

### CONCLUSIE:

De bewustzijnsdaling als een parameter voor een stoornis in de functie van de hersenstam scoort in deze groep van meningeomen erg hoog (90,9%). Bij de pathologische hersenstamreflexen bleken de phylogenetisch oude reflexen als snout grijp- en zuigreflexen,

evenals de corneomandibulaire en de palmomentale reflex in 4 van de 11 gevallen geregistreerd te worden (36,4%). Slechts bij 1 patient werden labiele autonome functies geregistreerd. De indruk bestaat dat in practisch alle gevallen die gepaard gingen met bewustzijnsdaling, dit het gevolg was van een dreigende in-klemming.

<i>Hersenstam stoornissen</i>	<i>Bewustzijn verlaagd</i>	<i>Hersenstamreflexen</i>	<i>Labiele regul.autonome functies</i>
<i>Falx</i>			
13	+	+	+
24	+	-	-
41	+	-	-
85	-	+	-
8	+	-	-
14	+	-	-
18	+	+	-
28	+	-	-
34	+	+	-
81	+	-	-
51	+	-	-

*Convexiteit*

<i>Hersenstam stoornissen</i>	<i>Bewustzijn verlaagd</i>	<i>Hersenstamreflexen</i>	<i>Labiele regulatie - autonome functies</i>
<i>CONVEXITEIT</i>			
1	+	-	-
7	+	-	-
11	+	-	-
16	+	-	-
22	-	+	-
23	+	-	-
25	+	-	-
37	+	-	-
66	+	-	-
70	+	-	-



## CONVEXITEIT

In de groep convexiteitsmeningeomen werden 10 maal hersenstamafwijkingen geregistreerd (27,8%). Hiervan waren er in 9 gevallen bewustzijnsdalingen nl. patiënten 1, 7, 11, 16, 23, 25, 37, 66 en 70. Bij nummer 22 was er sprake van pathologische hersenstamreflexen en in geen enkel geval bestond er labiele regulatie van autonome functies.

Patient (50) betrof een zwakbegaafde man die al jaren diabetes had waarvoor hij behandeld werd met insuline. Noch de operatie of het postoperatieve beloop werd door de diabetes op enigerlei wijze beïnvloed.

## SCHEDELBASIS EN VENTRIKELS.

Patient 5 had enkele malen achtereen een acute bewustzijnsinzinking. Er waren geen positieve hersenstamreflexen noch een labiele regulatie van autonome functies.

Ook patient 15 had een wisselend sensorium zonder positieve stamreflexen en labiele autonome functies.

Patient 20 had af en toe een sterk gedaald bewustzijn. De stamreflexen waren negatief. Ook patient 26 had af en toe een periode van bewustzijnsdaling.

Patient 77 was vrijwel comateus bij onderzoek, maar vertoonde verder geen positieve stamreflexen.

Patient 78 had eveneens slechts een verlaagd bewustzijn, evenals patient 101.

Patient 107 had een verlaagd bewustzijn en een positieve snout- en palmo mentale reflex.

### Conclusie:

In alle van de 8 gevallen was er sprake van bewustzijnsdaling. In 1 geval (107) waren er aan één zijde positieve stamreflexen opwekbaar en in geen enkel geval werd een labiele regulatie van de autonome functies geregistreerd.

<i>Hersenstam stoomissen</i>	<i>Bewustzijn verlaagd</i>	<i>Hersenstamreflexen</i>	<i>Labiele regulatie - autonome functies</i>
<i>Schedelbasis</i>			
<i>&amp;</i>			
<i>Ventrikels</i>			
5	+	-	-
15	+	-	-
20	+	-	-
26	+	-	-
77	+	-	-
78	+	-	-
101	+	-	-
107	+	+L	-

<i>Endocriene stoomissen</i>	<i>Diabetes</i>	<i>Schildklier st.</i>	<i>Bijnierschors</i>	<i>Hypofyse</i>	<i>Lokalisatie tumor</i>
24	+	-	-	-	<i>R.frontaal</i>
41	+	-	-	-	<i>R.frontaal</i>
14	-	+	-	+	<i>L.frontaal</i>
74	-	+	+	+	<i>L. parieto-occ. R.</i>
10	+	+	+	+	<i>Tuberc.sellae</i>
12	+	-	-	-	<i>Tuberc.sellae</i>
29	-	-	-	+	<i>Tuberc.sellae</i>
32	-	+	-	+	<i>Tuberc.sellae</i>
33	-	+	-	+	<i>Tuberc.sellae</i>
86	-	-	-	+	<i>Middle ridge</i>

## § 10 ENDOCRIENE STOORNISSEN

### FALX:

Endocriene stoornissen werden gevonden bij 4 van de 32 falx-meningeomen (12,5 %).

Bij patient (14) werd de detectie van de tumor voorafgegaan door klachten van kouwelijkheid en trager worden, hetgeen een onderdeel bleek te zijn van het z.g. "chiasma syndroom".

Patient (24) bleek bij opname een ontregelde diabetes mellitus te hebben. Na regulering hiervan werd een links frontale tumor verwijderd, die geen verdere invloed heeft gehad op het verloop van de diabetes.

Patient (41) had ook een diabetes mellitus met bij opname een diabetisch verlopende bloedsuikercurve. Ook hier bleek de relatie met het meningeoom klinisch niet duidelijk, ofschoon de dubbelzijdige fronto parietale tumor een groot deel van de schedelinhoud in beslag nam.

Patient (74) vertoonde hypophysaire stoornissen, schildklier- en bijnierschorsafwijkingen bij opname. Ook in dit geval omvatte de dubbelzijdige parieto-occipitale tumor, een groot deel van de schedelinhoud.

### CONCLUSIE:

Uit de beschreven gevallen lijkt het alsof ontregeling van een bestaande diabetes mellitus kan optreden als gevolg van toenemende druk intracranieel.

Ook de gevonden schildklier hypofunctie, en de verminderde hypofyse- en bijnierschorsfuncties moeten als gevolg van toenemende intracraniele drukverschijnselen worden beschouwd, die leiden tot z.g. "fern symptomen" van de verhoogde intra craniële druk.

## SCHEDELBASIS

Patiënt 10 had de laatste jaren veel dorst, was veel dikker geworden ondanks weinig eten, had 1st van gauw vermoeid worden en kouwelijkheid.

Zij bleek een verlaagde 17 keto steroïden en 17 hydroxysteroiden uitscheiding te hebben in de urine. Na operatie van een tuberculum sellae meningeoom was haar klinische toestand zodanig verergerd, dat zij op de endocrinologische afdeling moest worden opgenomen.

Daar bleek postoperatief, de diëncefale afwijking verergerd en patiënte had een hypofyse voorkwab insufficiëntie die werd behandeld met cortison in dalende hoeveelheden.

Hoewel zij aanvankelijk hierop gunstig reageerde volgde er na enkele dagen therapie resistent braken en exitus lactalis 3 maanden na de operatie.

Patiënt 12 had een tuberculum sellae meningeoom die postoperatief leidde tot een diabetes mellitus die gedurende enige tijd met insuline werd behandeld.

Patiënt 29 had een tuberculum sellae meningeoom dat ook om de steel van de hypofyse zat geklemd en bij partiële verwijdering sterk ging bloeden. Postoperatief vertoonde patiënt een lichte diabetes insipidus.

Bij controle op de polikliniek endocrinologie bleek later echter geen hypofyse insufficiëntie te bestaan.

Patiënt 32 had een tuberculum sellae meningeoom dat ook de hypothalamus onder druk zette.

Bij extirpatie werd de aanhechtingsplaats in de omgeving van de hypofyse ge-coaguleerd en postoperatief vertoonde patiënt aanvankelijk een laag normale schildklierfunctie, die zich later echter normaliseerde.

Bij controle na 2 jaar waren er geen endocriene afwijkingen meer. Patiënt 33 had pre-operatief een hyperthyreoidie. Na verwijdering van een tuberculum sellae meningeoom kreeg patiënte na 11 dagen

een ADH overproductie die verdere behandeling op de endocrinologische afdeling noodzakelijk maakte.

Patient 86 had een middle ridge meningeoom en een volledig libido verlies. Na partiële resectie was er geen verandering in de toestand opgetreden.

Conclusie:

Bij de tuberculum sellae meningeomen bestond er pre-operatief weinig endocrinologische pathologie. De postoperatieve afwijkingen waren deels passagiere en konden voor het merendeel goed behandeld worden.

Het geval van het middle ridge meningeoom is niet duidelijk of het libidoverlies toegeschreven moet worden aan de activiteit van de tumor.

<i>Corticale functie st.</i>	<i>Afasie</i>	<i>Agnosie</i>	<i>Apraxie</i>	<i>Agrafie</i>	<i>Acalculie</i>	<i>Lokalisatie tumor</i>
<i>Falx</i>						
39	<i>gecombi- nerd</i>	<i>asteriognosie R.hand</i>	-	-	-	<i>L b C</i>
41	<i>motorisch</i>	-	-	-	-	<i>RL a b A C</i>
3	<i>motorisch</i>	-	-	-	-	<i>L a A D</i>
19	<i>motorisch</i>	+	+	+	+	<i>RL a A C</i>
56	<i>motorisch</i>	-	+	+	-	<i>L b C</i>
68	<i>motorisch</i>	+	+	+	+	<i>RL b C E</i>
76	<i>motorisch</i>	-	-	+	-	<i>L b C</i>
83	<i>motorisch</i>	-	+	+	+	<i>L b C</i>
51	<i>sensorisch</i>	-	-	-	-	<i>L c C E</i>
<i>Convexiteit</i>						
6	<i>motorisch</i>	-	+	-	-	<i>L a A D</i>
7	<i>motorisch</i>	-	-	-	-	<i>L a A D</i>
64	<i>motorisch</i>	+	+	+	+	<i>L b C E</i>

<i>Corticale functie st.</i>	<i>Afasie</i>	<i>Agnosie</i>	<i>Apraxie</i>	<i>Agrafie</i>	<i>Acalculie</i>	<i>Lokalisatie tumor</i>
<i>Schedelbasis &amp; Ventrikels</i>						
45	<i>motorisch</i>	-	+	-	-	<i>L b D</i>
78	<i>motorisch</i>	-	-	-	-	<i>L b D</i>

## § 11 CORTICALE FUNCTIESTOORNISSEN

Tot de onderzochte corticale functiestoornissen behoren: afasie, agnosie, apraxie, agrafie en acalculie.

Deze functies werden in nevenstaande tabellen geregistreerd in relatie tot de lokalisatie van het meningeoom.

Het onderzoek naar de corticale functies werd verricht aan de hand van registratie van gegevens die zowel door psychologisch onderzoek als klinisch neurologisch onderzoek werden verkregen.

### FALX

In de groep falx meningeomen werden 9 maal corticale functiestoornissen geregistreerd. Hierbij kwam afasie in alle gevallen voor (28,1%).

De afasie was 7 maal motorisch expressief (77,8%), 1 keer sensorisch receptief en 1 maal gecombineerd.

Agnosie werd 3 maal geregistreerd (33,4%), waarbij 1 keer als astereognosie van de rechterhand.

Apraxie werd in 4 gevallen vastgesteld (44,4%).

Agrafie in 5 gevallen (55,6%) en acalculie bij 3 gevallen (33,4%). Bij patient (39) was er sprake van een gecombineerde afasie die gepaard ging met een astereognosie van de rechterhand, terwijl de tumorlokalisatie zich bevond links parietaal, middelste derde deel falx.

Patient (41) vertoonde een motorische afasie bij een dubbelzijdig aangelegde fronto parietale tumor aan het voorste en middelste derde deel van de falx.

Patient (3) had eveneens een motorische afasie bij een links temporaal gelokaliseerde tumor aan het voorste derde gedeelte van de falx.

Bij patient (19) was een dubbelzijdig aangelegde fronto parietale tumor aan het voorste derde deel van de falx, verantwoordelijk voor een motorische afasie gecombineerd met agnosie, apraxie, agrafie en acalculie.



Dit was eveneens het geval bij patient (68) waar de motorische afasie werd begeleid door agnosie, apraxie, agrafie en acalculie, terwijl de tumor dubbelzijdig parieto occipitaal aan het middelste derde deel van de falx was gelegen.

Patient (56) paarde een motorische afasie aan apractische verschijnselen en agrafie terwijl de tumor links parietaal lag aan het middelste derde deel van de falx.

Bij patient (76) was motorische afasie gecombineerd met agrafie bij een tumor links parietaal aan het middelste derde deel van de falx.

Patient (83) was motorisch afatisch, apractisch, agrafisch met acalculie bij een tumor gelegen in het linker parietale gebied en uitgaande van het middelste derde deel van de falx.

Patient (51) had een sensorische afasie sec, terwijl de tumor links parieto occipitaal lag aan het achterste derde deel van de falx.

#### CONVEXITEIT

Bij 3 gevallen van de convexiteitsmeningeomen werden corticale functiestoornissen gevonden (6), (7), (64).

Motorische afasie werd in alle 3 gevallen geregistreerd.

Agnosie werd 1 maal gevonden ; apraxie-2 maal en agrafie en acalculie ook beiden 1 maal.

Bij de patienten 6 en 7 was de tumor links fronto temporaal gelokaliseerd en bij patient 64 links occipito-temporaal.

#### SCHEDELBASIS

Bij de gevallen gelokaliseerd aan de schedelbasis waren 2 patienten met corticale functiestoornissen (45) en (78).

Patient 45 had een motorische afasie en een apraxie van de rechterhand bij een meningeoom dat gelokaliseerd was in de linker temporaalstreek.

Patient 78 was motorisch afatisch bij een meningeoom van de linker fossa temporalis.

### CONCLUSIE:

Corticale functiestoornissen kwamen het meest voor bij falx meningeomen, gevolgd door convexiteits- en schedelbasis lokalisaties.

De afasie en daarvan de expressieve component komt als symptoom frequent voor. Daarna volgt agrafie, apraxie met daarachter agnosie en acalculie.

Overeenkomst met zowel de grootte als de uitbreiding en de lokalisatie van de tumor is waarneembaar.

Motoriek  
stoornissen

Lokalisatie  
v.d. tumor  
a voorste derde  
b middelste derde  
c achterste derde deel

Correlatie  
met lokalisatie

Falx	Lokal. mot. st.			Parese a = arm. b = been	Tonus	Reflexen
13	R	L a A	+	R b) a		Re. < Li.
24	L	R a A	+	L b < a		Li. >> Re.
39	R	L b C	+	R b < a	R ↑	Re. > Li.
41	R	R&L ab A C	-	R b = a		Re. < Li.
60	L	R b C	+	L b = a	L = R ↑	Li. > Re.
99	L	R b C	+	L a) b	norm.	Li. > Re.
3	R	L a A D	+	R a = b	R ↓	Re. < Li.
8	L	R a A	+	L a = b	L ↑	Li. > Re.
18	L	R a A	+	L a = b	L = R ↑	Li. = Re. ↑
19	R	L&R a A	-	R a) b	L = R	Re. > Li.
27	L	L&R a A	-	L a = b		Li. > Re.
34	L	R a A	+	L a = b	L ↓	Li. > Re.
36	R	L&R a A	-	R a = b		Re. > Li.
38	L	L&R a A C	-	L a = b		Li. = Re.
56	R	L b C	+	R a = b		Re. < L
68	R	L&R b C E	-	R a = b		Re. = L
72	L	R b C	+	L b) a	L ↑	Li. > Re.
74	R	L&R b C E	-	R a = b	R ↓	Re. = Li.
76	R	L b C	+	R a = b		Re. > Li.
81	R	L c E	+	R a) b		Re. = Li.
83	R	L b C	+	R a = b	L = R	Re. > Li.
96	L	R b C	+	L a) b	L ↓	Li. = Re. ↑
51	R	L c C E	+	R a = b		Re. > Li.
94	R	L&R c C E	-	R b) a		Re. = Li.
98	L	R c D E	+	L a) b		Li. > Re.

Motoriek  
stoornissen

Convexiteit

Lokalisatie  
a voorste derde  
b middelste derde  
c achterste derde deel

Correlatie  
met lokalisatie

Parese  
a = arm  
b = been

Tonus

Reflexen

	Lokal. mot. st.					
4	R	L a A	+	R b = a	R ↑	R > L
6	R	L a A D	+	R hand		R < L
7	R	L a A D	+	R b = a	R ↑	R > L
11	L	R a A	+	L a > b	L ↓	L < R
16	R	L a A D	+	R a = b	R ↓	R < L
17	R	L a A C	+	R a = b		R > L
25	R	L a A	+	R a = b	R ↓	R < L
31	R	L a A C	+	R a > b	R ↑	R > L
46	L	R b C	+	L a = b	L ↑	L > R
48	L	R b C	+	L a = b	L ↑	L > R
49	L	R b C	+	L a = b	L ↑	L > R
50	L	R b C	+	L a = b	L ↑	L > R
53	L	R b C	+	L b > a	L ↑	L > R
55	L	R b A C	+	L b = a	L ↑	L > R
58	L	R b C A	+	L a > b	L ↑	L > R
59	L	R b C	+	L a = b	L ↑	L > R
65	L	R b C	+	L b > a	L ↑	L > R
66	R	L b E C	+	R a = b	R ↑	R > L
67	L	R b A C	+	L a = b	L ↑	L > R
93	L	R b C	+	L a = b	L ↑	L > R
40	L	R c C	+	L a = b	L ↑	L > R
43	L	R c C E	+	L a = b	L ↑	L > R
70	R	L c C E	+	R a > b	R ↓	R < L
73	L	R c C E	+	L a > b	L ↓	L < R
84	R	L c C	+	R b > a	R ↑	R > L
90	L	R c C	+	L a = b	L ↓	L < R

<i>Motoriek stoornissen</i>	<i>Lokalisatie</i> <i>a = voorste derde</i> <i>b = middelste derde</i> <i>c = achterste derde deel</i>	<i>Correlatie met lokalisatie</i>	<i>Parese</i> <i>a = arm</i> <i>b = been</i>	<i>Tonus</i>	<i>Reflexen</i>
<i>Schedelbasis &amp; Ventrikels</i>	<i>Lokal. mot. st.</i>				
20	R&L	R+L a A	+	R L b = a	R+L ↑ L = R ↑
45	R	L b D	+	R b = a	R ↑ R > L
77	L	R b D	+	L b = a	L ↑ L > R
78	R	L b D	+	R b = a	R ↓ R > L
79	L	L b D	-	L b = a	L = R
102	R	L zijventrikel	+	R a > b	R ↑ R > L
105	R&L	cervicaal + fossa post.	+	R L a > b	R+L ↑ R > L ↑
106	L	cervicaal + vermis cerebellum	+	L a = b	L ↑ L > R ↑
107	L	fossa post. L	+	L a > b	R+L ↓ L = R
108	R&L	cerebellum L	-	R L a = b	R+L ↑ L = R ↑

## §12 STOORNISSEN IN DE MOTORIEK

De stoornissen in de motoriek werden geregistreerd als afwijkingen in het functioneren van de extremitetsmusculatuur (hemi- of monoparese), afwijkingen in de tonus, en optredende reflex afwijkingen.

Hierbij werd gezocht naar een correlatie met de lokalisatie van de tumor.

### FALX

Op een totaal van 32 falx meningeomen werden 25 maal stoornissen in de motoriek gevonden (78,1%).

Bij 8 van de 25 patienten - steeds bij een dubbelzijdige tumor lokalisatie - was er geen correlatie tussen de plaats van de tumor met de eenzijdige lokalisatie van de motoriekstoornis (32%).

Een hemiparese werd in alle gevallen gevonden. Bij 15 patienten was de hemiparese gelijk aan arm en been.

Bij 3 patienten was de parese aan het been sterker en bij 7 patienten zwakker dan aan de arm.

Er werd 14 maal een rechtszijdige en 11 maal een linkszijdige hemiparese gevonden.

Het reflexpatroon was 7 maal beiderzijds gelijk; waarbij 1 keer verhoogd; 6 maal was er een rechtszijdige en 12 maal een linkszijdige hyperreflexie.

De spiertonus werd 13 maal niet geregistreerd. In 1 geval was de tonus rechts verhoogd en 2 maal ter rechterzijde verlaagd.

De tonus was aan de linker extremiteten 2 maal verhoogd en 2 maal verlaagd.

Drie maal werd een normale tonus symmetrisch geregistreerd en 2 maal was de tonus symmetrisch verhoogd.

Bij alle patienten stemde de contra laterale motoriekstoornis klinisch overeen met de lokalisatie van de tumor, indien het meningeoom eenzijdig was gelokaliseerd.

Het betreft hier de nummers (13), (24), (39), (60), (99), (3), (8), (18), (34), (56), (72), (76), (81), (83), (96), (51) en (98).

Bij de patienten (41), (19), (27), (36), (38), (68), (74) en (94) werd steeds een dubbelzijdig aangelegde tumor aangetroffen die slechts aan een zijde een parese had veroorzaakt.

Bij de patienten (38), (68), (74) en (94) was het reflex patroon symmetrisch, terwijl bij (41), (19), (27) en (36) er een hyperreflexie bestond, die overeenstemde met de ipsilaterale zijde van de parese.

### CONVEXITEIT

Op een totaal van 36 convexiteitsmeningeomen werden 26 maal stoornissen in de motoriek geregistreerd (72,2%).

In alle gevallen werd een contralaterale motoriek stoornis gevonden, die klinisch overeenstemde met de gelokaliseerde tumor. Er kwam in deze groep geen dubbelzijdig gelokaliseerde tumor voor.

Bij 17 patienten was de parese gelijk aan arm en been (65,4%). Bij 5 patienten was de parese aan de arm sterker dan aan het been (19,2%) en 3 maal was de parese aan het been sterker dan aan de arm (11,4%). Bij 1 patient was de parese beperkt tot de spieren van één hand.

Bij 10 patienten was de parese gelokaliseerd aan de rechterlichaamshelft en bij 16 patienten aan de linker lichaamshelft.

Het reflexpatroon was 9 maal rechts verhoogd en 17 maal links. De tonus was 2 maal niet geregistreerd. Van de 24 wel geregistreerde gevallen was de tonus 6 maal rechts verhoogd en 2 maal rechts verlaagd.

Links was de tonus 13 maal verhoogd en 3 maal verlaagd.

### SCHEDELBASIS EN VENTRIKELS

Uit de groep schedelbasis en ventrikelmeningeomen werden bij 10 patienten stoornissen in de motoriek geregistreerd (22,2%).

Bij 3 patienten was er sprake van een dubbelzijdige motoriek stoornis.

Patient 20 had daarbij een dubbelzijdige frontobasale tumor en 105 had een meningeoom dat hoog cervicaal gelokaliseerd was met uitbreiding naar de fossa posterior.

Twee patienten (79) en (108) toonden klinisch geen overeenkomst van de motoriekstoornis met de lokalisatie van de tumor.

Patient 79 had een linkszijdige hemiparese, aan arm en been gelijk, bij een tumor die links temporaal was gelegen en patient 108 had een cerebellum tumor links, terwijl er een hypertonie en verhoogde reflex gevoeligheid was beiderzijds.

Bij 7 patienten was de parese aan arm en been gelijk en bij 3 patienten was de parese aan de arm sterker dan aan het been. De tonus was in 1 geval niet geregistreerd, bij 7 patienten verhoogd en 2 maal verlaagd.

De reflexen waren bij 2 patienten symmetrisch verhoogd (20) en (108) overeenkomende met een dubbelzijdige lokalisatie van het meningeoom, bij 2 patienten symmetrisch gelijk (79) en (107) corresponderende met een links temporale lokalisatie (79) en een lokalisatie in de linker fossa posterior (108).

Bij 2 patienten was er een linkszijdige hyperreflexie (77) en (106) overeenkomende met een rechts temporale tumor (77) en een hoog cervicaal meningeoom dat doorgrocide naar de fossa posterior (106).

Bij 4 patienten was er een rechtszijdige hyperreflexie (45), (78), (102) en 105) respectievelijk bij een links temporale tumor (45) en (78); bij een meningeoom gelokaliseerd in de linker zijventrikel (102) en bij een cervicaal meningeoom met doorgroci naar de achterste schedelgroeve (105).

#### CONCLUSIE:

Zowel bij de falx, convexiteit als schedelbasis en ventrikel lokalisaties waren de motorische uitval verschijnselen over het algemeen conform de lokalisatie van de tumor.

Een uitzondering vormt de dubbelzijdig gelokaliseerde tumor die frequent hemiparetische verschijnselen geeft.



<i>Sensibiliteitsstoornissen</i>	<i>Lokal sens.st.</i>	<i>Lokalisatie v.d. tumor</i>	<i>Correlatie met lokalisatie</i>	<i>Bijzonderheden</i>
<i>Falx</i>				
39	R	L b C	+	tast-pijn-vibratiezinzin verminderd R.handpalm+ rugzijde vingers +arm +been
60	L	R b C	+	sensibiliteitsstoornis Li.been > arm.proximaal > distaal
91	L	R c C E	+	hypaesthesie Li.been
34	L	R a A	+	pijnzin Li.lich.helft verminderd
56	R	L b C	+	vibratiezin Re.onderbeen gestoord
72	L	R b C	+	gnostische sens.Li.lichaamshelft gestoord
96	L	R b C	+	hypaesthesie;hyperalgesie L.arm L.buitenzijde boven en onderbeen
98	L	R c D E	+	hypaesthesie L.arm + bovenste thoraxhelft
<b>CONVEXITEIT</b>				
48	L	R b C	+	vitale-en gnostische sensibiliteitsstoornis linker extremiteiten
49	L	R b C	+	voornamelijk gnostische sensibiliteitsstoornis linkerbeen > arm
50	L	R b C	+	temperatuurzinstoornis, aanvalsgewijs in linkerlichaamshelft
66	R	L b E C	+	vitale en gnostische sensibiliteitsstoornis R.been vnl. voet
93	L	R b C	+	gnostische sensibiliteitsstoornis linker extremiteiten
90	L	R c C	+	hypaesthesie linkerextremiteiten

<i>Sensibiliteits stoornissen</i>	<i>Lokal sens.st.</i>	<i>Lokalisatie v.d. tumor</i>	<i>Correlatie met lokalisatie</i>	<i>Bijzonderheden</i>
<i>Schedelbasis &amp; Ventrikels</i>				
77	L	R b D	+	<i>hypaesthesie Li.wijsvinger</i>
78	R	L b D	+	<i>verminderde pijn-en tastzin R.</i>
105	L&R	<i>hoog cervicaal → fossa post.</i>	+	<i>vitale sensibiliteit armen en benen beiderzijds gestoord</i>
106	R	<i>hoog cervicaal → vermis cereb.</i>	+	<i>pijn &amp; temp.zin gestoord Re.onderste lichaams quadrant</i>

## §13 STOORNISSEN IN DE SENSIBILITEIT

### FALX

Patient 39 had een verminderde pijn-tast-en vibratiezin over de rechterhandpalm; rugzijde van de vingers; arm en been, bij een links parietaal gelokaliseerd meningeoom.

Patient 60 had sensibiliteitsstoornissen die aan het linkerbeen sterker waren dan aan de linkerarm en proximaal sterker waren dan distaal. De tumor was rechts parietaal gelokaliseerd.

Patient 91 had een hypaesthesie van het linkerbeen als gevolg van een rechter parieto occipitale tumor.

Patient 34 vertoonde een verminderde pijnzin over de linker lichaamshelft bij een meningeoom dat rechts frontaal gelegen was.

Patient 56 had een gestoorde vibratie zin aan het rechter onderbeen en een links parietaal gelokaliseerd meningeoom.

Patient 72 had gnostische sensibiliteitsstoornissen van de linker lichaamshelft bij een meningeoom rechts parietaal.

Patient 96 had een hypaesthesie en een hyperalgesie van de linkerarm en de linker buitenzijde van het boven-en onderbeen bij een tumor van de rechter parietaal streek, en patient 98 combineerde hypaesthesie en hypalgesie van de linkerarm en de bovenste thoraxhelft met een meningeoom van de parieto-occipitale area.

### CONVEXITEIT

Patient 48 vertoonde een vitale en gnostische sensibiliteitsstoornis van de linker extremiteiten bij een rechts parietale tumor.

Patient 49 had voornamelijk gnostische sensibiliteitsstoornissen die aan het linker been sterker waren dan aan de arm, terwijl de tumor rechts parietaal was gelegen.

Patient 50 bleek aanvalsgewijs optredende stoornissen in de temperatuurzin in de linker lichaamshelft te paren aan een rechts parietale tumor.

Patient 66 had zowel vitale als gnostische sensibiliteitsstoornissen in het rechterbeen en voornamelijk de rechtervoet bij een links parieto occipitaal gelegen meningeoom.

Patient 93 had gnostische sensibiliteitsstoornissen in de linker extremiteiten bij een rechts parietale tumor en patient 90 had een hypaesthesie van de linker extremiteiten bij een rechts parietaal gelegen meningeoom.

#### SCHEDELBASIS EN VENTRIKELS

Bij 4 gevallen uit de groep meningeomen met lokalisatie aan de schedelbasis en in de ventrikels werden sensibiliteitsstoornissen gevonden (8,9%).

Patient 77 had een hypaesthesie van de linkerwijsvinger bij een rechts temporaal gelokaliseerde tumor.

Patient 78 had verminderde pijn-en tastzin in de rechter extremiteiten en een links temporaal gelegen meningeoom.

Patient 105 had een verminderde sensibiliteit aan beide armen en benen die bleek te berusten op een hoog cervicaal gelegen meningeoom dat doorgroeide naar de fossa posterior; en bij patient 106 was de pijn-en temperatuurzin gestoord aan het rechter onderste lichaamskwadrant ten gevolge van een hoog cervicaal meningeoom dat doorgroeide naar de vermis van het cerebellum.

#### CONCLUSIE:

Sensibiliteitsstoornissen werden bij lokalisaties aan de falx in 25% gevonden. Bij convexiteitsmeningeomen was het percentage 16,7 en bij schedelbasis en ventrikel lokalisaties respectievelijk 2 op 40 en 2 op 5 gevallen.

<i>COORDINATIE STOORNISSEN</i>	<i>Lokalisatie v.d. tumor</i>			<i>Ataxie</i>	<i>Dysdiadocho kinaesie</i>	<i>Hypermetrie</i>	<i>Dysarthrie</i>
<i>FALX</i>	<i>Lokai Coord. stoorn.</i>						
60	<i>R</i>	<i>R</i>	<i>b C</i>	+	+	-	-
85	<i>R</i>	<i>R</i>	<i>c CE</i>	-	+	+	-
68	<i>L&amp;R</i>	<i>L&amp;R</i>	<i>b CE</i>	+	-	+	-
75	<i>L&amp;R</i>	<i>L&amp;R</i>	<i>b CE</i>	+	-	-	-
76	<i>L</i>	<i>L</i>	<i>b C</i>	-	+	+	-
96	<i>R</i>	<i>R</i>	<i>b C</i>	-	+	+	-
98	<i>R</i>	<i>R</i>	<i>c DE</i>	+	+	-	-
<i>CONVEXITEIT</i>							
1	<i>L</i>	<i>L</i>	<i>a A</i>	+	-	-	-
23	<i>R</i>	<i>R</i>	<i>a A</i>	+	-	-	-
42	<i>R</i>	<i>R</i>	<i>b C</i>	+	+	+	-
48	<i>R</i>	<i>R</i>	<i>b C</i>	+	+	+	-
49	<i>R</i>	<i>R</i>	<i>b C</i>	+	+	+	-
59	<i>R</i>	<i>R</i>	<i>b C</i>	+	+	+	+
66	<i>L</i>	<i>L</i>	<i>b CE</i>	+	+	+	-
67	<i>R</i>	<i>R</i>	<i>b AC</i>	+	+	+	-
40	<i>R</i>	<i>R</i>	<i>c C</i>	+	+	+	-

<i>COORDINATIE STOORNISSEN</i>	<i>Lokalisatie v.d. tumor</i>	<i>Ataxie</i>	<i>Dysdiadocho inaesie</i>	<i>Hypermetrie</i>	<i>Dysarthrie</i>
<i>Schedelbasis &amp; Ventrikels</i>	<i>Lokal Coord. stoom.</i>				
100	L&R 3e ventrikel † schedelbasis	+	+	+	-
102	L linkerzijventrikel	+	+	+	-
103	L linkerzijventrikel	+	+	+	-
107	L fossa posterior → brughoek Li.	+	+	+	+
108	L fossa posterior links	+	+	+	+
109	R fossa posterior rechts	+	+	+	-
110	L fossa posterior links	+	+	+	-
112	L fossa posterior links	+	+	+	-
113	R supra tentorieel R. infra	+	+	+	-

## §14 COORDINATIE STOORNISSEN

Als klinische parameters van de coördinatie stoornissen werden geregistreerd; ataxie, dysdiadochokinaesie, hypermetrie en dysarthrie.

### FALX

In het materiaal van 32 falxtumoren werden 7 maal coördinatiestoornissen geregistreerd.

Onderverdeeld volgens de hierboven genoemde klinische parameters, waren de bevindingen als volgt:

Ataxie kwam bij 4 van de 7 gevallen voor. Het betrof patient (60) waar de ataxie werd begeleid door verschijnselen van dysdiadochokinaesie en de tumor gelokaliseerd bleek in het rechter parietale gebied, uitgaande van het middelste derde deel van de falx. Bij patient (68) was de ataxie tezamen met hypermetrie verschijnselen aanwezig en bleek er een dubbelzijdige parieto occipitale tumor te zijn aan het middelste derde gedeelte van de falx.

Patient (75) had behalve ataxie geen verdere verschijnselen van een coördinatie stoornis. Ook hier bevond zich een dubbelzijdig aangelegde parieto occipitale tumor aan het middelste derde deel van de falx.

Patient (98) had naast ataxie en dysdiadochokinaesie verschijnselen, een tumor aan het achterste derde deel van de falx rechts temporo occipitaal gelokaliseerd.

Patient (85) had naast dysdiadochokinaesie ook verschijnselen van hypermetrie, terwijl de lokalisatie van de tumor rechts parieto occipitaal was, uitgaande van het achterste derde deel van de falx.

Patient (76) vertoonde dysdiadochokinaesie en hypermetrie, hetgeen correspondeerde met een tumor links parietaal, middelste derde deel van de falx.

Patiënt (96) had eveneens naast dysdiadochokinaesie en hypermetrie symptomen bij een tumor rechts parietaal uitgaande van het middelste derde deel van de falx.

Dysarthrie kwam in deze serie niet als cerebellair voor.

## CONVEXITEIT

Bij de 36 convexiteitsmeningeomen werden 9 maal coordinatiestoornissen geregistreerd (25%). Hierbij was de ataxie in alle gevallen aanwezig.

Dysdiadochokinaesie werd gevonden bij 7 gevallen (19,4%) evenals hypermetrie. Dysarthrie was in 1 geval aanwezig.

De patiënten 1 en 23 vertoonden ataxie.

De patiënten 42, 48, 49, 59, 66, 67 en 40 hadden naast ataxie, ook dysdiadochokinaesie en hypermetrie.

Patiënt 59 vertoonde bovendien nog dysarthrie.

Bij de patiënten 66 en 67 was de tumor gelokaliseerd over een groot gebied; nl. occipito-parietaal (66) en fronto-parietaal (67).

Bij alle andere patiënten bestreek de tumor één areaal. Bij 2 patiënten was de tumor in de linker en bij 7 patiënten in de rechter hemisfeer gesitueerd.

Bij 2 patiënten (1 en 23) was de lokalisatie in het voorste derde gedeelte; bij 6 patiënten (42, 48, 49, 59, 66, 67) in het middelste derde gedeelte en bij patiënt 40 in het achterste derde gedeelte van het schedelgewelf.

## SCHEDELBASIS EN VENTRIKELS

Van de 45 gevallen met lokalisatie aan de schedelbasis en de ventrikels werden coordinatiestoornissen bij 9 patiënten waargenomen (20,0%).

Patiënt 100 had ataxie, dysdiadochokinaesie en hypermetrie beiderzijds bij multipole meningeomen van de schedelbasis en in de 3e ventrikel.

De patiënten 102 en 103 hadden een meningeoom in de linkerzijventrikel en vertoonden ataxie, dysdiadochokinaesie en hypermetrie aan de linkerzijde.

Patiënt 107 met een meningeoom van de fossa posterior die door groeide naar de linkerbrughoek, had ataxie, dysdiadochokinaesie hypermetrie en dysarthrie, evenals patiënt 108 waarbij het meningeoom gelokaliseerd was in de achterste schedelgroeve links.



Patient 109 met een fossa posterior meningeoom rechts, had ataxie, dysdiadochokinaesie en hypermetrie.

Patient 110 had een fossa posterior tumor links met ataxie, dysdiadochokinaesie en hypermetrie.

Patient 112 had ataxie, dysdiadochokinaesie en hypermetrie links ten gevolge van een meningeoom in de linker fossa posterior, dat de linker cerebellumhelft volledig comprimeerde.

Patient 113 had een meningeoom dat zowel supra-als infratentorieel was gelokaliseerd en ataxie, dysdiadochokinaesie en hypermetrie rechts had veroorzaakt.

#### CONCLUSIE:

Van de geregistreerde parameters voor de coordinatie stoornissen is het ten aanzien van de ataxie mogelijk, dat in een aantal gevallen ook sprake kan zijn van frontale ataxie.

Bij de falx lokalisatie kwam dysdiadochokinaesie als symptoom het meest voor, gevolgd door ataxie en hypermetrie.

Bij de convexiteits meningeomen werd ataxie gevolgd door dysdiadochokinaesie en hypermetrie.

De schedelbasis en ventrikel meningeomen vertoonden bij alle patienten met coordinatiestoornissen, ataxie, dysdiadochokinaesie en hypermetrie.

## Hoofdstuk VI

### RUBRIEK II

#### Inleiding

In deze rubriek werden die onderzoek methoden geëvalueerd die op grond van de klinische bevindingen wenselijk werden geacht en die een bijdrage hebben geleverd tot de diagnostiek.

Deze zijn:

1. het blanco röntgen onderzoek van de schedel.
2. het electroencephalografisch.
3. het isotopenonderzoek.
4. het neuropsychologisch.
5. het liquoronderzoek.

In paragraaf 6 werd nagegaan welk hulponderzoek het meest bijgedragen heeft tot de diagnostiek van het meningeom.

Paragraaf 7 handelt over de lokalisatie van de tumor.

Paragraaf 8 tracht na te gaan hoe de praec-operatieve diagnose tot stand kwam.

Paragraaf 9 probeert antwoord te geven op de vraag of de eerste symptomen van het meningeom juist werden geïnterpreteerd.

## § 1 HET BLANCO RONTGEN ONDERZOEK

Dit onderzoek is als non-invasieve procedure gemakkelijk uit te voeren en geeft als eerste stap in het onderzoek belangrijke informatie omtrent het bestaan van grove intracranieële pathologie. De röntgenfoto's worden gemaakt in verschillende projecties (voor-achterwaarts, zijdelings, cranieel-excentrisch en in de z.g. Towne projectie) terwijl ook speciale methoden kunnen worden gehanteerd als stereoonderzoek van de sella turcica en de schedelbasis, detailopnamen van het foramen opticum (Rhesse opname) en de rotsbeenderen (Stenvers) die eventueel nog geplanigrafeerd kunnen worden.

Bij verdenking op intracranieële ruimte innemende processen wordt gelet op verplaatsing van de glandula pinealis, vergroting van de sella turcica met eventuele vervaging van de grens van het dorsum sellae, verwijding van de schedelnaden, verdikking van het schedelbot, verbreding van de vaatgroeven en eventuele asymmetriën.

Bij meningeomen kunnen eventueel abnormale intracranieële verkalkingen worden waargenomen.

### FALX

Het blanco röntgenonderzoek van de schedel werd in 15 van de 32 gevallen verricht (46,9%).

Hierbij bleek het onderzoek in 5 van de 15 gevallen normaal (33,3%), bij 5 gevallen eenzijdige afwijkingen te vertonen (33,3%) en in 5 gevallen dubbelzijdig afwijkend.

Bij patiënt (8) werd een hyperostosis frontalis rechts gevonden. Patiënt (27) vertoonde een grote verkalkte tumor rechts frontaal; patiënt (44) liet een ten dele geramificeerde tumor met periostale woekering zien in het schedeldak ter linkerzijde; terwijl patiënt (68) een schedeldefect links parietaal paarde aan een sterk geslingerde vaatgroeve in de regio van de sinus sphenoparietalis.

Patiënt (91) tenslotte had op de blanco schedelfoto een duidelijk waarneembare verkalking in het rechts parietale gebied.

Dubbelzijdige afwijkingen op de schedelfoto werden gevonden bij patient (94), waarbij een grote sella turcica en een dik schedeldak werden waargenomen.

Patient (72) releveerde eveneens verschijnselen van een sella turcica die onder druk stond, en een verdwenen dorsum sellae vertoonde.

Patient (57) had een verdikt schedeldak met lokaal extra verdichtingen, waarbinnen enkele kalkarme plekken.

Patient (14) toonde een sterke hyperostosis van het schedeldak en erosie van de sella en patient (18) een grote sella met een ijle achterwand.

### CONVEXITEIT

Het blanco schedelonderzoek werd verricht in 20 van de 36 gevallen (55,6%).

Het onderzoek was normaal in 10 van de 20 gevallen (50%), eenzijdig afwijkend bij 8 gevallen (40%) en dubbelzijdig afwijkend bij 2 gevallen (10%).

De eenzijdige afwijkingen waren als volgt:

Patient 11 had een rechtszijdige frontale opheldering, en patient 16 vertoonde een links temporale opheldering in het botweefsel; patient 21 een rechtsfrontale woekering van botweefsel; patient 22 een linker frontoparietaal botdefect met ophelderingen; patient 46 een links temporale fractuurlijn van een doorgemaakt schedeltrauma 1 jaar eerder, terwijl de tumor rechts parietaal was gelegen; patient 40 vertoonde een verplaatste glandula pinealis naar R.beneden; patient 66 had links parietaal een versterkte vaattekening en patient 73 had rechts parietaal een groeve in het bot.

De dubbelzijdige afwijkingen betroffen: patient 4 waarbij er een sella destructie in het gebied van de middelste schedelgroeve links van de sella in het proces was betrokken, en patient 17 met een verkalking in de falx cerebri ter hoogte van de sinus sagittalis superior, zowel in de mediaanlijn als bij de coronairnaad.

## SCHDELBASIS

### VOORSTE SCHEDELGROEVE

Van de 12 gevallen werd 11 maal een blanco schedelonderzoek verricht. Dit onderzoek was in 9 gevallen normaal en bij 2 gevallen eenzijdig afwijkend (12) en (15).

Patient 12 vertoonde een sluicring van het linker mastoid bij een meningeoom van het tuberculum sellae links en patient 15 vertoonde aan de bovenzijde van het rechter foramen opticum een afwijking veroorzaakt door een dubbelzijdig olfactorius meningeoom.

### MIDDELSTE SCHEDELGROEVE

Van de 19 gevallen werd 15 maal een blanco schedelfoto gemaakt. Bij 5 gevallen was het onderzoek normaal, en bij 10 gevallen was het eenzijdig afwijkend.

Patient 47 had een sclerose en verdikking van het linker sphenoid bij een outerridge meningeoom.

Patient 52 had een botusuur rechts temporaal, met partieel ontbrekende ala magna van het sphenoid, laterale deel van de oogkas en linca innominata bij een meningeoom van het rechter sphenoid.

Patient 54 vertoonde een wazige begrenzing van het rechter foramen opticum, dat te groot was, corresponderende met een meningeoom van de rechter ala parva sphenoidalis.

Patient 61 had een botcondensatie van het rechter sphenoid bij een meningeoom en plaque uitgaande van het pterion, en zich uitbreidend tot intraorbitaal.

Patient 63 had een botverdichting van de linker ala parva en magna sphenoidalis bij een meningeoom ter plaatse dat zich en plaque uitbreidde.

Patient 69 had een z.g. "drukschedel" bij een sphenoid meningeoom rechts.

Patient 80 had een verdikking van het rechter sphenoid bij een middle ridge meningeoom rechts.

Patiënt 86 had een sclerose van het rechter sphenoid bij een middle ridge meningeoom.

Patiënt 88 toonde een verkalking links temporaal bij een meningeoom ter plaatse.

Patiënt 89 had een verdichting van de ala parva sphenoidalis links bij een "inner ridge" meningeoom.

#### ACHTERSTE SCHEDELGROEVE

Van de 9 gevallen werd 9 maal een blanco schedelfoto gemaakt. Dit onderzoek was 6 maal normaal.

Patiënt 107 toonde een schaduw in de achterste schedelgroeve, die overeenkwam met een meningeoom ter plaatse.

Patiënt 108 had een wolking schedeldak, een vergrote uitgediepte sella met wazig begrensde processus clinoideus anterior en afgeknot rotsbeenpunt; corresponderende met een meningeoom van de linker fossa posterior.

Patiënt 109 vertoonde een amputatie van de rechter rotsbeenpunt en een destructie van het bot rond het foramen jugulare bij een meningeoom van de rechter fossa posterior die doorgroeide naar de brughoek.

#### VENTRIKELS

Van de 5 gevallen werd 3 keer een blanco schedelfoto gemaakt. Bij patiënt 100 bleek een lichte spreiding van de coronairrand en een niet gave dorsum sellae te corresponderen met een meningeoom van de 3e ventrikel.

Patiënt 103 vertoonde een wolkige structuur van het schedelbak zoals bij verhoogde intracranieële druk overeenkomende met een intraventriculair meningeoom en patiënt 104 had enige onregelmatige botverdichtingen boven de orbita bij een intraventriculair meningeoom van de rechter zijventrikel.

#### CONCLUSIE:

Er wordt vooral bij de meningeomen van het sphenoid een belangrijk percentage afwijkingen gevonden bij het blanco schedelonderzoek (10 van de 15 gevallen 66,7%).

Voor de meningeomen uit de voorste schedelgroeve is het percentage afwijkingen 18,2% en voor de achterste schedelgroeve 33,3% terwijl voor de ventrikels 3 van de 5 gevallen afwijkende bevindingen bij het blanco schedelonderzoek opleverden.

Gezien het feit dat het blanco schedelonderzoek een eenvoudige methode van hulponderzoek is, wordt het te weinig gebruikt ( 46,9% bij falxmeningeomen en 55,6% bij convexiteitsmeningeomen.)

## §2 HET EEG ONDERZOEK

Het valt buiten het bestek van dit proefschrift om uitgebreid omtrent de pathofysiologische aspecten van het electroencefalografisch onderzoek in te gaan. Volstaan moge worden met de vermelding dat een exacte lokalisatie van een intracraniele tumor vanuit het EEG onderzoek niet geheel mogelijk is, aangezien electroencefalografie geen anatomisch onderzoek is, maar een onderzoek naar functioneren van het brein en daardoor minder geschikt om een tumor lokalisatie te omlijnen. Wel kan men stuiten op asymmetriën in het beeld terwijl het optreden van delta foci en fase omkeringen bij kunnen dragen tot het opsporen van hersentumoren.

### FALX

Het EEG onderzoek werd verricht in 23 van de 32 gevallen (71,9%).

Het onderzoek was hierbij in 2 gevallen normaal (8,7%).

Een eenzijdige afwijking werd beschreven bij 20 gevallen (87%) en in 1 geval was er sprake van dubbelzijdig gelokaliseerde afwijkingen in het EEG (4,3%).

Patiënt (75) vertoonde een tendens tot paroxysmale reacties, diffuus gelokaliseerde  $\nu$  activiteit, geen asymmetriën of focale afwijkingen.

Bij de gevallen met een eenzijdige afwijking stond de asymmetrie in het merendeel op de voorgrond (38) (36) (28) (27) (24) (19) (18) (98) (85) (51) (83) (81) (76) (68) (60) (57) (56) en (41)

Patient (14) had naast een asymmetrie ( $\delta$  focus) ook een vertraagde achtergrondactiviteit; patient (83) vertoonde irritatieve verschijnselen; patient (81) een delta focus, en patient (76) naast een asymmetrie, laaggevolteerde  $\nu$ ,  $\delta$  en  $\alpha$  reeksen.

Patiënt (68) had naast fase omkeer eenzijdig, vertraagde achtergrondactiviteit en patiënt (57) had centraal  $\alpha$  reeksen.



## CONVEXITEIT

Het EEG- onderzoek bij de convexiteitsmeningeomen werd bij 29 van de 36 gevallen verricht (80,6%)  
Het onderzoek was in 4 gevallen normaal (49,65,66,84) 13,8%.  
Eenzijdige afwijkingen werden gevonden in 25 gevallen (86,2%)  
Het betrof hier steeds gelokaliseerde asymetriën.  
( 4,6,9,17,21,23,25,31,37,42,46,48,50,53,55,58,59,64,67,93,90, 92,70,73,97).

## SCHEDELBASIS

### VOORSTE SCHEDELGROEVE

Het EEG onderzoek werd verricht in 5 van de 12 gevallen (41,7%). Patient 5 had bij herhaling eenzijdig gelokaliseerde afwijkingen met stamfunctiestoornissen bij een eenzijdig gelokaliseerd olfactorius meningeoom.  
Patient 12 had een regulatief gestoord EEG met dalingen in het actieniveau bij een tuberculum sellae meningeoom  
Patient 15 vertoonde suppressie van  $\alpha$  ritme en langzame golf-activiteit beiderzijds frontaal, waarop veel scherpe activiteit gesuperponeerd was, bij een dubbelzijdig olfactorius meningeoom.  
Patient 20 had bilateraal synchrone  $\delta$  paroxysmen fronto temporaal, soms in fase omkeer, bij een olfactorius meningeoom.  
Patient 26 had eenzijdige pieken en  $\delta$  activiteit bij een eenzijdig frontobasaal meningeoom.

### MIDDELSTE SCHEDELGROEVE

Bij de 19 patienten met meningeoom lokalisatie in de middelste schedelgroeve werd 10 maal een EEG onderzoek gedaan (52,6%).  
Het onderzoek was normaal in 3 gevallen, ondanks de aanwezigheid van een frontotemporaal meningeoom links (63); een links temporaal meningeoom (89) en een rechts temporaal gelegen meningeoom (95).  
Eenzijdig afwijkend was het onderzoek bij de patienten (45)  $\delta$  golven bij een meningeoom van de fossa temporalis; (54) stamfunctiestoornissen bij een meningeoom van de ala parva sphenoidalis; (62)  $\delta$  hard bij een sphenoid meningeoom; (69) asymmetrie

ipsilateraal bij een sphenoid meningeoom; (78) hardverschijnselen ipsilateraal bij een supra tentorieel meningeoom; (86) focale  $\bar{V}$  activiteit ipsilateraal bij een middle ridge meningeoom en (87) paroxysmale en lokale afwijkingen bij een sphenoid meningeoom.

## VENTRIKELS

Bij 3 van de 5 patiënten werd EEG onderzoek verricht. Eenzijdig afwijkend was het onderzoek bij de gevallen (100); stoornis in de rechterhemisfeer, waarschijnlijk diep genesteld, bij multiple meningeomen van de schedelbasis en een meningeoom van de 3e ventrikel; (103) hardvormige- en stamfunctiestoornis bij een meningeoom van de zijventrikel, en (104) diffuse vertraging van de ipsilaterale achtergrondactiviteit bij een zij ventrikel meningeoom.

## ACHTERSTE SCHEDELGROEVE

Van de 9 gevallen werd 5 maal een EEG onderzoek gedaan. Bij 1 patient (109) was het onderzoek normaal. Afwijkend was het onderzoek bij de patienten (106); irregulaire achtergrondactiviteit en eenzijdige hardactiviteit bij hoog cervicaal meningeoom met uitbreiding naar de vermis van het cerebellum; (107) stamfunctiestoornis bij een fossa posterior meningeoom; (111) vertraagde achtergrondactiviteit bij een meningeoom van de brughoek met doorgroei in de fossa posterior; en (113) stamfunctiestoornis en eenzijdige vertraging van de frequentie, bij een supra- en infra tentorieel meningeoom.

## CONCLUSIE

Het prae- operatieve EEG onderzoek heeft een duidelijke en waardevolle plaats in het gamma van aanvullend onderzoek bij de detectie van intracranieële meningeomen.

Het onderzoek correleert in hoge mate met de zijde waarin de tumor is gelokaliseerd vanwege de asymmetrie die zich zowel uit in amplitude vergroting als frequentie reductie van de golven evenals in de fase omkeer. Dat de exacte plaatsbepaling van de tumor door middel van het EEG onderzoek niet mogelijk is,

hoeft geen afbreuk te doen aan de waarde van dit onderzoek in het geheel van het diagnostisch arsenaal. Immers geen neuroloog zal enkel op basis van een lokale afwijking op het EEG de diagnose meningeoom durven stellen. De vaststelling van het vermoeden tot het bestaan van een eventueel meningeoom in een van beide hersenhemisferen is op zich al voldoende rechtvaardiging van het EEG- onderzoek.

### § 3 HET ISOTOPENONDERZOEK

Dit onderzoek wordt verricht sinds 1967. Het bestaat uit het intraveneus inspuiten van technetium, waarna met een gamma camera in cerebro afgetast wordt waar de grootste uptake plaats heeft. Bij de serie scintigrafie wordt in het verloop van een bepaalde tijd gekeken hoe het beeld van het hersen scintigram zich ontwikkelt. Door beschadigingen in de bloedliquor barrière treedt extravasatie van het isotoop op, waarna een afwijkend beeld kan worden waargenomen op het hersen scintigram.

Meningeomen staan bekend als goed herkenbaar bij scintigrafisch onderzoek, wegens hun scherpe afgrenzing van de hun omringende structuren en de snelle vulling bij serie scintigrafie.

#### FALX

Het scintigrafisch onderzoek werd in totaal bij 11 van de 32 patiënten verricht (34,4%). Hiervan was het onderzoek normaal in geen enkel geval, éénzijdig afwijkend bij 9 patiënten (81,8%) en dubbelzijdig afwijkend bij 2 patiënten (18,2%).

De afwijkingen bestonden uit gelokaliseerde activiteitsverhoging van het isotoop bij de patiënten (91), (94), (98), (72), (74), (76), (96), (18) en (36) gecombineerd met een snelle accumulatie hetgeen karakteristiek is voor een meningeoom. Bij patiënt (38) was er een zich snel vullend proces in de mediaanlijn, dat zich uitbreide naar beide zijden, terwijl patiënt (75) een opname van het isotoop te zien gaf tussen beide hemisferen in. In beide gevallen leidde de conclusie tot het bestaan van een meningeoom.

#### CONVEXITEIT

Bij de 36 convexiteitsmeningeomen werd in totaal 7 maal scintigrafisch onderzoek verricht (19,4%). Het onderzoek was in alle gevallen afwijkend. Patiënt 31 vertoonde links en rechts frontoparietaal mediaan, een verhoogde opname van het isotoop, overeenkomende met een tumor bifronto-parietaal. De patiënt 17, 23, 84, 90, 92 en 97 hadden steeds éénzijdig gelokaliseerde afwijkingen die berustten op een verhoogde opname van het isotoop op de plaats waar de tumor zich bevond.

## SCHEDELBASIS

### VOORSTE SCHEDELGROEVE

Van de 12 gevallen werd bij 4 patiënten isotopen onderzoek verricht (33,3%). Het onderzoek was in alle gevallen afwijkend. Eenzijdige activiteitsverhoging van het isotoop werd gevonden bij patiënt 26 overeenkomende met een ipsilateriaal gelokaliseerd frontaal meningeoom, en dubbelzijdige afwijkingen werden gezien bij de patiënten 32, 33, 35 corresponderende met dubbelzijdig gelokaliseerde frontale meningeomen.

### MIDDELSTE SCHEDELGROEVE

Van de 19 gevallen werd het isotopenonderzoek 7 maal verricht. Hiervan was het normaal bij de patienten 71 en 78, ondanks een meningeoom frontaal (71) en temporaal (78). De patienten 82,86, 87,88, en 89 hadden steeds eenzijdige afwijkingen bij meningeomen die fronto-temporaal (82) en (86) en temporaal (87) (88) en (89) gelokaliseerd waren.

### VENTRIKELS

Slechts in 1 geval (104) werd het isotopenonderzoek verricht en eenzijdig afwijkend bevonden bij een intraventriculair gelegen meningeoom van een zijventrikel

### ACHTERSTE SCHEDELGROEVE

Bij 4 van de 9 patienten werd het isotopenonderzoek verricht en eenzijdig afwijkend bevonden. De patienten (109) (111) (112) en (113) hadden allen infra tentoriale tumoren die allen een eenzijdige verhoging van de isotopenactiviteit vertoonden.

## CONCLUSIE:

Bij de gevallen waarbij isotopen onderzoek werd verricht was dit niet eenmaal negatief, zodat dit onderzoek als screening van grote waarde blijkt bij meningeomen. Voor een exacte plaatsbepaling van de tumor is de hersenscintigrafie te weinig selectief, ook al kan men door serie scintigrafie de snelheid van accumulatie van het isotoop vaststellen. De aanwezigheid van een ruimte innemend proces, de globale lokalisatie hiervan en het vermoeden van het bestaan van een bepaald type tumor (b.v. een meningeoom) kan door middel van het onderzoek met isotopen worden nagegaan. Zowel één- als dubbelzijdig gelokaliseerde meningeomen kunnen zichtbaar gemaakt worden.

## §4 HET NEUROPSYCHOLOGISCH ONDERZOEK

Dit onderzoek werd voor het eerst verricht in 1961.

De gevallen die dateren van na deze periode werden indien hun klinische toestand dat toeliet volgens deze methode onderzocht. Een van de voorwaarden voor dit onderzoek is een zekere bereidheid van de patient om aan het onderzoek mee te willen werken, gekoppeld aan het feit dat de patiënt ook in staat moet zijn om een aantal opdrachten uit te voeren. Bij patiënten met een verlaagd bewustzijn is dit onderzoek dan ook niet uit te voeren. Het onderzoek richt zich op het vastleggen van de cognitieve functies en bestaat uit een aantal observaties betreffende het contact van patiënt met de onderzoeker, de cohaerentie van de gespreksonderwerpen, inhoud van het gesprek, werktempo, en begrip van de instructies. Faalangst, overmatige zelfkritiek en de oriëntatie van de patiënt worden in beschouwing genomen. Bij de test wordt de intelligentie door een aantal subtests bepaald, waarbij het werktempo en de eventuele wisselingen van onderwerpen mede in beschouwing worden genomen. Het geheugen wordt getest: door de inprenting te onderzoeken (15 woorden test) en door de retentie na te gaan, waarbij zowel het geheugen voor verbaal materiaal als voor objecten in het geheel wordt betrokken. De aandacht wordt onderzocht door zowel de selectieve aandacht na te gaan met de "stroop word color test" het bepalen van de leesnelheid en het benoemen van kleuren onder al- of niet interfererende condities. De eenvoudige motoriek wordt onderzocht door "Tapping" en het "peg board" onderzoek. Gekeken wordt naar vergelijking in de prestaties tussen de linker en rechterhand. De taal wordt nader onderzocht met de token test, de WAT en testen voor het opsporen van afatische stoornissen. De gnostische sensibiliteit wordt nagegaan door het vermogen tot benoemen van tactiel aangeboden materiaal te onderzoeken. De ruimtelijke oriëntatie wordt bepaald door middel van beoordeling van de constructies bij tekeningen, en het vermogen om te kunnen geraken uit doolhoven. Voor de visuele functies wordt de tachistoscoop gebruikt, waarbij men kan zoeken naar afwijkingen in de verschillende quadranten van de gezichtsvelden.

## FALX

In totaal werd bij 5 van de 32 gevallen neuropsychologisch onderzoek verricht (15,6%).

Bij 2 patiënten was dat prae-operatief (36) en (76) waarbij het onderzoek bij 1 patiënt zowel prae- als postoperatief (36) en bij 3 patiënten slechts postoperatief (27) (81) (98) plaats had.

Bij patiënt (27) bestond er postoperatief decorumverlies.

Het is niet duidelijk of dit de indicatie is geweest tot het neuropsychologisch onderzoek, dat in ieder geval prae-operatief achterwege was gelaten. Patiënt (36) onderging zowel prae- als postoperatief een neuropsychologisch onderzoek. Een bijdrage tot diagnostiek was vanuit de neuropsychologie niet direct noodzakkelijk, aangezien het reeds vanuit het isotopenonderzoek en het röntgenonderzoek (arteriografie) duidelijk was geworden dat niet een meningeom aanwezig was. Het neuropsychologisch onderzoek kon hoogstens bijdragen tot de indicatiestelling tot operatie, door bepaling van de mate van het organisch gestoord zijn, en dus van mogelijk postoperatief gehandicapt functioneren bij de patiënt vast te stellen. Het postoperatieve onderzoek gaf een verbetering te zien van de cognitieve functies. Patiënt (76) vertoonde stoornissen in het cognitief functioneren bij opname, waarna in het kader van het algehele prae-operatieve onderzoek besloten werd tot neuropsychologisch onderzoek. Hierbij werd gevonden: gestoorde inprenting en geheugen en verwaarlozen van de wereld ter rechterzijde van de patiënt gesitueerd. Verder werd gevonden een geïsoleerde dysgrafie en wel voor letters en cijfers, terwijl de patiënt wel vlot kon lezen en rekenen. Een begeleidende stoornis van de tactiele functies in zowel vorm als texture deden het vermoeden ontstaan dat de laesie links parietaal moest zijn gelokaliseerd. Afasie en agnosie verschijnselen werden niet gevonden. Bij patiënt (81) werd het neuropsychologisch onderzoek verricht wegens de gestoorde li-re oriëntatie na de operatie. Patiënt (98) gaf postoperatief een verwaarlozing van de linkerlichaamshelft te zien. Dit werd vastgesteld door observatie, intelligentieonderzoek tachistoscoop, tekeningen, tapping test, doolhoven en oriëntatieproeven.

Verder waren er verschijnselen van apraxie, perseveratie, gestoorde inprenting en een matige retentie van het materiaal.



## CONVEXITEIT

Bij deze groep patiënten werd 5 maal neuropsychologisch onderzoek verricht, en wel bij de nummers 17,49,55,67 en 92. Patient 49 leverde als conclusie op dat er aanwijzingen waren voor een organische stoornis in het cognitieve vlak en lichte schommelingen in de concentratie. Vermoed werd dat de patiënt specifieke moeilijkheden had met het analyseren en het structureren van haar percepties. Patiënt 55 vertoonde naast een angst voor een organische stoornis, ook in de meer affectieve tests aanwijzingen voor een organische stoornis. Patient 67 had zeer lichte afwijkingen die deden denken aan temporale stoornissen gecombineerd met een lichte hypomanie en enige ongeremdheid in de richting van decorumverlies. Patient 92 had zowel prae-als postoperatief een neuropsychologisch onderzoek ondergaan. Na verwijdering van een 110 gr. wegende tumor links occipitaal gelegen, bleek patient een lager I.Q. te hebben en een hemianopsie gecombineerd met alexie, agrafie, apraxie en woordvindingsmoeilijkheden. Herhaling van het onderzoek na 4 maanden gaf een verbetering te zien van de cognitieve functies, terwijl het I Q op het oude niveau was teruggekeerd. De rest van de corticale functies echter waren niet verbeterd. Het tempo bij de motoriekttest en de doolhoven was lager, en er bestond een angst voor het optreden van recidief. De slotconclusie luidde dat de patiënt postoperatief meer gehandicapt was dan vóór de operatie.

## SCHEDELBASIS EN VENTRIKELS

### VOORSTE SCHEDELGROEVE

Bij patient 20 werd er postoperatief een neuropsychologisch onderzoek verricht. Na extirpatie van een olfactorius meningeoom werden bij de patient gevonden: een "mangel an antrieb"; een relatief traag tempo bij het onderzoek; ethiek verlies zich uitende in het debuten van ongepaste grapjes en een onvermogen om moeilijke rekensommen op te lossen. Het geheel passende in het kader van een z.g. "frontaal syndroom". Verder werden stoornissen in de ruimtelijke orientatie en het geheugen aangetroffen evenals stoornissen in de inprenting bij de verbaal-auditieve testen. Tevens werden stoornissen ontdekt in de tactiliteit die werd onder-

zocht door links en rechtshandig de vorm en texture van aangeboden objecten na te gaan. Er werd geen intellectuele achteruitgang, noch afasie of temporale stoornissen geregistreerd.

#### MIDDELSTE SCHEDELGROEVE

Patient 87 werd postoperatief neuropsychologisch onderzocht, waarbij na operatie van een sphenoid meningeoom, de patiente psychisch ontremd en loquax was met decorumverlies. Na enige tijd echter was het I.Q. gestegen van 72 naar 85, de geheugenfunctie verbeterd zowel wat betreft de inprenting als de retentie van auditief en visueel aangeboden materiaal en het tempo vooruitgegaan. Het herkennen van melodiën en niet verbale geluiden was sterk verbeterd. De tekeningen maakten nog een organische indruk en de oriëntatie was nog niet optimaal. Er werd nog een neiging tot persevereren gevonden en de tachistoscopische perceptie voornamelijk voor verbaal materiaal aangeboden in de linkerhelft van het gezichtsveld was slecht.

#### VENTRIKELS

Bij patiënt (103) werd eveneens na extirpatie van een intraventriculair meningeoom van de linkerzijventrikel een psychologisch onderzoek verricht. Bij dit kind van 7 jaar werd een intelligentie gevonden die voldoende was om de lagere school te doorlopen. Verder werd gevonden een gebrek aan overzicht over grote totalen en een ontbrekend vermogen om verschillen te zien in kleine figuren.

#### ACHTERSTE SCHEDELGROEVE

Patiënt (113) werd pre-operatief neuropsychologisch onderzocht, waarbij een globale dementie werd gevonden met verval van alle corticale functies. Een supra- en infratentorieel gelokaliseerd meningeoom werd bij de operatie partieel verwijderd.

## CONCLUSIE :

De indruk bestaat dat het neuropsychologisch onderzoek voornamelijk verricht wordt als er postoperatief gedragsstoornissen blijken te zijn. Echter ook vóór de operatie kan het onderzoek inlichtingen verschaffen omtrent organiciteit voordat andere onderzoeken gedaan worden.

In dit verband kan opgemerkt worden dat het neuropsychologisch onderzoek meer systematisch, minder selectief en zowel voor- als na de operatie zou dienen te gebeuren.

Zelfs in een stadium voorafgaand aan de verdenking op een tumor cerebri, kan neuropsychologisch onderzoek van waarde zijn bij het opsporen van organiciteit.

## § 5 HET LIQUORONDERZOEK

Liquoronderzoek door middel van de lumbale punctie kan gecontraïndiceerd zijn, indien de patiënt tekenen vertoont van intracranieële drukverhoging. Om deze reden werd dan ook bij een aantal patiënten met bv. papiloedeem van l.p. afgezien.

Veranderingen in de liquordruk en samenstelling kunnen optreden bij meningeomen.

### FALX

Liquoronderzoek werd verricht bij 5 van de 32 gevallen (15,6%). In 1 geval (41) was dit onderzoek normaal ondanks de aanwezigheid van een dubbelzijdig aangelegde fronto parietale tumor, die zowel het voorste- als het middelste derde gedeelte van de falx innam. Verhoging van het eiwitgehalte werd gevonden bij de patiënten (8) (39) (96) (94) terwijl bij de patiënten (39) en (94) het verhoogde eiwitgehalte gepaard ging met verhoging van de liquordruk.

### CONVEXITEIT

Liquoronderzoek werd verricht bij 7 van de 36 gevallen (19,4%), nl. de nummers 25, 53, 58, 65, 40, 73 en 90.

Patiënt (25) vertoonde verhoging van het liquoreiwit.

De patiënten 53, 58 en 65 hadden normale liquor bevindingen bij respectievelijk een rechts parietaal, een rechts fronto parietaal en een rechts parietaal gelokaliseerd meningeoom.

Patiënt (40) vertoonde een verhoging van de liquordruk bij een rechts parietaal gelegen meningeoom en de nummers 73 en 90 paarden liquoreiwitverhoging aan een respectievelijke rechts parieto-occipitale en rechts parietale tumor.

### SCHEDELBASIS EN VENTRIKELS

#### VOORSTE SCHEDELGROEVE

Bij deze groep van 12 meningeomen werd 3 maal liquor onderzoek gedaan. De patiënten 5, 10 en 12 hadden alle 3 een normale uitslag van de liquor.

## MIDDELSTE SCHEDELGROEVE

Van de 19 meningeomen met een lokalisatie in de middelste schedelgroeve werd bij 4 patiënten liquor onderzoek gedaan. De nummers 47, 71 en 95 hadden normale liquor. Patiënt 69 had een verhoogd liquor eiwit bij een rechtszijdige fronto temporale tumor.

## VENTRIKELS

Bij de 5 patiënten met lokalisatie in de ventrikelsystemen werd 1 maal liquoronderzoek verricht.

Patiënt (101) had een verhoging van het liquoreitwit en de druk bij een meningeoom van de linkerzijventrikel.

## ACHTERSTE SCHEDELGROEVE

Van de 9 gevallen met een lokalisatie in de achterste schedelgroeve werd bij 4 patienten liquoronderzoek verricht.

Bij patient 105 werd bij lumbaal punctie een verhoogde druk gevonden bij een negatieve proef van Queckenstedt.

Het liquoreiwit was verhoogd en bij operatie werd een cervicaal meningeoom gevonden met doorgroei naar de fossa posterior. De lumbaal puntie bij patient 107 leverde een verhoogd liquor-eiwit op bij een meningeoom van de achterste schedelgroeve met uitbreiding naar de brughoek links.

De liquor bij patient 108 werd verkregen door ventrikelpunctie waarbij een verhoogde druk, een overvloed van liquor en een verhoogd eiwitgehalte werd gevonden, bij een meningeoom in de linker fossa posterior.

Bij patient 109 vertoonde de lumbaal verkregen liquor een verhoogd eiwit, normale druk, negatieve cytologie op tumor cellen en een proef van Queckenstedt die rechts negatief was en links positief; bij een meningeoom in de rechter fossa posterior met doorgroei naar de brughoek.

#### CONCLUSIE:

Het liquor onderzoek is soms nodig om andere afwijkingen uit te sluiten bij verdenking op een tumor cerebri.

Het onderzoek toont enkel aan dat er een te hoge intra craniële druk is of een te hoog liquor eiwit, maar geeft geen aanwijzingen voor het bestaan van een tumor en zeker niet van een meningeoom.

Het is daarom bij verdenking op een meningeoom niet de eerste keus.

RONTGENCONTRASTONDERZOEK: SCHEDEL BASIS (VOORSTE SCHEDEL GROEF)

NO	ARTERIOGRAFIE	PHNEUMENCEFALOGRAFIE	VENTRICULOGRAFIE	LOKALISATIE MENINGEOM
2	-	-	Verplaatsing beide zij- en 3e ventrikel	Olfactoriusgroeve en Sphenoidaalrand l.i.
5	Verplaatsing vaatpatroon	Verplaatsing ventrikel systeem	-	Olfactorius meningeoom
10	Idem	Idem	-	Tuberculum sellae meningeoom
12	Idem	Idem	-	Tuberculum sellae meningeoom
15	Idem	-	-	Olfactorius meningeoom
20	Idem	-	-	Olfactorius meningeoom
26	Idem	-	-	Frontaal meningeoom rechts
29	Idem	Verplaatsing ventrikel systeem	-	Tuberculum sellae meningeoom
30	Idem	Idem	-	Olfactorius meningeoom
32	Idem	Idem	-	Tuberculum sellae meningeoom
33	Idem	-	-	Tuberculum sellae meningeoom
35	Idem	Verplaatsing ventrikel systeem	-	Tuberculum sellae meningeoom

RONTGENCONTRASTONDERZOEK: SCHEDELBASIS (MIDDELSTE SCHEDELGROEVE)

NO.	ARTERIOGRAFIE	PNEUMENCEFALOGRAFIE	VENTRICULOGRAFIE	LOKALISATIE MENINGEOM
45	Verplaatsing vaat-systeem	-	-	Fossa temporalis Li.
47	Idem	-	-	Outerridge links
52	Idem	-	-	Sphenoid rechts
54	Idem	-	-	Ala parva sphenoidalis rechts
61	Idem	-	-	Retro oculair intraorbitaal rechts
62	Idem	-	-	Sphenoid links
63	Idem	-	-	Sphenoid L. "en plaque"
69	Idem	-	-	Sphenoid rechts
71	Idem	Verplaatsing ventrikel syst.	-	Tuberculum sellae
77	Idem	-	-	Supratentorieel rechts
78	Idem	-	-	Supra tentorieel links
79	Idem	-	-	Middle ridge links
80	Idem	-	-	Middle ridge rechts
82	Idem	-	-	Middle ridge rechts
86	Idem	-	-	Middle ridge rechts
87	Idem	-	-	Sphenoid rechts
88	Idem	-	-	Fossa temporalis Li.
89	Idem	-	-	Inner ridge links
95	Idem	-	-	Outer ridge rechts



NO	ARTERIOGRAFIE	PNEUMENCEFALOGRAFIE	VENTRICULOGRAFIE	LOKALISATIE
100	-	-	Verplaatsing ventrikel systeem	3e ventrikel plus basale meningeomen
101	-	-	Idem	Zijventrikel links
102	Carotis verplaatsing	-	Idem	Zijventrikel links
103	Carotis verplaatsing	-	-	Zijventrikel links
104	Carotis verplaatsing	-	Verplaatsing ventrikel systeem	Zijventrikel rechts
105	-	Lucht myelografie cervicaal plus pneumencefalografie na 11 jaar	-	Cervicaal meningeoom plus fossa posterior
106	Vertebralis verplaatsing	Verplaatsing ventrikel systeem	-	Cervicaal meningeoom → vermis cerebellum
107	Vertebralis verplaatsing	-	Verplaatsing ventrikel systeem	Fossa posterior → brughoek links
108	Vertebralis verplaatsing	-	Verplaatsing ventrikel systeem	Cerebellum links
109	Carotis en vertebralis verplaatsing	-	-	Fossa posterior → brughoek rechts
110	Vertebralis verplaatsing	-	Verplaatsing ventrikel systeem	Cerebellum links recidief
111	Carotis en vertebralis verplaatsing	-	-	Intra tentorieel → brughoek rechts
112	Carotis en vertebralis verplaatsing	-	-	Fossa posterior
113	Vertebralis verplaatsing	-	-	Supra & intra tentorieel rechts

## §6 HET RONTGENCONTRASTONDERZOEK

Zoals blijkt uit bijgaande diagrammen werd bij de patienten röntgencontrastonderzoek verricht volgens de methoden van

1. angiografie van de arteria carotis en/of vertebralis.
2. luchtencephalografie, waarbij de lucht via lumbale of suboccipitale weg werd ingebracht.
3. ventriculografie, waarbij het ventrikelsysteem via een boorgat direct met contrast vloeistof zichtbaar gemaakt wordt.

Het gaat bij deze contrastmiddelen diagnostiek om een indruk te verkrijgen van het vaatpatroon ter zake van het kaliber, verloop, abnormale vaatontwikkeling, of pathologische vaataankleuring waardoor een intracranieel ruimte innemend proces zichtbaar gemaakt kan worden.

Dit wordt ook beoogd door vulling van het ventrikelsysteem waarbij gelet wordt op een afwijkende vulling of een verplaatsing. C.T. scan onderzoek kon bij deze serie patienten niet gedaan worden om de simpele reden dat het apparaat toen nog niet beschikbaar was.

In een addendum en het litteratuur overzicht zal op de waarde van het C.T. onderzoek nader ingegaan worden.

### FALX

Het röntgencontrastonderzoek werd in alle 32 gevallen verricht. Hierbij waren 5 gevallen van een PEG.

(44), (57), (74), (75), (91) terwijl bij 1 patient (41) ventriculografie werd verricht.

Bij deze patient werd een hoge druk gevonden en een verplaatsing van de voorhoornen naar links en naar beneden.

In het verloop van de linker art. carotis bleek de bevestiging van een frontale tumor die de beide art. cer. anteriores naar beneden drukte.

Bij de nummers (44), (57), (74), (75) en (91) waarbij naast een arteriografie tevens een PEG werd verricht, was telkenmale enige

onzekerheid over de aard of de lokalisatie van de tumor overgebleven na het verrichte arteriografisch onderzoek.

Het PEG diende duidelijk als extra informatie alvorens overgegaan zou worden tot de operatie.

Bij de andere gevallen was het arteriografisch onderzoek voldoende garantie voor een zodanige exacte lokalisatie van de tumor, dat tot operatie kon worden overgegaan.

Bij de patienten (19), (41), (57), (68) en (75) was er sprake van een dubbelzijdig afwijkend arteriogram, dat bleek te correleren met een zowel links als rechts aangelegde tumor.

Bij patient (57) was een PEG onderzoek slechts éénzijdig afwijkend, hetgeen te wijten was aan het feit dat de tumor aan de normale zijde (nog) niet geleid had tot dichtdrukken van de ventrikel ter plaatse.

## CONVEXITEIT

Het röntgencontrastonderzoek bij de 36 gevallen van convexiteitsmeningeomen werd 33 maal verricht (91,7%).

De 3 gevallen waarbij het contrastonderzoek achterwege was gebleven, betroffen de nummers 16, 22 en 40.

Patient 16 betrof een vrouw die bij klinisch onderzoek een knobbel links temporaal had en die per acuut heftige hoofdpijn kreeg, gevolgd door bewusteloosheid en dreigende inklemmingsverschijnselen.

Op de blanco schedelfoto werd een opheldering in het bot links temporaal gezien, dat gevoegd bij de snel verslechterende klinische toestand, voldoende reden was om direct tot operatief ingrijpen over te gaan.

Bij de links fronto temporale trepanatie, werd een osteoom gevonden met daaronder een intraduraal gelegen week meningeoom dat ingebed lag in de fissura sylvii.

Patient 22 was een 91 jarige dame met een zwelling links fronto parietaal die in 7 weken was ontstaan. Op de blanco schedelopname werd een botdefect gezien met daarachter een vlekkelig gebied met een aantal ophelderingen.

In verband met de leeftijd van patiente werd besloten tot een proefexcisie waarbij de patholoog anatomische diagnose luidde: meningeoom met maligne veranderingen.

Gezien de minimale klachten van patiente werd afgezien van operatieve behandeling.

Patient 40 betrof een 12 jarige jongen die na een klap op het hoofd een toenemende bewustzijnsdaling had gekregen die bleek veroorzaakt door een kastanjegroot meningeoom dat scherp omschreven diep in de rechter parietaal kwab was gelegen.

Deze bevinding werd overigens pas bij obductie geobjectiveerd, aangezien de bij de trepanatie gevonden inklemming van de cerebellum tonsillen in het foramen magnum, snel operatief ingrijpen - ten koste van de röntgencontrastdiagnostiek - had gevegd.

Bij de andere gevallen was steeds arteriografisch onderzoek verricht.

Bij patient 25 in combinatie met pneumencefalografie, aangezien een exacte plaatsbepaling van de tumor na het arteriogram nog niet mogelijk was.

Patient 46 had een normaal arteriogram van de carotis met een goede vulling van het vaatsysteem, zonder verplaatsing en zonder vaat anomalieën.

Bij pneumencefalografie werd echter gevonden dat de rechter ventrikel van boven werd platgedrukt, hetgeen werd veroorzaakt door een aardappelgroot meningeoom rechts parietaal.

Patient 49 had een normaal PEG, dat eerst was verricht maar vertoonde later bij het carotis angiogram een rechts parietale tumor.

Patiënt 50 had zowel een afwijkend carotis arteriogram als PEG.

Patient 53 had een dubieus carotis angiogram met een normaal PEG.

Besloten werd enkele maanden te wachten met ingrijpen, waarna alsnog een rechts parietaal gelegen meningeoom werd verwijderd.

Patient 65 had een afwijkend carotis angiogram en een PEG, die beiden wezen op een rechts parietaal gelegen meningeoom.

Patient 66 had eveneens een afwijkend carotis angiogram en PEG. Ook hier was een exacte lokalisatie en determinatie van de tumor de reden van beide contrastonderzoeken.

Patient 93 had ook een afwijkend carotis angiogram en PEG om dezelfde redenen verricht als hierboven uiteengezet, evenals patiënt 73.

In de andere gevallen werd het arteriografisch onderzoek voldoende geacht om de juiste lokalisatie van de prae operatief vastgestelde tumor te bepalen.

## SCHEDELBASIS EN VENTRIKELS

### VOORSTE SCHEDELGROEVE

Bij alle 12 gevallen met lokalisatie in de voorste schedelgroeve werd röntgencontrastonderzoek gedaan.

Bij patient 2 werd ventriculographie verricht wegens het bestaan van een Foster-Kennedy syndroom.

Een enorme verplaatsing van de beide zijventrikels en de derde ventrikel naar rechts, leidde tot de ontdekking van een meningeoom van de olfactoriusgroeve en de sphenoidaalrand links.

Bij patient 5 werd een art.carotis angiografie en een PEG verricht, dat een pruimgroot extracerebraal R.I.P. frontobasaal opleverde, naar later bleek: een olfactorius meningeoom.

Patient 10 werd doormiddel van een PEG en arteria carotis arteriografie gediagnostiseerd als een frontobasaal, praesellair c.q. supra sellair gelokaliseerd R.I.P. dat bij operatie een tuberculum sellae meningeoom bleek te zijn.

Patient 12 werd eveneens door een PEG en arteria carotis arteriografie gediagnostiseerd als een tuberculum sellae meningeoom.

Bij patient 15 werd door middel van een arteria carotis arteriografie een olfactorius meningeoom vastgesteld, evenals bij patiënt 20. Een carotis angiogram toonde bij patient 26 een frontaal meningeoom rechts aan.

Patient 29 onderging een PEG en een art.carotis angiografie ter vaststelling van een tuberculum sellae meningeoom; evenals

patiënt 30, waarbij echter een olfactorius meningeoom werd gevonden. Patient 32 onderging een PEG en carotis angiogram voor het diagnostiseren van een tuberculum sellae meningeoom, en patient 33 werd door middel van carotis angiografie gediagnostiseerd als een tuberculum sellae meningeoom.

Bij patient 35 werd een art.carotis arteriografie en een PEG verricht, dat een tuberculum sellae meningeoom opleverde.

#### MIDDELSTE SCHEDELGROEVE

Bij alle 19 gevallen met lokalisatie in de middelste schedelgroeve werd röntgencontrastonderzoek verricht.

Arteriografie van de arteria carotis werd verricht bij de patienten 45 (fossa temporalis links); 47 (outer ridge links); 52 (sphenoid rechts); 54 (ala parva sphenoidalis R.); 61 (retro-oculair, intra orbitaal rechts); 62 (sphenoid links); 63 (sphenoid links en plaque); 69 (sphenoid rechts); 77 (supra tentorieel rechts); 78 (supra tentorieel links), 79 (middle ridge links); 80 (middle ridge rechts); 82 (middle ridge rechts); 86 (middle ridge rechts); 87 (sphenoid rechts); 88 (fossa temporalis links); 89 (inner ridge links) en 95 (outerridge rechts).

Bij patient 71 werd arteriografie van de carotis en pneumencefalografie verricht ter vaststelling van een tuberculum sellae meningeoom dat zich voortzette in de middelste schedelgroeve.

#### VENTRIKELS

Bij alle 5 gevallen werd röntgencontrastonderzoek gedaan. Arteriografie werd gedaan bij de patienten 103 en 104, ventriculografie bij de patienten 100, 101, 102 en 104.

Bij patient 100 vertoonde het ventriculografisch onderzoek door een zeer sterke verdringing van het ventrikelsysteem, een groot proces in of nabij de 3e ventrikel.

Er werd bij obductie een groot meningeoom in de 3e ventrikel gevonden in combinatie met een aantal kleine meningeomen aan de schedelbasis.

Patient 101 vertoonde bij ventriculographie waarbij lucht door de fontanel werd ingebracht, een flink verwijd ventrikelsysteem dat naar rechts was verplaatst.

Een 235 gram wegend meningeoom werd uit de linker zijventrikel verwijderd.

Patient 102 had bij het eerste ventriculografisch onderzoek een grote cyste met gele inhoud links parietaal, die zich naar frontaal uitbreidde.

De wand van de cyste bestond uit tumorweefsel, dat niet verwijderd kon worden. De cyste werd in verbinding gebracht met de linkerzijventrikel.

Bij het tweede ventriculografisch onderzoek 3 maanden later, werd een groot meningeoom in de linker zijventrikel gevonden en operatief verwijderd.

Een half jaar later was een art.carotis angiografie met hernieuwde ventriculografie noodzakelijk wegens verhoogde intracranieële druk. Hierbij werd een verplaatsing van de linker art.cerebri anterior naar rechts gevonden en een uitgezette openliggende linker zijventrikel, waar binnen enkele tumoren zich bevonden.

Patient 103 vertoonde bij art.carotis arteriografie een groot R.I.P. in het linker temporo-occipitale gebied dat een intra ventriculair meningeoom bleek te zijn van de linker zijventrikel.

Patient 104 bleek bij carotis angiografie een hydrocefalus internus te hebben en bij ventriculografie werd een prae sellaire, paramediane, sub- of intrafrontale tumor vermoed, die bij operatie een intraventriculair meningeoom van de rechterzijventrikel bleek te zijn.

#### ACHTERSTE SCHEDELGROEVE

Bij alle 9 gevallen met lokalisatie in de achterste schedelgroeve werd röntgencontrastonderzoek gedaan.

Bij 7 patienten (106, 107, 109, 110, 111, 112, 113) werd arteriografie gedaan, waarbij de patienten 106, 107 en 110 eveneens een ventriculografisch onderzoek ondergingen.

Patient 108 werd door middel van pneumencefalografie en ventriculografie onderzocht en patient 105 onderging een myelografisch onderzoek.

Bij patient 106 toonde art.vertebralis angiografie een sterke verplaatsing van de art.basilaris naar rechts, waarbij deze vast tegen de clivus aan werd gedrukt. Een aanvullend pneumencefalogram toonde een tumormassa in de cisterna magna uitgaande van de rechter achterrand van het foramen magnum. Bij operatie werd een cervicaal meningeoom met uitbreiding naar de vermis van het cerebellum gevonden. Bij patient 107 werd door vertebralis angiografie en ventriculografie een R.I.P. in de achterste schedelgroeve aangetoond, dat bij operatie een fossa posterior meningeoom bleek te zijn met uitbreiding naar de linker brughoek. Patient 110 vertoonde bij vertebralis angiografie een linkszijdige cerebellum tumor, die bij operatie een meningeoom bleek te zijn.

Wegens persisterend papiloedeem werd later ventriculografie gedaan dat een recidief R.I.P. in de linker fossa posterior releveerde. Patient 109 onderging zowel een vertebralis als een carotis angiografie waarbij een infra tentorieel meningeoom werd aangetoond, dat bij de operatie een fossa posterior meningeoom bleek te zijn met uitbreiding naar de rechter brughoek.

Patient 111 werd door middel van carotis en vertebralis angiografie gediagnostiseerd als een infratentorieel meningeoom met uitbreiding naar de rechterbrughoek, hetgeen bij de operatie werd bevestigd.

Patient 112 gaf ook bij vertebralis en carotis angiografie aanwijzingen voor een R.I.P. in de achterste schedelgroeve, eveneens bevestigd bij operatie.

Patient 113 werd door middel van vertebralis angiografie gediagnostiseerd als een R.I.P. in de buurt van het rechter tentorium cerebelli. Bij operatie bleek er sprake van een infra tentorieel meningeoom rechts.

Patient 105 onderging een cervicale luchtmyelografie waarbij



hoog cervicaal een R.I.P. werd ontdekt. Na een laminectomie van C1-C2 met wegnemen van de achterrand van het foramen magnum werd een meningeoom verwijderd, dat in de achterste schedelgroeve was doorgegroeid. Een pneumencefalogram 11 jaar later verricht wegens duizelingen, valneiging en coördinatiestoornissen releveerde een recidief meningeoom in de achterste schedelgroeve dat operatief werd verwijderd.

Patient 108 werd middels een vertebraal angiografie en een ventriculografie gediagnostiseerd als een meningeoom van het linker cerebellum, hetgeen operatief werd bevestigd.

#### CONCLUSIE:

In alle gevallen diende het röntgencontrastonderzoek als een diagnostisch hulponderzoek, als sluitpost van de diagnostiek om zowel de juiste aard als de exacte lokalisatie van de tumoren te bepalen. Anderzijds is dit onderzoek noodzakelijk als voorbereiding tot de operatie.

Arteriografisch onderzoek heeft hierbij prioriteit en pneumencefalografie dient ter aanvulling van dit onderzoek als er nog onbeantwoorde vragen zijn ten aanzien van de juiste plaats of uitbreiding van de tumor.

Bij contraindicaties voor pneumencefalografie werd door middel van boorgaten ventriculografie verricht.

De ongemakken die deze contrastonderzoekingen veroorzaken, wegen niet op tegen de nadelen van een craneotomie die onvoldoende is voorbereid. Met de komst van de CT-scanning is de waarde van de pneumencefalografie c.q. ventriculografie sterk teruggelopen (zie addendum).

## § 7 BELANGRIJKSTE HULPONDERZOEK

### FALX

Nagegaan werd welk hulponderzoek het meest werd verricht en in welke mate dit onderzoek tot de diagnostiek heeft bijgedragen. Het blanco röntgenonderzoek (I) van de schedel droeg in 11 gevallen mede bij tot de diagnostiek (34,4%).

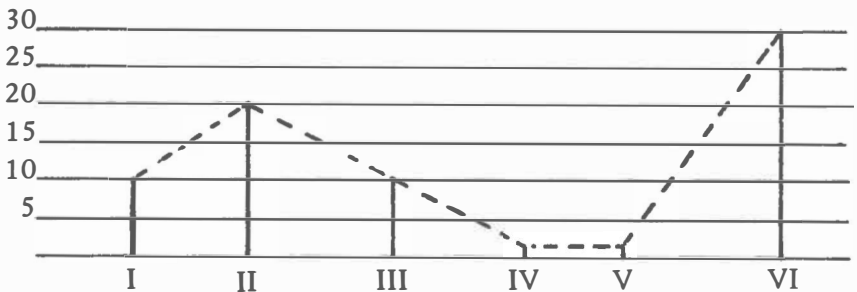
Het EEG onderzoek (II) in 21 gevallen (65,6%).

Het isotopenonderzoek (III) in 11 gevallen, maar werd in totaal ook slechts 11 maal verricht, aangezien het onderzoek pas sinds 1967 gedaan kon worden.

Het neuropsychologisch onderzoek (IV) in 2 gevallen (6,2%).

Het liquoronderzoek (V) in 1 geval (3,1%).

Het röntgencontrastonderzoek (VI) droeg in alle 32 gevallen bij tot de diagnostiek en was dus tesamen met het isotopenonderzoek het meest belangrijke hulponderzoek.



### CONVEXITEIT

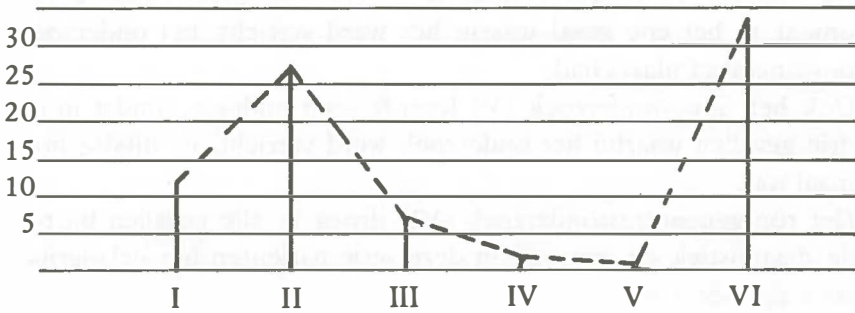
Bij deze groep patiënten droeg het blanco röntgenonderzoek (I) van de schedel 11 maal bij tot de diagnostiek (30,6%).

Het EEG onderzoek (II): in 27 gevallen (75%).

Het isotopenonderzoek (III) 7 maal met de aantekening dat het onderzoek slechts 7 maal werd verricht en dus toch voor 100% van belang was met betrekking tot de diagnostiek.

Het neuropsychologisch onderzoek (IV) in 1 geval en het liquoronderzoek (V) in geen enkel geval.

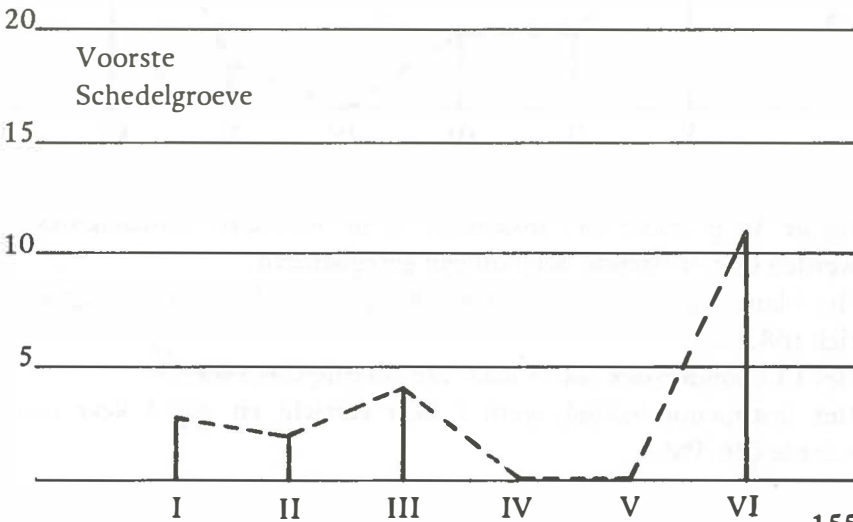
### CONVEXITEIT



Het röntgencontrastonderzoek (VI) droeg in 33 gevallen bij tot de diagnostiek en was dus ook in deze groep het meest belangrijke onderzoek.

### SCHEDELBASIS EN VENTRIKELS

Bij de 12 gevallen met een lokalisatie in de voorste schedelgroeve werden de volgende bevindingen geregistreerd.



Het blanco röntgenonderzoek (I) droeg in 2 gevallen bij tot de diagnostiek (16,7% ). Het EEG onderzoek (II) eveneens in 2 gevallen (16,7%).

Het isotopenonderzoek (III) in 4 gevallen (33,3%).

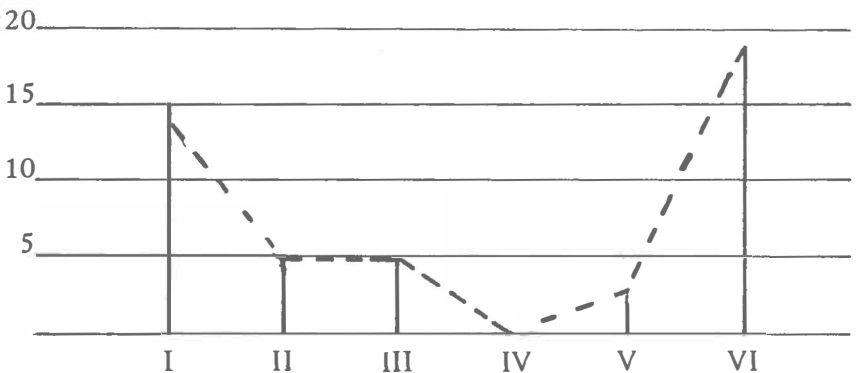
Het neuropsychologisch onderzoek (IV) in geen enkel geval, omdat in het ene geval waarin het werd verricht, het onderzoek postoperatief plaats had.

Ook het liquoronderzoek (V) leverde geen bijdrage, omdat in de drie gevallen waarbij het onderzoek werd verricht, de uitslag normaal was.

Het röntgencontrastonderzoek (VI) droeg in alle gevallen bij tot de diagnostiek en was ook in deze serie patienten het belangrijkste hulponderzoek.

## 25 Middelste

schedelgroeve



Bij de 19 gevallen met lokalisatie in de middelste schedelgroeve werden de navolgende bevindingen geregistreerd.

Het blanco röntgenonderzoek (I) droeg 13 maal bij tot de diagnostiek (68,4%).

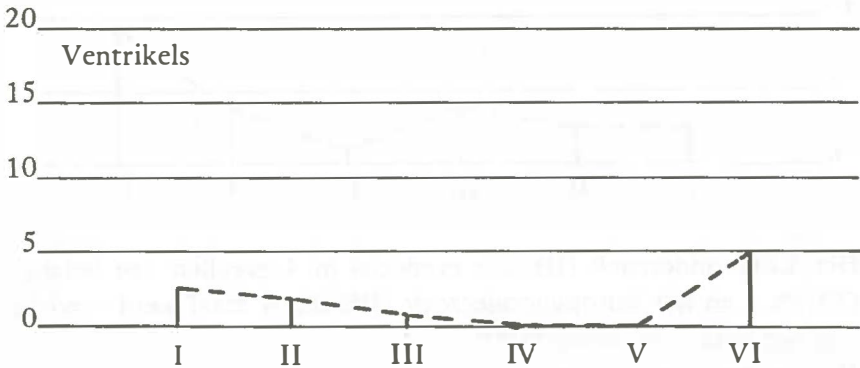
Het EEG onderzoek was 5 maal van waarde (26,3%).

Het isotopenonderzoek werd 7 keer verricht en was 5 keer van waarde (26,3%).

Het neuropsychologisch onderzoek (IV) werd geen enkel maal verricht en het liquoronderzoek (V) was in 1 geval van belang, omdat het een eiwitverhoging vertoonde (5,3%).

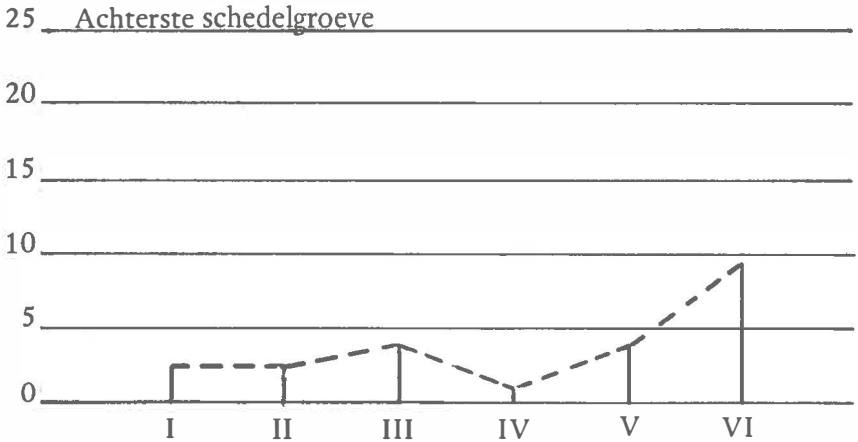
In 3 andere gevallen dat het onderzoek werd verricht was de uitslag normaal.

Het röntgen contrastonderzoek (VI) was wederom in alle gevallen belangrijk voor de diagnostiek.



Bij de 5 gevallen met lokalisatie in de ventrikel systemen droeg 3 keer blanco röntgenonderzoek (I) bij tot de diagnostiek (60%); 3 keer EEG onderzoek (II) (60%); 1 keer isotopenonderzoek (20%); geen enkel keer neuropsychologisch-(IV) en liquoronderzoek (V) en in alle 5 gevallen röntgen contrastonderzoek.

Bij de 9 gevallen met een lokalisatie in de achterste schedelgroeve droeg het blanco röntgenonderzoek (I) in 3 gevallen bij tot de diagnostiek (33,3%).



Het EEG onderzoek (II) was eveneens in 4 gevallen van belang (33,3% ) en het isotopenonderzoek (III) dat 4 maal werd verricht was vier maal van belang (100%).

Het neuropsychologisch onderzoek (IV) was in 1 geval van belang (11,1%) en het liquoronderzoek (V) in 4 gevallen, waarbij aangetekend moet worden dat dit onderzoek ook 4 maal werd verricht (100%).

Het röntgen contrastonderzoek (VI) tenslotte was bij alle 9 patiënten van belang voor de diagnostiek.

#### CONCLUSIE:

Bij alle lokalisaties blijken de onderzoek methoden die anatomische afwijkingen registreren zoals blanco röntgenfoto's, isotopen en röntgen contrastonderzoek een grotere bijdrage te leveren tot de diagnostiek dan die onderzoekmethoden die een functiestoornis aangeven, zoals neurologisch onderzoek en EEG. Liquoronderzoek geeft slechts aan dat er afwijkingen zijn.

## §8 DE LOKALISATIE VAN HET MENINGEOM

Zoals te zien in de overzichtstabel, werd de lokalisatie van de tumor geregistreerd in drie categorieën.

Ten eerste: éénzijdig of dubbelzijdig links en/of rechts.

Ten tweede: tumor verbonden met voorste (a), middelste (b) of achterste derde deel van de falx.

Ten derde: de tumor gesitueerd in de verschillende regionen van het cerebrum zoals:

A frontaal; C parietaal; D temporaal en E occipitaal.

### FALX (a)

Bij de tumoren die verbonden waren met het voorste derde gedeelte van de falx (a) bleek de tumor in 4 gevallen dubbelzijdig voor te komen, 3 maal in de linker en 5 maal in de rechter hemisfeer. De ligging was 12 keer frontaal, waarvan bij 2 patiënten frontoparietaal en 2 maal fronto-temporaal.

### FALX (b)

Bij de tumoren verbonden met het middelste derde deel van de falx (b) bleek de tumor bij 5 patiënten dubbelzijdig, 6 maal in de linker en 4 maal in de rechterhemisfeer gesitueerd. De ligging was bij 1 patient frontaal; bij 14 parietaal waarvan 3 maal in combinatie met occipitaal en 1 maal gecombineerd met frontaal. Bij 4 patiënten was de tumor occipitaal gelokaliseerd waarvan 1 maal zuiver occipitaal. In 1 geval was de tumor verbonden zowel met het voorste als het middelste derde gedeelte van de falx en bij de 14 andere patiënten was er sprake van een verbinding met het middelste derde deel.

## FALX (c)

Bij de tumoren verbonden met het achterste derde deel van de falx (c) was de tumor in 1 geval dubbelzijdig aangelegd. Verder kwam de tumor 1 maal links en 3 maal rechts voor. In alle gevallen was de tumor alleen verbonden met het achterste derde gedeelte van de falx. Gecombineerde lokalisaties pariето occipitaal kwamen 4 maal voor en 1 maal was de lokalisatie temporo occipitaal.

<i>Lokalisatie falx</i>		<i>Dubbel zijdig</i>	<i>Enkelvoudig</i>		<i>Totaal</i>
			<i>Links</i>	<i>Rechts</i>	
<i>Voorste</i>	<i>a</i>	<i>4</i>	<i>3</i>	<i>5</i>	<i>N = 12</i>
<i>Middelste</i>	<i>b</i>	<i>5</i>	<i>6</i>	<i>4</i>	<i>N = 15</i>
<i>Achterste</i>	<i>c</i>	<i>1</i>	<i>1</i>	<i>3</i>	<i>N = 5</i>
	<i>to- taal</i>	<i>10</i>	<i>10</i>	<i>12</i>	

<i>1/3 deel falx</i>	<i>Frontaal</i>	<i>Parietaal</i>	<i>Temporaal</i>	<i>Occipitaal</i>
	<i>A</i>	<i>C</i>	<i>D</i>	<i>E</i>
<i>a</i>	<i>12</i>	<i>2</i>	<i>2</i>	<i>-</i>
<i>b</i>	<i>1</i>	<i>14</i>	<i>-</i>	<i>4</i>
<i>c</i>	<i>-</i>	<i>4</i>	<i>1</i>	<i>5</i>
<i>totaal</i>	<i>13</i>	<i>20</i>	<i>3</i>	<i>9</i>

Zoals blijkt uit bovenstaande tabel, kwam een dubbelzijdige lokalisatie in totaal 10 maal voor, terwijl de ligging van de tumor 10 maal links en 12 maal rechts was.

De situering van de tumor frontaal kwam in totaal 13 maal voor, parietaal 20, temporaal 3 en occipitaal 9 maal.

Bij de convexiteitsmeningeomen werd eveneens de lokalisatie van de tumor in drie categorieën geregistreerd (zie overzichtstabel).



### CONVEXITEIT (a)

Bij de tumoren die gelegen waren in het voorste derde gedeelte van het schedelgewelf (a) bleek de tumor 9 maal in de linker en 5 maal in de rechter hemisfeer gesitueerd.

De ligging was 7 maal frontaal, 3 maal fronto temporaal, en 4 maal fronto parietaal.

### CONVEXITEIT (b)

Bij de tumoren die gelegen waren in het middelste derde gedeelte van het schedelgewelf (b) was de tumor 2 maal gesitueerd in de linker en 12 maal in de rechter hemisfeer.

De ligging was 8 maal parietaal, 3 maal fronto-parietaal en 2 maal pariето-occipitaal.

### CONVEXITEIT (c)

Bij de tumoren die gelegen waren in het achterste derde gedeelte van het schedelgewelf (c) was de tumor 3 maal gesitueerd in de linker en 5 maal in de rechter hemisfeer.

De ligging was 4 maal parietaal, 3 maal pariето-occipitaal en 1 maal temporaal.

<i>Convex</i>	<i>Frontaal</i>	<i>Parietaal</i>	<i>Temporaal</i>	<i>Occipitaal</i>
(a)	7	+ 4	+ 3	-
(b)	+ 3	8	-	+ 2
(c)	-	4	+ 1	+ 3

Er kwamen geen dubbelzijdige lokalisaties in deze groep voor. Wel werden gemengde lokalisaties geregistreerd zoals tot uitdrukking gebracht in bovenstaande tabel met een + voor het cijfer in de verschillende kolommen.

Het cijfer zonder plus geeft aan de voornaamste lokalisatie van het meningeoom.

## SCHEDELBASIS EN VENTRIKELS

### VOORSTE SCHEDELGROEVE

Bij de tumoren met een lokalisatie in de voorste schedelgroeve bleek de tumor 9 maal dubbelzijdig voor te komen, twee maal rechts en 1 maal links.

De tumor was in alle gevallen gelokaliseerd in de frontale area's.

### MIDDELSTE SCHEDELGROEVE

Bij de tumoren met een lokalisatie in de middelste schedelgroeve was de tumor steeds eenzijdig gelokaliseerd, waarbij 9 maal in de linker en 10 maal in de rechter hemisfeer.

In 1 geval was de ligging frontaal, 10 maal temporaal en 8 maal was er sprake van een gecombineerde lokalisatie, namelijk de combinatie fronto-temporaal.

### VENTRIKELS

Bij de tumoren met een lokalisatie in het ventrikelsysteem werd bij 4 patiënten een meningeoom gevonden in de zijventrikel waarvan 3 maal in de linker en 1 maal in de rechter.

Bij 1 patiënt werd een lokalisatie gevonden in de 3e ventrikel tezamen met meerdere meningeomen aan de schedelbasis.

### ACHTERSTE SCHEDELGROEVE

Bij de tumoren met een lokalisatie in de fossa posterior kwam 2 keer een dubbelzijdige lokalisatie voor.

Vier keer was de ligging van het meningeoom in de linker- en 3 keer in de rechter helft van de fossa posterior.

## *SCHEDLBASIS*

<i>Lokal:</i>	<i>Dubbelzijdig</i>	<i>Links (enkelvoudig)</i>	<i>Rechts</i>	<i>Totaal</i>
<i>Voorste</i>	9	1	2	12
<i>Middelste</i>	0	9	10	19
<i>Ventrikel</i>	1	3	1	5
<i>Achterste</i>	2	4	3	9
<i>Totaal</i>	12	17	16	45

## *SCHEDLBASIS*

<i>Lokal:</i>	<i>Frontaal</i>	<i>Parietaal</i>	<i>Temporaal</i>	<i>Occipitaal</i>
<i>Voorste</i>	12	-	-	-
<i>Middelste</i>	1 + 8	-	10 + 8	-
<i>Ventrikel</i>	4 x zijventrikel en 1 maal 3e ventrikel			
<i>Achterste</i>	2 x fossa posterior "sec"; 1 x supra +infratentorieel			

*Noot:* +8 = 8 x frontotemporale lokalisatie.

## § 9 PRAE – OPERATIEVE DIAGNOSE

De wijze waarop de prae-operatieve diagnose tot stand kwam werd onderzocht in 3 fasen.

”Ruimte innemend proces”, ”tumor” en ”meningeoom”. Aangezien het materiaal afkomstig was van geopereerde patienten, stond bij alle patienten vast dat er een ruimte innemend proces in cerebro geweest moet zijn. Op grond van bevindingen bij het vervolgonderzoek kon verder gedifferentieerd worden in ”tumor” of ”meningeoom”.

### FALX (anterior)

In alle gevallen stond bij deze serie patienten vast dat er prae-operatief sprake was van een ruimte innemend proces dat tevens een tumor was.

Bij 6 patienten was het prae-operatief bekend dat de tumor een meningeoom was (50%).

Patient (8) bleek bij een rechts frontale trepanatie een tumor op te leveren die na een proef-excisie uit het vaatrijke tumor weefsel, de patholoog-anatomische diagnose meningeoma vasculosum zonder maligniteit opleverde.

Patient (13) had bij operatie een tumor die macroscopisch het aspect had van een meningeoom, maar de hulponderzoekingen met name carotis angiografie hadden niet tot verdere conclusie geleid dan een grote frontale tumor die parasagittaal gelokaliseerd was.

De histologische diagnose cytoplastisch meningeoom gaf uitsluitsel.

Bij patient (14) leidde de veronderstelling dat er een tumor aanwezig was in de frontale gebieden, tot een bij operatie gevonden mandarijngroot falxmenegeoom.

Patient (24) werd geopereerd op indicatie van een tumor rechts fronto temporaal. Hierbij bleek macroscopisch tijdens de operatie

dat de tumor vast van consistentie, goed afgegrensd en verbonden was met de meningen.

Patient (28) bleek eveneens bij operatie een meningeoom te hebben, terwijl het carotis angiogram tot geen verdere conclusie had geleid dan: "een grote tumor rechts frontaal".

Patient (34) moest met spoed geopereerd worden omdat er reeds inklemmingsverschijnselen waren.

Een golfbalgrote ronde tumor schaduw rechts fronto-parietaal was op het carotis angiogram aangetoond en bij operatie bleek deze bevinding te berusten op een frontaal paramediaan gelokaliseerd falxmeningeoom.

#### FALX (centraal)

Bij deze groep patiënten van 15 in totaal werd bij nummer (56) operatief de diagnose tumor niet gesteld.

Het carotis angiogram liet deze conclusie niet toe omdat het verdrongen vaatsysteem ook veroorzaakt kon zijn door een ander ruimte innemend proces.

Bij operatie bleek echter een pruimgroot meningeoom aanwezig, dat rijk was aan grote vaten en door de patholoog anatoom beschreven werd als een angiomateus meningeoom. Bij 12 patiënten werd de diagnose meningeoom prae-operatief gesteld (80%).

Patient (39) bleek een parasagittaal meningeoom te hebben dat op het carotis angiogram te zien was als een haard in de parietaal streek met concentrisch verlopende vaten erom heen, alsof een infiltrerend neoplasma de vaten voor zich uit duwde.

Bij patient (74) bleek na een gefractioneerd pneumencefalografisch onderzoek in aansluiting aan carotis angiografie, geen uitsluitel te verkrijgen omtrent de aanwezigheid van een meningeoom.

De voor een meningeoom kenmerkende bijzonderheden zoals verbreding van vaatgroeven ontbraken, ondanks de pingpongbal grote tumor die bij de operatie werd gevonden.

## FALX (posterior)

Bij 4 van de 5 patienten was de diagnose meningeoom praec-operatief bekend.

Patient (51) gaf op het carotis angiogram een groot vaatarm ruimte innemend proces te zien, dat bij operatie een parieto-occipitaal gelokaliseerd haematoom bleek te zijn.

Pas 1 1/2 jaar later werd in hetzelfde gebied een meningeoom gevonden.

## CONVEXITEIT (anterior)

In alle gevallen was het bij deze groep bekend, dat er praec-operatief een ruimte innemend proces aanwezig was en dat dit een tumor was.

Bij 8 patienten was het bovendien duidelijk dat er sprake was van een meningeoom (57,1% ).

De 6 patienten waarbij de diagnose meningeoom niet praec-operatief vaststond betroffen de nummers 1, 4, 6, 16, 17 en 25.

Patient 1 toonde bij operatie een krielkipei grote tumor links frontaal, die reeds op het carotis angiogram te zien was, en geleid had tot inklemmingsverschijnselen. De diagnose maligne meningeoom werd bij histologisch onderzoek gesteld.

Patient 4 had een mandarijngrote tumor links frontaal boven de fiss.sylvii, die ook op het carotis angiogram zichtbaar was en op de blanco schedelfoto sella destructie te zien gaf, maar bij histologisch onderzoek werd de diagnose benigne meningeoom gesteld.

Patient 6 bleek een kastanje grote tumor links fronto parietaal te hebben, die ook op het carotis angiogram te zien was maar bij histologisch onderzoek als een meningeoom werd gedetermineerd.

Patient 16 had een maligne meningeoom bij histologisch onderzoek van een tumor die verwijderd was uit de fiss.sylvii.

Patient 17 vertoonde bij histologisch onderzoek van een walnoot grote tumor links fronto-parietaal gelegen, een benigne meningeoom en patient 25 bleek een benigne meningeoom te hebben bij histologisch onderzoek van een rijksdaalder grote tumor midden in de linker frontaal kwab gelegen.

## CONVEXITEIT (centraal)

Van de 14 gevallen gelegen in het middelste derde gedeelte van het schedelgewelf, was in alle gevallen bekend dat er een ruimte innemend proces in cerebro bestond.

Bij 1 patient (46) was niet zeker of er een tumor was, omdat het angiogram niet de daarbij behorende afwijkingen vertoonde.

Bij 7 patienten was de diagnose meningeoom prae-operatief bekend.

De patienten 46, 48, 49, 50, 53, 59 en 65 vertoonden allen bij histologisch onderzoek de kenmerken van een meningeoom.

Patient 48 had een ganzeneigroot meningeoom rechts parietaal; patient 49 werd aanvankelijk histologisch gediagnostiseerd als een glioom, welke diagnose enkele jaren later gewijzigd moest worden in "meningeoom rechts parietaal gelegen".

Patient 50 had een benigne meningeoom rechts fronto-parietaal; patient 53 een kers grote tumor rechts parietaal in het motorisch beencentrum; patient 59 een aardappelgroot meningeoom rechts parieto-temporaal en patient 65 een tumor rechts parietaal naast de sinus sagittalis superior, die een benigne meningeoom bleek te zijn.

In al deze gevallen bestond er onzekerheid over de diagnose meningeoom, omdat de hulponderzoeken een definitieve prae-operatieve diagnose niet konden bevestigen.

## CONVEXITEIT (posterior)

Bij de 8 patienten met een tumor gesitueerd in het achterste derde gedeelte van het schedelgewelf, bleek prae-operatief bekend dat er een ruimte innemend proces aanwezig was en dat dit proces een tumor was.

Bij 5 patienten was de diagnose meningeoom ook prae-operatief bekend (62,5%).

Bij de nummers 40, 73 en 97 werd door histologisch onderzoek de diagnose meningeoom gesteld. Bij patient 40 werd de diagnose en ligging van de tumor bij obductie vastgesteld.

Aanvankelijk leek bij operatie dat er sprake was van een inoperabele tumor in de achterste schedelgroeve; bij obductie bleek de tumor rechts diep parietaal gelokaliseerd, de dood door inklemming te hebben veroorzaakt.

De patienten 73 en 97 bleken beiden ook bij histologisch onderzoek een meningeoom te hebben, respectievelijk biljartbalgroot rechts parietaal (73) en rechts temporaal (97).

## SCHEDELBASIS

### VOORSTE SCHEDELGROEVE

In alle gevallen stond vast dat er een ruimte innemend proces in cerebro prae-operatief aanwezig was.

Slechts bij 10 en 12 was het niet zeker dat dit een tumor kon zijn. De patienten 10, 12 en 29 bleken bij operatie een meningeoom te hebben. Deze patienten hadden bij pneumencefalografisch onderzoek en arteria carotis angiografie aanwijzingen getoond voor een fronto-basaal, prae- of suprasellair gelegen proces, dat bij operatie een tuberculum sellae meningeoom bleek te zijn.

### MIDDELSTE SCHEDELGROEVE

De diagnose ruimte innemend proces in cerebro en tumor cerebri stond bij alle gevallen prae-operatief vast.

Bij de patienten 45 en 78 werd de diagnose meningeoom bij de operatie gesteld. Patient 45 vertoonde klinisch aanwijzingen voor een ruimte innemend proces in de linker hemisfeer.

Ook het EEG onderzoek wees daarop en het arteriografisch onderzoek. Maar het afwijkend vaatpatroon liet prae-operatief geen conclusie toe over de aard van de tumor, die een meningeoom van de linker fossa temporalis bleek te zijn.



Bij patient 78 liet het arteriografisch en scintigrafisch onderzoek, geen conclusie toe over de aard van de prae-operatief vastgestelde tumor. Deze bleek een supra tentorieel linkszijdig gelokaliseerd meningeoom te zijn.

## VENTRIKELS

Van de 5 gevallen met lokalisatie in de ventrikels was de diagnose ruimte innemend proces en tumor prae-operatief zeker. Echter in geen enkel geval kon de diagnose meningeoom prae-operatief gesteld worden.

## ACHTERSTE SCHEDELGROEVE

Uit deze groep was bij alle patiënten de diagnose ruimte innemend proces vóór de operatie gesteld.

Bij patiënt 112 was het niet zeker dat dit ook een tumor kon zijn en bij 2 patiënten (106 en 113) was de diagnose meningeoom prae-operatief gesteld.

Bij patiënt 106 kon op grond van het vertebralis angiogram - dat een sterke verplaatsing naar rechts vertoonde en waarbij de arterie tegen de clivus aangedrukt werd - het vermoeden worden uitgesproken dat een meningeoom in het wervelkanaal het foramen magnum afsloot en zich voortzette in de achterste schedelgroeve. Dit werd bevestigd door een ventriculogram.

Patiënt 113 vertoonde op de scan een verhoogde uptake die suspect was voor een fossa posterior meningeoom en het vertebralis angiogram had in de buurt van het rechter tentorium cerebelli een abnormaal vaatpatroon, dat wees op een mogelijk meningeoom ter plaatse.

Bij 2 patiënten was er sprake van een hoog cervicaal gelokaliseerd meningeoom, dat zich naar de achterste schedelgroeve toe had uitgebreid.

Bij 3 patiënten was er een uitbreiding van een eenzijdig gelokaliseerd fossa posterior meningeoom naar de ipsilaterale brughoek;

terwijl 3 patiënten een meningeoom in de achterste schedelgroeve hadden en 1 patiënt een zowel supra- als infratentoriële lokalisatie van het meningeoom had.

## CONCLUSIE

	<i>Fa</i>	<i>Fc</i>	<i>Fp</i>	<i>Ca</i>	<i>Cc</i>	<i>Cp</i>	<i>Bv</i>	<i>Bm</i>	<i>V</i>	<i>Ba</i>
<i>R.I.P.</i>	100	100	100	100	100	100	100	100	100	100
<i>Tum.</i>	100	93,3	80	100	92,9	100	83,3	100	100	88,9
<i>Men.</i>	50	80	80	57,1	50	62,5	75	89,5	0	22,2

### Getallen in percentages

Zoals blijkt uit bovenstaand schema werd bij alle lokalisaties in alle gevallen een ruimte innemend proces gevonden. Ook de diagnose "tumor" kon in een groot aantal gevallen gesteld worden, waarbij de lokalisatie onderling niet veel verschil maakte. De diagnose "meningeoom" kon prae-operatief gesteld worden indien de typische afwijkingen bij het isotopenonderzoek en het röntgenonderzoek daartoe aanleiding hadden gegeven. De lokalisatie in de ventrikels en in de achterste schedelgroeve gaven in een laag percentage een prae-operatief juiste diagnose aan.

## §10 BESCHOUWINGEN

Bij bestudering van het materiaal bleek dat bij sommige patiënten een onwaarschijnlijk lange periode zat tussen het eerst opgetreden symptoom en de operatie. Tevens werd bij enkele andere patiënten een vrij lang interval opgemerkt tussen het moment waarop medische hulp werd ingeroepen en het tijdstip van operatie. Dit leidde tot een onderzoek naar de vraag of het meningeoom "op tijd" was herkend en de eerste symptomen op hun juiste waarde werden geïnterpreteerd. De werkwijze was als volgt.

Per lokalisatie werd uitgezocht hoe lang het duurde voordat de patiënt werd geopereerd.

In kolom 1 werd het aantal patiënten vermeld dat een tijdsverloop had tussen 3 maanden en langer dan 10 jaar, vanaf het eerste symptoom tot de operatie.

In kolom 2 idem van eerste medische hulp tot operatie en kolom 3 van eerste positieve bevinding bij hulponderzoek en operatie.

### *FALX (Ant.)*

<i>Klachten gedurende</i>	<i>Kolom 1</i>	<i>Kolom 2</i>	<i>Kolom 3</i>
<i>3 mnd</i>	<i>5</i>	<i>9</i>	<i>12</i>
<i>3 mnd - 12 mnd</i>	<i>4</i>	<i>1</i>	<i>0</i>
<i>1 jr - 3 jr</i>	<i>2</i>	<i>1</i>	<i>0</i>
<i>3 jr - 10 jr</i>	<i>0</i>	<i>1</i>	<i>0</i>
<i>Langer</i>	<i>1</i>	<i>0</i>	<i>0</i>
<i>Totaal</i>	<i>12</i>	<i>12</i>	<i>12</i>

### *FALX (Centraal)*

<i>Klachten gedurende</i>	<i>Kolom 1</i>	<i>Kolom 2</i>	<i>Kolom 3</i>
<i>3 mnd</i>	<i>5</i>	<i>14</i>	<i>15</i>
<i>3 mnd - 12 mnd</i>	<i>3</i>	<i>1</i>	<i>0</i>
<i>1 jr - 3 jr</i>	<i>3</i>	<i>0</i>	<i>0</i>
<i>3 jr - 10 jr</i>	<i>2</i>	<i>0</i>	<i>0</i>
<i>Langer</i>	<i>2</i>	<i>0</i>	<i>0</i>
<i>Totaal</i>	<i>15</i>	<i>15</i>	<i>15</i>

*FALX (Post.)*

<i>Klachten gedurende</i>	<i>Kolom 1</i>	<i>Kolom 2</i>	<i>Kolom 3</i>
<i>3 mnd</i>	<i>1</i>	<i>5</i>	<i>5</i>
<i>3 mnd - 12 mnd</i>	<i>2</i>	<i>0</i>	<i>0</i>
<i>1 jr - 3 jr</i>	<i>2</i>	<i>0</i>	<i>0</i>
<i>3 jr - 10 jr</i>	<i>0</i>	<i>0</i>	<i>0</i>
<i>Langer</i>	<i>0</i>	<i>0</i>	<i>0</i>
<i>Totaal</i>	<i>5</i>	<i>5</i>	<i>5</i>

In bovenstaande tabel zijn de hierboven genoemde gegevens uitgezet voor de falxmeningeomen. De discussie van de afzonderlijke gevallen volgt.

*FALX (Ant.)*

Patiënt (3) had 10 jaar eerder elders een meningeoom operatie ondergaan, maar had zich aan controle onttrokken totdat recidiefverschijnselen optraden. Toen duurde het nog enkele jaren voor hij zich onder medische behandeling stelde.

Bij de patiënten (8) en (38) werden de eerste symptomen niet als tumor verschijnselen geïnterpreteerd, maar 1 keer als een subarachnoidale bloeding (8) en 1 maal als symptomen van algehele malaise (hoofdpijn, loopstoornissen, adipositas, traagheid, monotone spraak, duizeligheid).

Patiënt (14) kreeg insulpen 12 maanden vóór de operatie.

Patiënt (27) had last van hoofdpijn, misselijkheid, braken en visusvermindering van één oog en patiënt (36) had 1 jaar lang een slepende rechervoet voordat het nodig werd gevonden om een neuroloog te consulteren.

*FALX (Centraal)*

Patiënten (44) en (57) hadden reeds jaren vaste knobbels midden op het hoofd die af en toe pijn deden maar verder geen last veroorzaakten. Ze bleken te berusten op een meningeoom dat was doorgroeid in het schedeldak en een osteoom had gevormd. Patiënt(56) klaagde sinds 6 jaar over pijn en draaisensaties in de rechter lichaamshelft gecombineerd met de onmogelijkheid tot breien en schrijven. Het heeft tot 2 maanden voor de operatie ge-

duurd, alvorens de klachten leidden tot consultatie van een specialist.

Patiënt (72) had Jackson'se epilepsie aanvallen gedurende meer dan 5 jaar voordat een opgetreden langzaam progressieve parese van het linkerbeen haar deden besluiten een neuroloog te consulteren.

Patiënt (99) had 2 jaar lang Jackson'se aanvallen; patiënt (96) 2 jaar een progressieve parese van de linker arm terwijl patiënt (41) een epilepsia tarda aanval had doorgemaakt 2 jaar voorafgaand aan specialistisch consult. In al deze gevallen hadden de opgetreden symptomen de patiënten niet zodanig kunnen verontrusten, dat zij op zoek waren gegaan naar medische hulp.

#### FALX (Posterior)

De patiënten (51) en (98) vertoonden reeds meer dan 2 jaar symptomen. Bij (51) waren dat karakterveranderingen en veranderingen in de perceptie van kleuren en bij (98) beleving van gelukzaligheid, die de patiënt zelf als vreemd voorkwam.

Bij de patiënten (91) en (94) bestonden de symptomen ongeveer een jaar en waren deze Jackson'se epilepsie (91) en aanvallen van amaurosis fugax aan één oog (94).

#### CONVEXITEIT (Anterior)

Ook van deze groep patiënten zijn de genoemde gegevens in onderstaande tabel verwerkt. De discussie van de afzonderlijke patiënten volgt hierop.

#### CONVEXITEIT (Anterior)

<i>Klachten gedurende</i>	<i>Kolom I</i>	<i>Kolom II</i>	<i>Kolom III</i>
<i>3 mnd</i>	<i>2</i>	<i>11</i>	<i>14</i>
<i>3 mnd - 12 mnd</i>	<i>4</i>	<i>3</i>	<i>0</i>
<i>1 - 3 jr</i>	<i>3</i>	<i>0</i>	<i>0</i>
<i>3 - 10 jr</i>	<i>2</i>	<i>0</i>	<i>0</i>
<i>Langer</i>	<i>3</i>	<i>0</i>	<i>0</i>
<i>Totaal</i>	<i>14</i>	<i>14</i>	<i>14</i>

Patiënt (1) stond al jaren bekend als psychisch vreemd totdat hij enkele weken voor opname, verschijnselen ontwikkelde van intracraniale druk verhoging en een verlaagd bewustzijn.

Patiënt (6) had meer dan 10 jaar gelokaliseerde hoofdpijnklachten gepaard gaande met braken totdat hij medische hulp zocht wegens enkele malen opgetreden gegeneraliseerde insulten in de laatste maanden voor opname.

Patiënt (7) had zich na een meningeom operatie elders 15 jaar lang onttrokken aan nacontrole totdat hij een 1/2 jaar vóór opname focale epileptische insulten kreeg met een rechtszijdige hemiparese.

Patiënt (11) had ondanks een gegeneraliseerd insult met een passagiere spastische hemiparese 6 jaar voor opname geen medische hulp gezocht, totdat hij wegens toenemende dementering en herhaalde focale insulten met braken en een frontaal syndroom werd gehospitaliseerd.

Patiënt (37) had 6 jaar een Parkinson syndroom maar werd enkele weken voor hospitalisatie suf, verward negativistisch en paranoid, terwijl bij onderzoek verschijnselen werden gevonden van verhoogde intra craniële druk.

Patiënt (9) had 3 jaar last van hoofdpijn midfrontaal, vergeetachtigheid en een gevoel van zwakte in de benen totdat 3 maanden voor opname een Jackson'se aanval beginnend in de linkerhand optrad.

Patiënt (16) had 2 jaar narcoleptische aanvallen.

Patiënt (25) had 3 jaar last van duizeligheid en kreeg enkele weken voor opname een focaal insult voorafgegaan door draaisensaties naar rechts.

## CONVEXITEIT (centraal)

<i>Klachten gedurende</i>	<i>Kolom I</i>	<i>Kolom II</i>	<i>Kolom III</i>
<i>3 mnd</i>	<i>3</i>	<i>14</i>	<i>14</i>
<i>3 mnd - 12 mnd</i>	<i>6</i>	<i>0</i>	<i>0</i>
<i>1 - 3 jr</i>	<i>2</i>	<i>0</i>	<i>0</i>
<i>3 - 10 jr</i>	<i>2</i>	<i>0</i>	<i>0</i>
<i>Langer</i>	<i>1</i>	<i>0</i>	<i>0</i>
<i>Totaal</i>	<i>14</i>	<i>14</i>	<i>14</i>

Patiënt (5) had 25 jaar lang een depressief paranoid syndroom en was 7 jaar opgenomen in een inrichting totdat enkele weken vóór operatie focaal epileptische aanvallen optraden die bleken veroorzaakt te zijn door een kippeneigroot meningeoom rechts fronto-parietaal.

Patiënt (42) had 7 jaar hoofdpijn gelokaliseerd in het achterhoofd totdat 3 weken voor opname focaal epileptische insulden in de linker lichaamshelft optraden, veroorzaakt door een tumor rechts parietaal.

Patiënt (48) vertoonde sinds 4 jaar een progressieve linkszijdige hemiplegie en hypaesthesie voordat enkele maanden voor opname sensibel beginnende en motorisch eindigende Jackson'se aanvallen leidden tot de ontdekking en operatie van een ganzenei groot meningeoom rechts parietaal.

Patiënt (66) klaagde 2 jaar over hoofdpijn op de vertex tot een focaal epileptisch insult in de rechter lichaamshelft, een aardappelgroot meningeoom, links parietaal aan het licht bracht.

Patiënt (46) had 1 1/2 jaar focale insulden met dwangstand van het hoofd naar links en schokken in de linkerarm, die bleken te berusten op een aardappelgroot meningeoom rechts parietaal.

Patiënt (49) had 10 maanden voor opname aanvankelijk een verminderd stuurgevoel in de linker voet en het been, later gevolgd door een krachtsvermindering in het linkerbeen en een spontane voetclonus. Toen enkele weken voor opname ook de linkerarm krachtsverlies en een verminderd stuurgevoel begon te vertonen,

werd een rechts parietaal gelokaliseerd meningeoom gediagnostiseerd en verwijderd.

Patiënt (93) had sinds 1 jaar last van een gevoel van algehele traagheid en 2 maanden voor opname traden trillingen in de linkerhand en het linkerbeen op die leidden tot de ontdekking van een tennisbal groot meningeoom rechts parietaal.

## CONVEXITEIT (posterior)

### *CONVEXITEIT (Posterior)*

<i>Klachten gedurende</i>	<i>Kolom I</i>	<i>Kolom II</i>	<i>Kolom III</i>
<i>3 mnd</i>	<i>5</i>	<i>8</i>	<i>8</i>
<i>3 mnd - 12 mnd</i>	<i>1</i>	<i>0</i>	<i>0</i>
<i>1 jr - 3 jr</i>	<i>0</i>	<i>0</i>	<i>0</i>
<i>3 jr - 10 jr</i>	<i>1</i>	<i>0</i>	<i>0</i>
<i>Langer</i>	<i>1</i>	<i>0</i>	<i>0</i>
<i>Totaal</i>	<i>8</i>	<i>8</i>	<i>8</i>

Bij deze groep convexiteitsmeningeomen was bij patiënt (92) sprake van 23 jaar migraine totdat enkele weken voor opname er en gezichtsvelduitval rechts temporaal optrad, dat bleek te berusten op een vuistgroot meningeoom links occipitaal gelegen.

Patiënt (97) had 4 jaar aanvallen van desoriëntatie plaats, valneiging naar achteren en temporaal epileptische manifestaties die bleken veroorzaakt door een meningeoom rechts temporaal.

Patiënt (85) had sinds 12 maanden hoofdpijn rechts frontaal, misselijkheid en braken en 1 week voor opname een prikkelend gevoel en coordinatiestoornissen in de linkerhand, corresponderende met een meningeoom rechts parieto occipitaal.



## SCHEDELBASIS

### VOORSTE SCHEDELGROEVE

<i>Klachten gedurende</i>	<i>Kolom I</i>	<i>Kolom II</i>	<i>Kolom III</i>
<i>3 mnd</i>	<i>0</i>	<i>9</i>	<i>11</i>
<i>3 mnd - 12 mnd</i>	<i>3</i>	<i>1</i>	<i>0</i>
<i>1 jr - 3 jr</i>	<i>5</i>	<i>2</i>	<i>1</i>
<i>3 jr - 10 jr</i>	<i>4</i>	<i>0</i>	<i>0</i>
<i>Langer</i>	<i>0</i>	<i>0</i>	<i>0</i>
<i>Totaal</i>	<i>12</i>	<i>12</i>	<i>12</i>

Patiënt(2) had 5 jaar epileptische insulpen en toonde sinds 2 jaar dementeringsverschijnselen en toenemende visusdaling totdat een ventriculografisch onderzoek een meningeoom van de sphenoidaalrand met doorgroei naar de olfactoriusgroeve opleverde.

Patiënt (5) had 1 1/2 jaar klachten van bewustzijnsdaling, die ondanks het consulteren van specialisten niet tot de juiste diagnose hadden geleid. De afwijkingen op het EEG en het pneumencefalogram waren niet voldoende argumenten om te opereren, hetgeen pas gebeurde nadat een carotis angiogram een pruimgroot olfactorius meningeoom aan het licht bracht.

Patiënt (10) had 2 1/2 jaar visusklachten met bifrontaal naar de ogen uitstralende hoofdpijn en klachten die in de richting wezen van een hypophysaire insufficiëntie, voordat een blanco schedelfoto afwijkingen vertoonde aan de mediale delen van de ala parva sphenoidalis en de proc. clinoidi.

Een tuberculum sellae meningeoom werd bij operatie verwijderd. Patiënt (12) had eveneens sinds 3 jaar toenemende fronto temporale hoofdpijn met afnemende VOS sinds 1/2 jaar, terwijl een blanco schedelfoto afwijkingen vertoonde en leidde tot het opsporen van een tuberculum sellae meningeoom.

Patiënt (26) had 1 1/2 jaar voor opname vasovegatieve stoornissen en toenemende mentale stoornissen. Een afwijkend EEG onderzoek, hersenscintigram en een carotisangiogram brachten een frontaal meningeoom aan het licht, dat bij de operatie met een brede basis bleek vast te zitten aan het rechter orbitadak.

Patiënt (29) had gedurende 6 jaar een langzaam progressieve papilatrafie en gezichtsvelduitval, voordat een PEG en carotisangiografie een suprasellaire tumor opleverde, dat bij operatie een tuberculum sellae meningeoom bleek te zijn.

Patiënt (32) had eveneens zes jaar toenemende visusstoornissen totdat cysternografie en carotisangiografie een tuberculum sellae meningeoom aantoonde dat operatief werd verwijderd.

Patiënt (33) had sinds 16 maanden progressieve visusstoornissen en gezichtsveldafwijkingen die bleken veroorzaakt door een tuberculum sellae meningeoom, ontdekt na hersenscintigrafie en carotisangiografie.

Patiënt (35) had gedurende 5 jaar een progressieve visusdaling op één oog dat leidde tot een primaire N. opticus atrofie en bleek te berusten op een meningeoom van het tuberculum sellae. Dit werd ontdekt door scintigrafisch, pneumencefalografisch en arteriografisch onderzoek.

#### MIDDELSTE SCHEDELGROEVE

<i>Klachten gedurende</i>	<i>Kolom I</i>	<i>Kolom II</i>	<i>Kolom III</i>
<i>3 mnd</i>	<i>5</i>	<i>19</i>	<i>19</i>
<i>3 mnd - 12 mnd</i>	<i>3</i>	<i>0</i>	<i>0</i>
<i>1 jr - 3 jr</i>	<i>9</i>	<i>0</i>	<i>0</i>
<i>3 jr - 10 jr</i>	<i>2</i>	<i>0</i>	<i>0</i>
<i>Langer</i>	<i>0</i>	<i>0</i>	<i>0</i>
<i>Totaal</i>	<i>19</i>	<i>19</i>	<i>19</i>

Patiënt (87) had 5 jaar aanvallen van uncinat fits en enkele malen gegeneraliseerde epileptische aanvallen zonder duidelijke EEG afwijkingen, totdat een scintigrafisch onderzoek een tumorschaduw opleverde die bij operatie een sphenoid meningeoom rechts bleek te zijn.

Patiënt (47) had gedurende 3 jaar een toenemende exophthalmus, achteruitgaande visus en papilatrafie van het linkeroog, totdat bij een operatie volgens Krönlein sclerotisch botweefsel werd gevonden, dat later bleek te leiden tot de ontdekking van een outer sphenoidal ridge meningeoom.

De patiënten 54, 62 en 80 hadden allen tussen 2 en 3 jaar klachten van respectievelijk visusstoornis OD en progressieve uitval onderste gezichtshelft (54), migraine en gezichtsveldverlies (62) en hoofdpijn frontaal (80). De operatie leverde de volgende bevindingen op:

meningeoom van de rechter a la parva sphenoidalis (54);

meningeoom van het linker sphenoid (62) en middle ridge

meningeoom van het rechter sphenoid (80).

De patiënten 61, 63, 71, 79 en 86 hadden allen tussen de 19 en 24 maanden klachten van eenzijdige exophthalmus (61), zwelling van het os temporale (63), progressieve visusstoornissen (71) en uncinata fits (79) en (86).

Bij operatie correleerden deze afwijkingen met een retrooculair intraorbitaal meningeoom (61), sphenoid meningeoom links en plaque uitgroeiend (63), tuberculum sellae meningeoom (71), middle ridge meningeoom links (79) en middle ridge meningeoom rechts (86).

Patiënt 89 had 1 1/2 jaar oogbewegingsstoornissen en dubbelzien, die bleken veroorzaakt door een innersphenoidalridge meningeoom.

De patiënten 45 en 88 hadden sinds 1 jaar pijn in de nek en woordvindingsstoornissen (45) en hoofdpijn met braken (88) bij een meningeoom van de linker fossa temporalis (45) en (88).

Patiënt 69 had 3 maal een gegeneraliseerd insult gehad in een periode van 9 maanden voordat een meningeoom van het rechter sphenoid werd ontdekt. Bij de andere patiënten was de periode tussen het eerste opgetreden symptoom en de operatie minder dan 3 maanden.

## VENTRIKELS

<i>Klachten gedurende</i>	<i>Kolom I</i>	<i>Kolom II</i>	<i>Kolom III</i>
<i>3 mnd</i>	<i>4</i>	<i>5</i>	<i>5</i>
<i>3 mnd - 12 mnd</i>	<i>1</i>	<i>0</i>	<i>0</i>
<i>1 jr - 3 jr</i>	<i>0</i>	<i>0</i>	<i>0</i>
<i>3 jr - 10 jr</i>	<i>0</i>	<i>0</i>	<i>0</i>
<i>Langer</i>	<i>0</i>	<i>0</i>	<i>0</i>
<i>Totaal</i>	<i>5</i>	<i>5</i>	<i>5</i>

Patiënt 100 klaagde een half jaar over progressieve doofheid en toenemende slaapbehoefte, hoofdpijn, misselijkheid en braken. Bij opname werd bij schedelpercussie bruit de pot fêlé gevonden, beiderzijds stuwingspapillen, een linkszijdige intentietremor, een positieve Romberg en een deviatie naar rechts bij de proef van Unterberger en bij het lopen. Een lichte spreiding van de coronairrand bij het blanco schedelonderzoek en een diep genestelde stoornis in de rechter hemisfeer bij het EEG-onderzoek, leidden mede tot een bij de operatie ontdekt meningeoom in de 3e ventrikel met multiple meningeomen aan de schedelbasis.

Patiënt 102 had sinds 3 maanden last van hoofdpijn waarbij eenmaal braken was opgetreden. Enkele maanden voor de opname was er een tremor van de rechterhand ontstaan terwijl de opname indicatie was:

bradyphrenie, dwangstand van het hoofd naar rechts, bruit de pot fêlé en papiloedeem. Ventriculografisch onderzoek releveerde een grote cyste met tumorweefsel links parietaal. Bij 3 operaties in een tijdspanne van 1 jaar werd een cysteme tumor links parietaal, een meningeoom en een ependymoom van de linkerzijventrikel geextirpeerd.

Patiënt 103 kreeg 3 maanden voor opname bewegingsstoornissen van de linker extremiteiten en visusvermindering gepaard gaande met hoofdpijn en misselijkheid. Bij opname werden stuwingspapillen gevonden met een rechtszijdige homonieme hemianopsie, bruit de pot fêlé en cerebellaire stoornissen links.

Via een haardafwijking op het EEG, verschijnselen van intra craniële druk verhoging op de blanco schedelfoto en carotis angiografie, werd bij patiënt een intraventriculair meningeoom in de linker zijventrikel ontdekt en geopereerd. Na 9 jaar vond heropname plaats waarbij bleek dat patiënte praktisch blind was, maar geen aanwijzing voor een recidief werd gevonden.

Patiënt 101 had 4 weken voor opname geleidelijk een hydrocephalus ontwikkeld en een toenemende bewustzijnsdaling, bij zeer sterke stuwingsverschijnselen van de papilla N. optici.

Door ventriculografie werd een ruimte innemend proces in de linkerzijventrikel vastgesteld, dat bij operatie een vuistgroot meningeoom bleek te zijn welke het grootste gedeelte van de schedelhelft in beslag nam.

Patiënt 104 had sinds 1 maand hoofdpijn, dubbelzien en braken met dubbelzijdige stuwingspapillen. Via hersenscintigrafie, carotis angiografie en ventriculografie werd een intraventriculair meningeoom van de rechter zijventrikel gediagnostiseerd, dat bij operatie werd verwijderd.

#### ACHTERSTE SCHEDELGROEVE

<i>Klachten gedurende</i>	<i>Kolom I</i>	<i>Kolom II</i>	<i>Kolom III</i>
<i>3 mnd</i>	<i>1</i>	<i>9</i>	<i>9</i>
<i>3 mnd - 12 mnd</i>	<i>4</i>	<i>0</i>	<i>0</i>
<i>1 jr - 3 jr</i>	<i>2</i>	<i>0</i>	<i>0</i>
<i>3 jr - 10 jr</i>	<i>2</i>	<i>0</i>	<i>0</i>
<i>Langer</i>	<i>0</i>	<i>0</i>	<i>0</i>
<i>Totaal</i>	<i>9</i>	<i>9</i>	<i>9</i>

Patiënt 106 had gedurende 5 jaar pijn in de nek en achterhoofd met geleidelijk toenemende stoornis in het gebruik van de linkerextremiteten. Een incompleet syndroom van Brown-Sequard ging gepaard met tekenen van intra craniële druk verhoging.

Doormiddel van een EEG en EMG onderzoek, vertebraalisangiografie en een gefractioneerd pneumencefalogram werd bij operatie een tumor gevonden die infratentorieel zat en zich uitstreekte tot in de 4e ventrikel en naar caudaal tot C2.

Patiënt 113 had gedurende 5 jaar in toenemende mate evenwichtsstoornissen met neiging tot omvallen naar rechts en een half jaar voor opname trekkingen in de linker gelaatshelft rond de mond en de linker wang. Het EEG- en scintigrafisch onderzoek en de vertebralisangiografie leverde een supra- en infratentorieel gelokaliseerd meningeoom op, dat bij de operatie werd verwijderd.

Patiënt 107 had 3 jaar last van een onzekere gang, smaakstoornissen en verminderd gehoor links. Twee maanden voor opname kreeg zij mentale stoornissen en stuwingspapillen die uiteindelijk bleken te berusten op een achterste schedelgroeve meningeoom dat naar de linkerbrughoek was doorgegroeid.

Patiënt 108 had eveneens 3 jaar evenwichtsstoornissen met een deviatie naar rechts bij het lopen. Het art. vertebralis angiogram en ventriculographie leidden tot de ontdekking van een meningeoom in de linker fossa posterior.

Patiënt 109 had 1 jaar progressieve gehoorsvermindering van het rechteroor en heesheid. Bij opname bleek een bulbair syndroom ter rechterzijde dat uiteindelijk veroorzaakt werd door een fossa posterior meningeoom rechts met doorgroei naar de rechterbrughoek.

Patiënt 111 had 1 jaar hoofdpijn met loopstoornissen (dronkemansgang). Bij de operatie werd een duiveneigroot meningeoom bij de brughoek gevonden dat zich uitbreidde naar infratentorieel.

Patiënt 105 had 9 maanden pijn in de nek met paraesthesiën en paresen in de vingers van de rechterhand en de onderarm.

Later ontstonden ook frequente mictiedrang en vertraagde defaecatie. Deze verschijnselen bleken te berusten op een cervicaal gelokaliseerd meningeoom, dat 11 jaar na operatie recidiveerde in de achterste schedelgroeve en symptomen veroorzaakte als duizelingen, valneiging en coordinatiestoornissen.

Patiënt 112 had gedurende 9 maanden hoofdpijn met pijn in de nek, dubbelzien en een drukkend gevoel van binnenuit in het hoofd. Scintigrafisch onderzoek en angiografie van de art. carotis en vertebralis leverde een fossa posterior meningeoom op dat bij

de operatie de linker cerebellum helft geheel naar rechts verplaatst had.

Patiënt 110 had 6 weken voor opname loopstoornissen gekregen met onhandig gebruik van de linkerhand. Later werd een linkszijdige cerebellaire stoornis met rompataxie gevonden, die bij vertebralis angiografie een linkszijdige cerebellum tumor opleverde dat bij de operatie een meningeoom van de linker fossa posterior bleek te zijn, dat de gehele linkercerebellumhelft naar rechts en naar boven had verdrongen.

## CONCLUSIE

Het bleek dat de lokalisatie van de tumor behalve bij de lokalisatie in de ventrikels geen invloed had op het tijdsverloop tussen het eerste symptoom; het eerste medische consult of het eerste positieve hulponderzoek en de operatie ( $p > 0,05$ ).

Alleen bij de intraventriculaire lokalisatie bleek de eerst genoemde periode duidelijk korter dan bij de andere lokalisaties.

tabel voor alle lokalisaties samengevat

	1-3 mnd	3-12 mnd	1-3 jr.	>
van eerste symptoom tot operatie	37%	22%	23%	18%
van eerste consult tot operatie	93%	4%	3%	-
van eerste pos. hulponderzoek tot operatie	99%	1%	-	-

Opvallend blijft dat hele duidelijke symptomen als b.v. epileptische insulten en verlamingsverschijnselen voor de patient soms zo weinig verontrustend waren dat medisch consult pas jaren later werd gezocht.

## ADDENDUM OVER COMPUTER TOMOGRAPHIE

Met de intrede van het tijdperk van de computer tomographie is de diagnostiek ten aanzien van meningeomen gewijzigd.

Tans (1978) vermeldde bij 35 meningeoompatiënten 24 maal hyperdense, 8 isodense en 3 hypodense uitkomsten bij het CT onderzoek zonder contrast en 32 maal hyperdense en 3 hypodense resultaten met contrast CT onderzoek.

Hij vermeldde als belangrijke kenmerken bij het CT onderzoek zonder contrast: ronde, goed afgrensbare isodense of licht hyperdense laesies met soms calcificaties, hyperostosis en oedeem.

Met contrast: scherp begrensde nodulaire laesies van verhoogde homogene dichtheid. Deze kenmerken werden ook vermeld door Vasilouthis en Ambrose (1979). Weisberg (1978) kon bij 80 % van zijn gevallen een juiste preoperatieve meningeoom diagnose stellen door middel van CT onderzoek met en zonder contrast.

Buell e.a. (1977) vond bij gelijktijdig gebruik van serie scintigraphie (99 m Tc) en computer tomographie, een stijging in percentage van 85 naar 92 % pre-operatief juist geïdentificeerde meningeomen. Hilal (1978) vermeldde dat de dichtheid bij CT onderzoek van meningeomen aanvankelijk groter is dan van metastasen, en van mammacarcinoom metastasen groter dan longmetastasen.

De verhouding dichtheid versus uptake tendeert naar een zekere specificiteit voor een bepaald type neoplasma. Dit blijkt afhankelijk te zijn van de mate van beschadiging van de bloed-liquor barriere, calcificatie, vascularisatie en celrijkdom van de tumor.

Russel e.a. (1980) rapporteerden over een serie van 131 histologisch bevestigde meningeomen, waarvan 7 % gediagnostiseerd was als een maligne tumor op basis van enkel CT onderzoek. Elementen als lage dichtheid en onregelmatige begrenzing van de tumor hadden tot de foutieve preoperatieve diagnose bijgedragen.

Mikhael (1977) noemde ook een aantal verklaringen voor verlaagde dichtheid rond een meningeoom bij het CT onderzoek n.l. hersen-oedeem, ophoging van subarachnoidaal gelegen vloeistof, vergroting van de subarachnoidale ruimte, weefselnecrose en demyelinisatie.



Dosch en Wackenheim (1978) vermelden een geval van verlaagde dichtheid bij een meningeoom van het schedelgewelf, met een brede osteomenigeale insertie aan de basis van de tumor.

Na toediening van contrast ontstond er een scherpe afgrenzing van het cerebrale parenchym.

De tumor bleek een spongieus meningeoom dat ingegroeid was in het schedelgewelf.

Sartor en Kuehne (1978) vergeleken angiographie en computertomographie bij 21 patiënten met een tentorium meningeoom.

Bij 13 patiënten was een CT onderzoek gedaan. Het bleek dat de onderzoeksmethoden elkaar aanvulden. Doorgroei van de tumor door de hiatus kon bijna altijd door CT onderzoek worden aangetoond. Bij tumoren in het centrum gelegen gaf CT en angiografisch onderzoek de beste diagnostische resultaten.

Fine e.a. (1980) vermelden een groot percentage oedeem van de ipsilaterale hemisfeer bij meningeomen van de alae van het sphenoid. Vermoedelijk is de oorzaak de lokalisatie van de tumor in de middelste schedelgroeve en de nabijheid van grote veneuze ruimten in dit gebied.

New e.a. (1980) berichtten na vergelijking van CT onderzoek met en zonder contrast met blanco schedelfoto's, angiographie, isotopenonderzoek en pneumencephalografie, dat CT onderzoek de meest accurate methode was om intracraniele tumoren op te sporen (Positief resultaat bij 84% zonder en 96,2% met contrast).

CT onderzoek was significant betrouwbaarder dan isotopen- en blankoschedelonderzoek en iets betrouwbaarder dan angiographie.

## CONCLUSIE:

Ofschoon hier en daar foutieve diagnoses gemeld worden bij het CT onderzoek, is het wel duidelijk dat deze methode een aanwinst is bij de diagnostiek van meningeomen.

De door Tans (1978) en andere auteurs genoemde criteria dienen hierbij in acht genomen te worden.

In het patiëntenmateriaal van ondergetekende kwam geen enkel

**maal** CT onderzoek voor om de simpele reden dat het patiëntenmateriaal verzameld werd in de periode 1949 tot 1975.

In het geheel van vervolgonderzoeken neemt de computer tomographie nu een belangrijke plaats in zowel ten aanzien van de diagnostiek van hersentumoren als van andere intracerebrale afwijkingen.

	<i>Fa</i>	<i>Fc</i>	<i>Fp</i>	<i>Ca</i>	<i>Cc</i>	<i>Cp</i>	<i>Bv</i>	<i>Bm</i>	<i>V</i>	<i>Bp</i>
<i>N.</i>	12	15	5	14	14	8	12	19	5	9
<i>Meningeoom</i>	12	15	5	13	14	8	12	19	5	9
<i>Lok. eenzijdig</i>	8	10	4	14	14	8	3	19	4	6
<i>Lok. dubbelzijdig</i>	4	5	1	0	0	0	9	0	1	3
<i>Extirpatie totaal</i>	11	14	5	13	14	6	9	10	3	4
<i>Extirpatie partieel</i>	1	1	0	1	0	2	3	9	2	5
<i>Beschadiging cortex</i>	11	14	4	12	9	6	10	16	5	7
<i>Geen duraplastiek</i>	7	11	3	5	9	5	9	17	5	9
<i>Fascie plastiek</i>	4	4*	1	8*	3*	1	2	1	0	0
<i>Lyophiel plastiek</i>	1	1*	1	2*	3*	2	1	1	0	0
<i>Cyste/haematoom</i>	2	0	1	0	0	0	0	0	0	0
<i>Usuur schedel</i>	2	3	0	7	3	2	1	4	0	0
<i>Door de falx</i>	4	5	0	0	0	0	0	0	0	0
<i>Recidief 1 x</i>	1	2	1	3	3	0	0	3	0	3
<i>Recidief meerdere x</i>	0	1	1	1	1	0	0	1	1	0
<i>Mortaliteit</i>	2	1	0	0	0	2	2	2	1	0
<i>Histol.benigne</i>	10	14	5	8	13	8	12	17	5	8
<i>Histol.maligne</i>	2	1	0	6	1	0	0	2	0	1

## Hoofdstuk VII

### RUBRIEK III

De gegevens die in deze rubriek werden verzameld zijn gerangschikt per lokalisatie in de volgende tabel. Ze hebben betrekking op de gebeurtenissen van de patienten vanaf het tijdstip van de operatie.

Een bespreking van de verschillende aspecten hieromtrent volgt in de nakomende paragrafen.

1. De bevindingen bij operatie; recidief en mortaliteit.
2. De grootte van de tumor.
3. De gegevens omtrent de extirpatie.
4. Het eventueel aangebrachte duraplastiek.
5. De histologie.

## §.1 BEVINDINGEN BIJ OPERATIE

### FALX (anterior)

Bij alle 12 patiënten werd een meningeoom bij de operatie aangetroffen. 1 patiënt (19) bleek een meningeoom en plaque te hebben. Er werd een beschadiging van de cortex door de tumor of door de operatie bij 11 patiënten gevonden; bij nummer 28 was de cortex intact. Twee patiënten hadden een cyste in het hersenweefsel. Nummer 3 met een cyste in de gedegeneerde linker frontaalkwab bij een 190 gram wegend meningeoom van de falx; en nummer 34 die rechts para mediaan een cyste in de cortex had waarbinnen een intracerebraal haematoom zich bevond, en waaronder een golfbalgroot falx meningeoom werd ontdekt.

Bij de patiënten 13 en 18 had de tumor aanleiding gegeven tot usuratie van het schedelbot. Bij 4 patiënten (19,27,36, en 38) was de tumor aan beide zijden van de falx doorgegroeid. Bij 1 patiënt (3) was 1 maal een recidief opgetreden. Nummer 19 overleed enkele uren na de operatie aan een hartinfarct en nummer 38,1 week post operatief aan een septische shock.

### FALX (Centraal)

Van de 15 patiënten uit deze groep bleken allen bij operatie een meningeoom te hebben. De patiënten 44, 57 en 68 hadden tevens ook een osteoom van het schedelbak waarbij de tumor door het schedelbot in de weke delen was gegroeid (44) of een sterke botverdikking over een tumor was ontstaan die dubbelzijdig over de sinus sagittalis superior reikte (57); of een tumor die zowel over een intra als een extracranieel gedeelte beschikte (68).

Bij 14 patiënten werd er een beschadiging van de cortex gevonden. Patiënt 39 vertoonde bij operatie een intacte cortex.

De patiënten 41;57;68;74 en 75 hadden allen een meningeoom dat

door de falx heen naar de andere zijde groeide. Bij 2 patienten trad eenmaal een recidief op (41 en 81).

Nummer 75 had na 4 jr. een eerste en 5 jr. later een tweede recidief. Zij overleed tijdens de operatie aan hartfibrillatie

#### FALX (posterior)

Bij alle 5 patienten werd een meningeoom bij de operatie gevonden. Nummer 51 had aanvankelijk bij de eerste operatie een groot intracerebraal in de linkerhemisfeer gelokaliseerd haematoom dat liep van temporaal naar parietaal. Bij de volgende 2 operaties werden echter verschillende meningeomen gevonden. Patient 94 had een groot osteoom over een vertex meningeoom dat in het gebied van de sinus sagittalis superior was gesitueerd.

Bij de patienten 51,85,91 en 98 was de cortex beschadigd.

Patient 51 had een maal en patient 85 drie maal een recidief.

(voor bijzonderheden zie patiënten overzicht).

#### CONVEXITEIT (anterior)

Bij 13 van de 14 patiënten werd een meningeoom bij de operatie gevonden. Bij patient 22 werd via een proefexcisie de diagnose maligne meningeoom gesteld. De patienten 9 en 16 hadden tevens een osteoom en bij patienten 17,21 en 25 werd een exostose aan de binnenzijde van het schedelbot gevonden, terwijl de patienten 11 en 23 een arrosie aan de binnenkant van de botlap vertoonden veroorzaakt door het vaatpatroon van de tumor. Bij de patiënten 4,7 en 21 trad eenmaal een recidief op en bij patient 6 recidiveerde de tumor twee maal.

#### CONVEXITEIT (centraal)

Van de 14 patienten uit deze groep werd uiteindelijk bij alle gevallen een meningeoom gevonden. Bij patient 49 werd aanvankelijk de diagnose "glioom" gesteld nadat een biopsie histologisch deze

uitslag had opgeleverd. Twee jaar later moest echter de diagnose worden herroepen en veranderd in 'meningeoom' op grond van het klinisch beloop en aanvullende röntgencontrastdiagnostiek. Bij patient 50 werd een osteoom gevonden en de patienten 55 en 58 hadden een door het tumorweefsel aangevreten schedelbot. Bij 9 patienten was de cortex beschadigd. De patienten 49,55 en 59 kregen ieder eenmaal en patient 42 tweemaal een recidief, waarbij bleek dat patient 55 een recidief meningeoom ontwikkelde aan de contralaterale zijde, en patient 42 een dubbelzijdig meningeoom recidief kreeg.

#### CONVEXITEIT (posterior)

Bij alle 8 patienten werd een meningeoom gevonden. Patient 73 had tevens een osteoom. Patient 40 bleek bij obductie een meningeoom te hebben en patient 73 had een grote exostose aan de binnenzijde van het schedelbot, door de tumor veroorzaakt. De cortex was bij 6 patienten beschadigd. En traden geen recidieven op en 2 patienten (40 en 73) overleden in aansluiting aan de operatie.

#### SCHEDELBASIS

##### VOORSTE SCHEDELGROEVE

De 12 patienten met een lokalisatie in de voorste schedelgroeve bleken allen een meningeoom bij de operatie te hebben. Bij een patient (15) werd tevens een osteoom gevonden. De cortex cerebri was bij 10 patienten beschadigd. De patienten 33 en 35 vertoonden geen laesie van de cortex. Bij de patienten 10,12,15,20,29,30,32,33 en 35 was de tumor dubbelzijdig gelokaliseerd. Er werden geen recidieven in deze groep patienten geregistreerd. Patient 2 overleed 1 dag na de operatie. Bij obductie werd een benigne meningeoma ossificans gevonden. Patient 30 overleed 3 weken na de operatie plotseling aan een aspiratie pneumonie. Obductie werd niet toegestaan.

## MIDDELSTE SCHEDELGROEVE

Bij alle 19 patienten uit deze serie werd een meningeoom tijdens de operatie gevonden. Patient 61 bleek onder een osteoom van het os temporale een meningeoom en plaque te hebben. Patient 63 had links fronto temporaal een osteoom waaronder in de fissura Sylvii een klein meningeoom, dat aan de binnenzijde van de dura en plaque was uitgegroeid. De patienten 47 en 52 hadden eveneens osteomen van het schedelbot. Bij 3 patienten (52,79 en 95) was er geen beschadiging van de cortex. Alle tumoren waren eenzijdig gelokaliseerd. De patienten 86,87 en 89 hadden eenmaal een recidief en patient 71 tweemaal.

Patient 69 overleed 1 dag na de operatie onder het beeld van inklemming in het achterhoofds gat, en patient 77 overleed 5 dagen na de operatie doordat er oedeem van de hersen stam was ontstaan. Bij obductie werd een tumorrest gevonden die compressie uitoefende op de pons.

## VENTRIKELS

De 5 patiënten uit deze groep hadden allen een meningeoom bij de operatie; bij de patiënten 101,102, en 103 gesitueerd in de linkerzijventrikel terwijl bij patiënt 100 een meningeoom werd aangetroffen in de derde ventrikel en verschillende kleinere meningeomen aan de schedelbasis.

In alle gevallen werd de cortex beschadigd om de tumor te bereiken. Patiënt 102 had twee maal een recidief, twee en een half en drie jaar na de eerste operatie.

Patiënt 100 overleed 12 dagen na de operatie plotseling, nadat bij de operatie een proefexcisie uit de intraventriculair gelegen tumor was verricht.

## ACHTERSTE SCHEDELGROEVE

De 9 patiënten met lokalisatie in de fossa posterior bleken allen bij operatie een meningeoom te hebben.

De patiënten 105 en 106 hadden aanvankelijk cervicaal gelokali-



seerde meningeomen die later naar de achterste schedelgroeve bleken te zijn doorgesloegen, en de patiënten 108, 109, 110 en 112 hadden eenzijdig gesitueerde infratentoriële meningeomen.

De patiënten 107 en 111 hadden een zowel infra- als supra tentorieel meningeoom dat naar de brughoek was uitgebreid, terwijl bij patiënt 113 zowel infra- als supra tentorieel een meningeoom van verschillende grootte werd aangetroffen.

Bij alle patiënten behalve de nummers 112 en 113 was de cortex beschadigd. Een eenmalig recidief trad of bij de patiënten 105, 110 en 111, waarbij aangetekend moet worden dat patiënt 111 drie maanden na de tweede operatie overleed aan de gevolgen van een tumor die inoperabel was doordat hij aan de hersenstam vastzat.

## CONCLUSIE

De diagnose meningeoom (N 113) werd bevestigd bij 112 gevallen ( 99% ). Beschadiging van de hersenschors had plaats bij 94 patiënten ( 83% ). Verandering van het schedelbot werd gevonden bij 22 patiënten ( 19% ).

Eenzijdige lokalisatie van de tumor werd gevonden bij 90 patiënten (80%) en dubbelzijdige lokalisatie bij 23 patiënten (20%).

Bij 2 patiënten werd een cyste en bij 1 patiënt een haematoom in het hersenweefsel gevonden. De tumor was door de falx heengesloegen bij 9 patiënten (8%). Eenmalig recidief werd geregistreerd bij 17 patiënten (15%). terwijl meerdere recidieven optraden bij 6 patiënten (5%). De mortaliteit als gevolg van de operatie was 9% (10 patiënten).

## § 2. DE GROOTTE VAN DE TUMOR

Er is weinig uniformiteit in de wijze waarop de grootte van de tumor wordt opgegeven door de operateur.

Registraties in centimeters, driedimensioneel en twee dimensioneel worden afgewisseld met opgaven van het gewicht van de tumor in grammen en vergelijkingen met vruchten, waarbij vooral mandarijnen en sinaasappelen populair zijn.

Ook vogeleieren zoals van eenden en duiven, alsmede menselijke lichaamsdelen (vuisten) worden als vergelijkingsmateriaal opgegeven. In onderstaande tabel is een poging tot rangschikking gedaan van de verschillende voorwerpen, die als vergelijkingsmateriaal geëind hebben voor de grootte van het meningeoom.

Er werden vijf categorieën gevormd.

	<i>Fa</i>	<i>Fc</i>	<i>Fp</i>	<i>Ca</i>	<i>Cc</i>	<i>Cp</i>	<i>Bv</i>	<i>Bm</i>	<i>Ve</i>	<i>Ba</i>	<i>Totaal</i>
<i>CAT</i> 1	1	-	2	-	-	-	5	2	1	2	13
2	3	4	1	1	1	3	-	2	1	1	17
3	5	5	1	5	7	3	2	2	1	-	31
4	-	2	1	4	1	1	3	9	1	2	24
5	-	-	1	-	1	-	1	1	-	1	5
											90

- 1 okkernoot, bloemkool, mandarijn tennisbal, "groot"
- 2 citroen, vuist, sinaasappel, tennisbal, bal gehakt
- 3 golfbal, mandarijn, aardappel, kippenei, biljartbal, ganzenei
- 4 pruim, pingpongbal, rijksdaalder, kastanje, walnoot
- 5 kers, duivenei, "klein"

overige niet invulbaar

De vraag rijst, waarom de omvang van de tumor niet in ieder afzonderlijk geval in een gewichtsmaat wordt opgegeven.

### §3. DE GEGEVENS OMTRENT DE EXTIRPATIE

#### FALX

Van de 32 gevallen waarbij het meningeoom aan de falx vastzat, werd bij 30 patiënten het meningeoom totaal geëxtirpeerd.

Patiënt 19 bleek een meningeoom en plaque te hebben dat door zijn uitbreiding totaal extirpatie onmogelijk maakte en patiënt 41 had een zo omvangrijke tumor dat er 3 zittingen nodig waren om 405 gram tumor weefsel te verwijderen, zonder dat toen de gehele tumor was weggehaald.

#### CONVEXITEIT

Van de 36 convexiteitsmeningeomen werd in 33 gevallen een totaal extirpatie verricht.

Bij 2 patiënten werd een partiële resectie gedaan en bij 1 patiënt (22) een proefexcisie, waarmede werd volstaan i.v.m. het geringe aantal klachten en de hoge leeftijd van de patiente, gecombineerd met de maligne uitkomst van het histologisch onderzoek.

Patiënt 40 gaf door misleidende bevindingen tijdens de operatie aanleiding tot verkeerde conclusies, waardoor de diagnose werd gemist en pas bij obductie de juiste lokalisatie en aard van de tumor bleek. (zie patiënten overzicht).

Patiënt 97 had een meningeoom in de buurt van grote vaten die niet geëxtirpeerd kon worden zonder grote bloedingen te veroorzaken.

#### SCHEDELBASIS

##### VOORSTE SCHEDELGROEVE

Van de 12 gevallen met deze lokalisatie bleek 9 maal een totale extirpatie van de tumor mogelijk. De patiënten 2, 5 en 29 ondergingen een partiële resectie van het meningeoom om reden dat de tumor ofwel te omvangrijk was, of dat er belangrijke bloedvaten -zoals de art. carotis interna met zijn vertakkingen- door tumorweefsel omgeven waren.

### MIDDELSTE SCHEDELGROEVE

De 19 patiënten uit deze serie ondergingen 10 maal een totale extirpatie van de tumor. Eenmaal (52) werd een proefexcisie gedaan, dat als histologische uitslag: "maligne meningeoom" gaf, waarna van verdere extirpatie werd afgezien. Bij de patiënten 47; 62;63;69;71;77;86 en 89 werd een partiële resectie van de tumor verricht.

### VENTRIKELS

Van de 5 patiënten in deze groep werd bij de nummers 101;103 en 104 een totale extirpatie van de tumor verricht. Patiënt 100 met een meningeoom dat gesitueerd was in de derde ventrikel, onderging een proefexcisie en bij patiënt 102 werd een partiële resectie van het meningeoom gedaan.

### ACHTERSTE SCHEDELGROEVE

Van de 9 patiënten met lokalisatie in de fossa posterior ondergingen 4 een totale extirpatie van het meningeoom (106,107,108 en 112). Bij de 5 andere patiënten (105;109;110;111 en 113) was er slechts een partiële resectie van de tumor mogelijk.

### CONCLUSIE:

Bij alle gevallen waarbij geen totale extirpatie van het meningeoom werd verricht, was dat te wijten aan ofwel de omvangrijkheid van de tumor, waardoor bij extirpatie het risico van overlijden direct ten gevolge van de operatie bestond; ofwel het in de tumor opgesloten zijn van belangrijke bloedvaten. Soms was compressie van een stuk tumor op de hersenstam een contra indicatie voor een totale resectie.

## § 4. DURAPLASTIEK

### FALX

Van de 32 gevallen uit deze groep werd 21 maal geen duraplastiek verricht. Bij 9 patienten werd een fascia lata plastiek aangebracht om het dura defect te sluiten en 3 maal werd dit gedaan door een lyophiel plastiek, waarbij aangetekend moet worden dat patient 75 aanvankelijk een duraplastiek had, dat later vervangen werd door een lyophielplastiek, nadat een recidief was opgetreden.

De patienten (3) (41) (81) en (51) zonder duraplastiek recidiveerden 1 keer. Patient 13 met een lyophielplastiek recidiveerde 1 maal en patient 85 met een fascia lata plastiek recidiveerde drie maal.

### CONVEXITEIT

Bij de 36 gevallen uit deze groep werd 19 maal geen dura plastiek verricht. Bij 12 patienten werd een fascia lata plastiek aangebracht. Bij 7 patienten werd een lyophiel plastiek gedaan.

Bij 21 en 49 werd eerst een fascia lata en na recidief een lyophiel plastiek verricht. De patienten 1,4,59, zonder dura plastiek recidiveerden ieder éénmaal. Patient 6 met een fascieplastiek recidiveerde 2 maal, evenals nummer 42.

Patient 55 met een fascie plastiek recidiveerde 1 maal aan de andere zijde. Patient 7 met een lyophielplastiek had een eenmalig recidief. Patient 42 met een fascie plastiek vetoonde 2 maal een recidief.

## SCHEDELBASIS

### VOORSTE SCHEDELGROEVE

Van de 12 patienten uit deze groep is er bij 9 geen duraplastiek verricht. Tweemaal, bij de nummers 20 en 30 werd een fascieplastiek aangebracht, en bij 1 patient (15) een lyophielplastiek. Er waren geen recidieven in deze groep.

### MIDDELSTE SCHEDELGROEVE

Bij de 19 patienten uit deze serie werd 7 maal geen duraplastiek verricht. Bij (63) werd een fascieplastiek en bij (61) een lyophielplastiek gedaan. In geen van de beide gevallen trad een recidief op.

### VENTRIKELS

Bij de 5 patienten met lokalisatie van een meningeoom in het ventrikelsysteem, werd geen duraplastiek verricht.

### ACHTERSTE SCHEDELGROEVE

Bij de 9 patienten met lokalisatie in de fossa posterior werd geen dura plastiek verricht.

### CONCLUSIE:

Er werd bij 80 patiënten geen duraplastiek verricht. 24 Maal werd een fascia lata- en 12 maal een lyophiel plastiek gedaan. Bij 7 patiënten zonder dura plastiek werd 1 maal een recidief vastgesteld (8 %). Bij 4 patiënten met een fascia lata plastiek trad 1 keer een éénmalig, 2 keer een tweemaalig en 1 keer een driemaalig recidief op. (17%). En bij 2 patiënten met een lyophiel pastiek trad 1 maal een recidief op. (17%).

## § 5. DE HISTOLOGIE

### FALX

Uit de 32 gevallen van deze groep werd 29 maal de tumor als histologisch benigne beoordeeld en 3 maal maligne. Een correlatie tussen het histologisch beeld en de prognose ten aanzien van recidivering was niet mogelijk. De criteria voor het benigne zijn van de tumor waren een rustig celbeeld met weinig mitosen, celpolymorphie, celrijkdom en celatypie. Verder was de aanwezigheid van wervel en lusstructuren met daartussen verspreid psammoomlichamen typerend voor een meningeoom. Een zevental getallen die bij de eerste operatie histologisch benigne waren, bleken bij recidivering echter maligne ontaard te zijn. (6;7;21;41;49;51;81;).

Ook de beoordeling van verschillende delen van een tumor in verschillende P.A. laboratoria, zoals in enkele gevallen plaatsvond, leverde soms niet geheel eensluidende conclusies op ten aanzien van het biologisch gedrag van de tumor.

### CONVEXITEIT

Uit de groep van 36 convexiteitsmeningeomen werd 29 maal de diagnose: histologisch benigne gesteld. In 7 gevallen was de diagnose: maligne. Bij 1 patient (16) bestond er twijfel omdat het P.A. laboratorium in Groningen de tumor als een maligne meningeoom beschouwde terwijl het Max Planck Instituut in Keulen meende dat een endotheliomateus meningeoom benigne was. De patiënt overleefde de operatie vier jaar en overleed aan een onbekende oorzaak.

### VOORSTE SCHEDELGROEVE

De 12 patiënten met een meningeoom gelokaliseerd in de voorste schedelgroeve bleken allen een histologisch benigne tumor te hebben.

## MIDDELSTE SCHEDELGROEVE

De 19 patienten met een lokalisatie in de middelste schedelgroeve, bleken in 17 gevallen histologisch een benigne meningeoom te hebben. Bij patient 52 werd door proefexcisie verkregen tumorweefsel als maligne gequalificeerd en bij patient 78 was er enige twijfel omtrent de voorspelling van het biologisch gedrag van het totaal geëx-tirpeerde meningeoom.

## VENTRIKELS

Alle bij de 5 patienten uit deze groep geëx-tirpeerde meningeomen bleken histologisch benigne.

## ACHTERSTE SCHEDELGROEVE

Van de 9 patienten uit deze groep, werd 8 maal de tumor beschreven als benigne. Bij patient 110 was de histologische diagnose; maligne meningeoom en na recidivering was de tumor inoperabel doordat zij de hersenstam comprimeerde, hetgeen 3 maanden na operatie tot de dood leidde.

## CONCLUSIE

In totaal werd bij 12 patienten (10,6%) een histologisch maligne en bij 100 patienten (88,5%) een benigne meningeoom gediagnostiseerd. Bij 1 patient was er twijfel omtrent het biologisch gedrag van de tumor.



Hoofdstuk VIII  
 SPINALE MENINGEOMEN  
 RUBRIEK I

§1. AANTAL LEEFTIJD EN GESLACHT

114	66 jr	V	<i>cervicaal</i>	<i>gem. leeftijd</i> 52,5jr
115	59 jr	M		
121	43 jr	V		
123	43 jr	M		
129	65 jr	V		
130	39 jr	M		
116	30 jr	V	<i>thoracaal</i>	<i>gem. leeftijd</i> 53,3jr
117	13 jr	V		
118	55 jr	V		
119	68 jr	V		
120	48 jr	V		
122	62 jr	V		
124	59 jr	M		
125	77 jr	V		
126	23 jr	M		
127	75 jr	V		
128	67 jr	V		
131	63 jr	V		

Het aantal patiënten met een meningeoom dat gelokaliseerd was op spinaalniveau bedroeg 18. Daarvan waren er 6 gelegen in het cervicale en 12 in het thoracale gedeelte van de wervelkolom.

De leeftijden van de patiënten varieerden van 13 jaar (nummer 117) tot 77 jaar (nummer 125), met een gemiddelde leeftijd van 52,5 jaar voor de cervicale en 53,3 jaar voor de thoracale lokalisaties.

Er waren 5 patiënten van het mannelijk geslacht en 13 van het vrouwelijk geslacht. Bij de cervicale lokalisaties was de verhouding 3 mannelijke tegen 3 vrouwelijke en bij de thoracale lokalisatie 2 mannelijke tegen 10 vrouwelijke patiënten.

## §2. HET TIJDSVERLOOP TUSSEN DE INITIELE KLACHT EN HET INROEPEN VAN MEDISCHE HULP.

De periode die verlopen was tussen het moment waarop de eerste klachten zich openbaarden bij de patient en het moment waarop de patient het nodig vond om medische hulp in te roepen varieerde van minder dan 3 maanden (117) tot meer dan 5 jaar (130).

	<i>Cervicaal</i>	<i>Thoracaal</i>
<i>3 mnd</i>	<i>0</i>	<i>2</i>
<i>3 mnd - 12 mnd</i>	<i>1</i>	<i>6</i>
<i>1 jr - 3 jr</i>	<i>4</i>	<i>3</i>
<i>3 jr - 10 jr</i>	<i>1</i>	<i>1</i>
<i>Langer</i>	<i>0</i>	<i>0</i>

Bij patient 130 bestond er 6 jaar pijn in de nek die bij drukverhoging verergerde en patient 122 had 5 jaar na een val op de stuit pijn lumbaal en beiderzijds in de gluteaalstreek ontwikkeld die later uitmondde in loopstoornissen.

Patient 114 had jaren last van pijnlijke spieren bij het verrichten van bepaalde bewegingen met de linkerarm.

Patient 115 had 2 jaar pijn in de linker bovenarm die uitstraalde naar de vingers, en de linker thoraxhelft

Patient 123 had 2 jaar trekkingen en pijn in het linker bovenbeen en patient 126 krachtsverlies en een gevoelsstoornis in de benen. Patient 127 had 3 jaar progressieve loopstoornissen die leidden tot een dwarslaesie syndroom en patient 129 klaagde 2 jaar over "restless legs". Patient 131 had 3 jaar progressieve loopstoornissen, mictiestoornissen, knellende pijn en spontane trekkingen in de rug die werden toegeschreven aan multiple sclerose.

### §3. TRAUMA

Bij 2 patienten (116 en 122) werd in de anamnese een relatie met een trauma gelegd. Bij patient 116 zou 6 maanden na een val langzamerhand het gevoel verdwenen zijn uit beide benen, waarbij later ook mictie en defaecatieklachten optraden en een libidoverlies.

Patient 122 zou na een val op de stuit 5 jaar lang pijn gehad hebben lumbaal en in de glutaal streek beiderzijds met progressieve loopstoornissen die bleken veroorzaakt door een meningeoom ter hoogte van Th. 7.

PIJN

*Cervicale lokalisaties meningeomen*

<i>No.</i>	<i>Duur</i>	<i>Karakter</i>	<i>Uitstraling</i>	<i>Lokalisatie</i>	<i>Correlatie meningeoom lok.</i>	<i>Actie ondernomen</i>
114	8	bij bewe- gingen	geen	spieren	neen	geen
115	7	niet ged.	li.thorax	li.bovenarm	segmentaal	geen
123	7	niet ged.	geen	li.bovenbeen	neen	geen
129	7	stekend tintelend brandend	geen	knie voet bdz.	neen	geen
130	11	niet ged.	geen	nek	ja	geen

*thoracale lokalisaties meningeomen*

117	1	niet ged.	geen	paravertebraal t.h.v. scapula	segmentaal	wel
118	3	branderig	geen	benen bdz.	ja	wel
119	3	paraesthe- sieën*doof	benen	rug	ja	wel
120	2	niet ged.	geen	rug	ja	wel
122	10	neuralgi- form	li.been	lumbaal inguinaal bdz.	ja	geen
128	3	niet ged.	geen	re.laag thoracaal	ja	wel
131	8	knellend	geen	rug	ja	geen

## §4. HET SYMPTOOM PIJN

In nevenstaande tabel is uiteengezet bij welke patienten de pijn een rol heeft gespeeld in de ziektegeschiedenis. In totaal werd bij 12 van de 18 patienten het symptoom pijn geregistreerd (66,7%). De conclusie lijkt derhalve gerechtvaardigd, dat de spinale meningeomen zich voor een belangrijk gedeelte kenbaar maken door middel van pijn. De duur van de pijn varieerde van minder dan 3 maanden tot meer dan 5 jaar. Het karakter van de pijn was vaak niet gedefinieerd, soms omschreven als "knellend" (131) neuralgiform (122) of in combinatie met paraesthesieën en een doof gevoel in de benen (119), branderig, (118) stekend, tintelend en brandend (129) en optredend bij bewegingen (114). Uitstraling van de pijn was bij 9 van de 12 patienten niet aanwezig (75%). De lokalisatie van de pijn stemde overeen met de plaats waar het meningeoom drukte op het myelum bij 7 gevallen (130;118;119;120;122;128;131;). Bij 2 patienten (115 en 117) was er een segmentale uitstraling van de pijn, in relatie met de plaats van het meningeoom en bij de patienten 114;123; en 129 kon de plaats van de pijn niet in verband gebracht worden met de ligging van de tumor. De pijn leidde bij 5 patienten er toe dat er medische hulp werd gezocht, en bij 7 patienten werd er geen actie ondernomen.

## § 5. MICTIE-DEFAECATIE-MOTORIEK EN SENSIBILITEITSSTOORNISSEN

	No.	Mictie	Defaecatie	Motoriek	Sensibiliteit	Lokalisatie
<i>Cervicaal</i>	114	+	+	+	+	C4-5 intraduraal Li.
	115	-	-	+	+	C6-Th. 1 intraduraal Li.
	121	-	-	+	+	C2-3 intraduraal Re.
	123	+	-	+	+	C4-5-6 extraduraal R & L
	129	-	-	+	+	C6-Th. 1 intraduraal dorsaal
	130	-	-	+	+	C5-6 intraduraal Re.
<i>Thoracaal</i>	116	+	+	+	+	Th. 6 extraduraal Li.
	117	-	-	+	+	Th. 4-5 extraduraal Re.
	118	+	-	+	+	Th. 7 intraduraal Re.
	119	+	-	+	+	Th. 5-6 intraduraal Re.
	120	-	-	+	+	Th. 1-2-3 intraduraal Li.
	122	-	-	+	+	Th. 7 intraduraal Re.
	124	-	+	+	+	Th. 1 intraduraal Li.
	125	-	-	+	+	Th. 3-4-5 extraduraal Re.
	126	+	+	+	+	Th. 11-12 extraduraal Li.
	127	+	+	+	+	Th. 4 intraduraal Re.
	128	-	-	+	+	Th. 7-8 intraduraal Re.
131	+	-	+	+	Th. 3-5 intraduraal Re.	

In bovenstaande tabel zijn de bovengenoemde stoornissen bijeengebracht. Hierna volgen de beschrijvingen zoals die bij de patienten werden geregistreerd. Bij patient 114 traden in aansluiting aan pijnlijke spieren die voornamelijk bij de aanvang van de bewegingen werden gevoeld, een gevoel van prikkeling in de linker extremiteten en krachtsverlies op in de rechterhand en de voet. Er werd atrofie en parese van de spieren van armen en handen beiderzijds gevonden; een spastische paraparese aan de benen; spinale automatismen; negatieve reflexen aan de benen met pathologisch verlopende voetzoolreflexen; negatieve buikhuidreflexen en een sensibiliteitsstoornis voor alle kwaliteiten, onder het niveau van

Th. 4 met een incontinentia totalis. Bij patient 115 was het lopen bemoeilijkt; de benen stijf, en de voeten voelden koud aan. Er werd gevonden; een atrofie van de spieren van de linker boven- en onder arm en de hand; een parese van de linkerarm en beide benen; een hyperreflexie aan armen en benen beiderzijds met een pathologische voetzoolreflex, die links meer uitgesproken was dan rechts, en niet duidelijk afwijkende sensibiliteit.

Patient 116 vertoonde 6 maanden na een val, een progressieve gevoelsstoornis in de benen met mictie- en defaecatiestoornissen en verdwenen libido. Bij onderzoek werd een atrofie en parese gevonden van de beenmusculatuur die rechts sterker was dan links; lage reflexen met een pathologische voetzoolreflex die rechts duidelijker opwekbaar was dan links, en een hypaesthesie beiderzijds onder het niveau van Th. 8.

Patient 117 klaagde over slingerend lopen, en vertoonde bij onderzoek myoclonieën van de rechterhand; een paraparese van de benen met hyperreflexie die rechts sterker was dan links, en een pathologisch verlopende voetzoolreflex. Er bestond een hypaesthesie van het rechterbeen.

Patient 118 had een stijf en branderig gevoel in beide benen, bemoeilijkt lopen, een prikkelend gevoel in de handen en mictiestoornissen. Bij onderzoek werd gevonden: een spastische paraparese met hyperreflexie aan de benen en pathologische voetzoolreflex die rechts domineerde. Tevens was er een sensibiliteitsstoornis ter hoogte van Th. 7 en 8, overwegend rechts.

Patient 119 had paraesthesieën en een doof gevoel in de benen met een gevoel van op vilt lopen dat vooraf ging aan loopstoornissen en incontinentia urinae. Bij onderzoek werd een spastische paraparese aan de benen gevonden, met hyperreflexie en een pathologische voetzoolreflex die rechts sterker was dan links. Er werd ook een vitale sensibiliteitsstoornis onder het niveau van Th 6 gevonden bij een intacte gnostische sensibiliteit.

Patient 130 had gedurende 3 maanden, progressieve loopstoornissen. Bij opname werd gevonden: een spastische paraparese met hy-

perreflexie aan de benen overwegend rechts; negatieve buikhuidreflexen en een stoornis in de vitale sensibiliteit rechts onder het niveau van thoracale 4.

Patient 121 had gedurende 1 jaar klachten van krachtsvermindering van de musculatuur van de rechterhand, met tintelingen en een vitale gevoelsstoornis in de onderarm. Later trad ook krachtsvermindering op in het rechterbeen. Bij opname werd een paraparese met hyperreflexie gevonden van de musculatuur van zowel arm als been, die rechts overwoog over links. Tevens werd een pathologische voetzoolreflex gevonden, die ook rechts meer uitgesproken was dan links, terwijl een vitale sensibiliteitsstoornis onder het niveau van thoracale 4 werd geregistreerd.

Patient 122 had gedurende 1/2 jaar ischialgie links, met paraesthesieën en progressieve loopstoornissen ten gevolge van een parese van eerst het linker- en later het rechterbeen. De buikhuidreflexen waren beiderzijds negatief en er bestond een sensibiliteitsstoornis aan het gehele onderlichaam vanaf Th. 7. De voetzoolreflexen verliepen beiderzijds volgens Babinski.

Patient 123 had loopstoornissen, een doof gevoel in het bovenbeen gevoelsstoornissen op borst en buik en mictiestoornissen. Er werd bij opname een spastische paraparese gevonden aan de benen en een stoornis in de vitale sensibiliteit caudaal van C. 8.

Patient 124 had sinds 1 jaar een veranderd gevoel in de benen, rechts tot navelhoogte en links tot boven de knie met paraesthesieën in de voeten en met een veranderde sensatie onder de voetzolen bij slingerend lopen, gepaard met krachtsvermindering van de benen, links meer dan rechts en obstipatieklachten. Bij opname werd een krachtsvermindering gevonden van de rug en buikmusculatuur; een parese van de benen overwegend links, met een rechtszijdige hyperreflexie en pathologische voetzoolreflexen. De buikhuidreflexen waren negatief en er werd een vitale sensibiliteitsstoornis geregistreerd onder Th. 3 met een gnostische sensibiliteitsstoornis onder Th. 1 die links meer uitgesproken was dan rechts.



Patiënt 125 had een progressieve krachtsvermindering aan de benen met loopstoornissen en een doof gevoel aan de voeten dat rechts overwoog over links. Bij opname werd een spastische parese gevonden aan de benen met hyperreflexie en beiderzijds pathologisch verloopende voetzoolreflexen. Er werd een sensibiliteitsstoornis voor vitale en gnostische kwaliteiten geregistreerd onder het niveau Th.4.

Patient 126 had gedurende 1 1/2 jaar progressieve krachtsvermindering, en gevoelstoornissen in de benen met loopstoornissen, mictie en defaecatiestoornissen. Er werd bij opname aan de musculatuur van de benen een parese en atrofie gevonden met hyperreflexie die links sterker was dan rechts. Verder pathologisch verloopende voetzoolreflexen beiderzijds, een spastisch looppatroon en een zowel vitaal- als gnostische sensibiliteitsstoornis onder Th. 12.

Patiënt 127 had gedurende 3 jaar progressieve loopstoornissen, die leidden tot een dwarslaesie met medullaire automatismen. Er werd bij opname gevonden een paraparese van de benen met lage symmetrische reflexen en beiderzijds Babinski's en vitale en gnostische sensibiliteitsstoornis onder Th. 9-10.

Patiënt 128 had sinds een 1/2 jaar krachtsvermindering in het rechterbeen en progressieve loopstoornissen. Bij opname werd gevonden: een rechtszijdige hyperreflexie aan de armen met een positieve reflex van Hoffman Trömner beiderzijds; een spastische parese aan het rechterbeen met hyperreflexie en een pathologisch verloopende voetzoolreflex; negatieve buikhuidreflexen en een sensibiliteitsstoornis voor vitale kwaliteiten onder het niveau Th. 12.

Patiënt 129 had 2 jaar lang gevoelens van steken, tintelen en branden in de rechter en later ook linker knie en voet; vreemde sensaties op de huid van buik, borst, rug en tenen; bij het lopen af en toe door de benen zakken en soms spontaan optredende bewegingen van de benen. Bij opname werd gevonden: een symmetrische hyperreflexie aan de armen, een parese van het rechter en paralyse van het linkerbeen met dubbelzijdige pathologische voetzoolreflexen; zwak positieve buikhuidreflexen en vitale sensibiliteitsstoornis onder het niveau van Th. 6.

Patiënt 130 had gedurende 6 jaar pijn in de nek, die vergerde bij drukverhoging en een progressief toenemende hemiparese rechts. Bij opname werd gevonden: een parese met hyperreflexie van de muscoli van onderarm en vingers die rechts meer uitgesproken was dan links; een paraparese aan de benen met hyperreflexie die rechts overheerste over links; een atrofie van de spieren die geïnnerveerd werden door het segment C. 4-5; en een vitale en gnostische sensibiliteitsstoornis aan de handen die rechts overwoog over links. Patiënt 131 had 3 jaar progressieve loopstoornissen met mictiestoornissen; een doof gevoel en spontane trekkingen in de benen en knellende pijn in de rug. Bij opname werd gevonden: een parese van de rompspieren een paralyse met hypotonie van de beenspieren; hyperreflexie aan armen en benen met beiderzijds pathologische voet-zoolreflexen; een vitale en gnostische sensibiliteitsstoornis onder het niveau Th. 4 en medullaire automismen. Elders was de diagnose multiple sclerose gesteld.

#### CONCLUSIE:

Mictiestoornissen kwamen bij 8 van de 18 patiënten voor (44,4%) No. 114; 123; 116; 118; 119; 126; 127; 131. Defaecatiestoornissen werden geregistreerd bij 5 van de 18 patiënten (27,8%) No. 114; 116; 124; 126; 127. Stoornissen in de motoriek en de sensibiliteit werden bij alle patiënten waargenomen.

Mictie- en defaecatie stoornissen waren niet afhankelijk van de lokalisatie van de tumor, cervicaal of thoracaal of intra- of extraduraal.

	Röntgenonderzoek		Liquoronderzoek			Isotopen		
	No.	Blanco	Contrast	Druk	Queckenstedt	Eiwit	Kleur	
CERVICAAL	114	C4-5 vernauwing	C4-5 stop	↓	neg.	↑	helder	-
	115		C7 ondergrens block			1400 mg/‰	xanto chroom	-
	121		C2-3 R.I.P.		neg.			-
	123		C4-7 stop		neg.	165		-
	129	C5-6 versmalling th.w.k.:g.a.	C7 stop		neg.	364 mg/‰		-
	130	c.w.k.:g.a.	C6-7 ondergrens stop		neg.	457 mg/‰		Rihsa: C5 stop
	116	cerv. + thor. + lumb.:g.a.	C7 ondergrens stop		neg.		helder	-
	117	c.w.k. en l.w.k. : g.a. th.4 en th.5: verdichting	Th.3 bovengrens stop	↓	neg. buikpers: pos.	200 mg/‰		-
	118	thoracaal:g.a.	Th7-8 stop		pos.	56 mg/‰		-
	119	c.w.k. + th.w.k. + l.w.k.:g.a.	Th5-6 stop		neg.	125 mg/‰		-
THORACAAL	120		Th1-2-3 R>L		neg.	160 mg/‰	gelig	-
	122	th.w.k.:g.a.	Th.7 stop					-
	124	c.w.k.+th.w.k.: g.a.	Th1 stop		neg.	77 mg/‰	xanto chroom	-
	125	th3-4-5-6- destructie			neg.	97 mg/‰		-

No.	Röntgenonderzoek		Liquoronderzoek			Isotopen
	Blanco	Contrast	Druk	Queckenstedt	Eiwit	Kleur
126	<i>l.w.k.:g.a.</i>	<i>Th12 stop</i>		<i>neg.</i>		<i>Th12 stop</i>
127		<i>Th4-5 partiële stop</i>		<i>neg.</i>		-
128	<i>c.w.k. arthrose</i> <i>th.w.k.+l.w.k.:g.a.</i>	<i>Th7-8 stop</i>		<i>neg.</i>	260 <i>mg/%</i>	-
131	<i>c.w.k.+th.w.k.</i> <i>l.w.k.:g.a.</i>	<i>Th3 stop</i>	↓	<i>neg.</i>	↑	-

## RUBRIEK II

In deze rubriek zijn de bevindingen beschreven, betrekking hebbende op de vervolgonderzoekingen die werden verricht om tot een juiste diagnose en lokalisatie van de tumor te komen.

Zoals te zien in de nevenstaande tabel werd het blancoröntgenonderzoek van de wervelkolom verricht bij 13 van de 18 gevallen, waarbij 4 keer het onderzoek afwijkend was.

De afwijkingen betroffen: een vernauwing van het ruggemergskanaal ter hoogte van C4-5 (no 114) of een versmalling ter hoogte van C5-6 (no 129), een verdichting zichtbaar op de röntgenfoto ter hoogte van Th.4-5 (no 117) en een destructie op het niveau Th3-4-5-6 (no-125). Het röntgencontrastonderzoek verricht door lumbale of suboccipitale punctie is bij 17 van de 18 patiënten vermeld. Het blijkt bij alle patiënten een exacte lokalisatie van de tumor op te leveren. Bij het ene geval dat het niet werd verricht (125), waren de bevindingen op het blancoröntgenonderzoek en het liquoronderzoek van dien aard, dat de diagnose van een extradurale tumor ter hoogte van Th 3-4-5 vaststond en derhalve direct overgegaan kon worden tot operatie. Bij het liquoronderzoek is vooral de proef van Queckenstedt van belang. Bij deze proef wordt de liquordruk gemeten doormiddel van een in de cisterna lumbalis ingebrachte naald, waarna door dichtdrukken van de vena jugularis gekeken wordt of de druk minstens 5 cm water stijgt, en bij decompressie van de vena jugularis de druk weer daalt tot het oorspronkelijk niveau.

Bij 15 patiënten was deze test negatief, hetgeen duidt op een obstructie van een of andere vorm in het ruggemergskanaal.

De liquordruk was bij 3 patiënten verlaagd < 70 mm Hg.

Het liquoreiwit was bij 13 patiënten verhoogd (>50 mg/%) en verliep van "verhoogd" bij de nummers 114 en 131 tot 1400 mg/% bij patiënt 115. De kleur van de liquor was helder bij patiënt 114 en 116; xantochroom bij patiënt 115 en 124 en gelig bij patiënt 120.

Het isotopenonderzoek was afwijkend bij patiënt 130, waarbij een stop gevonden werd ter hoogte van C5(Rihsa) en bij patiënt 126 waarbij een stop gevonden werd op Th 12 niveau.

RUBRIEK III

	No.	Laminectomie	Ligging tumor	Uitbreiding tumor	Compressie myelum	Extirpatie	Histologie	Postoperatieve toestand	Recidief
Cervicaal	114	C3-4-5-6	intraduraal	Li C4-5	ja	totaal	benigne	niet verbeterd	geen
	115	C6-7 Th1	intraduraal	Li C6-7 Th1	ja	totaal	benigne	verbeterd	geen
	121	C2-3-4	intraduraal	Re.C2-3-4	ja	totaal	benigne	verbeterd	geen
	123	C4-5-6	extraduraal	R> L C4-5-6	neen	partieel	benigne	verbeterd	geen
	129	C6-7 Th1-2	intraduraal	4 cm achterzijde myelum	ja	totaal	benigne	verbeterd	geen
	130	C5-6-7	extraduraal	Re.ventro lateraal	ja	totaal	benigne	verbeterd	geen
	116	Th5-6-7	extraduraal	Li →wervellichaam	ja	totaal	benigne?	verbeterd	geen
	117	Th4-5	extraduraal	Re →ach terzijde →wervellichaam	ja	partieel	maligne	niet verbeterd	1 x
	118	Th6-7	intraduraal	Re.lateraal	ja	totaal	benigne	verbeterd	geen
	119	Th5-6	intraduraal	Re.lateraal	ja	totaal	benigne	verbeterd	geen
Thoracaal	120	Th3-4	intraduraal	Li.lateraal	ja	totaal	benigne	verbeterd	geen
	122	Th7-8	intraduraal	Re.ventraal	ja	totaal	benigne	verbeterd	geen
	124	C7 Th1-2-3	intraduraal	Li.lateraal	ja	totaal	benigne	verbeterd	geen
	125	Th3-4-5	extraduraal	Re.lateraal	ja	partieel	maligne?	verslechterd	geen
	126	Th11-12	intraduraal	Li.ventraal	ja	totaal	benigne	verbeterd	geen
	127	Th3-4-5	intraduraal	Re.dorsaal	ja	totaal	benigne	verbeterd	geen
	128	Th7-8	intraduraal	ventraal	ja	totaal	benigne	niet verbeterd	geen
	131	Th3-4-5	intraduraal	Re.dorsolateraal	ja	totaal	benigne	niet verbeterd	geen

### RUBRIEK III

In deze rubriek worden de bevindingen beschreven vanaf het moment van de operatie.

#### BEVINDINGEN BIJ DE OPERATIE

##### CERVICALE LOKALISATIES

Patiënt 114 werd uiteindelijk geopereerd 6 maanden nadat de diagnose intramedullaire tumor ter hoogte van C4-5 was gesteld.

De operatie kon aanvankelijk niet doorgaan in verband met de algehele toestand van de patiënt. Bij de operatie werden de processus spinosi van C3-4-5-6 verwijderd en ter plaatse werd een laminectomie verricht. De dura pulde sterk uit ter hoogte van C4 en C5 en was hard gespannen, terwijl zij onder C3 pulseerde. Na vaststelling dat er geen extradurale tumor aanwezig was, werd de dura geopend ter hoogte van C4-5 waarbij aan de linkerzijde met bovengrens C3 een roodpaarse tumor gevonden werd.

De verwijdering werd bemoeilijkt doordat er vier zenuwwortels over de tumor heen liepen. De wortel C3-5 moest worden opgeofferd. Het myelum was sterk gecompriëerd. De adhaesies met de dura werden niet losgemaakt. Het histologisch beeld was dat van een benigne meningeoom, celrijk met vele psammoomlichamen en cellen in concentrische rangschikking. Postoperatief is de patiënt anderhalf jaar opgenomen geweest om sociale redenen. Zij werd uiteindelijk naar een rusthuis overgebracht met spastische contracturen en een paraparese aan de benen, een paretische linkerarm, amkylotische gewrichten, terwijl de sensibiliteitsstoornis aan de voeten iets was afgenomen. Patiënt 115 onderging een laminectomie ter hoogte van C6-C7. Th. 1 ter verwijdering van een extramedullaire tumor.

De processus spinosi van C3 tot Th 3 werden verwijderd en de laminae van C6-C7 en Th. 1.

Na openen van de dura kwam links een 3 cm lange en 1 cm dikke rode vaste tumor te voorschijn, die het myelum naar rechts en naar

onderen drukte. De wortel van C7 die aan de onderpool vastzat, werd losgemaakt, terwijl een voedend vat aan de ventrale zijde werd doorgeknipt. Het histologisch beeld was niet zeker te differentiëren tussen een meningeoom en een neurinoom, maar was wel benigne. Postoperatief bestond er een parese met lichte atrofie van de linkerhand musculatuur.

Patiënt 121 onderging een laminectomie van C2-C3-C4.

Het myelum bleek iets naar links en dorsaal verplaatst, door een grijze tumormassa die aan de laterale zijde vóór rechts in het spinale kanaal was gelegen. Na het klieven van de achterwortel van C3 kon de tumor aan de dura worden gecoaguleerd. Het histologisch beeld was dat van een meningeoma endotheliomatousum met lus-wervel en uivormige structuren. Postoperatief was er een resttoestand met een lichte atrofie, parese en hyperreflexie van de rechterarm en handmusculatuur en een lichte parese van het rechter been met hyperreflexie en pathologisch verlopende voetzoolreflex. Er waren geen duidelijke sensibiliteitsafwijkingen.

Bij patiënt 123 werden de wervelbogen van C4-5 en 6 verwijderd, waarbij een grote extradurale tumormassa, die zich als een manchet te vooral naar rechts uitbreidde, werd gevonden.

Aangezien het tumorweefsel zich ook aan de voorzijde van de durale zak uitbreidde was totale extirpatie niet mogelijk, terwijl bovendien de tumor bleek door te groeien in de foramina intervertebralia van C5 en C6. Het tumorweefsel werd zoveel mogelijk weggenomen. Histologisch was er sprake van een benigne meningeoom. Postoperatief verbeterde zowel de motoriek- als de sensibiliteitsstoornissen, evenals de mictiestoornis. Een zeer geringe sensibiliteitsstoornis aan de handen en iets verminderde kracht in de rechterarm waren de enige restsymptomen.

Bij patiënt 129 werden de processus spinosi en de bogen Th. 1 en 2 verwijderd, waarbij geen epiduraal proces werd gevonden.

Na openen van de dura bleek intraduraal aan de achterzijde van het myelum een afgekapselde tumor te zijn waarvan de onderpool zich bevond ter hoogte van Th. 1. De bogen van C6 en C7 moesten derhalve eveneens verwijderd worden.



Er werd een amandelvormige tumor van 4 cm lengte verwijderd. De bovenpool reikte tot C6 en de tumor bleek vast te zitten aan de dorsale dura. De tumor werd geheel verwijderd en de durale aanhechting mede geexcideerd. Ter plaatse werd een plastic van gelyofyliseerde dura aangebracht. Histologisch bleek de tumor een goedaardig meningeoom met vele vaak verkalkte psammoomlichaampjes. Postoperatief was er een snelle verbetering met als resttoestand een hypaesthesie vanaf C3-8 beiderzijds.

Bij patiënt 130 werd een laminectomie verricht van C5-6-7. Het cervicale merg bleek naar dorsaal gedrukt en naar links getordeerd, door een duimlange, duimdikke tumormassa rechts ventrolateraal, die bij punctie geen vocht bleek te bevatten.

De tumor werd intracapsulair in toto verwijderd, waarbij de steel die vastzat aan de dura boven de motorische wortel, werd gecoaguleerd. Het myelum was ter hoogte van C5-6 bijna volledig platgedrukt. Histologisch was er sprake van een goedaardig meningeoom. Postoperatief gingen de verschijnselen snel terug en als resttoestand werd een spastisch looppatroon rechts gevonden.

## THORACALE LOKALISATIES

Bij patiënt 116 werden de processi spinosi verwijderd van Th5-6-7 en de laminae van Th 6-7. Hierbij werd extraduraal links een roodblauwe tumor gevonden van 4 cm lengte. Deze drukte de dura en het myelum geheel opzij naar rechts. De tumor die in stukjes werd verwijderd, zat om de wortel van Th6 heen en had een uitloper naar voren in het wervellichaam dat moest worden uitgekrabd.

De wortel van Th6 werd doorgesneden. De dura werd niet geopend. De histologische diagnose luidde: fibroblastisch meningeoom; onzekerheid over maligniteit.

Het postoperatief resultaat was "patiënt verbeterd" en als resttoestand was er nog een aanzienlijke parese van de bovenbeenmusculatuur. Bij 117 werd een laminectomie verricht Th 4-5 waarbij bleek dat de wervelbogen aan de rechterzijde gedestruueerd waren door een

grote grijsrode tumormassa, die zich aan de achterzijde en rechts van de duraalzak uitstrekte over een lengte van 4 cm.

De tumor die uitging van de spinale wortel tussen Th4-5 rechts, zette zich niet intraduraal voort. De histologische diagnose luidde: meningeoma spinale, geen tekenen van maligniteit. Er bestond postoperatief een paraparese en hyperreflexie aan de benen, die rechts sterker was dan links. Twee jaar later werd een recidief vastgesteld met toename van de parese aan het rechterbeen; voortgaande destructie op het blanco röntgenbeeld paravertebraal ter hoogte van Th 5; gestoorde proef van Queckenstedt met een partieel block en een lumbaal liquoreiwit van 100 mg/% en voor een neurinoom verdachte tumorschaduw op de röntgenfoto van de longtop. Bij thoracotomie werd een vuistgrote zandlopervormige tumor gevonden die vergroeid was met de thoraxwand en zich uitbreidde naar het wervelkanaal.

Radicale extirpatie was niet mogelijk. Het histologisch onderzoek releveerde een meningeoma spinale malignum met mogelijk een fibrosarcoom. Enige maanden later succombeerde patiënt.

Bij obductie werd een uitgebreide woekering van een fusocellulair sarcoom gevonden die uitging van de thoraxwand en zich uitbreidde in het mediastinum van de rechterbovenkwab in het lichaam van de borstwervel en door het foramen intravertebrale in het spinale kanaal.

De P.A. laboratoria in Groningen, Nijmegen en Keulen stemden overeen waar het de onzekerheid betrof of er sprake was van een maligne gedegeneerd meningeoom of een andere mesenchymale tumor.

Bij patiënt 118 werd de boog van Th7 weggenomen en een laminectomie van Th6-7 verricht. Hierbij werd een boongrote intraduraal gelegen rose tumor gevonden die het myelum sterk had afgeplat, naar links verdrongen en die uitging van de dura rechts lateraal.

Na losmaken van de arachnoidea werd de tumor gemakkelijk verwijderd. Histologisch bleek de tumor een celrijk meningeoom van de canalis vertebralis. Postoperatief gingen de neurologische afwijkingen sterk terug en bleef als resttoestand een licht gestoorde gnostische

sensibiliteit aan de tenen bestaan. De motoriek was geheel intact. Bij patiënt 119 werd een laminectomie verricht ter hoogte van Th-6. Bij openen van de dura werd een kersgrote weke tumor gevonden die uitging van de rechter laterale zijde van de dura en het myelum naar links verdrongen had. De tumor werd in toto verwijderd waarbij de rechterwortel die door de tumormassa was overwoekerd, moest worden doorgesneden. Het histologisch onderzoek leverde een meningeoma spinale op van meningotheliomateuze bouw met lokaal verkalkte psammoomlichaampjes. Er waren geen aanwijzingen voor maligniteit. Postoperatief kon patiënt na enkele dagen spontaan urineren en de benen beter bewegen. Zowel de motoriek als de sensibiliteit waren verbeterd, hetgeen bleek bij een controle 7 jaar na de operatie. Bij patiënt 120 werd na laminectomie ter hoogte van Th3-4 en een niet fraai pulserende dura gezien, waaronder een intradurale afwijking zichtbaar en voelbaar was.

Na openen van de dura werd een pruimpitgrote vaste afgekapselde tumor gevonden die uitging van de linkerzijde van de dura en het ruggemerg sterk naar rechts verdrongen had.

De tumor kon na doorsnijden van een achterwortel die adhaerent aan de tumor was, gemakkelijk worden verwijderd waarna de aangedane dura werd geocoaguleerd. Het histologisch onderzoek leverde een benigne meningeoom op met veel fibrose. Postoperatief had patiënt nog een lichte spastisch paretische gang met levendige reflexen aan de benen en pathologisch verlopende voetzoolreflexen. De sensibiliteit had zich praktisch genormaliseerd.

Bij patiënt 122 werden de bogen van Th 7 en 8 weggeknabbeld waarna de dura werd geopend. Ter hoogte van Th 7 bleek het myelum naar links en achter verplaatst en als een dun lint uitgestrekt over een tumor die rechts voor gelokaliseerd was. Na vrij prepareren van het myelum werd de tumor in toto verwijderd. Het histologisch onderzoek leverde een meningeoom op zonder maligniteit. Postoperatief verbeterde patiënte met intensieve revalidatie zodat het lopen weer redelijk mogelijk was. Een jaar later werd patiënte heropgenomen met een mammacarcinoom en skeletmetastasen.

Bij patiënt 124 werden de processi spinosi van C7 Th1 en 2 weggeknabbeld tezamen met de wervelbogen van Th1-2 en een deel van Th3. Bij palpatie van de dura werd ter hoogte van Th1 een vaste weerstand onder de dura gevoeld. Intraduraal werd een nootmuskaatgrote tumor links gevonden, die het myelum naar rechts verdrong. Bij verwijdering van de tumor bleek deze voor een deel vast te zitten aan de dura en verkalkt te zijn. De aanhechtingsplaats aan de dura werd gecoaguleerd. Histologisch bleek de tumor een benigne meningeoom met veel verkalkte psammoomlichamen.

Postoperatief was de spasticiteit verbeterd en behalve een lichte hanetred met het linkerbeen was de kracht aan de benen bijna normaal. De sensibiliteit was vrijwel tot de norm teruggekeerd.

Bij patiënt 125 werden de bogen van Th3-4 en 5 verwijderd.

Er werd een langwerpige extradurale rechts van Th3-4-5 gelegen tumor verwijderd. De wortel van Th3 werd hierbij opgeofferd. Het histologisch beeld was niet duidelijk maligne.

Het postoperatieve beloop was wegens de niet radicale extirpatie van de tumor niet gunstig. Er bestond een paraparese aan de benen met hyperreflexie, medullaire automismen en beiderzijds pathologisch verlopende voetzoolreflexen. Door uitbreiding van de tumor naar ventraal werd een dreigende dwarslaesie veroorzaakt.

De sensibiliteitsafwijking verliep vanaf Th4 naar distaal. Bij patiënt 126 werd een laminectomie van Th 11 en 12 verricht. Na openen van de dura bleek de arachnoidea hier en daar verkalkt, terwijl het myelum naar dorsaal toe uitpuilde. Ventraal van het myelum links was ter hoogte van Th11 en 12 een walnoot grote tumor die in toto verwijderd werd. Histologisch bleek de tumor benigne.

Postoperatief was patiënt verbeterd, waarbij de parese grotendeels verdwenen was, evenals de pijn en de krampen.

Bij patiënt 127 werden de bogen van Th3-4 en een gedeelte van Th5 verwijderd. Ter hoogte van Th4 voelde de duraalkoker vast aan. Bij openen van de dura werd een duivenei grote verkalkte tumor, die vastzat aan de rechterzijde van de dura en die het myelum naar voren verdrong en indeukte, geheel verwijderd.

De aanhechtingsplaats werd gecoaguleerd. Het histologisch beeld was benigne. Postoperatief verdween de paraparese aan de benen spoedig. De sensibiliteitsstoornis (hypoesthesie onder Th9-10) bleef bestaan. Ook de blaasfunctie herstelde zich.

Bij patiënt 128 werd de dura geopend ter hoogte van Th7-8, waarbij bleek dat het myelum ter plaatse dorsaalwaarts verdrongen was door een dadelpitgrote, glazige weke, goed afgekapselde tumor.

De tumor werd in toto verwijderd. Histologisch bleek de tumor een goedaardig meningeoom met opmerkelijk vele, vaak niet verkalkte psammoomlichaampjes. Postoperatief bestond er een Brown-Sequardachtig beeld als resttoestand met krachtsvermindering van de rechterbeenmusculatuur en een sensibiliteitsstoornis aan het linkerbeen.

Bij patiënt 131 werd een laminectomie verricht van Th3-4-5.

Een groot epiduraal gelegen veneus convoluut werd gevonden, met intraduraal rechts dorsolateraal een meningeoom dat in toto werd verwijderd. Het myelum was op dit niveau door de compressie uiterst dun geworden. Histologisch bleek er sprake van een goedaardig meningeoom. Postoperatief herstelde zich de sensibiliteit onder het niveau van de dwarslaesie na 10 dagen. De motorische functies keerden niet terug.

## CONCLUSIES:

-Bij 13 patiënten was de tumor intraduraal gelegen (72,2 %) en bij 5 patiënten extraduraal (27,8 %).

-Bij 17 patiënten bleek het myelum gecompriemd door het meningeoom (94,4 %).

-Bij 15 patiënten had een totale extirpatie van de tumormassa plaats (83,3 %) bij 3 patiënten een partiële (16,7 %).

-Het histologisch onderzoek vertoonde bij 1 patient (117) maligne kenmerken; bij 1 patiënt (125) dubieuze maligniteitsverschijnselen en bij 1 patiënt (116) was er twijfel aan het benigne karakter van de tumor. Bij de andere patiënten was het histologisch beeld benigne.

-Bij 4 patiënten (114;117;128;131) was de klinische toestand post-operatief niet verbeterd (22,2 %). No. 125 was verslechterd en de overige (13) patiënten toonden na operatie een verbetering van de neurologische stoornissen (72,2 %).

-Recidief trad 1 maal op bij no.117.

## LITTERATUUROVERZICHT

Een aantal monographiën over meningeomen zijn de laatste 50 jaar verschenen. Cushing en Eisenhardt (1938) hebben de meest complete op hun naam staan, waarbij een classificatie van meningeomen werd gegeven en tevens een beschrijving van hun klinisch gedrag en de chirurgische aspecten bij hun verwijdering. De Vet (1936) beschreef 38 gevallen vanuit diagnostisch standpunt. Olivecrona (1934) publiceerde een monografie over parasagittale meningeomen. Hoessly en Olivecrona (1955) beschreven 280 parasagittale meningeoom gevallen. Holub (1956), Guillaume (1957), Gauthier-Smith (1970) publiceerden over falx en parasagittale meningeomen.

Petit-Dutaillis en Pertuiset (1955) rapporteerden over de diagnostiek en therapie van falxmeningeomen.

De Vet en Ponsen (1962) onderzochten het verband tussen epilepsie en intracraniale meningeomen bij 182 supratentoriële gevallen.

Campbell en Whitfield (1948) beschreven 9 meningeomen van de achterste schedelgroeve die verdeeld werden in 3 groepen. Uitgaande van het tentorium, binnenzijde os occipitale en resessus lateralis; brughoek en de clivus. Abbott en Glass (1955) vermeldden een geval van een meningeoom van het pterion dat een plaque was uitgegroeid en 36 jaar had bestaan.

Walsh e.a. (1969) beschreven 2 patiënten met een meningeoom ontwikkeling op de plaats van een oud trauma. Dit wordt bevestigd door Gardeur e.a. (1979) die bij 3 patiënten doormiddel van CT onderzoek een meningeoom vaststelden tot 40 jaar na het trauma.

Multiple meningeomen werden beschreven door Levin (1964) die als mogelijke oorzaak noemt multacentrische foci die verspreid worden door de liquor en veneuze bloedvaten. Evard e.a. (1972) vermeldt een geval van de ziekte van Von Recklinghausen met multiple meningeomen in het centrale zenuw stelsel, oor neus en keelholte.

Ook Kujas e.a. (1973) rapporteerden over een patiënt met van Recklinghausen's ziekte, die naast multiple meningeomen ook neurinomen en gliomen had. Hij verklaart dat door te wijzen op de gemeenschappelijke neuro-ectodermale oorsprong van de embryonale cellen waaruit deze tumoren bestaan.

Scharrer e.a. (1974) vond bij 1.01% multiple meningeomen bij patiënten die geen aanwijzingen hadden voor de ziekte V. Recklinghausen. 12 patiënten waren van het vrouwelijk en 3 van het mannelijk geslacht. Zij vermeldden dat meningeomen meer tenderen tot multiple groei dan gliomateuze tumoren.

Ook Ekong (1978) e.a. vermeldden een patiënt met een R. ala sphenoidalis meningeoom 16 jaar na operatie van een linker convexiteits meningeoom. Poeyhoenen e.a. (1979) beschreven een geval van mamma carcinoom met door CT- onderzoek gediagnosticeerde cerebrale metastasen die na 2 jaar waren opgetreden, terwijl bij obstructie bleek dat één tumor een meningeoom en de ander een glioblastoma multiforme was.

Ohalgbulam (1979) beschreef een geval van ectopisch epiduraal fibroblastisch meningeoom dat uitgaande van de tabula interna van het schedelbot een intracraniële massa produceerde die hemiparese en Jackson'se epilepsie gaf.

Shuangshoti e.a. (1973) vermeldden 4 ectopische meningeomen van de sinus frontalis, antrum, fossa orbitalis en de scalp.

Andere ectopische gevallen werden vermeld door Rosencrantz (1972) Brown e.a. (1971) subcutane lokalisatie en Wolff en Rankow (1971) die een geval beschreven met lokalisatie in de glandula parotis. Zij postuleren dat arachnoidale cellen tijdens het embryonale leven met de N. Facialis migreren in de glandula parotis en daar de basis leggen voor de tumor.

Majoros (1970) vermeldde een geval van een primair meningeoom van de linker sinus frontalis bij een 14 jarig meisje.

Twee gevallen van meningeomen in het cavum trigeminale (Meckel) werden beschreven door Baeck (1968).



Richard e.a. (1968) beschreven 77 temporale meningeomen (schedelbasis). Zij vonden een tijdsverloop van 1-2 jaar voordat de diagnose werd gesteld, en meenden dat vroegere detectie een lagere operationele mortaliteit tot gevolg zou hebben gehad, aangezien de operationele mortaliteit stijgt na het 40e levensjaar.

Meningeomen van het planumsphenoidale en tuberculum sellae werden beschreven door Kadis e.a. (1978) die 105 gevallen retrospectief onderzocht.

Bij slechts 5 gevallen was de diagnose binnen 3 maanden na het begin van de klachten gesteld.

Hij adviseert bij alle patiënten met onverklaarde visusvermindering, een CT scan onderzoek.

Vlajic (1979) vond bij 4 vrouwen en bij 2 mannen met een meningeoom van het planum sphenoidale een interval van 11,5 jaar tussen begin van de klachten (visusvermindering, opticus atrofie, gezichtsveld defecten) en het stellen van de juiste diagnose.

Seutin e.a. (1979) vermeldde een verklaring voor het verschil in densiteit tussen de buitenste en de binnenste laag van de sphenoidaalrand. De eerste is regeneratief, absorbeert bot en geeft verdikking van de rand, en de ander is destructief en resorbeert het bot. Bollati (1980) rapporteerde over een vrouw met enkel gezichts- en gehoorshallucinaties veroorzaakt door een meningeoom van de ala parva sphenoidalis.

Wiggli en Oberson (1973) breken eveneens een lans voor een snelle röntgendiagnostiek bij meningeomen van de sinus ethmoidalis en het sphenoid.

Ehlers en Malmros (1973) reviseerden 31 gevallen van suprasellaire meningeomen.

Differentiaal diagnostisch onderscheidden zij patiënten met visusvermindering als enig symptoom en het chiasma syndroom.

Blanco schedelfoto's vertoonden bij 40% van de kleine en 86% van de grote tumoren hyperostosis, "blistering", calcificaties en erosies. Meningeomen van de canalis opticus werden beschreven door Wilson e.a. (1979) 2 gevallen van de schede van de N.opticus.

De diagnose moet overwogen worden bij vrouwen van middelbare leeftijd met progressieve visusvermindering in een oog zonder neurologische bevindingen.

Hollenhorst (1977) beschreef 7 vrouwen en 2 mannen met meningeomen van de N.opticus schede die naast papiloedeem in toenemende mate N.opticus atrofie hadden met optico ciliare shunt venvorming in de papil.(Hoyt- Spencer syndroom)

Synowitz (1978) vermeldde bij een studie van 123 geopereerde intracraniele meningeoom patiënten als typische symptomen hoofdpijn (42% ), insulten (30% ) en verminderde visus (28% ).

Bij 70% was de duur van de klachten 2 jaar of minder, bij 11% meer dan 5 jaar.

Paresen werden gevonden bij falx en convexiteit lokalisaties, reflex verschillen bij 30% en hemiparese bij 13% papiloedeem bij 41% .

Mouillon (1978) beschreef 1 geval van een meningeoom en plaque van de orbita.

Burde (1978), Smith (1979) en Strother (1980) beschreven allen het dilemma van de diagnostiek bij meningeomen van de N. opticusschede.

Chronisch progressieve visusvermindering, en gezichtsveldafwijkingen worden beschouwd als tekenen van een ruimtinnemend proces in de canalis opticus. Zelfs negatieve CT scans moeten herhaald worden om eventuele groeiende tumoren op te sporen.

18 Meningeomen van het foramen magnum werden beschreven door Guidetti en Spallone (1980) zij reikten tot in de achterste schedelgroeve en in het spinale kanaal.

Vroeg diagnostiek door middel van myelographie, angiographie en Ct was moeilijk. De operatie mortaliteit bedroeg 11% (2 patiënten) bij beide waren meerdere operaties wegens verkeerde diagnoses elders gesteld.

Ofschoon de tumoren groot waren en uitgebreide neurologische afwijkingen bestonden, trad een regressie van symptomen postoperatief op, met uitstekend operatie resultaat.

Er waren geen recidieven.

Allègre (1970) beschreef 4 gevallen van meningeomen van het tentorium. Door hun communicatie via de hiatus zijn ze zowel supratentorieel als in de fossa posterior gelegen en geven ze frequent intracraniële hypertensie.

Balsys (1980) beschreef een meningeoom van het os petrosum dat zich manifesteerde als een zwelling in de nek, terwijl de patiënt 2 jaar geen neurologische afwijkingen vertoonde.

Igarashi (1971) vermeldde 2 gevallen van meningeomen van de brughoek met evenwichtsstoornissen, spontane nystagnus, gehoorsverlies en verlaagde corneareflexen.

Meningeomen bij kinderen- ofschoon zeldzaam- worden door verschillende auteurs vermeld.

Merten (1974) vermeldt een percentage van 0,85 van alle tumoren bij kinderen 20 jaar in de wereldliteratuur.

Zelf komt hij tot 19% lokalisatie in de fossa posterior en 17% intraventriculair. Deze getallen wijken af van de percentages bij volwassenen.

Lins (1978) beschreef een meningeoom bij een 11 jarige jongen met lokalisatie temporo-parieto-occipitaal links.

Maniglia (1979) beschreef een geval van een meningeoom in de achterste schedelgroeve en os temporale bij een 9 jarig meisje.

Amano (1980) beschreef een meningeoom met cystevorming bij een jongen van 10 maanden, als 16e geval in de wereldliteratuur.

Markwalder e.a. (1979) beschreven een meningeoom van het voorste deel van de derde ventrikel bij een jongen van 10 jaar, dat verwijderd werd langs de transventriculaire route.

Lee (1979) vermeldde een geval van een meningeoom van de derde ventrikel met radiografisch aangetoonde colloïd cyste bij een 10 jarige jongen.

Vassilouthis e.a. (1978) rapporteerden over een kind van 22 maanden met een intraventriculair angioblastisch meningeoom.

Meningeomen met een spinale lokalisatie werden beschreven door Fortuna e.a. (1969) zij beschreven 4 gevallen extraduraal gelegen die een korte anamnese hadden met snel progressieve paraparese en röntgenologisch waarneembare erosie van de pedicles.

Beks e.a. (1966) beschreven 7 gevallen van zandloper tumoren in het spinale kanaal. De verwijdering van het intraspinale gedeelte diende eerst te geschieden omdat anders door tractie aan het gewel beschadigen van het ruggemerg kunnen optreden.

Davis (1970) vermeldde dat spinale meningeomen zich vooral kenbaar maken door paraesthesiën in de distale delen van de onderste extremiteiten of door motorische uitval.

Het herstel na operatie is zeer bevredigend.

Vasudeva Devadiga (1972) rapporteerde over een geval waarbij een tweede spinaal meningeoom intraduraal op een andere plaats, meer dan 30 jaar na verwijdering van de eerste tumor recideerde.

Borghini (1973) rapporteerde over 5 gevallen van extraduraal gelegen spinale meningeomen waarbij de diagnose door biopsie werd bevestigd.

Giroux (1978) beschreef een intraduraal extramedullair gelegen meningeoom van de cervicale wervelkolom dat langs de voorzijde compleet verwijderd werd, en gevolgd werd door een snel herstel.

Krebs (1979) vermeldde een uniek geval van een maligne meningeoom van het sacrum gediagnosticeerd door middel van computer tomographie.

Lawton-Smith (1978) noemde een aantal voorwaarden waaraan de diagnostiek van meningeomen in de canalis opticus moet voldoen, alvorens een CTscan onderzoek dient te geschieden.

Een goede anamnese, visus- en gezichtsveldonderzoek en regelmatige poliklinische controles zijn noodzakelijk voorafgaand aan een C.T. onderzoek. Hij waarschuwt voor een chirurgische benadering van een canalis opticus meningeoom dat slechts verminderde visus geeft en wijst er op dat hem slechts patiënten bekend zijn die na een dergelijke operatie aan dat oog blind werden.

De röntgendiagnostiek van intracranieële meningeomen werd beschreven door Huber (1979) die wijst op de ossale veranderingen bij het blanco röntgenonderzoek van de schedel. Speciaal bij meningeoom en plaque groei die weinig ruimte inneemt is dit van belang.

Fried en Schoeche (1979) vermeldden bij 16 kinderen naast verschijnselen van verhoogde intracraniële druk bij het blancoschedelonderzoek, ook afwijkingen op het pneumencefalogram die een lokalisatorische waarde hebben, alsmede angiografie bevindingen - die weliswaar bij kinderen kunnen afwijken van het patroon bij volwassenen - maar toch een bijdrage kunnen leveren tot de prae-operatieve diagnostiek.

De vermeerderde vascularisatie van de art.carotis externa vertakkingen wordt door de auteur minder beschouwd als een typisch verschijnsel van meningeomen als van een verhoogde participatie van de dura waardoor andere ruimte innemende processen in overweging moeten worden genomen.

Mac Pherson (1979) vindt dat de combinatie blanco schedel-, contrast- en CTscan onderzoek het best gebruikt kan worden bij verdenking op een R.I.P. in de orbita.

Pellet e.a. (1969) vermeldden uit een serie van 100 patiënten het verloop van de afferente arteriële pedicles, het vaatnetwerk in de tumor en de veneuze drainage. Dilenge en Calderon (1976) berichten over de superselectieve catheterisatie van de arteriële pedicles bij 2 meningeomen in de achterste schedelgroeve, die een betere vascularisatie van de tumor te zien gaf, waardoor precies het gebied kon worden geïdentificeerd van iedere voedende arterie uit de art.carotis externa.

Kiefer e.a. (1973) vermeldden bij 37,5% van hun patiënten materiaal een snelle veneuze vulling bij angiographie van intracraniële meningeomen waarbij lokalisaties in de frontale en parietale convexiteit en het voorste deel van de middelste schedelgroeve het hoogste percentage scoorden.

Het angioblastisch meningeoom vertoonde de hoogste graad van snelle vulling.

Diehl (1978) beschreef een methode waarbij door midline tomografie van de achterste schedelgroeve bij angiografie speciaal de vaten rond de hersenstam onderzocht kunnen worden.

Het radioisotopenonderzoek werd beschreven door verschillende auteurs waaronder Ancrì (1972) die als voordeel meldde een sterk verminderd risico van vals negatieve uitkomsten. Coleman e.a. (1977) rapporteerden dat het opsporen van hersentumoren door middel van isotopen afhankelijk was van het tumorceltype. Bar-Sella e.a. (1979) concludeerden dat de intercellulaire bindingen de permeabiliteit van tumoren voor technetium bepalen. Sager e.a. (1977) vond dat cerebrale infarcering beter zichtbaar werd door per technaat gebruik en tumoren beter door 99 MTC-citraat.

Lee (1978) berichtte dat bij technetium scanning bij 2 intracranieële tumorpatiënten een verdachte area van verhoogde uptake een zone van focale activiteit omgaf.

Het focus bleek bij operatie de aanhechting van het meningeoom en de zone van verhoogde uptake het meningeoom zelf te zijn. Een plasmocytoom kan soms de indruk geven van een meningeoom op de scan zoals Wakat (1979) vermeldde bij een stroomscan studie waarbij er een duidelijke "blush" gevonden was dat niet verdween bij een statische opname.

Myeloscintigraphie werd vermeld door Oberson (1975) als een gemakkelijk en veilige methode van isotopenonderzoek van de spinaleptomeningeale ruimte

Het onderzoek is betrouwbaarder en geeft meer informatie dan de proef van Queckenstedt.

Over de chirurgische behandeling van falx meningeomen met verbindingen naar de sinus sagittalis superior rapporteerde Bonnal & Brotchi (1978).

Zij beschreven 21 patiënten waarvan 3 met meningeoom lokalisaties in het voorste derde, 14 in het middelste derde en 4 in het achterste derde deel van de S.S.S.

Bij alle patiënten werd getracht een complete extirpatie van het meningeoom te verrichten, met behoud van een goede veneuze afvloed van de S.S.S. en zijn veneuze verbindingen.

Bij 6 patiënten moest een partiële graft gebruikt worden voor

reparatie van de S.S.S. waarvan 3 maal van dura weefsel en 3 maal van veneus materiaal.

Konovalow e.a. (1977) en (1978) publiceerden de resultaten van operatieve behandeling bij 302 patiënten met tuberculum sellae meningeomen.

Door gebruik van de operatie microscoop daalde de mortaliteit naar 1/2% en de radicale extirpatie steeg van 50 tot 80-85% .

Een slechte algemene conditie wordt niet als contraindicatie voor een operatie beschouwd.

Postoperatief werd speciaal gelet op controle van de I.C.P. interstitiële vloeistof spanning, lokale en regionale vascularisatie, PCO<sub>2</sub> en PO<sub>2</sub>, electrolytenbalans, osmolariteit en Ph.

Zij wijzen nogmaals op het belang van een vroege diagnostiek in verband met de prognose.

Rozario e.a. (1979) vermeldden een totale extirpatie bij 2 patiënten met een meningeoom van het velum interpositum. De operatie geschiedde met behulp van een microscoop, via de achterste schedelgroeve. Eggert en Seeger (1978) opereerden met de microchirurgische techniek 22 sphenoidal ridge meningeomen, waarbij zij de topografische relaties van deze tumoren met de hersenen en de schedelbasis beschreven.

Basso e.a. (1978) opereerden 19 gevallen van sphenoorbitale meningeomen. Bij meningeomen die naar het orbitadak uitgroeiden werd de tumor subfrontaal benaderd.

Bij de andere gevallen werd een gecombineerde frontale en faciale route gevolgd.

Dolenc (1980) gebruikte eveneens de microchirurgische techniek om bij 10 patiënten de tumormassa van het sphenoid los te prepareren van hersenweefsel, hersenzenuwen en arteries van de parasellaire regio.

Twee patiënten overleden en 8 patiënten herstelden waarvan 2 neurologische afwijkingen vertoonden.

Guiot e.a. (1970) vermeldden de verdeling van de sphenoid meningeomen in 3 groepen. Het pterionale type (externa) dat het meest in aanmerking komt voor extirpatie. Het middelste type en het binnenste (clinoidale) type.

Olfactorius meningeoom operaties werden beschreven door Salibi (1977) die een methode vermeldde waarbij de toevoerende bloedvaten werden geclipst.

Bonnal e.a. (1972) beschreven de chirurgische aspecten van meningeomen van de voorste en middelste schedelgroeve. Bij meningeomen van de olfactoriusgroeve dient extirpatie te geschieden door teams van neurochirurgen en plastische chirurgen.

Microchirurgische behandeling van een primair intra-orbitaal meningeoom werd vermeld door Mark e.a. (1978).

De benadering van de tumor die uitging van de schede van de N.opticus was via een laterale orbitotomie. Het visusherstel was praktisch volledig.

Tentorium meningeoom operaties werden vermeld door verschillende auteurs waaronder Holyst (1978) die een 225 gram wegend fibroblastisch tentorium meningeoom extirpeerde.

Maggi en Cappabianca (1979) adviseerden de supra tentoriële route voor de extirpatie van 14 gevallen van tentorium meningeomen waarvan 2/3 deel was doorgegroeid naar infra tentorieel.

Recidivering van meningeomen werd vermeld door Melamed (1979) die uit een serie van 126 patiënten die 7 tot 17 jaar na operatie werden geëvalueerd, een recidief percentage van 29 vond. Als belangrijkste factoren voor de prognose werden beschouwd, de plaats van de tumor en al of niet totale extirpatie.

Beide factoren werden het best geïllustreerd bij de parasagittale meningeomen die het meest recidiveren.

Burdny e.a. (1977) rapporteerden een geval van een recidief bij een benigne parasagittaal meningeoom, dat 4 maanden na extirpatie optrad tegelijk met intracerebrale hemoragie.



## SAMENVATTING

Een aantal van 131 meningeomen verdeeld in 113 met intra craniële en 18 met spinale lokalisatie werden retro spectief onderzocht op hun klinische gedragingen.

Hiertoe werden de gevallen ingedeeld in 3 rubrieken.

In rubriek I werden de bevindingen van anamnese en neurologisch onderzoek bijeen gebracht.

In paragraaf 1 worden aantal, leeftijd en geslacht besproken waarbij blijkt dat de leeftijd van de patiënten in de verschillende gemaakte groepen niet noemenswaard verschilt.

Er is een duidelijk overwegen van vrouwelijke over mannelijke patiënten (2:1) behalve bij de lokalisaties in de ventrikel systemen waar de leeftijden lager liggen en mannen overwegen.

In paragraaf 2 wordt de duur van het klachten patroon nagegaan voorafgaande aan de operatie.

Paragraaf 3 behandelt de relatie tussen meningeoom ontwikkeling en trauma.

In paragraaf 4 wordt het voorkomen van hoofdpijn, duizeligheid, misselijkheid en braken beschouwd, waarbij blijkt dat deze symptomen bij lokalisaties aan de schedelbasis vaker voorkomen dan elders.

Paragraaf 5 geeft een overzicht van eventueel voorkomende zwellingen die bij alle lokalisaties in dezelfde frequentie zich manifesteren.

In paragraaf 6 worden de mentale stoornissen besproken waarbij blijkt dat bradyphrenie, concentratie, geheugen en inprenting stoornissen frequenter voorkomen bij frontale lokalisaties en emotionele labiliteit, orientaties stoornissen, confabulaties en dementie meer bij schedelbasis lokalisaties.

Paragraaf 7 behandelt het optreden van pré-operatieve convulsies die frequenter optreden bij lokalisaties in de convexiteit dan aan de falx of de schedelbasis.

Paragraaf 8 geeft een overzicht van stoornissen van de hersenzenuwen waarbij de N.opticus blijkt het meest betrokken te zijn, gevolgd door de N.facialis.

De paragrafen 9 en 10 geven respectievelijk een overzicht van hersenstam afwijkingen en endocriene stoornissen.

De corticale functie stoornissen worden besproken in paragraaf 11. Zij overwegen bij de falx lokalisaties, over de lokalisaties aan de convexiteit en de schedelbasis.

Stoornissen in de motoriek en sensibiliteit en coördinatie stoornissen worden in de paragrafen 12, 13 en 14 besproken.

In rubriek II worden de vervolg onderzoeken besproken.

Het blanco röntgen onderzoek blijkt bij meningeomen van het sphenoid bij 66,7% afwijkend te zijn.

Het E.E.G. onderzoek correleert in het algemeen met de hemisfeer waarin de tumor is gelokaliseerd.

Het isotopen onderzoek blijkt als screening op een meningeoom van grote waarde, en was voor bijna 100% afwijkend.

Het neuropsychologisch onderzoek blijkt onvoldoende benut te worden zowel prae- als post-operatief.

Liquor onderzoek is soms nodig om andere afwijkingen uit te sluiten bij verdenking op tumor cerebri.

Het röntgen contrast onderzoek dient zowel als sluitpost van de diagnostiek, alsmede als voorbereiding tot de operatie. De komst van de C.T. is een welkome aanvulling hierop.

De onderzoek methoden die anatomische afwijkingen registreren leveren een grotere bijdrage tot de diagnostiek dan onderzoek methoden die een functiestoornis aangeven.

De prae-operatieve diagnose "tumor" kon in een groot aantal gevallen gesteld worden waarbij de lokalisatie onderling niet veel verschil maakte.

De diagnose "meningeoom" kon gesteld worden als de typische afwijkingen bij het isotopen en röntgen onderzoek daartoe aanleiding hadden gegeven.

In rubriek III worden besproken de bevindingen vanaf het moment van de operatie.

Hersenschors beschadiging had plaats bij 83% .

De mortaliteit ten gevolge van de operatie was 9% .

Een maligne recidief trad op bij 15% en meerdere recidieven bij 5% van de patiënten.

Verder worden beschouwingen gewijd aan de beschrijving van de grootte van de tumor, de extirpatie, het dura plastiek en de histologie.

Tenslotte worden de 18 spinale meningeomen in een apart hoofdstuk beschreven volgens dezelfde rubricering.

## SUMMARY

131 Cases of meningioma, of which 113 were intracranial and 18 intraspinal, were reviewed retrospectively on the basis of the clinical findings.

They were studied according to three categories.

In the first category the history and neurological findings were combined.

As far as the cases were concerned the age and sex did not reflect any differences in the patient material with reference to localisation in the convexity and base of the skull.

There is a definite predominance of female over male patients of 2 to 1 with the exception of localisation of meningioma in the ventricular system where males outnumber females and where the age categories are lower.

In paragraph 2 the duration of complaints were related to the time of operation.

Paragraph 3 deals with the relationship between the development of meningioma and the incident of trauma.

In paragraph 4 the presence of headache, dizziness, nausea and vomiting were considered and it appears that these symptoms occur more commonly in meningioma on the base of the skull as compared to other sites.

Paragraph 5 gives an overview of the potential swellings which appear in the same frequency in all localisations.

In paragraph 6 the mental disturbances are discussed in which bradyphrenia, disturbances in concentration, memory and retention occur more frequently in frontal localisation; and emotional lability, orientation difficulties, confabulation and dementia occurs more commonly with localisation of pathology in the base of the skull.

Paragraph 7 deals with the occurrence of pre-operative convulsions which appear more frequently with localisation in convexity than in the falx or base of the skull.

Paragraph 8 gives a general view of disfunction of the cranial nerves where the optic nerve is more commonly involved followed by the facial nerve.

Paragraph 9 and 10 give a general view of brainstem and endocrine disturbances respectively.

Cortical dysfunction is discussed in paragraph 11:

They predominate in localisation in the falx compared to the convexity and base of the skull.

Dysfunction in coördination, motor and sensory are discussed in paragraph 12, 13 and 14.

In category II the following investigations are discussed.

In evaluation of plain X-rays of sphenoid meningiomas, it appears that 66,7% are abnormal.

The EEG investigation generally correlated with the hemisphere in which the tumor was located.

The isotope investigation(test) appears to be of great value in screening for meningioma, and was almost 100% abnormal.

The neuropsychologic evaluation appeared to be insufficiently utilised in evaluation of the patients both in the pre- and post-operative phase.

The cerebral spinal fluid investigation is sometimes necessary to rule out the possibility of cerebral tumour.

Intracranial contraststudies should serve as the final diagnostic as well as preoperative procedure in the case of meningioma. With advent of the CTscan has come a rather wellcome contribution in the diagnostic procedure for evaluation of meningioma.

The investigative procedures which could show anatomic abnormalities, made a greater contribution in the diagnosis of meningioma compared to those which showed functional abnormalities.

The preoperative diagnosis of a tumour could be made in a large number of cases regardless of where the tumour was located. The diagnoses "meningioma" can be considered as showing typical abnormalities resulting from radiological and isotope investigation.

In category III the findings are discussed as of the moment of operation.

Cortical damage was present in 83% of the cases.

The mortality resulting from the operation was 9% .

A single recurrence of meningioma occurred in 15% whereas more than one recurrence did occur in about 5% of the patient material.

Furthermore the size of the tumour, its extirpation, duraplastique and histology are considered.

Finally the 18 spinal meningioma cases are discussed in an apart chapter according to the same category.

## RESUMEN

Estudio retrospectivo de 131 casos de pacientes con diagnóstico de meningioma, 113 de origen intracraneano y 18 intraespinal. El total de casos se analiza en tres aspectos:

1. Consideración tanto de la historia clínica del paciente como de los hallazgos neurológicos.

Desde este punto de vista no hay mayor diferencia en cuanto a edad y sexo del paciente con relación a la localización del tumor, sea ésta en la curvatura cerebral o en la base del cráneo.

Se encuentra definitivamente un predominio en el sexo femenino y la relación con el masculino es de 2 a 1.

Hay una excepción y es la de los meningiomas localizados en el sistema ventricular, en éstos la incidencia es mayor en el sexo masculino y además se presentan en pacientes más jóvenes.

En el párrafo 2 se estudia la relación existente entre la aparición y duración de síntomas y el período en el cual se lleva a cabo la cirugía.

En el párrafo 3 se discute la relación entre el desarrollo del meningioma y el momento del traumatismo.

En el párrafo 4 se considera la frecuencia de cefalea, mareos, náusea y vómito.

Parece que estos síntomas son más frecuentes en los meningiomas de la base del cerebro.

En el párrafo 5 se discute la posible apariencia externa del tumor, la cual es independiente de su localización.

El párrafo 6 se refiere a las alteraciones mentales. En los meningiomas de localización frontal encontramos principalmente fallas en la memoria, en la atención y disminución del curso del pensamiento. En los meningiomas de la base observamos alteraciones en la orientación, labilidad afectiva, confabulación y cuadro de tipo demencial.

El párrafo 7 se refiere a la incidencia de fenómenos convulsivos prequirúrgicos, los cuales son más frecuentes cuando el meningioma se ubica en la curvatura cerebral.

El párrafo 8 da una idea general sobre las alteraciones en el tallo cerebral y los problemas endocrinos respectivamente.

Las anomalías corticales se discuten en el párrafo 11, ellas predominan en los meningiomas de la hoz del cerebro más que en los de la curvatura o que en los de la base.

Los problemas en cuanto a coordinación, motricidad y sensibilidad se explican en los párrafos 12, 13 y 14.

2. En esta categoría se consideran los siguientes hechos:

En un 66.7% se encuentran anomalías en los estudios radiográficos cuando el meningioma está localizado a nivel del esfenoides. Las alteraciones electro-encefalográficas en general, están íntimamente relacionados con la localización del tumor en el respectivo hemisferio. Los estudios con isótopos parecen ser de gran valor en la investigación de meningiomas, son anormales en casi un 100%. La evaluación neuropsicológica, poco utilizada generalmente, es un método importante y debe realizarse en lo posible, tanto en el período pre-operatorio como en el post-operatorio.

El estudio del líquido cefalorraquídeo es algunas veces valioso para descartar la presencia de un tumor cerebral.

Los procedimientos intracraneales que utilizan medios de contraste deben usarse en la etapa final del estudio diagnóstico, es decir previamente quirúrgico.

Las nuevas técnicas de escanografía computarizada constituyen en la actualidad el mayor medio para un diagnóstico correcto en cuanto a lo que a meningiomas se refiere.

Se puede concluir que los métodos de investigación de tipo anatómico son más fieles, precisos y efectivos que aquellos de tipo fisiológico.

El diagnóstico pre-quirúrgico de "tumor cerebral" puede ser hecho independientemente de su localización.

El diagnóstico "meningioma" se precisa por las típicas anomalías que se encuentran en los estudios radiográficos y en los de isótopos.

3. En esta categoría los hallazgos se discuten en el acto quirúrgico. En un 83% de los casos hay lesión cortical.



La mortalidad, como resultado de la cirugía, es de un 9% .

Una recurrencia se presenta en un 15% de los casos y recurrencias múltiples en un 5%.

En este estudio se han considerado también otros aspectos tales como: el tamaño del tumor, su extirpación total o parcial, la utilización o no de reparaciones de la duramadre y el diagnóstico histopatológico.

Finalmente, los 18 casos de meningiomas intraespinales se estudian en un capítulo aparte, considerando iguales puntos de referencia.



vervolg Voorste Schedelgroeve												
No.	L & G	J	Anamnese	Neuro.onderzoek	EEG	Bl.röntgenonderz.	Isotopen	Arteriografie	Pneumencefalogr.	Operatiebevindingen	Histologie	Verloop
5	54	'57	In 1,5 jr.enkele malen bewustzijnsdaling e.c.i. reuk jaren slecht heteroanfnestisch laatste jaren front. syndroom	-bradyfreen -nystagmus→L. -anosmie bdz. -liquordruk ↑	li.fronto temp ↑stamf.st.	—	—	R.I.P.mid. front basaal	R.I.P.mid. frontaal	grote tumor a/d basis v/d beide front.polen met uitbreiding naar achter en boven tot voorbij chiasma geen totale extirpatie	benigne meningeom	Verloop verbeterd
		H	'59 2 jr. lang goed epil.insult + parese R.arm > been hoesten	-somnolent -hemparese R arm > been	li.fronto temp toename stoornissen	—	—	R.I.P.sub. frontaal bdz (resttoestand na operatie)	—	—	—	bronchuscarc 1,5 mnd later overleden ↑ geen obductie
6	32	'57	laatste mnd.enkele malen grand mal aanvallen Frequentie aanvallen van verwardheid en dysarthrie hoofdpijn li.frontaal+braken >10jr. na 2 mnd hoofdpijn misselijkheid braken dubbelzien duizeligheid visusdaling suf "schwerbesinnlich"	-bradyfreen -afasie(mot) -R.zijdige hemi anopsie -facialis Re. -parese R.hand	li.temp.	—	—	R.I.P. li. insula	—	kastanjegrote tumor li.fronto parietaal Resectie deel frontale pool	benigne meningeom	verbeterd
		R	'57 na 4 mnd suf hoofdpijn trekkingen R.lich helft	-apathie -afasie(mot) -perseveren -FODS:stuwung -facialis R	—	—	—	R.I.P.li frontaal	—	grijsglazige tumor li.front gespannen dura	maligne meningeom	niet verbeterd nabestraald
		H	'58	-afasie(mot) -aproxie -perseveratie -R.zijdige hemi parese	—	—	—	—	—	—	maligne meningeom bevestigd door obductie	exitus na 2 mnd.
7	49	'58	15 jr. geleden operatie meningeom sinds 1/2 jr.focale insulsten met rechtszijdige hemiparese suf	-bradyfreen -afasie -R.front.knobbel bij ingezonken decompressie -rechtszijdige hemiparese + hyperreflexie en Bab.	—	—	—	R.I.P. li. fronto-temp	—	mandarijngroot meningeom met cyste li.fronto temporaal (hypotensie)	maligne meningeom(?)	niet verbeterd  controle na 2 jr. sterk verbeterd (werkplaats minder validen)
		R										
8	67	'58	2 jr. eerder s-a bloeding Hierna gedesoriende aanvallen van braken verwardheid en hoofdpijn epil.ins.	-progressieve dementering -akinesie -li.zijdige hemi parese met hyperreflexie -tremor handen R -liquor eiwit ↑	—	schedel:Re front.hyperostosis	—	R.I.P.Re. frontaal	—	I tumor Re.frontaal door dura gegroeid In 2 operaties verwijderd  II vuilgrote tumor vast a/d falk ventrikel ruim geopend	benigne meningeom	verbeterd (frontaal syndroom als na leucotomie)

No. 9	L & G 50	J '59	Anamnese sinds 3 jr. hoofdpijn mid frontaal vergeetachtig tevens zwaktegevoel in de benen 3 mnd. Jackson'se aanval li. hand	Neuroi. onderzoek -FODS:stuwung	EEG Re. fronto temporaal	Bl. onderzoek —	Isotopen —	Carotis Arteriografie R. I.P. rechts frontaal	Pneumencefalogr. —	Operatiebevindingen mandarijngrote tumor Re. front. osteoom bot	Histologie benigne meningoom	Verloop verbeterd	
10	O +	44	'59	sinds 2,5 jr. bifront. hoofdpijn+ visusklachten dorst+ transpireadipositas mensies regulair	-OD: amblyoop -OS: li. zijdigie hemianopsie -li. zijdigie hyperreflexie -liquor: NL -endocrien: NL	—	schedel: g.a.	—	R. I.P. fronto basaal bdz. R > L	R. I.P. fronto basaal bdz.	meningeoom uitgaande van tuberc. sellae uitbreidend naar Re. temp.	benigne meningoom	verslechterd di-encefale st. postoperatief ↑ 3,5 mnd na operatie
11	O +	60	'59	6 jr. eerder grandmal insult met spast. li. zijdigie hemiparese. passagiere toenemende dementering herhaalde insulten focaal frontaal syndroom braken hoofdpijn frontaal	-subcomateus -anisocorie R > L -FODS:stuwung -li. zijdigie slap-peparese arm	—	schedel: Re frontaal opheldering (vaattekening)	—	R. I.P. Re. frontaal	—	pruingroot meningoom Re. frontaal 50 gram	benigne meningoom	verbeterd
12	O +	46	'60	sinds 3 jr. li. fronto temp. hoofdpijn uitstralende naar mastoid sinds 1/2 jr. afname VOS+ duizeligheid + afname gehoor li. 35 jr. geleden operatie Hurtleletumor. nasofarynx	-reukvermogen beperkt -FOS: bleek geen stuwung -hemianopsie li. temp. -cornearreflex Li. < Re. -gehoor Li. < Re. -smaak tong Li. < Re. BHR Li. < Re.	stamfunctie stoornis	schedel: sluiering li. mastoid	—	R. I.P. li. fronto basaal	R. I.P. links fronto basaal	gelobde tumor uitgaande tuberc. sellae li. uitbreidend naar chiasma	benigne meningoom	verbeterd
	H	'65	parietale stoornissen rechts	-linkszijdigie hyperreflexie → vingeragnosie	stationair	—	schedel: li. sphenoid+ Lat. orbitawand verdichting	—	—	geen recidief R. I.P.	—	—	

No.	L & G	J	Anamnese	Neurol. onderzoek	EEG	Bl.röntgenonderz.	Isotopen	Carotis Arteriografie	Pneumencefalogr.	Operatiebevindingen	Histologie	Verloop
13	52	'60	6 mnd geleden trauma capitis. Na 3 mnd links frontaal zwellling initiatiefverlies geheugenstoornis braken incontinentia urinae	Neurol. onderzoek -bewustzijnsdaling  -intracran.druk verhoging -blikparese → R -stamreflexen pos. -rechtszijdige hemiparese	—	—	—	R. I.P. li. frontaal parasagittaal	—	Operatiebevindingen mandarijngroot meningeoom li. front. parasagittaal polytheen plastiek	Benigne menin-	verbeterd
		H1	'61 hoofdpijn + krachtsvermindering li. arm	-FODS: onscherp licht rechtszijdig hemibeeld -(mot. & sens.)	regulatiest.	schedel: li. bot-defect tgv trepanatie	—	g. d. a	—	—	—	—
		H2	'62 geen klachten	-tumor li. pre-auriculair -rechtszijdige hemiparese + hyporeflexie	li. temporaal	schedel: uitpuilende tumor li. temp.	—	—	—	pruimgrote tumor li. temp. geen verbinding met vroeger operatoegebied	plasmocytoom	niet verbeterd
14	48	'61	sinds 1 jr. bifrontaal hoofdpijn + visusdaling + anosmie traagheid + kouwelijkheid	-anosmie bdz. -VOD 1/00 -VOS 1/60 -FODS: stuwingsbewustzijnsdaling	li. fronto temporaal	schedel: hyperostosis schedeldak + erosie sella	—	R. I.P. links frontaal	—	mandarijngrote tumor links frontaal uitgaande van falx + crista galli	benigne meningeoom	geen verbetering
		H	'69 8 jr. later insult met 24 uur coma en linkszijdige hemiplegie	-bewustzijnsdaling -VODS: O -FODS: atrofie papil -linkszijdige hemiparese + hyporeflexie -orientatiestoornis	li. fronto temporaal	—	R. I.P. links paramedian	geen recidief meningeoom	—	—	—	stationair vermoedelijk metastase
15	68	'61	sinds 5 mnd. hoofdpijn R. front. + misselijkheid + braken + rechtszijdige hemianopsie geheugenst. + stemmingsanomalie	-moria -inc. urinae -ataxie -1e grd. nyst. → bdz. -reuk en smaak bdz. neg. -wisselend sensorium -desorientatie -confabulaties -decorumverlies -euforie	re. frontaal	schedel: Re. for. opt. vernauwd	—	R. I.P. Re. frontaal	—	sinaasappelgroot meningeoom Re. frontaal + deel li. front. pool 185 gr. basis N. l. opgeofferd osteoom Re.	benigne meningeoom	verbeterd
16	68	'62	2 laatste jaren suf hoofdpijn + bewustzijnsdaling aanvallen van narcolepsie	-somnolent -li. temp. knobbel -rechtszijdige parese met hyporeflexie en Bad.	—	schedel: li. temp. opheldering bot	—	—	—	osteoom li. fronto temp. Daaronder meningeoom in Fiss. Sylvii	maligne meningeoom	verbeterd 4 jr. later ↑ reden: onbekend



vervolg Voorste Schedelgroeve												
No.	L & G	J	Anamnese	NeuroLonderz.	EEG	Bl.röntgenond.	Isotopen	Arteriografie	Pneumencefalogr.	Operatiebevindingen	Histologie	Verloop
R1		'67	focale trekkingen li.gelaatshelft+ hand hypomaan.deco-rumverlies	-extinctie li gez. veld -li.zijdige hyp-aesthesie -constructieve apraxie -frontaal syndr.	Re.fronto centraal	—	Re.fronto centraal	R.I.P.re. fronto-centr.	—	recidief mandarijn-groot meningeoom voorste deel falx + parietaal	maligne menin-geoom	niet verbeterd nabestraling  obductie: meningen be-zaaid met meningeomen
R2	†	'69										†
22	♀	91	'65 sinds 7 weken zwelling li.fronto-parietaal visus gedaald dubbelzien	-VOS ◀ VOD stamrefl.pos.	—	schedel:li.fronto pariet.botdefect met ophelderin-gen	—	—	—	proefexcisie links frontoparietaal	maligne menin-geoom	geen verande-ring
23	♂	56	'65 sinds 2 mnd.front. syndr. valneiging→achter	-bradyfreen -FODS:stuwing -atactische gang	Re.frontaal echo: → L	—	Re.frontaal	R.I.P.rechts coronaire gebied	—	tunnel vormige uitbreiding tumor van coronair gebied naar fiss.interhemisfe-rica. aanvretting schedeldak	benigne menin-geoom	verbeterd
24	♀	64	'66 ontregelde diabe-tes sinds 1 mnd.links zijdig hemibeeld + facialis links	-bewustzijnsda-ling -FODS:stuwing -facialis links -linkszijdige hemi-parese+ hyperre-flexie+ pathol. VZR	Re.fronto temporaal  echo:6 mm→L	—	—	R.I.P.rechts fronto-temp.	—	tumor rechts frontaal parasagittaal resectie mediale deel R.frontaalpool	benigne menin-geoom	lichte verbetering
25	♀	61	'66 sinds 3 jr. duize-lic 1 x flauw gevallen draaisensaties→R focaal insult	-FODS:stuwing -gehoor li ◀ re. -rechtszijdige hemiparese+ hypo-reflexie -L.P.:eiwit ↑	li.fronto-tempo-raal	schedel:g.d.a. c.w.k.:arthrosis	—	R.I.P.links fronto-temp.	PEG:R.I.P. linker hemisfeer	exostose frontaal links. Daaronder rijksdaaldergrote tumor midden in li. fron-taal kwab	benigne menin-geoom	verbeterd
26	♀	42	'67 sinds 1,5 jr. angstaanvallen, afwezigepil.insul-ten,afasie,hoofd-pijn,braken, oor-suizen,geheugenst.	-ontremd -linkszijdige hyperreflexie	Re.fronto-tempo-raal  controle na 2 jr. geen recidief	—	Re.fronto basaal	R.I.P.Re. fronto basaal	—	pruimgrote tumor in frontale pool vast-zittend op R.orbita-dak olfact.R.intact.	benigne menin-geoom	verbeterd  na 2jr.: neurasthene depressie
27	♀	68	'68 sinds geruime tijd 1 jr. hoofdpijn+ misselijkheid+ braken visusdaling OS	-VOS ◀ VOD -FOS:onscherp -linkszijdige hyperreflexie	Re.frontaal	schedel:Re. frontaal verkalking	—	R.I.P. rechts frontaal (verkalkt)	—	tumor rechts fron-taal vast aan falx doorgroeiend naar links front. en dor-saal tot boven chiasma	benigne menin-geoom	aanvankelijk: geen verbet-ering  psychol.on-derz. later:geen klachten,geen duidelijke afw.

vervolg Voorste Schedelgroeve												
No	L & G	J	Anamnese	Neurol. onderz.	EEG	Bl. röntgenonderz.	Isotopen	Carotis Arteriografie	Pneumencefalogr.	Operatiebevindingen	Histologie	Verloop
28	41	'68	sinds 3 mnd. hoofdpijn front. achter ogen+ misselijkheid + vergeetachtigheid + traagheid oordeelsstoornissen	-FODS:stuwung R> L -bradyfreen -licht verlaagd bewustzijn	Re. fronto-temp.  echo:-> R	schedel:g.a.	-	R. I.P. Re. frontaal	-	mandarijngrote tumor Re. front. kwab achterpool vast aan falx -> diepte en parietaal	benigne meningeoom	verbeterd
29	61	'69	sinds 6 jr. progr. visusst. R> L	-VOD: 1/100 VOS: 6/18 -OD: gez. veld rest R. boven kwadrant -OS: gez. veld rest bovenheft -FODS: papilatrofie R> L -endocrien: g.a.	-	-	-	R. I.P. tuberc. sellae R> L	R. I.P. tuberc. sellae R> L	pruimgrote tumor tuberc. sellae -> chiasma en beide N. optici R> L + art. carotis	benigne meningeoom	niet verbeterd
	C	'72			controle stamfunctie st.							controle stationair
	C	'74										
30	63	'69	sinds 8 mnd. afnemende visus OS > OD duizeligheid, hoofdpijn, braken frontaal syndr.	-gezichtsveld ODS sterk beperkt -VOS: centraal ↓ VOD: g.b. -reuk: bdz. neg.	-	schedel: dorsum sellae dun	-	R. I.P. bodem voorste schedelgroeve (olfact. meningeoom)	R. I.P. basaal mid. frontaal	bijartbalgrote tumor li. front. uitgaande van schedelbasis uitbreiding naar Re. front. beide ant. geclipst	benigne meningeoom	postoperatief verbeterd  na 1 wk. -vegetat. st. -tensiedaling -ademstilstand † geen obductie
31	47	'70	sinds 1 jr. aanvallen Re. hand en krachtsverlies Re. been+ hoofdpijn bewustzijnsdaling + Inc. alvi vreemd afwezig gedrag	-rechtszijdige hyperreflexie+ Bab. -palse Re. hand musc.	li. fronto temp.	schedel: g.a.	L&R fronto parietaal mediaan	R. I.P. li. fronto pariet paramediaan	-	tumor bi-fronto-pariet-paramediaan met uitbreiding naar parieto-occip.	benigne meningeoom	niet verbeterd  na 2 jr. li. fronto-pariet syndroom
32	50	'71	sinds 6 jr. toenemende visusst. vanaf 14 jr. hirsutisme	-hemianopsie temp R quadrant L -1e grds. nyst. ODS gehoor li < R	-	schedel: g.a.	R. I.P. tuberc. sellae	R. I.P. tuberc. sellae R> L	-	kippeneigrote tumor uitgaande v. tuberc. sellae uitbreiding naar beide optici	benigne meningeoom	verbeterd endocrien: g.a.
	C	'73	controle: geen klachten									
33	50	'72	sinds 15 mnd progress. visusst. bifrontale hoofdpijn+ misselijkheid + braken hyperthyreoidie emotionele labiliteit	-bitemporale hemianopsie + nasale gez. veldst. OS	-	-	R. I.P. tuberc. sellae	R. I.P. tuberc. bdz.	-	pruimgrote tumor uitgaande v. tuberc. sellae uitbreidend naar chiasma en beide N. optici	benigne meningeoom	verbeterd na passagiere ADH overproductie



No.	L & G	J	Anamnese	Neurol. onderzoek	EEG	Bl. röntgenonderz.	Isotopen	Arteriografie	Pneumencefalogr	Operatiebevindingen	Histologie	Verloop
34	51	'73	sinds 1 dag hoofdpijn R. frontaal + braken + linkszijdige hemiparese	-bewustzijnsdaling -deviation conj. → R -facialis li. -stamrefl. pos. -linkszijdige paralyse + hypaesthesie + Bab.	—  echo: niet verplaatst	—	—	R. I.P. rechts frontaal	—	golfbalgrote tumor rechts frontaal paramediaan uitgaande van de falx	meningeom maligne	hemiparese links
35	43	'73	sinds 5 jr. toenemende visusdaling OS	-VOD: 6/6 VOS < 1/300 -FOD: bleke papil -FOS: papillatrofie -endocrien: g.a.	—	schedel: g.a.	R. I.P. fronto basaal	R. I.P. tuberc. sellae	R. I.P. tuberc. sellae	kersgrote tumor li. tuberc. sellae met compressie op N. II links	benigne meningeom	verbeterd
36	53	'73	sinds 1 jr. progressieve parese R. voet en onderbeen	-FOS: stuwing -peroneusparese Re. -KPR R > L -Babinski R	li. fronto parietaal paramediaan	—	li. fronto paramediaan	R. I.P. li. frontaal	—	citroengrote tumor li. paramediaan voor coronairnaad vastzittend a/d falx → R	benigne meningeom	verbeterd psych. onderz pre en post-operatief C. na 1 jr. geen neurol. afw.
37	57	'73	sinds 6 jr. parkinson. Enkele weken suf, verward, negatiefistisch, paranoid.	-subcoma -FODS: stuwing -diffuse hypertone musc. met tandradfenomeen	Re. frontaal  echo: → L	—	—	R. I.P. re. frontaal	—	mandarijngrote tumor Re. fronto temporaal	maligne meningeom	verslechterd
38	49	'74	sinds lang moe gevoel rug en koud gevoel li. voet hoofdpijn > 10 jr. duizeligheid loopstoornis Li. been	-bradyfrenie -facialis links -hemiparese li.	Re. temp.	—	R. I.P. frontaal R > L	R. I.P. Re. fronto pariet	—	citroengrote Re. fronto parietale tumor met uitbreiding naar li. vastzittend a/d falx Re. zijventrikel open  (R)reoperatie waarbij groot bloedstolsel uit R. zijventrikel verwijderd	benigne meningeom	postoperatief li. zijdig hemiparalyse. Na 1 wk. wondinfectie met meningitis en ventriculitis (pseudomonas) diep comateus septic shock ademstilstand †

Middelste Schedelgroeve												
No.	L & G	J	Anamnese	Neurol. onderzoek	EEG	Bl. röntgenonderz.	Isotopen	Arteriografie	Pneumencefalogr.	Operatiebevindingen	Histologie	Verloop
39	43	'49	sinds 6 wk. sens. st.+ krachtsvermindering vingers ♂ R hand rechts peri oraal hypaesthesie 28 jr. geleden trauma li. temporaal	-anisocorie OS -V en VII R -afasie -R.zijdige hypotonie+ hyperreflexie + hypaesthesie -L.P. druk+ eiwit ↑	-	schedel: g.a.	-	R.I.P. li. parietaal	-	mandarijngrote tumor li. parietaal parasagittaal	benigne	verbeterd
	C		1/2 jr. Jackson'se aanval VII+ R. arm emotioneel labiel	-neurol. g.a.	g.d.a.							
	C	'51	Controle: Jacksonse aanvallen	VII R. (restsymptoom)								
40	12	'49	2 mnd. voor opname licht trauma cap. hoofdpijn. Na 1 mnd braken en standsverandering OS ♂	-microcefaal -bruit de pot Féle -nystagmus R> L -FODS. stuwung -abducens li. -li. zijldige spatistische hemiparese +hyperreflexie+ coord.st. -BHR RC L liq.:druk ↑	-	schedel: g.a.	-	-	-	ventrikelpunctie li zee: grote ventr.+ hoge druk. Hierdoor bevestiging achterste schedelgroeve tumor na wegneming boog v.atlas, ingedaalde tonsillen Vermis pro mineert niet, geen tumor te zien, proefexcisie op 6 cm diepte. Decompressie wegens inoperabel geachte tumor	maligne meningeoom	verslechterd comateus inklemming na 1 dag ↑ obductie: kastanlegroot meningeoom Re parietaal diep dood door inklemming
41	61	'53	2x insult in 2 jr. agrafie; mot.afasie front.syndroom bradyfreen geheugenstoornis braken hoofdpijn> 10 jr. ♂	-comateus -protrusie bulbi -nekstijf ODS -rechtszijdige hemiparese en hyporeflexie -liquor: g.a. -diabet. bl. suiker curve	links fronto temp. met uitbreiding → R	-	-	R.I.P. frontaal bdz. (fatx)	ventriculografie R.I.P. frontaal R en L.	in 3 operaties in totaal 400 gr. tumor verwijderd mediane tumor naar achter en frontaal langs falx Re en Li tot schedelbasis	benigne meningeoom	verbeterd
	R	'54	na 7 mnd. trager inc.+ initiatiefverlies	-botlap bombeert -protrusie bulbi -ODS -fac. li. -parese li. arm	-	-	-	-	ventriculografie R.I.P. frontaal R & L		meningo-sarcoom	geen verbetering bestraald 1 jr. na operatie ↑

Middelste Schedelgroeve												
No.	L & G	J	Anamnese	Neurol. onderzoek	EEG	Bl. röntgenonderz.	Isotopen	Arteriografie	Pneumencefalogr.	Operatiebevindingen	Histologie	Verloop
42	11	'53	sinds 7e jr. hoofdpijn achterhoofd 3 weken geleden Jackson'se epilepsie. v/d li. extremiteten	-oord.st.	Re. frontoparietaal	-	-	R.I.P. rechts parietaal	-	meningeom Re. parietaal (1)	meningeom	verbeterd
	♂											
	R.1	'67	enige jaren na operatie focale insulten met dwangstand hoofd → li. + trekkingen li. lich. helft	-linkszijdige hyperreflexie	Re. frontaal	-	R.I.P. Re. frontaal parasagitt.	R.I.P. Re. frontopariet.	-	tumor Re. frontaal parasagittaal (2) uitgaande van falx	benigne meningeom	verbeterd
	R.2	'73	sinds 2 jr. aanvallen li. zijdelg. adversief krampen	-geen neurol. afw.	li. frontaal	-	R.I.P. li. frontaal	R.I.P. li. frontaal paramediaan	-	2 tumoren li. frontaal verwijderd (3)	benigne meningeom	stationair controle 1 jr. st. q. a.
43	26	'53	sinds 3 mnd. aanvallen eerst sensibele, later mot. Jackson linker lich. helft	-li. zijdelg. spastische hemiparese met hyperreflexie en pathol. VZR	-	-	-	R.I.P. rechts parieto-occ.	-	mandarijngrote tumor Re. parieto occipitaal	benigne meningeom	niet verbeterd
	♂											
	H	'54	spast. li. zijdelg. hemiparese + Jackson	-	Re. parieto-occ.	-	-	-	litteken in operatiegebied	-	-	-
	C	'55	littekenepilepsie postoperatief	-li. zijdelg. spastische hemiparese	Re. parieto-occ.	-	-	-	-	8mm littekenwfs. a/d schors Re. par.-occ. geresecereerd	-	verbeterd controle '66 -li. hemiparese -+ hypaesth. -+ insulten
44	51	'56	Sinds jaren knobbel middenachter o/h hoofd	-neurol.: g.a.	-	schedel: li. parietaal verdichting	-	R.I.P. li. parietaal	R.I.P. li. parietaal + periostale woekering	meningeom li. parietaal door bot in weke delen gegroeid over 3 cm in S.S.S.	benigne meningeom	verbeterd C: '63 li. zijdelg. hypaesthesie
	♂				c: '57: (2x) g. d. a. c: '60 g. a.							
45	53	'56	sinds 1 jr. pijn l/d nek slingerend lopen hoofdpijn li. oorsulzen li. emot. labiel mot. afasie	-kloppijn li. schedel -H.E.S. -FODS: stuwung -ataxie + astasie -li. zijdelg. hyperreflexie hyperalgesie	Li. fronto-temporaal	schadel: beslaire impressie	-	R.I.P. li. temporaal	-	sinaasappelgrote tumor li. temp. uitgaande v/d basis middelste schedelgroeve, lateraal v/h gangli. Gasserii	benigne meningeom	verbeterd
	♀											
	C	'57	geen klachten	-	-	-	-	-	-	-	-	controle gestaakt

vervolg middelste schedelgroeve												
No.	L & G	J	Anamnese	Neurol. onderzoek	EEG	Bl.röntgenonderz.	Isotopen	Arteriografie	Pneumencfalogr.	Operatiebevindingen	Histologie	Verloop
46	58	'58	sinds 1,5 jr. focale insulten met dwangstand v/h hoofd naar li en schokken i/d li.arm 1 jr. eerder contusio cerebri met schedelbasis frakt.li.temp.	-li.zijdige hemiparese met hyperreflexie	Re.parietaal	schedel:frakt.lijn li.temp.	—	g.a.	R.I.P.rechts parietaal	aardappel groot meningeoom Re.parietaal lateraal v/d sinus	benigne meningeoom	verslechterd apathie li.zijdige parese Na 9 jr. ↑ adenocarc. v/d duct.hepat.
47	51	'58	sinds 3 jr. protusio bulbi OS; verergerd i/d graviditeit Krönlein operatie hielp niet	-exophthalmus OS -VOS 1/60 VOD:NL -FOS bleke papil -FOD:g.a. -liquor:NL	— —	schedel:sclerose ala magna sfenoid li.	—	R.I.P. Li. sfenoid rand	—	meningeoom li. sfenoid rand in fossa Sylvii uitgebreid tot N.opt. links	benigne meningeoom	niet verbeterd  C:na 6 jr. stationair
48	73	'58	sinds 4 jr.progr. li.zijdige hemiplegie en hemihyesthesie Sinds enkele mnd. Jackson'se aanvallen sensibel beginnend en motorisch eindigend	-dementerend -epileptoid karakter -li.zijdige hemiparese+hemihyesthesie -coördinatie st.	Re.centrotemporaal	schedel:pinealis → R.beneden	—	—	R.I.P. rechts parietaal	ganzeneigroot meningeoom Re.parietaal, lateraal v/d sinus	benigne meningeoom	niet verbeterd →Rusthuis
49	38	'59	sinds 10 mnd.vermindering stuurgevoel li.voet en been later krachtsvermindering li. been.spontane voetclonus. sinds 5 wk ook li. arm krachtsverlies en verminderd stuurgevoel	-li.zijdige spastische hemiparese +hyesthesie coord.st. been >arm	g.a.	schedel:g.a.	—	R.I.P.rechts parietaal	g.d.a.	decompressie Re.parietaal.Punctie wfs.+cystevloeistof opgezogen	gloom	stationnair bestraald psych.ond.na 3 jr.
49	H	'61	toename li.zijdig-hemibaeld psycholorg.st. cognitief	-li.zijdige hemibaeld met hyperreflexie en coord. st.Bab.li.	—	—	—	R.I.P.re.pariet parasagittaal (meningeooml)	—	kippeneigroot Re.parietaal meningeoom lateraal v/d sinus	benigne meningeoom	verbeterd
	R	'67	toename li.zijdige spast.hemi syndroom	-li.zijdige spastische-parese+hyesthesie+prominerende decompressie	Re.centrotemporaal	schedel:sella wazig	R.I.P.Re.parietaal	R.I.P.re.parietaal	—	tennisbalgroot meningeoom Re.parieto-occ uitgaande van falx	maligne meningosarcoom	verslechterd na enkele mnd ↑ metastasen long en nier (geen obductie)

vervolg Middelste Schedelgroeve												
No.	L & G	J	Anamnese	Neurol. onderz.	EEG	Bl. röntgenonderz.	Isotopen	Arteriografie	Pneumencefalogr.	Operatiebevindingen	Histologie	Verloop
50	50	'59	sinds 25 jr. depressie+paranoidie bij zwakke-gaafde man	-fac.parese li. -li.zijdig bulbair syndroom -li.zijdige hemiparese met hyperreflexie en Bab.	Re.fronto-temporaal	-	-	R.I.P. Re. fronto-parietaal	R.I.P.Re. fronto-pariet. (parasagittaal)	kippeneigroot meningeoom Re. fronto-parietaal naast sinus	benigne meningeoom	niet verbeterd na 2 jr. ↑
	♂		sinds 7 jr. opgenomen in inrichting met li.zijdig geloc. epile. aanvallen van sensibele Jackson type									
51	54	'59	sinds 3 jr. aanvallen van bewusteloosheid zonder trekkingen aura:derealisatie en veranderde perceptie van kleuren karakterverandering H.E. syndroom art.scler.cerebri	-verlaagd bewustzijn -desorientatie -persevereren -anisocorie OS > OD -Re.zijdige hemianopsie -FODS:stuwung -sens. afasie -Re.zijdige hemiparese met hyperreflexie -Bab.Re.	li.temporo-parietaal	-	-	R.I.P.links temporaal	-	haematoom li.temporo-parietaal	haematoom	niet verbeterd
	♂											
	R	'60	na 1/2 jr. toename afwijkingen		li.temporaal	-	-	R.I.P.li. parieto-occ.	-	meningeoom li. parieto-occ. uitgaande v. tent.	benigne meningeoom	verbeterd
	R	'68	laatste mnd. loopst. Affectlabiel toename afasie	-li.-re. orientatiest. -li.zijdige ataxie -Re.zijdige hemiparese	li.centro-temporaal	-	-	R.I.P.li. t.-mp.-occip-parietaal	-	2 meningeomen supratentorieel li.occ-par-temp+pruimgrote tumor infratentorieel	maligne meningeoom	langzaam verslechterd na 2 mnd. ↑ cerebrale embolie
52	67	'59	sinds 2 mnd. zwelling Re.temp. +uitpuilen R.oog	-protrusio bulbi OD -zwelling R ooghoek -FODS:stuwung -beperkte beweeglijkheid OD	-	schedel:Re. temp-sfenoidaal bot usuur	-	R.I.P.Re. temporo-sfenoidaal	-	tumor Re.temp.uitbreiding intracranieel (sfenoid) introrbitaal maligne radicale operatie	proefexcisie: maligne meningeoom	niet verbeterd bestraling
	♀											
	C	'61	controle wegens toename exofthalmus									'61:herbestraling verbeterd

middelste Schedelgroeve												
No.	L & G	J	Anamnese	Neuroloonderzoek	EEG	Blröntgenonderz.	Isotopen	Arteriografie	Pneumencefalogr.	Operatiebevindingen	Histologie	Verloop
53	13	'59	sinds 3 mnd. focala aanvallen li. lch helft, met dwangstand hoofd en ogen naar links concentratie en inprentingsstoornissen	-li.zijdige parese been en voet post-lctaal -li.zijdige hyperreflexie -liquor:g.a.	Re.parieto-temp.	schedel:g.a.	-	R. i.P. rechts parietaal	g.a.	kersgrote tumor Re.parietaal in mot. been centrum	benigne meningeoom	verbeterd controle na 14 jaar: geheel hersteld
	⊕											
54	41	'59	sinds 3 jr. progressieve visusklachten OD+ ultval onderste dael gezichtsveld. OS:g.a. gewichtstoename	-VOD:O -FOD:papil atrofie	stamfunctie st.	schedel:Re. for,opt.+ala parva destructie	-	R. i.P. Re. ala parva	-	okernootgrote tumor uitgaande van de R. ala parva	benigne meningeoom	stationair
	⊕											
55	29	'60	1 mnd. na schedeltrauma hoofdpijn + duizeligheid	-FODS:stuwing -facialis li. -linkszijdige hemiparese+ hyperreflexie	Re.centrael	schedel:g.a.	-	R. i.P. rechts fronto parietaal		meningeoom Re. fronto-parietaal para mediaan	benigne meningeoom	niet verbeterd
	⊕											
	R	'62	sinds enkele weken motorische verschijnselen v/d R.arm	-FODS:stuwing	epileptisch		R. i.P. li. fronto parietal parasagittaal	R. i.P. li. fronto parietal parasagitt.	R. i.P. li. fronto parietal parasagitt.	meningeoom li. op de zelfde hoogte achter coronairnaad	benigne meningeoom	verbeterd na 1 mnd. psychol.: affectieve tests gestoord. rec. vroegere front. st.
56	68	'60	sinds 6 jr. pijn aanvallen beginnend in R. onderbeen, uitbreidend over gehele been en Re. buikhelft en R. lch. helft, later ook Ra. tonghelft draaisensities schriftstoornis Re	-parese Re. lch. helft -coord. st. Re. -gnost. sens. st. Re.	li. parietaal	schedel:g.a.	-	R. i.P. li. parietaal	-	pruimgrote meningeoom li. parietaal paramediaan a/d falx	benigne meningeoom	verbeterd C:ne 5 jr. hersteld
	⊕											

vervolg Middelste Schedelgroeve													
No	L & G	J	Anamnese	Neurol. onderz.	EEG	Bl. röntgenonderz.	Isotopen	Arteriografie	Pneumencefalogr.	Operatiebevindingen	Histologie	Verloop	
57	36	'60	sinds 18 jr. knobbels o/h hoofd hoofdpijn sinds 1/2 jr. gepaard met drukkend gevoel	-exophthalmus ODS -oogspleetverwijding OD > OS	Re. parietaal epileptisch	schedel: verdikt dak (osteoom)	—	R.I.P. bi parietaal R > L met daar onder "menin- geoom en plaque"	R.I.P. Re. parie- taal parasagit- taal	kippeneigroot men- ingeoom biparie- taal R > L door- groeiend door sinus en deel falx daar boven osteoom Resectie deel li. parietaal kwab	benigne menin- geoom	verslechterd	
		H	'63	geen verergering klachten		Re. frontaal en temp. occ.	—	—	—	geweigerd		ontslag	
		H	'68	schokken li. arm met lam gevoel i/d li. lich. heft	-li. zijdig hemi- parese met hyper- reflexie en hypaesthesie been > arm li. Babinski	stationair	—	geen recidief	—	—	—	C: '74: posto- peratief sterk gehandicapt HES	
58	74	'60	sinds 3,5 mnd parese li. arm > been progressief	-facialis li. centr. -li. zijdig hemi- plegie+ hyper- reflexie -BHR li. -li. Babinski -liq: g.a.	Re. parietaal	schedel: g.a.	—	R.I.P. rechts parieto front.	—	kippeneigroot menin- geoom Re. parieto- front. lateraal v/d S.S.S.	benigne menin- geoom	stationair	
59	63	'60	sinds 4 wk hoofd- pijn, duizeligheid, misselijkheid dementering en visusdaling OS	-dementie -FODS: stuwing -temp. gezichts- velduitval OS -li. facialis -li. hemiparese + hypertonie+ hyperreflexie+ -coord.st.	Re. temp.	—	—	R.I.P. Re. parieto-temp.	—	aardappelgroot meningeoom P <sup>+</sup> , parieto-temp	benigne menin- geoom	verbeterd	
		R	'65	sinds 2 mnd, hoofd- pijn Re. frontaal Jackson'se epil. linkerarm en li. gelaatshelft gevolgd door li. zij- dig parese	-V. li. mot.parese + hypaesthesie -VII parese li. -li. hemiparese+ hyporeflexie + hypaesthesie+ coord.st.	echo: → li.	—	R.I.P. rechts parietaal	R.I.P. Re. parietaal	—	kersgroot menin- geoom in centrum met daaronder 3 pruimgrote menin- geomen	benigne menin- geoom (ent ge- zellen?)	stationair
		R	'65	na 1/2 jr. status epil. met clon. krampen li. lich. heft en dwang- stand hoofd en ogen → L	-deviation conj. → L -dysarthrie -li. spast. hemi- parese met hyper- reflexie en Bab.	Re. hemisfeer	—	—	geen recidief	—	—	stationair	

vervolg Middelste Schedelgroeve												
No.	L & G	J	Anamnese	Neurol. onder.	EEG	Bl. röntgenonderz.	Isotopen	Ateriografie	Pneumencefalogr.	Operatiebevindingen	Histologie	Verloop
60	66	'60	sinds 3 mnd. progressieve krachtsvermindering li. extremitäten en paraesthesiën en voetzool li. voetzool evenwichtsst. bij bukken	bradyfrenie emot. labiliteit li. homonieme hemianopsie V.VII, VIII; an XII links afw. li. hemiparese + hyperreflexie + hypaesthesie + coord. st.	Re: parieto occ.	—	—	R.I.P rechts parietaal parasagittaal	—	vuistgroot meningeoom Re: parietaal tot sin. sag. sup. destructie. schors door tumor	benigne meningeoom	stationnair
61	39	'61	sinds enkele jaren uitpuilend OD + verminderde visus en beperkte laterale oogbewegingen OD	-FOD: stuwung -VOD: slecht. -neurol verder g.a.	—	schedel: Re: sfenoid botverdichting	—	R.I.P. Re: sfenoid rand	—	meningeoom en plaque Re: sfenoid rand uitbreidend naar temp. en intra-orbitaal rijksdaaldergroot osteoom R. pterion	benigne meningeoom	verbeterd
		'70	sinds enkele jaren weer protusio OD	geen progressieve neurol. afw.	Re: fronto. lat.	schedel: Re: sfenoid rest-toestand post-operatief	geen recid.	geen recidief	—	—	—	—
62	35	'61	sinds jaren migraine. Sinds laatste gravid. sterke gezichtsvermindering sinds 14 dg. gezichtsveldst. li. hoofdpijn li. front en achter li. oog	-FODS: stuwung -facialis Re. -C.R. li. < Re.	li. fronto-temporaal	schedel: g.a.	—	R.I.P. li. sfenoid rand	—	mandarijngroot meningeoom li. med. sfenoid rand ingroeiend in middelste en voorste schedelgroeve resectie punt li. temp. pool	benigne meningeoom	stationnair
63	47	'61	4 jr. geleden val op li. slaap. na 2 jr. zwellung li. temp. Pijn li. temp. uitstralend naar parieto occip.	-zwellung li. temp. -exofthalmus OS -VOS < VOD -FOS: papilatrotie -subj. veranderd gevoel li. lich. helft	g.a.	schedel: li. sfenoid botverdichting	—	R.I.P. li. sfenoid (meningeoom en plaque)	—	klein meningeoom in fss. Sylvii li. uitgaande van ala parva sfenoidalis "en plaque" groeiend naar orbita li. en temp.	benigne meningeoom	stationnair C: '65 en '66 geen recidief
64	63	'62	sinds 4 mnd. progressieve visusst. + hoofdpijn li. + vergeetachtig	-dementie -VODS: 6/36 -Re. homonieme hemianopsie -afasie -lich. schema st.	li. parieto temp-occipitaal	—	—	R.I.P. li. parieto-occ.	—	meningeoom li. parieto-occ. parasagittaal vlak bij S.S.S. osteoom	benigne meningeoom	verbeterd



vervolg Middelste Schedelgroeve												
No.	L & G	J	Anamnese	Neurol. onderz.	EEG	Bl.röntgenonderz.	Isotopen	Arteriografie	Pneumencefalogr.	Operatiebevindingen	Histologie	Verloop
65	30	'62	sinds 4 mnd. aanvallen spontane bewegingen li. voet gevolgd door passagiere slappe parese li. lich. helft na 1 mnd. Jackson' se aanval li. lich. helft secundair generaliserend	-bradyfreen -parese li. been met hyperreflexie -liquor: g.a.	g.a.	schedel: g.a.	-	R. I. P. Re. parietaal parasagittaal	R. I. P. Re. pariet. parasagittaal	tumor Re. pariet. naast S.S.S. osteoom	benigne meningeoom	verbeterd
	♀											
66	56	'62	sinds 2 jr. hoofdpijn op de vertex gelocaliseerd 1x foc. epil. insult Re. lich. helft beginnend met sec. generalisatie dwangstand ogen → R	-wisselend bewustzijn -bradyfreen -Re. zijdig parese + hyperreflexie + hypaesthesie + coord. st.	g.a.	schedel: li. parietaal versterkte vaat-tekening	-	R. I. P. li. rietaal parasagittaal	R. I. P. li. pariet. parasagittaal	aardappel groot meningeoom li. parietaal parasagittaal. cortex door tumor licht beschadigd	benigne meningeoom	verslechterd → inrichting
	♀											
67	34	'62	tijdens graviditeitschokken in li. lich. helft en passagiere hemiparese li.	-bradyfreen -facialis li. -li. zijdig hemiparese + hyperreflexie + Bab.	Re. parietaal	-	-	R. I. P. Re. parietaal parasagittaal	-	kippeneigrote tumor Re. parietaal parasagittaal	benigne meningeoom	verbeterd psych. -temp. -st.
	♀											
	H	'69	na val passagiere li. zijdig parese	-coord. st.	geen progressie	-	g.a.	g.a.	-	geen recidief		stationnair li. zijdig hemibeeld
68	48	'63	sinds 3 mnd. schrijfst. Re. hand met apraxie, dysmetrie, asterognosie tevens ataxie R. been	-zwelling li. pariet. -agrafie, apraxie acalculie (parietaal syndr.) -R. zijdig hemiparese	li. parietaal	schedel: li. parietaal versterkte vaat-tekening	-	R. I. P. pariet. Li > R	-	aardappel groot meningeoom li. en Re. parietaal met dichtdrukken S.S.S. over 6 cm osteoom li.	maligne meningeoom	verbeterd  C: 1 jr. geen recidief
	♂				controle 1/2 jr: li. parietaal							
69	45	'64	sinds 1/2 jr. 3x volledig insult aura: "raar" gevoel	-1e gr. nyst. ODS -facialis li. -liquor: eiwit ↑	Re. temporofron-echo: → L	schedel: Re frontobasaal verdichting	-	R. I. P. Re sfenoid	R. I. P. Re. fronto basaal	pruimgroot meningeoom Re. sfenoid i/d fiss. Sylvii 2 grote vaten i/d tumor inoperabel	benigne meningeoom	↑ enkele uren na operatie ademstilstand lichtstijve pupillen obductie inklemming for. magn.
	♀											

vervolg Middelste Schedelgroeve												
No.	L & G	J	Anamnese	Neurol. onderzoek	EEG	Bl. röntgenonderz.	Isotopen	Arteriografie	Pneumencefalogr.	Operatiebevindingen	Histologie	Verloop
70	59	'64	4 weken na hart aanval pijn en progr. parese R. arm	soporeus -FODS: stuwung facialis Re. hemiparese Re.	li. parietaal	—	—	R. I.P. li. parietaal	—	mandarijngroot meningeoom li. parietaal	benigne menin- geoom	verbeterd
	⊕											
71	39	'65	sinds 2 jr. visusst. OS later OD endocriene afw.	-VOD: 6/12 VOS: 6/36 -temp. hemianop- sie li. -liq.: path. goudsol	—	schedel: g.a.	g.a.	R. I.P. li. tuberc. sellae	R. I.P. tuberc. sellae L > R	I pruimgrote tumor li. tuberc. sellae compressie II. N.I. en II	benigne menin- geoom	verbeterde visus
	⊕											
		R1	'65	na 10 mnd. visus achteruit en gezichtsveldst.	-VOD: 6/24 VOS: 3/36 -FOD: papilatrofie -FOD: g.a.	stationnair	—	R. I.P. li. tuberc. sellae	R. I.P. tuberc. sellae L > R	II tumor li. tuberc. sellae vergroeid met II; III; carotis en sinus cavernosus tevens via hiatus tent. naar acht. sche- delgroeve	benigne menin- geoom	verslechterd parese -III -VII
		R2	'67	na 1,5 jr. snel ver- slechterende visus	-III parese li. -hemianopsie li. temp. -FOS: papilatrofie -XII li. -conc. gezichtsveld beperking	stationnair	—	R. I.P. li. dorsum sellae	—	II tumor tuberc. sellae omgeeft II li., met uitbreiding naar Re. car. int. en III	benigne menin- geoom	stationnair
72	56	'65	sinds enige tijd aanvallen van Jackson'se epil. met trekkingen in li. gezichtshelft hand arm en been freq. 2-3x p. dag sinds 9 jr. progr. parese li. been en arm	-bradyfreen -facialis li. -li. zijdigje spast. parese met hyper- reflexie; sens st. en path. VZR	echo: R → L	schedel: druk sella. dorsum verdwenen	R. I.P. Re. parietaal	R. I.P. Re. parietaal	—	mandarijngroot meningeoom Re. parietaal uitgaande v. falx	benigne menin- geoom	verslechterd ↑ 1,5 mnd na operatie (rust- huis) epil. ins.
	⊕											
73	40	'65	sinds 2,5 mnd. aanvallen tintelin- gen li. duim wijsvinger binnen- zijde onderarm en mondhoek (sens, Jackson)	-fac. li. -hemianopsie li. temp. -parese li. hand -liq. eiwit ↑	Re. parietaal	schedel: Re. parietaal richel	—	R. I.P. Re. parietaal	R. I.P. Re. parietaal	biljartbalgroot meningeoom Re. parietaal osteoom	benigne menin- geoom	verslechterd na 10 dg. ↑ longembolie geen obstructie
	⊕											

vervolg Middelste Schedelgroeve												
No.	L & G	J	Anamnese	Neurol. onderz.	EEG	Bl.röntgenonderz.	Isotopen	Arteriografie	Pneumencefalogr.	Operatiebevindingen	Histologie	Verloop
74	49	'65	sinds 1 mnd. conc. st. derealisatie en epilepsie post-ictaal passag. Re. zijdigde hemiparese sinds 1 jr. hoofdpijn	V Re. -VII Re. -VIII Re. -IX Re. -Re. hemiparese en coord. st. -Re. st. cort. functie	—	schedel; g.a.	R. I. P. li. parieto-occ.	R. I. P. li. parieto-occ.	R. I. P. Re. parietaal	pingpongbal grote tumor li. pariet. tegen falx met kers grote tumor Re. onder S.S.S.	benigne meningeoom	verbeterd  C: na 7 jr. geen recidief
	Q	+										
75	19	'65	sinds enkele mnd. visusdaling; duizelig, smaakst. li. tong Menstr. st.	FODS: stuwung kwedrant anopsie OD -onzekere gang endocriën; g a. -liq.: druk en eiwit ↑	paroxysmaal	—	R. I. P. bi-parietaal (falx) parasagitt.	R. I. P. bi-parieto-occip. (falx)	R. I. P. falx	mannenvuist groot meningeoom bi-parieto-occ. in S.S.S. gebied R > L	benigne meningeoom	verbeterd
	Q	+										
	R1	'69	na 4 jr. sens. Jackson aanv. li. lich. helft	-OD: papilatrofie beperkte gezichtsveld en verzwakte pupilreactie	—	—	R. I. P. voren achterzijde vroeger operatie gebied	R. I. P. zelfde loc. isotopen onderzoek	—	tomaat groot recidief voor en pruimgroot achterzijde (supratentorieel)	benigne meningeoom	verbeterd
	R2	'74	na 5 jr. sens. Jackson aanv. li. lich. helft paraesthesiën li. mondhoek	hypaesthesie li. gehemelte -verminderde smaak	—	—	R. I. P. R & L parieto-front.	R. I. P. R & L parieto-front.	—	tomaat grote tumor uitgaande v. falx → beide hemisferen front. van vorige operatie	benigne meningeoom	tijdens operatie fibrilleren ↑
76	47	'66	sinds 1 jr. loopst. en parkinson-beeld. Hoofdpijn boven de ogen. Krampen Re. been en stijve Re. arm. conc. st. spraak en schrijfst.	-ongecoörd. oogbew. -afasie -agrafie -XII parese Re. -Re. zijdigde parese + hyperreflexie + coord. st.	li. parieto-occ.	—	R. I. P. li. parieto-occ.	R. I. P. li. parieto-occ. 'Falx)	—	sinaasappel groot meningeoom li. parieto occipitaal uitgaande van de falx	benigne meningeoom	verbeterd praeoperatief psych. onderz. pariet. st. li.
	♂											
77	62	'66	sinds 3 mnd. Jacksonse aanvallen li. lich. helft + gelaat overgaand in generaliseerd insult. wartaal. confabulaties, progressieve bewustzijnsdaling	-coma -deviation conjugée → L -li. zijdigde hemiplegie	—	—	—	R. I. P. Re. incisura tenti (supra tent.)	—	pruimgrote tumor Re vast aan tent. uitbreidend naar mediaan en achterkant sella. Resectie deel temp. kwab. Tumor vergroeid met grote vaten	maligne meningeoom	comateus ↑ 1 dag na operatie obductie: oedeem hersenstam pruimgrote rest meningeoom drukte op cerebellum en pons Re. bloeding operatie gebied
	Q	+										

vervolg Middelste Schedelgroeve												
No.	L & G	J	Anamnese	Neuroloonderz.	EEG	Bl.röntgenonderz.	Isotopen	Arteriografie	Pneumencefalogr.	Operatiebevindingen	Histologie	Verloop
78	63	'66	sinds 1 mnd.depressie hoofdpijn apathie	bradyfreen verlaagd bewust-zijn -afasie Re.zijdige fac.+ hemiparese+ hyper- reflexie+ hypaesthe- sie+coord.st. -dubbelzijdige Bab.	li.hemisfeer  echo: L→R	—	R.I.P.II. temp.	R.I.P.II. temp.occipi- taal	—	pingpongbal grote tumor uitgaande v.d.rand v/h tent. li.naar middelste schedelgroeve (supra tentorieel) verbrede groeve art. meninge media	maligne men- geoom	verslechterd →rusthuis
79	57	'66	sinds enkele jaren aanvallen van amne- sie, enkele min. durend gevolgd door reukhallucini- aties. Derealisatiegevoe- lens.li.hand onhan- dig	-facialis Re. -Re.zijdige hemi- parese  -contr.:endocrien g.a.	—  C:'68 en '72: geen progressie v/d afwijkingen	—	—	R.I.P.II. sfenoid rand	—	sinaasappelgroot meningeoom linker sphenoid rand uit- breidend naar fron- taal en middelste schedelgroeve	maligne men- geoom	verbeterd
80	39	'66	sinds jaren bifront hoofdpijn.Laatste tijd duizelig+braken.	-OD:conc.gezichts- veldbeperking en papilatrafie -facialis Re.	—  postoperatief C:geen progressie	schedel:Re. sphenoid verdich- ting bot	—	R.I.P.Re. sfenoid rand	—	pruimgroot menin- geoom Rechter sfenoid rand uit- breidend naar Re. II en lat. naar fiss. Sylvii Resectie stuk temp. pool verdikte bot- grens voorste en mid- delste schedelgroeve weggeknabbeld	benigne menin- geoom	verbeterd
	H	'68	na 1,5 jr hoofd- pijn,braken,visus- st.OD	-exophthalmus OD -conc.gez.veld beperk.OD -VOO:daling -FOO:papilatrafie	geen progressie  C:'69:stationnair	schedel:Re.ala magna v/h ste- noid botverdich- ting	g.a.	geen recidief R.I.P.	—	osteoom uitgaande v/d achterkant Re. orbita geen recidief meningeoom	osteoom	niet verbeterd OD:blind C:'70 station- nair
81	29	'66	sinds 1 mnd.hoofd- pijn diffuus.foto phobie.depressie visusklachten OS dubbelzien	-verlaagd bewust- zijn FODS:stuwing -Re.homonieme onder kwadrants- anopsie -VI parese R C L -latente parese R.arm	li.temporo-occi- taal  echo: L→R	—	—	R.I.P.II.occipi- to-paraetaal	—	mandarijngrote tu- mor li.occipitaal uitgaande v/d falx Resectie li.occi. pool	benigne menin- geoom	stationnair
	R	'66	Na 7 mnd.'Jackson' se insulten Re. lich.helft	-geen verandering	li.temp.occ.	—	R.I.P.II. occipito- parietaal	R.I.P.II. occ.pariet.	—	pruimgroot recidief zelfde plaats	maligne menin- geoom	bestraling verslechterd ↑ 10 mnd.na operatie

vervolg Middelste Schedelgroeve													
No.	L & G	J	Anamnese	Neurol. onderz.	EEG	Bl. röntgenonderz.	Isotopen	Arteriografie	Pneumencefalogr.	Operatiebevindingen	Histologie	Verloop	
82	56	'67	epileptisch insult gevolgd door hoofdpijn, misselijkheid en braken	-FODS:stuwung OD < OS	Re.centro-temporo frontaal	—	R.I.P.Re.sfenoid rand	R.I.P. Re.sfenoid rand	—	meningeoom Re.sfenoid rand uitbreidend naar voorste en middelste schedelgroeve	benigne meningeoom	verbeterd	
	+												
		C	'75	controle bewustzijnsdaling	stationnair	—	geen recidief	—	—			stationnair	
83	57	'67	tijdens graviditeit 5 mnd vóór opname aanvallen van schokken in R.lich. heft	-FODS:stuwung -facialis Re. -Re.zijdige hemiparese+ hyperreflexie+ Bab. -apraxie R. -ataxie R.	li parieto-temp. echo: L→R	—	—	R.I.P. li. parietaal (parasagittaal)	—	kippeneigroot meningeoom li. parietaal uitgaande v/d falx (lobus pariet.sup.)	benigne meningeoom	niet verbeterd	
	+											partus:g.b. C:1,5 jr. verbeterd	
84	44	'67	sinds 10 mnd. parese+ paraesthesiën+ koud gevoel Re. voet en onderbeen. nerveus en driftig	-FODS:stuwung -Re.zijdige parese+ hyperreflexie+ Bab. -lopen circumductie Re	NL echo: NL	—	R.I.P. li. parietaal	R.I.P. li. parietaal	—	balgehaktgroot meningeoom li. parietaal paramediaan in de mot. zone	benigne meningeoom	verbeterd	
	♂											C. na 2 jr. goed	
85	25	'67	sinds 12 mnd. hoofdpijn Re. frontaal+ misselijkheid+ braken sinds 1 wk. prikkelend gevoel+ coord. st.li.hand	-stamreflexen+ -fac.Re. -FODS:stuwung	Re.parietaal echo: R→L	—	—	R.I.P.Re. parieto-occ.	—	sinaasappelgroot meningeoom Re. parieto-occ. uitgaande van S.S.S.	benigne meningeoom	verbeterd	
	+												
		R1	'70	na 2,5 jr. geheugenst.+ sinds 3 mnd. foc.insulten li.arm	-coord.st.li. -li.zijdige hemiparese	echo: R→L	—	R.I.P.Re. parietaal parasagitt.	R.I.P.Re. parietaal parasagittaal	—	pingpongbal groot meningeoom Re. parietaal omgeven door 5 satellieten	benigne meningeoom	verbeterd
		R2	'72	na 2 jr. aanvallen van trekkingen li.arm en gezicht	-FODS:stuwung R > L -li.zijdige hemiparese	—	—	R.I.P.Re. parietaal	R.I.P.Re. parietaal	—	tumormassa Re. parietaal naast falx en S.S.S. uitgaande van Pachioni	benigne meningeoom	stationnair
		R3	'74	na 2 jr. progr. bewustzijnsdaling en labiliteit onzeker	-FODS:stuwung R > L -li.zijdige parese +hyperreflexie+ Babinski	Re.pariet. progressie afw.	—	R.I.P. Re. parietaal	g.d.⊙	—	driekwabbig meningeoom Re.pariet. uitgaande van pachioni	benigne meningeoom	verbeterd

vervolg Middelste Schedelgroeve												
No.	L & G	J	Anamnese	Neuroloonderz.	EEG	Bl.röntgenonderz.	Isotopen	Arteriografie	Pneumencefalogr.	Operatiebevindingen	Histologie	Verloop
86	41	'67	sinds 2 jr.aanval- len van reukhallu- cinaties dereali- satie,psychasthe- nie,libidooverlies en HES	-bradyfrenie -VZR li.Bab.	Re.fronto-temp. echo: R→ L	schedel: Re. als parva scler- ose	R.I.P. temp. frontaal	R.I.P.Re. sfenoidrand met opname R.a.car.me- dia in tumor	—	geen operatie wegens verm.verergering beeld postoperatief	—	—
	♂											
		H1	'68 na 1/2 jr.vererger- ing met frontaal- en temporaal syn- dr.	-afasie -facialis li -stamrefl.pos. -coord.st.li.	afw.progressief	—	—	stationnair	—	geen operatie op grond van -neuroI. -neur.chir. -neuro.rad. -psychol.		psychol. tempo NL na moeilijk op gang komen
		H2	'69 na 1 jr.progres- sieve hoofdpijn, misselijkheid en braken verslikneiging	-bradyfreen -eufoor -VOD 1/60 -gezichtsveld OD R,temp.boven- kwadrant -FOD:papilatrotfie -li.zijdige parese+ hyperreflexie+ coord.st.	—	—	—	—	—	pruimgroot menin- geom Re.sfenoid- rand vergroeid met a.car.int. en sinus cavernosus geen totale extir- patie	benigne menin- geoom	verbeterd
		R1	'73 sinds 1/2 jr. hoofdpijn misse- lijkheid en Jackson'se aan- vallen Re.arm	-bradyfreen -facialis li.	—	—	R.I.P. Re. fronto basaal (recid.)	R.I.P. Re. sfenoidrand (recid.)	—	recidief geen opera- tie Tumor in relatie met belangrijke bl. vaten postoperatief belangrijke uitval te verwachten	—	—
87	52	'70	sinds 5 jr. met mensce correleren- de aanvallen van bittere smaak en "raar" gevoel i/h lichaam. Enkele malen gegenerali- seerd insult	-neuroI.g.a.	Re.fronto-tempo- tempotaal	schedel:g.a.	R.I.P. Re. temp.	R.I.P.Re. temp.	—	pingpongbal groot meningeoom Re. sfenoid op grens voorste en middel- ste schedelgroeve uitbreiding naar fiss.Sylvii	benigne menin- geoom	verbeterd  psychol on- derz.
	♀											
		R1	'72 sinds paar mnd. progressief aan- vallen "raar" ge- voel v/d li.lich. helft met neus- uitvloed	-neuroI.g.a.	Re.temp.  C '74:stationneir	—	R.I.P.Re. temp. (recidief)	R.I.P.Re. sfenoidrand (recid.) sterke path. vaattekening	—	inoperabel gezien de uitbreiding	—	C'74 nauwelijks tot geen klachten thuis

vervolg Middelste Schedelgroeve												
No.	L & G	J	Anamnese	NeuroL.onderzoek	EEG	Bl.röntgenonderz.	Isotopen	Arteriografie	Pneumencefalogr.	Operatiebevindingen	Histologie	Verloop
88	7	'71	sinds lange tijd hoofdpijn li. frontaal 1x gebraakt	-zwelling li. temp.	-	schedel:li. temp.verkalking	R.I.P.li. temp.	R.I.P.li. temp.	-	temporaalkwab li. tumor,uitbreidend naar mediaalheren stam,dorsaal tent. en tot de voorkant v/d middelste schedelgroeve	benigne meningeom	verbeterd  C:na 3,5 jr. geen klachten psych.NL
	O +											
89	42	'71	sinds 1,5 jr. ptosis OS en dubbelzien bij omhoogblikken	-protusio OS gezichtsveld uitval OS li. onder veld -partiele III parese OS rotatoire nyst. OS bij blikken → R	-	schedel:li. sphenoid,verdichting ala parva	R.I.P.li. sphenoid	R.I.P.li.sphenoidrand	-	tumor uitgaande van ala parva li. uitbreidend naar for.opticum, N.II en door for.ovale in schedelbasis en parase/lair Geen totale extirpatie	benigne meningeom	verbeterd
	O +											
H1		'72	na 1/2 jr.progr. visusst. OS hoofdpijn li.fronto-temp.	-VOS 1/300 -partiele III -parese OS	li.temp.	-	R.I.P.li. sphenoid	geen recidief	-	geen recidief gevonden bij operatie vergroeiingen tumor li parasellair	-	verslechterd
H2		'74	V neuralgie links	-stationnair cons.OHK:OS exophthalmus	-	-	-	toename R.I.P.; li.sphenoid	-	-	-	-
R1		'74	na 3 mnd hoofdpijn rond OS	-I li.uitgevallen -OS:externe ofthalmoplegie -FOS atrofie -V hypaesthesie 1e tak li.	-	-	-	R.I.P.recidief li.sphenoid doorgroei in li.orbita	-	doorsnijding 1e en 2e tak V links (Dandy)	-	stationnair VOS: O
90	70	'72	sinds 3 mnd.toenemende dementering sinds lang doofheid Re.	-hemianopsie li. -li.zijdige hemiparese+ hypaesthesie+ orientatiest. -liquor:eiwit ↑	Re.parietaal  echo: R→L	schedel:g.a.	R.I.P.Re. occipitopariet.	R.I.P.Re. occipitopariet.	-	kippeneigrote tumor Re.occiparietaal langs S.S.S.	benigne meningeom	orientatie st. droomwereld verslechterd na 2 mnd.hartinfarct ↑ geen obductie
	O +											
91	63	'73	sinds 1 jr. twee maal Jackson insult linker been	-li.been hypaesthesie	g.a.	schedel:Re.pariet versterkte groeve a.meningea media	R.I.P.Re parietaal	R.I.P.Re. pariet. paramediaan	R.I.P.Re. parietaal paramediaan	tumor Re.pariet ingroeiend in S.S.S. hersenoedeem tijdens operatie	benigne meningeom	verslechterd AOL:onzelfstandig li.arm
	♂											

vervolg Middelste Schedelgroeve

No.	L & G	J	Anamnese	Neurol. onder.	EEG	Bl. röntgenonderz.	Isotopen	Ateriografie	Pneumencefalogr.	Operatiebevindingen	Histologie	Verloop
92	55	'73	sinds enige tijd gezichtsveld defect R. temp. 23 jr. migraine 1 wk. vóór opname pijn R. arm in scapulo humerale gewricht	-FODS:stuwung -homonieme Re kwadrantanop-sie	li. parieto. temp.  C: postoperatief tonname afw.	—	R. I. P. li. occipitaal	R. I. P. li. occipitaal parietaal	—	vuistgroot meningeoom li. occipitaal paramediaan uitgaande van gran. v. Pachioni	benigne meningeoom	verslechterd -grafie -alexie -apraxie -conc. st. psychol. -prae-operatief -post.
	O +											
93	58	'73	sinds jaren spanningsgevoel l/h voorhoofd sinds 1 jr. algehele traagheid sinds 2 mnd. optredende trillingen li. hand en been	-li. zijdig pariet. syndr. -li. zijdig hemiparese+ hypertonie+ hyperrefl. + tremoren arm en been+ hypalgesie en hypaesthesie -liq: druk en eiwit ↑	Re. parieto. temp.  echo: R→L	—	R. I. P. Re. parietaal	R. I. P. Re. parietaal	—	tennisbalgroot meningeoom Re. parietaal paramediaan onder coronairnaad uitgaande van Pachioni	benigne meningeoom	stationnair
	O +											
94	34	'73	sinds 1 jr. kortdurende aanvallen van amaurosis fugax met passagiere parese R. been hoofdpijn	-FODS:stuwung -hyperpathische zone R. kuit -liq: eiwit ↑ -endocrien: g. a.	li. temp.	schedel: sella vergroting li. parieto-occ. botverdichting	R. I. P. li. parieto-occ.	R. I. P. li. parieto-occ.	—	bijlartbalgroot meningeoom li. parieto-occ. uitgaande v/d falx osteoom in S.S.S.	benigne meningeoom	stationnair
	O +											
95	47	'73	sinds 5 wk. insult li. lich. helft laatste tijd achteruitgang visus	-neurol. g. a. -liq: g. a.	g. a.	schedel: g. a.	—	R. I. P. Re. sphenoidrand	—	pruimgroot meningeoom Re. sphenoidrand. totale extirpatie	benigne meningeoom	goed
	O +											
96	67	'73	sinds 2 jr. progr. krachtsvermindering en gevoelsl. arm en been	-bradyfreen -facialis li. -li. zijdig hemiparese+ hypaesth. + hypalgesie+ coord. st. -liq: eiwit ↑	g. a.  echo: g. a.	schedel: g. a.	R. I. P. Re. parietaal paramediaan	R. I. P. Re. pariet. paramediaan	—	tennisbalgrote tumor Re. pariet. vast aan falx	benigne meningeoom	stationnair
	O +											
97	72	'73	sinds 4 jr. aanvallen van desorientatie in plaats en valneiging naar R achter temp. epil. manifestaties	-anosmie bdz	R. temporo-front. echo: R→L	schedel: g. a.	R. I. P. Re. sphenoidrand	R. I. P. Re. temporaal	—	tumor Re. temporaal, uitbreiding naar mediaal (grote vaten) en front	benigne meningeoom	stationnair
	O +											



vervolg Middelste Schedelgroeve												
No.	L & G	J	Anamnese	Neurol. onder.	EEG	Bl.röntgenonderz.	Isotopen	Ateriografie	Pneumencefalogr.	Operatiebevindingen	Histologie	Verloop
98	76	'74	sinds 3 jr. aanvallen van bewustzijnsdaling en geluksbeleving Tevens psychasthenie aanvallen (Janet)	-V li -VII parese li. -hypoesthesie li. arm en bovenste deel thorax -li. arm parese + hyperreflexie + Babinski + coord. st.	Re. temp. echo: R → L	—	R.I.P. Re. temporo-occ.	R.I.P. Re. temp.	—	3 pingpongbal grote tumoren supratentorieel Re. Totaal ext.	benigne meningeoom	stationnair psychol. li. pariet. st.
99	59	'74	sinds 6 mnd aanvallen van trekkingen in li. lich. heft frequentie toegenomen	li. arm parese en hyperreflexie	—	—	—	R.I.P. Re. parietaal	—	duiveneigroot meningeoom Re parietaal met uitbreiding naar S.S.S.	benigne meningeoom	verbeterd

Meningeomen l/d Ventrikelsystemen

No.	L & G	J	Anamnese	Neurol. onderzoek	EEG	Bl.röntgenonderz.	Isotopen	Arteriografie	Pneumencefalogr.	Operatiebevindingen	Histologie	Verloop
100	14	'55	sinds 1/2 jr. progr. doofheid bdz. met hoofdpijn, duizeligheid, misselijkheid en braken anorexie meer behoefte aan slaap	bruit de pot fêlé -FODS: stuwung -VIII li. zwakke beengeleiding -li. zijdig hyperreflexie en coord. st. -lopen → R -Unterberger → R	Re. hemisfeer	schedel: coronair naad spreiding dun dorsum sellae	—	—	ventriculografie: R.I.P. Re. frontobasaal (mesencefalon t.h. corpora quadrigemina)	grote tumor gedeeltelijk Re. in de ventrikel gelegen proefexcisie  lende kleine	meningeoom	verslechterd 2x dd. ventrikel punctie ↑ 12 dagen na operatie obds: schedelbasis verschillende kleine meningeomen + meningeoom 3e ventrikel
101	9	'57	sinds 4 wk. progressieve bewustzijnsdaling en toemende omvang v/h hoofd + sinds enkele uren geen reactie	-coma -forse schedel met prominentie li. parieto-occ. -bruit de pot fêlé -grote gespannen fontanel -FODS: stuwung -pupil L > R lichtstijf -CR -/- -dubbelzijdige Bab. -liq: eiwit ↑	—	—	—	—	ventriculografie verhoogde druk verwijde ventrikels R.I.P. li. ventrikel	vuistgroot meningeoom li. ventrikel en schedel heft uitgaande van de plexus choroideus zijventrikel li.	benigne meningeoom	gedecerebreerd na 2 mnd. naar inrichting

vervolg Meningeomen i/d Ventrikel												
No.	L & G	J	Anamnese	Neurolo. onderzoek	EEG	Bl. röntgenonderz.	Isotopen	Arteriografie	Pneumencefalogr.	Operatiebevindingen	Histologie	Verloop
102	♂	7	'57 sinds enkele mnd. tremor v/d Re. hand af en toe hoofdpijn tx braken	bradyfreen -dwangstand v/h hoofd → R -bruit de pot félié L > R -gezichtsveld R < L -FODS: stuwing -oogbewegingen gesaccadeerd -Re. zijdlige spast. parese+ ataxie	—	—	—	—	ventriculografie R.I.P. li. parietaal	cyste met gele inhoud li. uitbreidend naar frontaal. cyste wand bestond uit tumor wfs. Verbinding gemaakt met li. zijventrikel	benigne meningeoom	verslechterd VOD 1.5.66 VOS 6/6 FOD: papillotrofie FOS: stuwing
		R1	'57 sinds 2 wk. hoofdpijn OD+ braken	-prominerende bottap -Re. zijdlige spast. parese been+ coord. st. -astereognosie Re. extr.	—	—	—	—	ventriculografie: R.I.P. li. (cyste) parietaal	tumor li. pariet. uitgaande v/d plex. chor. v/d li. ventr. (in toto geluëerd)	benigne meningeoom	verslechterd (parietaal syndr. R.+ cerebellaire st. R)
		R2	'58 na 1/2 jr. verhoogde I.C.D.	-st. basale ganglia li.	—	—	—	R.I.P. li. parietaal	R.I.P. li. pariet. (cyste) reikend tot mediaanlijn (uitgezette zijventrikel li)	pruimgrote tumor in mediale wand van li. zijventrikel uitbreidend naar frontaal (for. Monroi) en naar occipitaal waar aantal kleinere tumoren in filtrerend groeien geen radicale operatie mogelijk	epändymoon	verslechterd (hemiparese Re)  C: na 1,5 jr. braken
103	♂	7	'65 sinds 15 mnd. verminderde visus hoofdpijn, misselijkheid. Tevens onzekere bewegingen	-bruit de pot félié -Re. hemianopsie -FODS: stuwing -anisocorie OS > OD -facialis li. -coord. st. li.	li. parieto-tempo-occ. stamf. st.	schedel: i.c. drukverhoging	—	R.I.P. li. temporo-occipitaal	—	bijlartbalgrote tumor in li. ventrikel t.h.v. lob. pariet. inf. totaal extirpatie	benigne meningeoom	verbeterd  psych. onderz. 3 wk. post-oper. functioneert op debiel niveau
		H	'74 moeheid labiliteit visusst. gestoorde menses	-VOD: 1/30 -VOS: 1/120	li. achter irriteratief	—	g.d.a.	—	—	—	—	—
104	♂	31	'66 enkele dagen na griep hoofdpijn dubbelzien, braken	-FODS: stuwing -nystagmus lat. en rotatoir -lopen met deviatie naar Re.	Re. hemisfeer echo: R → L	schedel: li. supra orbitaal verkalking	R.I.P. li. front. basaal	li. hydrocephalus	ventriculografie R.I.P. Re. zijventrikel, uitbreidend naar craniaal en mediaal	pruimgrote tumor Re. zijventrikel, welke for. Monroi afsluit, met uitbreiding naar voorhoorn en frontaalpool. geen verbinding met plex. choroideus	benigne meningeoom	verbeterd

Achterste Schedelgroeve												
No.	L & G	J	Anamnese	Neurol. onderzoek	EEG/EMG	Bl. röntgenonderz.	Isotopen	Arteriografie	Pneumencefalogr.	Operatiebevindingen	Histologie	Verloop
105	60	'62	sinds 8 mnd. pijn i/d nek, progressief met tintelingen en krachtsvermindering R. vingers hand, en arm. Later ook R. been. Tevens ook sensistoornissen, frequente mictiedrang en vertraagde defaecatie	-c.w.k.: asdrukpijn -plex. brach. Re. druk pijnlijk -atrofie spieren handen onder en bovenarm -hypertonie bovenarm musc. -hypotonie onderarm musc. -spast. paraparese + hyperreflexie + hyperpathie + path. VZR R > L -Wartenberg pos. R > L -hypoesthesie li. arm onder C.3. -urine retentie -liq.: druk verlaagd eiwit lumbaal verhoogd. subocc. normaal. Queckenstedt neg.	-	-	-	-	cerv. luchtmyelografie R.I.P. t.h.v. C.1.-C.2.	pruimgrote tumor C.I. mediaan in bovenste gedeelte v/h myelum	benigne meningeoom	verbeterd
	O +											
	R	'74	coord. st. + duizeligheid + valneiging	-deterioratie -dreigende inklemming	-	-	-	-	ventriculografie aquaduct dicht	A-V Hottershunt pingpongbal grote tumor Re. cerebellum subtentorieel naast het myelum en bdz. kleine tumortjes	benigne meningeoom	verbeterd
106	30	'65	sinds 5 jr. pijn i/d nek en achterhoofd met parese li. extremiteiten Re. lich. heft temp. stoornissen duizeligheid + dubbelzien braken bij liggen op Re. zijde mictie stoornis	-nekstijfheid -FODS: stuwung -nystagmus li > R -abducens li. -li. zijdig spast. parese met hyperreflexie en gedissocieerde sens. st. rechter onderkwadrant (incompleet Brown-Sequard)	Re. occipitaal regulatie st.	schedel: g.a. C.W.K.: g.a.	-	vertebralis R.I.P. ii. achterste schedelgroeve	R.I.P. tussen cerebellum en hersenstam uitbreidend tot bovenste deel spinale kanaal	tumor tussen beide cerebellaire hemisferen en uvula v/d vermis uitbreidend tot in de 4e ventr. en caudaal tot C.2. ook beide brughoeken Li > R	benigne meningeoom	verbeterd (Wallenberg) li.
	O +				EMG: k.l. handspieren prox. laesie perif. mot. neuronen							
107	57	'65	sinds 3 jr. loopst. spraakstoornissen doofheid li. oor. Later ook hoofdpijn, misselijkheid en braken dubbelzien, doof gevoel en scheef gezicht Re + kauwstoornissen slikst. + dysarthrie	-bradyfreen -FODS: stuwung -nystagmus → R -V parese R -VII parese R perceptie doofheid li. -XII li. -linkszijdige hemiparese en coord. st. -liq. eiwit: ↑	stamfunctie st. echo: L → R	schedel: R.I.P. achterste schedelgroeve tomografie: os petrosum bdz. g.a.	-	carotis en vertebralis: R.I.P. achterste schedelgroeve li.	ventriculografie R.I.P. achterste schedelgroeve li.	pruimgrote tumor li. cerebellum heft met uitbreiding via hiatus tentorieel tot li. brughoek	benigne meningeoom	stationnair tot lichte verbetering

vervolg Achterste Schedelgroeve												
No.	L & G	J	Anamnese	Neurol. onderzoek	EEG	Bl.röntgenonderz.	Isotopen	Arteriografie	Pneumencefalogr.	Operatiebevindingen	Histologie	Verloop
108	30	'66	sinds 3 jr. evenwichtst., met deviatie bij lopen naar Rechts tintelingen re. gelaatshelft	-V,VI;VII;VIII; en XI Re. -coord.st.Re. -liq.:eiwit ↑	-	schedel:druk symptomen	-	vertebralis: R.I.P. li. cerebellum	PEG:ingedaalde cerebellaire tonsillen tot C.2 ventriculografie: R.I.P.achterste	tumor in vrijwel de gehele li.cerebellum hemisfeer met uitbreiding naar supratentorieel via hiatus tentorii. li.cerebellaire tonsil ingedaald tot C.2. Radicaal resectie.	benigne meningeom	verbeterd
	♀											
109	21	'70	sinds 1 jr. progressieve doofheid rechts hese stem	-nystagmus met rotatoire comp. bdz. -smaakst.Re.tong -parceptiedoofheid Re. -signe de rideau Re -st.cleido+ trap.Re -XII Re. -coord.st.Re. -liq.:Queckenstedt R:;L+. -KNO onprikkelbaar Re.labyrinth	EEG:g.a. EMG:Re.tong+st. cl.+ trap.perifeer mot.st.	planigrafie rotsbeenderen R.I.P.pyramide punt Re.	R.I.P.punt Re.petrosum	carotis:g.a. vertebralis: R.I.P.infratentorieel Re.petrosum		bloemkoolvormige tumor ventrale deel Re.cerebellumhelft uitbreidend naar Re. rotsbe en ventro lateraal for.magnum P.I.C.A.geclipst	benigne meningeom	verbeterd
	♀											
110	5	'70	sinds 6 wk.stabismus OS en onzeker lopen onhandigheid li.extremiteiten	-strab.conv.OS -VI parese OS -nystagmus in alle richtingen -IX parese li. -coord.st.li.extr. -rompdataxie	-	schedel:g.a.	-	vertebralis: R.I.P. li cerebellair		duivenei grote tumor in li.cerebellum hemisfeer. Totaal extirpatie met resectie deel li.cerebellum A.V.shunt	maligne meningeom	verslechterd FOS:stuwing I.C.P.verhoging
	♂				echo: L → R				postoperatief ventriculografie geen supra tent			
	R	'70	na 4,5 mnd verslechtering alg.toestand recidief tumor	-nystagmus → L&R -FOS:stuwing -coord.st.li.	-	-	-	vertebralis R.I.P.li. cerebellair	R.I.P.	recidief duivenei grote tumor li. cerebellair uitbreiding naar tent. en hersenstam en ingroei in sinus transversus geen totale extirpatie	maligne tumor	verslechterd; na 4 mnd ↑

vervolg Achterste Schedelgroeve												
No.	L & G	J	Anamnese	Neurol. onderzoek	EEG/EMG	Bl. röntgenonderz.	Isotopen	Arteriografie	Pneumenfalogr.	Operatiebevindingen	Histologie	Verloop
111	34	70	sinds 1 jr. hoofdpijn wisselende locatie en intensiteit. Sinds enkele jaren doofheid Re. af en toe oorzuizen dronkenmangans	-FODS:stuwing -incomplete parese III Re. -cornearreflex OD < OS -VII parese Re. -VIII geleidingsdoofheid Re. -oord.st.Re. -KNO: vestib. onderz. opgeheven calor. reactie Re.	g.a.       postoperatief EMG totale denervatie facialis Re.	schedel.g.a. os petrosum: g.a.	R.I.P. Re. occipital	carotis: g.a. vertebralis: R.I.P. Re. brughoek	—	duivenei grote tumor Re. brughoek klein stukje kapsel tegen hersenstam aan blijft achter. geen totale extirpatie facialis gelaedeerd	benigne meningeoom	verslechterd
	♂											
	R	72	progressieve loopst. toename van zwelling achter Re. oor	-nystagmus L&R -verbreed gangspoor -cerebellair syndr. Re. -pyramidaal syndr. Re.	—	—	—	—	—	grote tumor uitgaande van porus acust. met uitbreiding Re onder tent. naar craniaal en mediaan. geen totaal ext.	benigne meningeoom	stationnair
112	33	74	sinds 9 mnd. hoofdpijn, dubbelzien gevoel van druk i/h hoofd, duizeligheid, onzeker lopen silkkilachten	-FODS:stuwing -facialis li. -nekstijf -ataxie li.	—	schedel.g.a.	R.I.P. li. achterste schedelgroeve	carotis: g.a. vertebralis R.I.P. li. achterste schedelgroeve	—	sinaasappel groot meningeoom i. cerebellum helft met uitbreiding naar for. jugulaire en mediaan. ingedaalde linker tonsil totaal geëxirpeerd	benigne meningeoom	verbeterd
	♀											
113	61	74	sinds 5 jr. toenevende evenwichtsstoornissen met omvallen naar Re. sinds 1/2 jr. trekkingen li. gelaatsheft rond mond en linker wang	-bradyfreen -ptosis oogl. Re -V sens. st. Re. 2e en 3e tak -oord. st. Re.	-Re. occipitaal stamf. st.	schedel: g.a.	R. I. P. Re achterste schedelgroeve	vertebralis: R. I. P. Re. achterste schedelgroeve	—	I mandarijngrote tumor supra tent. Re met doorgroei door tent. heen naar infratent.	benigne meningeoom	stationnair  psych. ond. prae operatief: globale dementie
	♀											
	H		heropname voor verwijdering infra-tent. deel tumor		—	—	—	—	—	II tennisbalgrote infra-tent. tumor Re. geen totaal ext. stukje basaal a/d hersenstam achter gebleven	benigne meningeoom	stationnair

		Spinele Meningeomen		E.M.G.								
No.	L & G	J	Anamnese	Neurol. onderzoek	E.E.G.	Blröntgenonderz.	Isotopen	Liquoronderz.	Myelografie	Operatiebevindingen	Histologie	Verloop
114	86	'49	sinds jaren pijnlijke spieren vnl. bij begin van bewegingen laatste tijd prikkeling il.extr. en krachtsvaries R.hand en voet. sinds 1/2jr. mictie en defaecatie st.	-atrofie en perese spieren handen en armen -pastische perese benen -spinale automatisme -armreflexen neg. -been refl.laag sym met pathol.refl. -BHR neg. -sens: onder th.4 voor alle kwaliteiten gestoord. -Inc. totalls	—	rö.CWK: C.4.-C.5. vernaauwing ke- neel	—	L.P.:heldere liquor lage druk Queckenstedt neg. eiwit verhoogd goudsol ge- stoord	R.I.P.(stop) C.4.-C.5.	intra duraal tumor li t.h.v. C.4.-C.5. met bovengrens C.3.Een wortel C.3.-4 opge- offerd Ruggemerg gecomprimeerd	benigne menin- geoom	stationair 1,5 jr.opgeno- man geweest om sociale redenen
	♂											
115	59	'49	sinds 2 jr.pijn II.bovenarm uit- stralend naar vin- gers. Pijn II. thoraxheft lopen moeilijk benen stijf voeten koud ge- voel	-atrofie musc.II boven-onderarm en hand -parese II.arm en belde benen -hyperreflexie ar- men en benen met Babinski LI } R -sens:g.d.a.	—	—	—	L.P.:xanto- chrom eiwit 1400 mg/% nonna 3 + pendy 3 +	R.I.P.(stop) onder- grens C.7 compleet compleet block	intra durale,extre- medullaire tumor li t.h.v. C.6.-C.7-Th.I.	benigne menin- geoom	verbeterd
	♂											
116	30	'50	8 mnd.ne val ver- dween langzamer- hand gevoel uit belde benen.Later ook mictie en de- faecatielechten libido verdwenen	-atrofie en perese been musc.R } L reflexen benen laag met Bab. R } L -sens.:hypeasthesia onder Th.8.	—	rö.CWK:g.a. rö.Th.WK:g.a. rö.LWK:g.a.	—	L.P.Quecken- stedt neg.	R.I.P.(stop) onder grens C.7.	extradurale tumor li. t.h.v. Th.6 4 cm lengte wortel Th.8 opge- offerd uitloper tu- mar in wervellich- aam dura niet geopend	benigne menin- geoom	verbeterd
	♂											

vevolg Spinale Meningeomen												
No.	L & G	J	Anamnese	Neurol. onderzoek	E.M.G.	Bl. röntgenonderz.	Isotopen	Liquoronderz.	Myelografie	Operatiebevindingen	Histologie	Verloop
117	13	57	sinds enige tijd pijn paravertebraal t.h.v. onderste deel scapula bdz. toename bij HNP sinds 1 mnd. slingerend lopen	-myoclonien R. hand -paraparese benen en hyperreflexie R > L -Babinski R > L  -sens. hypaesth. R. been	-	rö. CWK: g.a. rö. Th. WK: Th. 4 Th. 5. verdichting rö. LWK: g.a.	-	L.P. Queckenstedt neg. bulkpars pos. eiwit 200mg/%	R.I.P. totale stop bovengrens Th. 3	extradurale tumor Re. t.h.v. Th. 4-5 die bogen heeft gedestrueerd. Tumor uitgaande v/d spinale wortel tussen Th. 4-5 Re. uitbreidend naar paravertebraal Re. Geen intradurale voortzetting tumor	benigne meningeoom	verbeterd
	Q											
		R1	'59	slingerend lopen R. been stijf gevoel R. knie	-	rö. Th. WK. voortgaande destructie paravertebraal Th. 5. rö thorax: zandloper tumor Th. 5	-	L.P. zwak pos. Queckenstedt eiwit 100mg/%		thoracotomie: vuistgrote tumor uitbreidend naar wervelkanaal en vergroeid met thoraxwand geen radic. ext.	maligne meningeoom	stationnair
		R2	'60	benauwd bronchoscopie††								obductie: fuso cellulair sarcoom uitgaande van thoraxwand met uitbreiding in mediastinum R. boven kwab borstwervel en door for. Int. vert. → spln. kan
118	55	'58	sinds 1/2 jr. pijn stijf en branderig gevoel beide benen. lopen moeilijker prikkelend gevoel i/d handen mictiestoornissen	-spast. paraparese benen R > L -symmetr. hyperrefl. benen -Babinski bdz. -sens. st. Th. 7 en th B R > L	-	rö. Th. WK: g.a. rö. LWK: discopathie L4-5	-	L.P. Queckenstedt pos. eiwit 56 mg/%	R.I.P. stop Th. 7 en Th. 8	Intradurale boongrote tumor Re. t.h.v. Th. 7 lateraal, uitgaande v/d dura. myelum afgeplat en naar li. verdrongen. Totaal extirpatie	benigne meningeoom	verbeterd
	O											
	+											
119	88	'61	sinds 1/2 jr. pijn i/d rug onder Re. schouderblad paraesthesien doof gevoel i/d benen. Gevoel van op vilt lopen daarna looptst. inc. urine	-spast. paraparese benen R > L -hyperreflexie met path. VZR R > L -sens. vit. onder niveau Th. 6 gestoord gnost. intact		rö. CWK: g.a. rö. Th. WK: g.a. rö. LWK: g.a.		L.P. bloek Queckenstedt neg. eiwit 125 mg/%	R.I.P. (stop) t.h.v. Th. 5-6	intradurale kersgrote tumor Re. lateraal Th. 5-6 wortel R. doorsneden	benigne meningeoom	verbeterd
	O											
	+											

vervolg Spinale Meningeomen

No.	L & G	J	Anamnese	Neurol. onderzoek	E.M.G.	Bl.röntgenonderz.	Isotopen	Liquoronderz.	Myelografie	Operatiebevindingen	Histologie	Verloop
120	48	'62	3 mnd. klachten van lage rugpijn waarvoor behandeling door orthopaed. Later loopst. progressief	-spast. paraparese benen R > L -hyperreflexie benen met path. VZR -BHR bdz neg. -sens. st. voor vitale kwaliteiten Re. onder Th.4 gnost. intact	—	—	—	L.P. Queckenstedt neg. eiwit 160 mg/%	R.I.P. t.h.v. Th.1-2-3- R > L	intradurale pruimpit grote tumor li. Th.1-2-3. die ruggemerg naar Re. heeft verdrongen. Totaal ext. na doorsnijden achter wortel	benigne meningeoom	verbeterd
	♀											
121	43	'62	sinds 1 jr. krachtsvermindering R. hand met tintelingen en gevoelsst. onderarm later krachtsvermindering R. been	-parese mucs. arm en been R > L -hyperreflexie met pathol. VZR. R > L -sens. st. onder het niveau Th.4.	—	—	—	L.P. Queckenstedt neg.	R.I.P. t.h.v. C.2-C.3.	intradurale tumor Re a/d laterale zijde v/h spinale kanaal t.h.v. C.2-C.3 Ruggemerg naar links en dorsaal verplaatst klieven achterwortel van C.3 Totaal ext.	benigne meningeoom	stationnair
	♀											
122	62	'64	sinds val op stuit 5 jr. geleden pijn lumbaal en bdz. in gluteaalstreek sinds 1/2 jr. ischialgie li + paraesthesieen progr. loopst., eerst li, later Re. been	-parese beide benen -BHR neg. -sens. st. a/h gehele onderlich. vanaf Th.7 -drukpijn op Th.8 -neuralgiforme pijn Th.6-8 -Babinski bdz.	—	ro. horax: g.a.	—	—	R.I.P. (stop) t.h.v. Th.7	intradurale extramedullaire tumor Re. t.h.v. Th.7 die myelum naar li. en achteren verplaatst	benigne meningeoom	verbeterd
	♀											
123	43	'64	sinds 2 jr. trekkingen en pijn li. bovenbeen loopstoornissen en doof gevoel bovenbeen. Later gevoelsst. op borst en buik mictie stoornissen	-spast. parese benen -sens. st. vitaal caudaal van C.8	—	—	—	L.P. Queckenstedt neg. eiwit 165 mg/%	lucht: R.I.P. caudaal van C.2-C.3 ethiodan: R.I.P. (stop) C.4.-C.7.	extradurale tumor t.h.v. C.4-C.5-C.6 die zich als manchet te uitbreidt R > L tot aan voorzijde v/d dureale zak. Doorgroei for. inter. vertebrale C.5.-C.6. geen totale extirpatie	benigne meningeoom	verbeterd
	♂											



vervolg Spinale Maningeomen												
No.	L & G	J	Anamnese	Neurol. onderz.	E.M.G.	Blröntgen	Isotopen	Liquoronderz.	Myelografie	Operatiebevindingen	Histologie	Verloop
124	59	'68	sinds 1 jr. veranderd thermisch gevoel i/d benen; rechts tot navelhoogte, links tot boven de knie. paraesthesien i/d voeten, slingerend lopen met veranderde sensatie onder de voetzolen. sinds 1/2 jr. krachtsvermindering v/d benen li > R obstipatieklachten	-kachtsvermindering van rug en buikmusc -paraparese benen li > R -rechtszijdige hyperreflexie a/d benen met Bab. -BHR bdz. neg. -sens. st.: vit. onder Th. 3, gnost. onder Th. 1. li > R	—	rö.CWK:g.a. rö.Th.WK:g.a.	—	L.P. Queckenstedt partieel block eiwit 77 mg/%	R.I.P. (stop) t.h.v. Th.1	intradurale nootmukskaatgrote tumor li. t.h.v. Th.1 die myelum verdringt naar rechts. Totaal ext.	benigne meningeoom	verbeterd
	Q +											
125	77	'68	sinds 4 mnd. progressieve krachtsvermindering a/d benen. Loopstoornissen. Doof gevoel voeten R > L sinds 1/2 jr. rugklachten	-spast. paraparese a/d benen met hyperreflexie en bdz. Babinski -sens. st. onder Th. 4 voor vit. en gnost kwaliteiten	—	rö.CWK: discopathie C.5.-6. en C.6.-7. rö.Th.W.K.: schaduw t.h.v. Th.3-4-5 rö.LWK:g.a. tomografie: destructie Th.3-4-5 sinasappelgroot weke delen schaduw	—	L.P. Queckenstedt neg. eiwit 97 mg/% cytologie: geen maligniteit	—	extradurale tumor t.h.v. Rh.3-4-5 Re. wortel Th.3 opgeofferd. Hier een vingerdikke communicatie met borstholte	benigne meningeoom	verbeterd
	Q +											
126	23	'71	sinds 1.5 jr. krachtsverlies en gevoelt. i/d benen progressieve loopstoorn. L > R mictie en defaec. stoornissen	-parese + atrofie + hyperreflexie benen li > R -Babinski bdz. -sens. st. vit. en gnost. onder Th. 12 -lopen spast. li > R	—	rö.L.W.K.:g.a.	myelografie stop t.h.v. Th. 12	L.P. (electromanometrisch) met hoge druk wel passage	stop t.h.v. Th.12	extradurale walnootgrote tumor t.h.v. Th.11-12 ventraal li. v/h myelum uitgaand van sensibele wortel Totaal extirpatie	benigne meningeoom	verbeterd
	Q											
127	75	'71	sinds 3 jr. progr. loopst. leidende → dwarslaesie. medullaire automatisme	-paraparese benen met lage reflexen en Bab. bdz. -sens. st. onder Th. 9-10 vitaal en gnostisch	—	—	—	L.P.: partiele stop bij druk meting	stop t.h.v. Th.4-5	intradurale duivenigrote tumor Th.4 Re. die myelum verdringt naar voren Totaal extirpatie	benigne meningeoom	verbeterd
	Q +											

vervolg Spinale Meningeomen												
No.	L & G	J	Anamnese	Neurol.onderz.	E.M.G.	Bl.röntgen	Isotopen	Liquoronderz.	Myelografie	Operatiebevindingen	Histologie	Verloop
128	67	'72	sinds 1/2 jr. krachtsvermindering R.been en pijn laag thoracaal Re. progress. lopen en lang zitten onmogelijk	-rechtszijdige hyperreflexie armen met H.Tr. + spast.parese Re.been met hyperreflexie en Bab. -BHR neg. -sens.st.onder Th.12 voor vitale kwaliteiten	-	rö.CWK:arthrose C.5-6 rö.Th.WK:g.a. rö.LWK:g.a.	-	L.P.partiele stop bij Queckenstedt eiwit 260 mg/%	stop t.h.v. Th.8(lumbaal) en Th.7 (subocc.)	intradurale dadelpit grote tumor Re.ventraal t.h.v. Th.7-8 die myelum heeft verdrongen naar dorsaal waarts. Totaal ext.	benigne meningeom	stationair
	O+											
129	65	'73	sinds 2 jr. "restless legs" "Pijn steken en tintelingen Brandend gevoel R.knie en voet later ook li. opgezette buik+ vreemde sensaties op huid van buik, borst rug en tenen sinds 1/2 jr. door de benen zakken en spontane bewegingen v/d benen	-symmetrische hyperreflexie armen -parese R.been en paralyse li.been -dubbelzijdige path VZR (met varianten) -BHR:zwak pos. -sens.st.onder Th.6 (vitaal)	-	rö. CWK:versmalde tussenwervelruimte C.5-6 rö.ThWK:g.a.	-	L.P.stop bij Queckenstedt eiwit 364 mg/%	stop t.h.v. C.7 bovengrens	intradurale amandelvormige 4 cm. lange tumor van C.6 tot Th.1 aan achterzijde v/h myelum gelokaliseerd Totaal extirpatie	benigne meningeom	verbeterd
	O+											
130	39	'75	sinds 6 jr.pijn i/d nek, verergerend bij drukverhoging progressief hemisyndroom Re.	-parese en hyperreflexie musc. v/d onderarm en vingers R > L -paraparese benen met hyperreflexie R > L -atrofie musc.segmenten rechts C.4-C.5 -sens.st.handen vit. en gnost. R > L	-	rö.CWK:g.a.	RIHSA lumbaal totale stop t.h.v. C.5	L.P.stop bij Queckenstedt eiwit 457 mg/%	stop t.h.v. C.6.-C.7 ondergrens	intradurale duimlange en duimdikke tumor Re.ventrolateraal t.h.v.C.5-C.6 myelum verdrongen naar dorsaal en naar li.getordeerd totaal exirpatie	benigne meningeom	verbeterd
	O											
131	63	'75	sinds 3 jr. progr. loopstoornissen en mictiest. Tevens doof gevoel en spontane trekkingen benen. knellende pijn i/d rug diagnose M.S.gesteld	-parese rompspieren -paralyse en hypotonie benen. -hyperreflexie armen en benen met path.VZR bdz. -sens.st.onder niveau Th.4 (vit.en gnost.) -medullaire automatismen	-	rö.CWK:g.a. rö.ThWK:g.a. rö.LWK:g.a.	-	L.P.Queckenstedt.neg. eiwit verhoogd	stop t.h.v. Th.3	intradurale extramedullaire tumor Re dorsoleteraal t.h.v. Th.3-5 Totaal extirpatie	benigne meningeom	verbeterde sens. motorisch stationair
	O+											

## BIBLIOGRAPHIE

- ABBOTT, K.H. et GLASS, B. - Meningiome pterional en plaque. Relation d'un cas datant de 36 ans, *J.Neurosurg.*, janv. 1955, 12,no.1, 50-52.
- ABBOTT, K.H. and COURVILLE, C.B. - Intraventricular meningiomas, *Bull. Los Angeles.Neurol.Soc.*, 1942, 7,12-28.
- AMUNDSEN, P., DUGSTAD, G., SYVERTSEN, A.H. - The reliability of computer tomography for the diagnosis and differential diagnosis of meningiomas, gliomas and brain metastases. *Acta Neurochir.(Wien)*, 41(1-3) 177-90/1978/ED 1978.10.
- ALLEGRE, G., GOUTELLE, A., DECHAUME, J.P., DERUTY, R., RAVON, R. 1970- Les méningiomes du bord libre de la tente. *Neuro-Chirurgie*, tome 16,no.7,pp. 565-575.
- AMANO, K., MIURA, N., TAJIKA, Y., MATSUMORI, K., KUBO, O., KOBAYASHI, N., KITAMURA, K. - Cystic meningioma in a 10-month-old infant: case report. *J.Neu-ro-surg*, 52 (6) 829-33/1980 jun ed 1980.10.
- ANCRI, D. 1972 januari.- Les meningiomes de la fosse postérieure. *la Nouvelle Presse médicale I no.4,pp.233-238*.
- ANDERSSON, T.(1953) - "Pneumographic diagnosis of meningiomata of the falx" *Acto radiol*:40 195-210.
- ANDREW, J. and NATHAN, P.W. (1964) - "Lesions of the anterior frontal lobes and disturbances of micturition and defaecation" *Brain* 87,233-262.
- BAECK, E. april 1968 - Uber zwei Fälle von Meningiom des Cavum Meckeli *Arch. Psychiat.Nervenkr.*211,343-356.
- BALSYS, S., NORTON, G.A. - Intracranial Meningioma Presenting as a Mass in the Neck. *Neuroradiology*, 19(2) 89-91/1980/ED 1980.08.
- EL-BANHAWY, A. (1962) - "The role of trauma in the genesis of intracranial meningiomas" *J.Egypt.med.Ass.* 45. 58-68.
- BARSELLA, P., FRONT, D., HARDOFF' R., PEYSER, E., BOROVICH, B., NIR, I. - Ultrastructural Basis for different Perthechnate Uptake Patterns by Varous Human Brain Tumours. *J.Neurol.Neurosurg.Psychiatry*,42 (10) 924-30/1979 oct/ED 1980.04.
- BASSO, A., CARRIZO, A., KREUTEL, A., MARTINO, A., CERISOLA, J., TORREIRI, A., AMEZUA, L. - La Chirurgie des Tumeurs Sphéno-Orbitaires. *Neurochirurgie* 1978-24, 71-82.
- BAUM, S., COLEMAN, L.L., LATSHAW, R.F., PAGE R.B., WEIDNER, W.A. - Radio-nuclide blood flow studies before and after gelfoam embolization of intracranial meningiomas. *clin.Nucl.Med*,4 (10) 412-4/1979 oktober/ED 1980.03.
- BECKER, D., NORMAN, D., WILSON, C.B. - Computerized tomography and pathological correlation in cystic meningiomas. Report of two cases. *J.Neurosurg*, 50(1) 103-5/jan 79/ED 1979.04.
- BEKS, J.W.F., PENNING, L., van der ZWAAG, P., EBELS, E.J. 1966 - Dumbbell Tu-mours in the Spinal Canal. *Psychiatria, Neurologia, Neurochirurgia*, 69,399-410.
- BENEDICT, W.F., PORTER, I.H., BROWN, C.D., FLORENTIN, R.A. 9 mei 1970 - Cytogenetic diagnosis of malignancy in recurrent meningioma. *The Lancet*; pp.971-973.
- BICKERSTAFF, E.R., SMALL, J.M. and GUEST, I.A. (1958) - "The relapsing course of certain meningiomas in relation to pregnancy and menstruation". *J.Neurol. Neurosurg.Psychiat.* 21, 89-91.
- BIEMOND, A.- Epilepsie und Hirngeschwulst. *Psych. & Neurol.bladen* 1932, No.2.
- BIEMOND, A. - Enkele opmerkingen over delokalisatie van hersentumoren. *Psych. en Neurol.bladen* 1933, 5 en 6.
- BOLLATTI, A., GALLI, G., GANDOLFINI, M., MARINI, G. - Visual and auditory hallucinosis (The only symptoms in a case of meningioma of the lesser sphenoidal wing), *J.Neurosurg. sci*, 24(1) 41-4/1980 jan-mar./ed 1980.10.
- BONNAL, J., CASTERMAN, A., STEVENAERT, A., BROTCHE, J., VANWIJCK, R. 1972 - Les méningiomes des étages antérieurs et moyens de la base du crâne. Conduite à tenir vis-à-vis des envahissements osseux et des prolongements dans les cavités de la face. *Neuro-chirurgie* tome 18 no.5 pp 441-451.

- BONNAL, J., BROTCCHI, J. - Surgery of the superior sagittal sinus in parasagittal meningiomas. *J.Neurosurg*, 48 (6) 935-45/jun 78/ED 1978.10.
- BONNAL, J., BORN, J.D., TREMOULET, M. - Meningiomes Multiples Intracraniens Multiple Intracranial Meningiomas. *Neurochirurgie*, 25(2) 78-83/1979/ ED = 980.02.
- BORGHI, G. 1973 - Extra Spinal Meningiomas. *Acta Neurochirurgica* 29,195-202.
- BOTENGA, S., en de VET, A. - Het röntgenbeeld van de sella turcica. *Ned.Tdschr.v. Gen.*1935 11, 46,p.5302.
- BRENNAN, Tg. jr., RAO, C.W., ROBINSON, W., ITANI, A. - Case report. Tandem lesions:chromophobe adenoma and meningioma. *J. comput.assist. tomography*, 1(4) 517-2-/oct. 77/ED 1978.11.
- BROWN, J.M., CHERRY, A.P. 1971 - Subcutaneous meningioma. *The Medical Journal of Australia* 2; 1072-1073.
- BUDNY, J.L., GLASAUER, F.E., SIL, R. - Rapid Recurrence of Meningioma Causing Intracerebral Hemorrhage *Surg.Neurol.vol.8. november 1977.*
- BUELL, U., NIENDORF, H.P., KAZNER, E., LANKSCH, W., WILSKES, J., STEINHOF, H., GAHR, H. - Computerized transaxial tomography and cerebral serial scintigraphy in intracranial tumor-rates of detection and tumor-type identification: *J.Nucl.Med.* 19(5) 476-9 /mei 78/ED =978.08.
- BURDE, R.M., GITTINGER, J., KELTNER, J.L., MILLER, N.R. - Neuro-Ophthalmologic dilemma:chronic optic neuritis? *Surv.ophtalmol*, 23 (3) 173-6/nov-dec 78/ED = 979.05.
- CALATAYUD-MALDONADO, V., BANZO-MARRACO, J., URIGUEN-SAIZ, M. - Diagnosis of intracranial space-occupying lesions with DTPA-SN-99MTC. *Acta Neurochir. (Wien)*, 41(4) 301-10/1978/ED =978.12.
- CAMPBELL, E., WINFIELD, R.D. - Posterior fossa meningiomas. *J.Neurosurg.*,1948, 5, 131-153.
- CASTELLANO, F., GUIDETTI, B., OLIVECRONA, H. - pterional Meningiomas "en plaque", *J.Neurosurg.*, 1952,9,188.
- CASTELLANO, F., RUGGIERO, G. - Meningiomas of the posteior fossa, *Acta radiol., suppl.*, 1953,104.
- CHUSID, J.G., de GUTIERREZ-MAHONEY, C.G. and MARGULES-LAVERGNE, M.P. (1954) - "Speech disturbances in association with parasagittal frontal lesions" *J.Neurosurg.* 11, 193-204.
- COLEMAN, R.E., COOPER, M.D. - Conventional Methods of Diagnosis Using Nuclear Scan and Recent Progress with Radionuclide Transaxial Tomography. *Natl.Cancer Inst Monogr*, 46 97-108/dec 77/ED 1978.09.
- CRAIG, W.M., BROWN, J.R., OSBORN, J.E. - Tumors of the foramen magnum, *Neurology*, 1956,6, 73-76.
- CROMPTON, R.M., GAUTIER-SMITH, P.C. 1970 - "The prediction of recurrence in meningeiomas". *J.Neurol.Neurosurg.Psychiat.*,33,80-87.
- CUSHING, H. - The meningiomas arising from the olfactory groove, and their removal by the aid of elect-surgery. *Lancet* 1927, I,1329-1339.
- CUSHING, H. and EISENHARDT, B. - Meningiomas arising from the tuberculum sellae: with the syndrome of primary optic atrophy and bitemporaal field defects, combined with a normal sella turcica, in a middle-aged person. *Archiv.Opth.* 1929, I,1-41 and 168-205.
- CUSHING, H: *Intracranial tumours*  
Springfield, I II, Cn. C. Thomas (1928)
- CUSHING, H: *Intracranial tumours*  
Springfield, I II., Cn. C.Thomas (1932)
- DASTUR, D.K. & LALITHA, V.S. 1970 - "Pathological analysis of intracranial space-occupying lesions in 1000 cases including children". *J.Neurol.sci.* 11.501-535.
- DAVIS, R.A., WASHBURN, P.L. july 1970 - Spinal cord meningiomas. *Surgery, Gynecology & Obstetrics.*
- DIEHL, J.T. - Midline angio-tomography of the posterior fossa. *Comput. tomogr*, 2 (3) 251-5/1978 ED =979.03.
- DILENCE, D., CALDERON, H. - Cathétérisme super-sélectief et embolisation des pédicules artériels de deux méningiomes de la fosse postérieure. *Neurochirurgie*, 22 (7) 711-2-/1976/ ED =978.03.

- DOLENC, V. - Microsurgical Removal of Large Sphenoidal Bone Meningiomas. *Acta Neurochir (suppl) (Wien)*, 2 (29 391-6/1979/ED = 980.01.
- DOSCH, J.C., WACKENHEIM, A - Hypodense Meningioma: Computer Tomographic Examination of a Meningioma. *J.Belge Radiol*, 61 (4) 325-34/ 1978/ ED = 979.09.
- DUNN, J.Jr. et Mc GRAIG, W. - Méningiome du plexus choroïde à point de départ du ventricule latéral. Relation d'un cas, *Proc.Staff Meet. Mayo Clin.*, 27 oct. 1954, 29,no. 22, 577-581.
- EGGERT, H.G., SEEGER, W. - Zur Mikrochirurgie der Keilbeinflügelmeningeome. *Neurochirurgia (Stuttg)*, 21(3) 91-103/may 78/ ED = 978.10.
- EHLERS, N., MALMROS, R. 1973 - The Suprasellar meningioma. *Acta Ophthalmologica, supplementum* 121.
- EKONG, C.E., PAINE, K.W., ROZDILSKY, B. - Multiple meningiomas. *Surg.Neurol*, 9(3) 181-4 /mar 78 ED = 1978.07.
- ELLIOTT, H.C. 1969 - The Coverings of the Central Nervous System:Skull and Vertebrae, Meninges and Cerebrospinal Fluid. *Textbook of Neuro-anatomy*. Blackwell Scientific Publications Oxford and Edinburgh.
- ESPAGNO, J., LAZORTHES, Y., HONG, N.V. 1969 - "Angiographie selective de la carotide externe par catheterisme de l'artère temporale superficielle dans le cas de méningiomes". *Rev.Méd. Toulouse V*, pp.359-361.
- EVARD, M., PASSY, V. 1972, december - Von Recklinghausen's disease with multiple meningiomas *The Laryngoscope* no.12 pp 2222-2225.
- FINE, M., BRAZIS, P., PALACIOS, E., NERI, G. - Computed Tomography of sphenoid wing meningiomas: tumor location related to distal edema. *Surg.Neurol*, 13(5) 385-90/1980/may.
- FLYGER, G. (1956). - "Epilepsy following radical removal of parasagittal and convexity meningiomas" *Acta psychiat. neurol. scand.* 31, 245-251.
- FOHANNO, D., METZGER, J., MARGENT, P., PERTUISET, B. 1971 - Les signes de thrombose totale ou partielle du sinus longitudinal supérieur dans les méningiomes parasagittaux. *Neuro-chirurgie*, tome 17, no.1, pp.25 à 32.
- FOKAS, L. 1963 - Demonstration eines Falx tentorium Meningeoms. *Wiener Zeitschrift für Nervenheilkunde*, 20, 273-276.
- FORTUNA, A., GAMBACORTA, D., OCHIPINTI, E.M. september 1969 - Spinal extradural meningiomas. *Neurochirurgia*, volume 12, heft 5.
- FRENAY, J.J., GROEN, J.J., ENDTZ L.J. - Tumours at the spinocranial junction; some clinical and electromyographic aspects in relation to the symptomatology. *Clin Neurol Neurosurg*, 81 (1) 13-25/1979.
- FRIED, H., SCHOECHER, J. - Zur Roentgendiagnostik der Meningiome des Kindes- und Jugendalters. *Zentralbl.Neurochir*, 40(3) 227-38/1979.
- FRIEDMAN, M. - Irradiation of Meningioma: A Prototype Circumscribed Tumor for Planning High-dose Irradiation of the Brain. *Int. J. Radiat Oncol Biol Phys*, 2 (9-10) 949-58/sep-oct 77.
- GARDEUR, D., ALLAR, R., SICHEZ, J.P., METZGER, J. - Posttraumatic Intracranial Meningiomas: Recognition by Computed Tomography in Three Cases. *J.Comput. Assist Tomogr.* 3 (1) 103-4/feb 79/ED 1979.07.
- GASSEL, M.M. 1961 - "False localizing signs" *Archs Neurol.*, Chicago 4, 526-554.
- GAUTIER-SMITH, P.C. 1970 - Parasagittal and Falx Meningiomas. *Butterworth & Co. (Publishers) Ltd.*
- GIROUX, J.C., NOHRA, C. - Anterior Approach for Removal of a Cervical Intradural Tumor: Case Report and Technical Note. *Neurosurgery*; 2 (2) 128-30/mar-apr 78/ ED 1979.05.
- GOIN, D.W. - Surgical Management of Petrous Apex Meningioma. *Laryngoscope*, 89 (2 PT 1) 204-13/febr. 79/ED 1979.07.
- GROSS, S.W., LEVIN, P. - Meningioma of the Falx-Tentorial Angle with Successful Removal: A Case Report; *Journal of the Mount Sinai Hospital*; Vol. XXXII, no.1, jan-febr. 1965.
- GROSS, M.L.P., BOULOUX, P.M., LEGG, N.J. 1979 - Parasagittal Meningioma Presenting as Low-Grade Glioma on Computerised Tomographic Scan. *The Lancet*, april 14, 1979.
- GUIDETTI, B., SPALLONE, A. - Benign extramedullary tumors of the foramen magnum *Surg.Neurol*, 13(1) 9-17/1980 jan/ED = 1980.07.

- GUILLAUME, J., BILLET, R., CARON, J.P., CUCCIA, D. 1957 - Les Méningiomes. Etude Clinique et Chirurgicale Presses Universitaires de France.
- GUILLOT, G., TESSIER, P., GODON, A. 1970 oktober - Faut-il opérer les méningiomes en plaque de l'arête sphénoïdale? *Minerva Neurochirurgica* vol14,pag 293-304.
- HAKUBA, A., HUH, C.W., TSUJIKAWA, S., NISHIMURA, S. - Total removal of a parasagittal meningioma of the posterior third of the sagittal sinus and its repair by autogenous vein graft. Case report. *J.Neurosurg*, 51 (3) 379-82/sept 79/ED= 1979.12.
- HASE, U., REULEN, H.J., SCHUBERT, R., SCHUERMAN, K. - The course of the intracranial pressure and volume-pressure relationship following extirpation of meningiomas and astrocytomas. *Acta Neurochir(Wien)*,44 (3-4) 161-71/1978/ED= 1979.06.
- HEPPNER, F. - Les Méningiomes du 3 ventricule chez L'enfant, *Actapsych.Neurol. scand.*,1955,30,no.3,471-481 .
- HILAL, S.K., CHANG, C.H. - Specificity of Computed Tomography in the Diagnosis of Supra-Tentorial Neoplasms. Consideration of Metastases and Meningiomas. *Neuroradiology*,16 537-9/1978/ED= 1979.07.
- HOESSLY, G.F. and OLIVECRONA, H. 1955 - "Report on 280 cases of verified parasagittal meningiomas". *J.Neurosurg*,12,614-626.
- HOEVENER, G., SCHMIDT, B., MEESE, W. - Fehldiagnosen bei der Diagnostik eines Optikus-Meningioms. *Buech Augenarzt*,73 178-80/1978/ED= 1979.04.
- HOLLENHORST, jr. R.W., HOLLENHORST sr. R.W., MACCARTY, C.S. - Visual Prognosis of Optic Nerve Sheath Meningiomas Producing Shunt Vessels on the Optic Disk: The Hoyt-Spencer Syndrome. *Trans Am Ophthalmol Soc*,75 141-63/1977/ED = 1978.09.
- HOLUB, K. 1956 - "Intrakranielle Meningeome". *Acta Neurochir*,4, 355-401.
- HOLYST, J. - Successful removal of a giant tentorial meningioma. *Neurochirurgia (Stuttg)* 21 (4) 132-5/jul 78/ED=k 1978.11.
- HOROUPIAN, D.S., LAX, F., SUZUKI, K. - Extracerebral Leptomeningeal Astrocytoma Mimicking a Meningioma. *Arch Pathol Lab Med*,103 (13) 676-9/1979 dec/ED= 1980.03.
- HUBER, G. - Reaktive Knochenveraenderungen am Schaedel bei Meningeomen. *Roentgenblaetter*,32(6) 308-13/jun 79/ED= 1979.10.
- IGARASHI, M., ALFORT, B.R., HERNDON, J.W., SAITO, R. september 1971 - Cerebellopontine Meningiomas and the Temporal Bone. *Arch.Otolaryng.*-vol.94.
- KADIS, G.N., MOUNT L.A., GANTI, S.R. - The importance of early diagnosis and treatment of the meningiomas of the planum sphenoidale and tuberculum sellae: a retrospective study of 105 cases. *Surg.Neurol*, 12(5) 367-71/1979 Nov/ED= 1980.04.
- KENDALL, B., PULLICINO, P. - Comparison of Consistency of Meningiomas and CT Appearances. *Neuroradiology*, 18(4) 173-6/1979 oct 31/ED= 1980.06.
- KIEFFER, S.A., LARSON, D.A., GOLD, L.H.A., PRENTICE, W.B., STADIAN E.M., SEYFERT, S. maart 1973 - Rapid Circulation in Intracranial Meningiomas. *Radio-logy* 106;no.3,pp 575-580.
- KONOWALOV, A.N., FEDOROV, S.N., FALLER, T.O., SOKOLOV, A.F., TSCHEREPANOV, A.N. - Zum gegenwaertigen Stand der Behandlung von parasellaeren Meningiomen. *Zentralbl Neurochir*,38 (2) 125-30/1977/ED=1978.06.
- KONOVALOV, A.N., FEDOROV, S.N., FALLER, T.O., SOKOLOV, A.F., TSCHEREPANOV, A.N. - Aktuelle Probleme der chirurgischen Behandlung von parasellaeren Meningiomen. *Zentralbl.Neurochir*,39 (3) 273-84/1978/ED= 1979.08.
- KREBS, H., BACA, I. - Tumoren im Sacrococcygealen bereich. *Arch.Orthop. Trauma surg*,95(3) 187-97/1979/ED= 1980.10.
- KUJAS, M., MESSIMY R., SACHS, M., RACADOT, J. 1973 - Maladie de Von Recklinghausen a forme centrale avec neurinomes et meningiome multiples et gliomatoses associees; *Sem.Höp.Paris*,49,no.52,3523-3537.
- LAWTON-SMITH, J. february 1979 - Neuro-Ophthalmology Update. Symposium: *Neuro-Ophthalmology* volume 86.
- LEE, K.T., TAMAKA, T., OHII, I. - Focally Accentuated Uptake in an Area of Increased Activity in TC-99m HEDP Brain Scans. *J.Nucl Med*,19 (3) 290-1mar 78/ED= 1978.07.

- LEE, Y.Y., LIN, R., HORNER, F.A. - Third Ventricle Meningioma Mimicking a Colloid Cyst in a child, *Am. J. Rad.*,132 (4) 669- 71/apr. 79/ED = 1979.07.
- LEE, K.F., SUH, J.H., LEE, Y.E., BERRY, R.G. - Meningioma of the Paranasal Sinuses. *Neuroradiology*, 17(3) 165-71/23 mar 79/ED= 1979.10.
- LENSHOEK, C. and van der ZALM, H. - Meningiomen van de zijventrikel. *Psychiatrische bladen*, 46:402-7(1942), (cf. *Folia Psych. Neurol.Neurochir. Neerland*).
- LEVIN, P. GROSS, S.W., MALIS L.I., HYMAN KIRSHENBAUM, A., HOLLIN, S.A. 1964, november - Multiple intracranial meningiomas. *Surgery, gynecology & Obstetrics*, vol. 119,1085-1090.
- LINS, E. - Meningeome im Kindesalter. *Neuróchirurgie*,21 (1) 28-31/jan 78/ED= 1978.06.
- LUBIC, L.G. and MAROTTA, J.T. 1954 - "Brain tumor and lumbar puncture". *Archs Neurol.Psychiat.*, Chicago 72,568-572.
- LUNSFORD, L.D., SELKER, R.G. - Prolonged Cerebral "Luxury Perfusion after Removal of a Convexity Meningioma. *Sven Bokforteckn*, 11(4) 312-4/apr 79/ED= 1979.09.
- LUYENDIJK, W. 1954 - "Multiple meningiomas and meningiomatosis". *Acta neurochir.* 3,263-274.
- MACPHERSON, P. 1979 - The Radiology of Orbital Meningioma. *Clin.Radiol.*30, 105-110.
- MAGGI, G., CAPPABIANCA, P. - Tentorial Meningiomas. *Surgical Considerations on 14 Operated Cases. Acta Neurol. (Napoli)*,34(4) 293-302/1979 aug./ED= 1980.06.
- MANI, R.L., HEDGCOCK, M.W., MASS, S.I., GILMOR, R.L., ENZMANN, D.R., EISENBERG, R.L. - Radiographic diagnosis of meningioma of the lateral ventricle. *Review of 22 cases. J.Neurosurg*,49 (2) 249-55/aug 78/ED= 1978.11.
- MANIGLIA, A., PAGE, L.K. - Posterior Cranial Fossa and Temporal Bone Meningioma in a Child Appearing as a Neck Mass. *Otolaryngol Head Neck Surg*, 87(5) 578-83/ 1979 sep-oct/ED= 1980.03.
- MARC, J.A., SCHECHTER, M.M. juli 1974 - Cortical Venous Rerouting in Parasagittal Meningiomas. *Radiology*,vol.112,no.1,pp85-92.
- MARK, L.E., KENNERDELL, J.S., MAROON, J.C., ROSENBAUM, A.E., HEINZ, R., JOHNSON, B.L. - Microsurgical removal of a primary intraorbital meningioma. *Am.J. Ophthalmol.* 86(5) 704-9/no 78/ED= 1979.03.
- MARKWALDER, T.M., SEILER, R.W., MARKWALDER, R.V., HUBER, P., MARKWALDER, H.M. - Meningioma of the anterior part of the third ventricle in a child. *Surg.Neurol.*12 (1) 29-32/jul 79/ED= 1979.10.
- MARKWALDER, T.M., MARKWALDER, R.V., MARKWALDER H.M. - Meningioma of the anterior part of the third ventricle. *Case report. J.Neurosurg.* 50(2) 233-5/ feb 79/ED= 1979.08.
- MELAMED, S.H. SAHAR, A., BELLER A.J. - The recurrence of intracranial meningiomas. *Neurochirurgia* 22(1979) 47-51.
- MERREM, G. 1970 - Die parasagittalen Meningeome. *Acta Neurochirurgica* 23, 203-216.
- MERTEN, D.F., GOODING, C.A., NEWTON, T.H., MALAMUD, N. mei 1974 - Meningiomas of Childhood and Adolescence. *The Journal of Pediatrics*,vol.84,no,5 pp.696-700.
- METZGER, J., GARDEUR, D., NACHANAKIAN, A., MILLARD, J.C. - Comparaison des Tomodensitométrie, Cinégrammographie, et Angiographie dans les Diagnostics Topographique Pré-opératoires de 300 tumeurs Intracrâniennes Sus-Tentorielles. *Neuroradiology*, 16 495-8/1978/ED= 1979.07.
- MILKHAEL, M.A. - Case report: Diminished density surrounding a meningioma, verified to be an overlying cystic astrocytoma. *Journal of Computer Assisted Tomography*, 1(3) 349-51/juli 77/ED= 1978.11.
- MINTSCHEV, D., KOINOV, R. - Elektroenzephalographische und rheoenzephalographische Untersuchungen bei meningeovasculaeren Tumoren des Grosshirns. *Psychiatr.Neurol.Med.Psychol.*(Leipz),29 (11) 683-8/nov.77/ED= 1978.06.
- MOELLER, G., HATAM, A., OLIVECRONA, H. - The differential diagnosis of pontline angle meningioma and acoustic neuroma with computed tomography. *Neuroradiology*,17(1) 21-3/24 nov 78/ED= 1979.10.

- MOUILLON, M., REIGER, M., ROMANET, J.P., BERGE M., CROUZET, G., PASQUIER, B. - Méningiome en plaque del l'orbite (a propos d'une observation) Bull.Soc.Ophthalmol. Fr. 78(1) 25-9/jan 78/ED= 1979.05.
- MUNK, J., PEYSER, E., GRUSZKIEWICZ, J. 1969 - Radiation induced intracranial meningiomas. Clin.Radiol. 20,90-94.
- NAKAGAWA, H., LUSINS, J.O. - Biplane computed tomography of intracranial meningiomas with extracranial extension. J.Comput.Assist Tomogr,4(4) 478-83/1980 Aug/ED= 1980.11.
- NEW, P.F., ARONOW, S., HESSELINK, J.R. - National Cancer Institute study: evaluation of computed tomography in the diagnosis of intracranial neoplasms IV Meningiomas. Radiology, 136 (3) 665-75/1980 sep/ED = 1980.12.
- NICHOLSON, A.N. and TURNER, E.A. 1964 - "Parkinsonism produced by parasagittal meningiomas" J.Neurosurg.21,104-113.
- NUMAGUCHI, Y., KISHIKAWA, I., IKEDA, J., TSUKAMOTO, Y., FUKUI, M., KITAMURA, K., MATSUURA, K. - Angiographic Diagnosis of Acoustic Neurinomas and Meningiomas in the Cerebellopontine Angle--A Reappraisal.Neuroradiology, 19(2) 73-80/1980/ED=1980.08.
- OBERSON, R. 1975 - Myeloscintigraphy. Acta Radiologica, supplement 347.
- OGLESNEV, K.J. - Zur chirurgischen Behandlung von Tumoren im Bereich des Tentoriums. Zentralbl.Neurochir, 39(2) 177-84/1978/ED= 1979.05.
- OHAEBGULAM, S.C. - Ectopic epidural calvarial meningioma - Surg.Neurol,12 (1) 33-5/jul 79/ED= 1979.10.
- PELLET, W., SALAMON, G., COMBALBERT, A., PAILLAS, J.E. 1969 - La Vasculari-sation des Méningiomes. Neuro-chirurgie,Paris,tome 15,no.6 pp413 à 438.
- PETIT-DUTAILLIS, D., DAUM, S. - Les méningiomes de la fosse postérieure, Rev. neurol.,1949,81, 557-573; 1950,83,241-256.
- PETIT-DUTAILLIS, D., GUIOT, G. et PARINO, F. - Méningiomes tentoriels perforants, Rev.neurol.,1953, 89,no.6,523-525
- PETIT-DUTAILLIS, D. and PERTUISET, B. 1955a. - "Les méningiomes de la faux du cerveau. I-Etude anatomique et clinique". Neuro-Chirurgie 1, 29-44.
- - (1955b). - "Les méningiomes de la faux du cerveau. II - Etude diagnostic et therapeutique." Neuro-Chirurgie 1, 137-152.
- PLANIOL, T. and BETTI, O. 1961 - "Diagnostic des méningiomes intracranien par la gamma-encephalographie" Revue neurol.105.420-429.
- POEYHOENEN, L., HEIKKINEN, J., VEKALAHTI, I. - Two different primary tumours of the brain in a patient with breast cancer. Eur. J.Nucl.Med.4(6) 483-4/ 1979 Dec/ED= 1980.05.
- PODLAS, H., SNYCKERS, F.D. - A typical intracranial meningiomas. S.Afr.Med J.57 (3) 85-90/1980 jan 19/ED= 1980.12.
- RICHARD, K.E., FROWEIN, R.A., FRIEDMANN, G. 1968 - Temporale Meningeome. Zentralblatt für Neurochirurgie,band 29,Heft 2/3
- ROSENCRANTZ, M., STATTIN, S. juli 1972 - Extradural meningiomas. Acta Radiologica,vol.12,fasc.4.
- ROZARIO, R., ADELMAN, L., PRAGER, R.J., STEIN, B.M. - Meningiomas of the Pineal Region and Third Ventricle. Neurosurgery,5(4) 489-5/1979 okt/ED= 1980.06.
- RUSSELL, E.J., GEORGE, A.E., KIRCHEFF, I.I., BUDZILOVICH, G. - A typical computed tomography features of intracranial meningioma. Radiology, 135(3) 673-82/1980 jun/ed= 1980.10.
- SAGER, W.D., THALHAMMER, M., FUEGER, G.F. - Vergleichende Hirnszintigraphie mit 99mTc-Perthechnetat and 99mTc-Zitrat. Nuklearmedizin,16 (6) 257-9/dec 77/ED= 1978.05.
- SALAMON, G.M., COMBALBERT, A., RAYBAUD, C., GONZALEZ, J. 1971 december - An angiographic study of meningiomas of the posterior fossa. J.Neurosurg.Volume 35.
- SARTOR, K., FLIEDNER, E., PFINGST, E. - Angiographic demonstration of cervical extradural meningioma. Neuroradiology, 14(3) 147-9/14 dec 77/ED= 1978.04.
- SAVOIARDO, M., PASSERINI, A., ALLEGGRANZA, A. - The hypodense Meningioma: Report of Two Cases. Neuroradiology;16 558-60/1978/ED= 1979.07.
- SCHAEFER, E.R. 1965 - Recidiefhaufigkeit bei Meningeomen. Acta Neurochir.vol.XIII 186.



- SCHARRER, E., BRUNNGRABER, C.V. 1974 - "Über multiple Meningeome". J.Neurol.207,227-246.
- SEUTIN, B., CORNELIS, G., VANDRESSE, J.H. - Signes Précoces du méningiome de l'angle antérieur du chiasma: "pneumosinus dilatans et hyperostose et blistering". J.Belge Radiol, 62(6) 587-95/1979/ED=1980.07.
- SHUANGSHOTI, S., PANYATHANYA, R. aug. 1973 - Ectopic Meningiomas. Arch Otolaryngol, vol.98.
- SIMPSON, D. 1957 - "The recurrence of intracranial meningiomas after surgical treatment". J.Neurol.Neurosurg.Psychiat. 20, 22-39.
- STRASBERG, Z., KIRSCHBERG, G., TUTTLE, R.J., HOLGATÉ, R.C. 1977 - Meningioma of torcular simulating dural arterio venous malformation. CMA Journal, september 17.
- STROTHER, G.M., HOYT, W.F., APPEN, R.E., NEWTON, T.H. - Meningiomatous changes in the optic canal: a polytomographic study. Radiology, 135(1) 109-14/1980 apr./ED=1980.07.
- SYMON, L., JAKUBOWSKI, J. - Clinical Features, Technical Problems, and Results of Treatment of Anterior Parasellar Meningiomas. Acta Neurochirurg, suppl 28, 367-370,1979.
- SYNOWITZ, H.J., UNGER, R.R., LEHMANN, R., MISCALIK, M. - Das Meningeom unter dem klinischen Aspekt von Erstsymptom, Anamnesedauer und neurologisch-ophthalmologischen Ausfallsercheinungen. Zentralbl. Neurochir,39(2) 197-208/1978/ED=1979.05.
- TANS, J.T., de JONGH, I.E. - Computed Tomography of Supratentorial Meningioma. Clin.Neurol.Neurosurg,80(1) 10-21/1977/ED=1978.04.
- TROBE, J.D., GLASER, J.S., POST, J.D., PAGE, L.K. - Bilateral Optic canal-Meningiomas: A Case Report. Neurosurgery,3(1) 68-74/jul-aug 78/ED=1978.12.
- VASSILOUTHIS, J., AMBROSE, J.A.E. - Intraventricular Meningioma in a Child. Surg.Neurol.vol.10.august 1978.
- VASSILOUTHIS, J., AMBROSE, J. - Computerized tomography scanning appearances of intracranial meningiomas. J.Neurosurg.50:320-327,1979.
- VASUDEVA DEVADIGA, K., GASS, H. september 1972 - Multiple Spinal Cord Meningiomas. Neurology India, Volume XX,no.3.
- De VET, A.C. 1936 - Over de diagnostiek van het Meningioma Cerebri. Scheltema & Holkema's Boekhandel en Uitgeversmaatschappij N.V. Amsterdam.
- De VET, A.C. and PONSSEN, E. 1962 - "Meningiomas intracranii et epilepsie". Neuro-Chirurgie 8,363-369.
- VLAJIC, I., WAPPENSCHMIDT, J. - The meningioma of the sphenoidal plane. Acta Neurochir. (Wien), 49(1-2) 23-33/1979/ED=1980.05.
- WAKAT, M.A., COWAN, R.J. - Plasmacytoma Simulating Meningioma on Brain Scan. Clin Nucl Med, 4 (8) 327-9/aug 79/ED=1979.12.
- WALSH, J. 1969 - "Meningeoma: a late complication of headinjury". The medical journal of Australia.
- WALSHE, F.M.R. 1961 - "Head injuries as a factor. in the aetiology of intracranial meningioma" Lancet 2, 993-996.
- WASSERKRUG, R., PEYSER, E., LICHTIG, G. - Extracranial Bone Metastases from Intracranial Meningiomas. Surg.Neurol,12(6) 480-4/1979 dec/ED=1980.05.
- WEISBERG, L.A. - Computed tomography in the diagnosis of intracranial meningioma. Comput tomogr, 3(2) 115-24/1979/ED=1979.12.
- WIGGLI, U., OBERSON, R. 1973 - Intrakranielle Hyperplasie sphenoidaler Zellen als Zeichen eines Meningeoms. Schweizerische Medizinische Wochenschrift, 103,nr.43.
- WILSON, W.B., GORDON, M., LEHMAN, R.A. - Meningiomas confined to the optic canal and foramina. Surg.Neurol,12(1) 21-8/jul 79/ED=1979.10.
- WOLFF, M., RANKOW, R.M. september 1971 - Meningioma of the parotid gland: an insight into the pathogenesis of extracranial meningiomas. Human pathology-volume 2, nummer 3.
- ZULCH K.J. (1953)  
"HIRNGESCHWULSTE als SCHADIGUNGSFOLGE"  
ARZNEIMITTEL - FORSCH. 7, 535 -543

