

ESTUDI DE CASOS

Gran masa torácica a estudio

Great thoracic mass to study

Maria Cerdà Moncadas¹, Adriana Marcelo Quintero Duarte², Maria Teresa Janer Maeso³, Esther Anton Valentí², Manuel del Rio Vizoso⁴, Elisa Torres del Pliego⁴

1. Servicio de Neumología 2. Servicio de Anatomía Patológica
3. Servicio de Medicina Intensiva 4. Unidad de Hospitalización a Domicilio

Correspondencia

Elisa Torres del Pliego
Unidad de Hospitalización a domicilio, Planta 0, modulo F.
Hospital Universitario Son Espases - Carretera de Valldemossa, 79
07010 - Palma de Mallorca
E-mail: elisa.torres@ssib.es

Recibido: 7 - XI - 2017
Aceptado: 13 - XII - 2017

doi: 10.3306/MEDICINABALEAR.33.01.62

Resumen

Varón de 70 años, con hipertensión arterial y esquizofrenia, que presenta síndrome constitucional y disnea. Ingresa para estudio y tratamiento de gran masa torácica izquierda y lesiones isquémicas en dedos de la mano. El paciente se negó a la realización de otros estudios complementarios. Desafortunadamente, presentó evolución desfavorable hasta el fallecimiento.

Palabras clave: masa torácica, síndrome paraneoplásico y melanoma maligno

Abstract

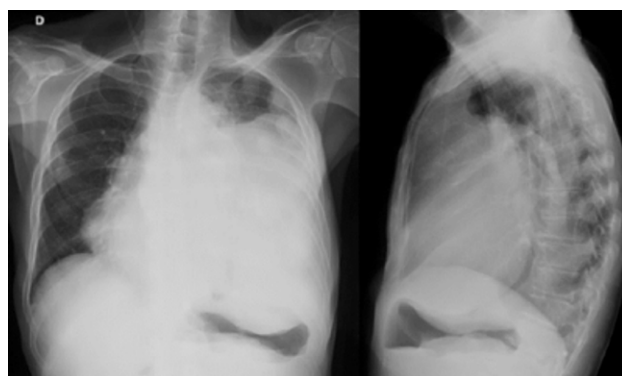
A 70-years-old man with arterial hypertension and schizophrenia presented with constitutional syndrome and dyspnea. He was admitted for study and treatment of large left thoracic mass and fingers ischemic lesions. The patient refused to carry out other complementary studies. Unfortunately, he presented poor evolution until death.

Keywords: thoracic mass, paraneoplastic and malignant melanoma

Descripción del caso

Se presenta el caso de un varón de 70 años sin alergias ni hábitos tóxicos. Hipertensión arterial y esquizofrenia como únicos antecedentes, sin seguimiento médico ni medicación habitual. Consulta por dolor de espalda de larga evolución que no cede con analgesia menor, junto con disnea con ortopnea que le obliga a dormir sentado y síndrome constitucional con pérdida de más de 15 kg. En la exploración se muestra un hombre caquéctico, pálido y con signos de deshidratación. Frecuencia respiratoria de 35 rpm con saturación de oxígeno basal de 98%. En la auscultación hipofonesis en hemitórax izquierdo, edemas pretibiales bilaterales y lesiones isquémicas en los dedos de las manos. En las pruebas analíticas iniciales destacan: ácido láctico de 7,2 mmol/L, discreta linfopenia, PCR 4,21 mg/dl, LDH 789 U/L. En la radiografía de tórax (**Figura 1**) se distingue una ocupación del hemitórax izquierdo hasta el ápex con desplazamiento de la silueta cardiaca hacia la derecha, borramiento del hemidiafragma izquierdo e impronta sobre cámara gástrica. Los hemocultivos y las serologías para VIH, VHC

Figura 1: Radiografía de tórax.



y VHB son negativas. En frotis cutáneo de herida de la pierna crecieron enterobacterias y pseudomonas. Respecto a los marcadores tumorales, únicamente es positiva la enolasa específica neuronal (112 ng/ml). En el estudio de autoinmunidad se detectan anticuerpos anti-

nucleares –título 1/160– con patrón nucleolar. El ecocardiograma transtorácico muestra masa heterogénea que comprime cavidades cardíacas. Una hemodinámica arterial de los miembros superiores confirma isquemia de los dedos con pulsos radiales conservados. El paciente se niega a la realización de más pruebas complementarias por lo que se inicia tratamiento analgésico, antiinflamatorio, antibiótico y anticoagulante. Pese a dichas medidas, presenta melenas, deterioro renal, acidosis metabólica, hiperpotasemia e inestabilidad hemodinámica siendo éxitus en pocas horas.

Discusión

Previamente al desarrollo del diagnóstico diferencial, se destacarán algunos aspectos relevantes del caso. Se trata de un paciente con síndrome constitucional con rápida y fatal evolución. Al observar la radiografía de tórax (**Figura 1**) y teniendo en cuenta los resultados de las pruebas realizadas, la imagen corresponde con gran masa torácica que ocupa mediastino anterior y medio.

Existen varios tumores con predilección por el mediastino (**Tabla I**), pero nos centraremos en los que cursan con grandes masas torácicas y rápida evolución¹. En primer lugar, algunos tumores tímicos como el timoma y la neoplasia tímica –carcinoma tímico y tumor carcinoide tímico– pueden llegar a formar grandes tumores.

El primero de ellos es la masa tímica, más común en adultos y que suele afectar a pacientes mayores de 40 años. Por otro lado, menos del 1% tienden a malignizar, el 50% presentan síndromes paratímicos –Miastenia Gravis, hipogammaglobulinemia y aplasia de serie roja–

sólo en el 5% de los casos se objetivan metástasis en el momento del diagnóstico.

Las neoplasias tímicas en cambio, se caracterizan por ser más frecuentes en el género masculino y ser más agresivas. Tienen una supervivencia de 24% a los 5 años y en el 60% de los casos se objetivan metástasis al diagnóstico²⁻⁵.

El carcinoide tímico suele cursar con elevación de la enolasa específica neuronal, marcador usado como factor pronóstico y marcador de actividad de algunos tumores. Se encuentra elevado en varios procesos malignos como el seminoma, metástasis cerebrales, tumores neuroendocrinos y melanoma; pero también en algunos procesos benignos como infecciones meningéas y encefálicas, epilepsia y esquizofrenia.

Por otro lado, los linfomas también pueden cursar con grandes masas mediastínicas y tener crecimiento rápido y agresivo. En el 50% de los casos causan síntomas sistémicos y pueden afectar a pleura, pulmón y hueso. La mayoría de ellos afectan a pacientes jóvenes, pero algunos como el linfoma de Hodgkin pueden afectar a pacientes mayores de 50 años⁶.

Muchas neoplasias, como los tumores pulmonares, renales y procesos linfoproliferativos, tienen títulos elevados de anticuerpos antinucleares (ANA)⁹. Tienen baja especificidad y sensibilidad como marcador tumoral, pero sirven como marcador pronóstico. Además, se encuentran elevados tras el tratamiento con algunos fármacos, en enfermedades sistémicas, autoinmunes o infecciosas.

Los tumores germinales de origen extragonadal como el seminoma y los tumores no seminomatosos también son los causantes de grandes masas torácicas. El seminoma es un tumor de crecimiento lento, de excelente pronóstico y con una supervivencia a largo plazo del 60 al 80%. Los tumores no seminomatosos, son más agresivos y tienen frecuencia a metastatizar a nivel ganglionar y a distancia. Estos últimos cursan con elevación de marcadores hormonales como la gonadotropina coriónica humana o BHCG –en el 100% de los coriocarcinomas– y la alfafetoproteína o AFP –en el 90% de los casos.

Lógicamente, las neoplasias pulmonares no pueden descartarse en este caso. Existen varios tipos histológicos (**Tabla II**), pero sólo algunos de ellos se presentan como tumores de gran tamaño⁷⁻¹³.

El adenocarcinoma, suele afectar a mujeres, ser de localización periférica y estar menos relacionado con el tabaquismo. Por otro lado, tienen un crecimiento silente, en el momento del diagnóstico pueden cursar con metástasis óseas y, sin tratamiento tienen una supervivencia a los 5 años de un 1%. El carcinosarcoma y el carcinoma pleomórfico son tumores pulmonares muy agresivos y de crecimiento rápido con predilección por el géne-

Tabla I: Masas de mediastino anterior y medio.

| Mediastino Anterior | |
|-----------------------------------|--------------------------------|
| Timo | Timoma |
| | Carcioma tímico |
| | Tumor carcinoide tímico |
| | Timolipoma |
| | Quiste tímico |
| Tumores germinales extragonadales | Teratoma |
| | Seminoma |
| | Tumor germinal no seminomatoso |
| Linfoma | |
| Hemangioma | |
| Fibroma | |
| Fibrosarcoma | |
| Quiste tímico | |
| Linfangioma | |
| Tiroides | Bocio mediastinal |
| | Adenoma paratiroides |
| Mediastino Medio | |
| Quistes primarios | Broncogénicos |
| | Pericárdicos |
| Adenopatías | |
| Hernia de Morgagni | |
| Linfomana | |

ro masculino. Generan síntomas por compresión como dolor torácico, tos y disnea. Un 25-30% de ellos tiene metástasis óseas al diagnóstico y la supervivencia a los 5 años es de un 10-20%.

No podemos dejar de nombrar los tumores neuroendocrinos pulmonares como los tumores carcinoides, los tumores de células grandes y el tumor de células pequeñas (microcítico). Todos ellos presentan elevación de la enolasa específica neuronal, pero únicamente los tumores de células grandes y el tumor microcítico tienen un comportamiento más agresivo, con metástasis óseas al diagnóstico y con peor pronóstico. El tumor de células pequeñas es el de peor pronóstico y el más relacionado con síndromes paraneoplásicos pudiendo producir síntomas sistémicos y alteraciones endocrinológicas, metabólicas, osteoarticulares, neurológicas, hematológicas, vasculares, renales y mucocutáneas. En el caso presentado, se evidenció isquemia de los dedos de las manos sin más alteraciones analíticas reseñables, por lo que podría explicarse como un proceso vascular paraneoplásico (vasculitis).

Lesiones congénitas como quistes broncogénicos, lesiones infecciosas como abscesos pulmonares u otras enfermedades inflamatorias, pueden formar grandes masas torácicas, pero en la mayoría de los casos y bajo tratamiento, tienen buena evolución y buen pronóstico.

Por último, es importante destacar los tumores metastásicos pulmonares. Los que más frecuentemente metastatizan al pulmón, son el osteosarcoma, el sarcoma de partes blandas, el melanoma, los tumores renales, los tumores germinales, los tumores de pulmón, los tumores de cabeza y cuello, el cáncer colorrectal, el cáncer de próstata y el cáncer gástrico¹⁴.

En conclusión, la etiología más probable es una evolución fulminante con fallo multiorgánico de una neoplasia en estadio avanzado (probable afectación metastásica). Teniendo en cuenta lo expuesto, podría tratarse de un proceso linfoproliferativo, una neoplasia tímica, un tumor primario pulmonar o un tumor metastásico pulmonar.

Examen anatómico y patológico postmortem

Adulto caucásico, delgado, externamente lesiones eritematosas en extremidades inferiores. Los pulpejos de mano derecha violáceos, con necrosis distal del tercer dedo, sin otros hallazgos. A la apertura de cavidades se observa gran masa tumoral, ocupando la totalidad del hemitórax izquierdo, mediastino y parcialmente flanco superior izquierdo (**Figura 2**). En la extracción, la tumoración, hiperpigmentada, carnosa, de 34cm y 5000g, estaba adherida firmemente a tejidos blandos y reja costal izquierda, contactando con cuerpos vertebrales torácicos y adherida focalmente a la adventicia de la aorta

ascendente. Se realizan cortes sagitales, logrando exponer las cavidades cardíacas, globalmente infiltradas con compromiso extenso de pericardio y miocardio. Las válvulas cardíacas presentan aisladas calcificaciones nodulares, sin vegetaciones. El pulmón izquierdo estaba reemplazado por la masa, dejando una pequeña cuña pulmonar del lóbulo inferior. El pulmón derecho pesaba 330 gramos, hiperinsuflado, con áreas de aspecto enfisematoso, sin lesiones al corte.

En tracto digestivo, a nivel de la región ileocecal, nódulo submucoso de 5,5cm. sin compromiso de la serosa visceral, con presencia de adenopatía satélite (**Figura 3**). En las glándulas suprarrenales nódulos tumorales, bilaterales, el mayor de 7cm. Los cortes seriados del encéfalo –fijados– muestran una lesión ocupante de espacio, cavitada, de 1,8 cm de diámetro, entre el surco del cíngulo, en estrecho contacto con el atrio del ventrículo lateral izquierdo (**Figura 4**). En la muestra de tejido y, tras estudio citológico con extensiones y tinción, se encuentran extendidos abundantemente celulares, constituidos por una población de células pleomórficas, sobre un fondo sucio, con abundantes depósitos de pigmento de aspecto melánico.

Se realizó exéresis de todas las lesiones cutáneas pigmentadas, sin demostrarse en el estudio histopatológico posterior de las mismas que se trataran de tipo melánico, ni evidenciando signos histológicos de regresión tumoral. Las lesiones de los pulpejos mostraron necrosis epidérmica, sin trombos tumorales, depósitos de fibrina, ni signos de vasculitis infecciosa.

El estudio histológico demostró que todos los implantes tumorales se correspondían con la misma neoplasia, constituida por grupos sólidos de células pleomórficas, algunas multinucleadas, con depósitos de pigmento de tipo melánico y extensas áreas de necrosis, positivas con técnicas de inmunohistoquímica para S100, HMB45 y MelanA (**Figura 5**). Con microscopía electrónica se demostró la presencia de premelanosomas en las células tumorales, el análisis para la mutación BRAFV600 con método Cobas4800 resultó No Mutado y el estudio FISH para la traslocación EWSR1 fue negativo (<20%).

Se considera entonces que se trata de un Melanoma Maligno Metastásico de Primario Desconocido con compromiso pulmonar, cardíaco, digestivo, glándulas suprarrenales, y sistema nervioso central, asociado a un síndrome vascular acral paraneoplásico.

Conclusión

El melanoma maligno es una entidad heterogénea, con diferentes alteraciones moleculares y presentaciones clínicas. El 90% de los casos corresponde al melanoma maligno cutáneo asociado a los epitelios, con un papel patogénico importante de la radiación UV, y el no asociado a epitelios con

Tabla II: Clasificación histológica de los tumores de pulmón de la OMS 2015.

| | |
|------------------------------------------------------------------------------------------------------------------------------------------------------------------------------------------------------------------------------------------------------------------------------------------------------------------------------------------------------------------------------------------------------------------------------------------------------------------------------------------------------------------------------------------------------------------------------------------------------------------------------------------------------------------------------------------------------------------------------------------------------------------------------------------------------------------------------------------------------------------------------------------------------------------------------------------------------------------------------------------------------------------------------------------------------------------------------------------------------------------------------------------------------------------------------------------------------------------------------------------------------------------------------------------------------------------------------------------------------------------------------------------------------------------------------------------------------------------------------------------------------------------------------------------------------------------------------------------------------------------------------------------------------------------------------------------------------------------------------------------------------------------------------------------------------------------------------------------------------------------------------------------------------------------------------------------------------------------------------------------------------------------------------------------------------------------------------------------------------------------------------------------------------------------------------------------------------------------------------------------------------------------------------------------------------------------------------------------------------------------------------------|--------------------------------------------------------------------------------------------------------------------------------------------------------------------------------------------------------------------------------------------------------------------------------------------------------------------------------------------------------------------------------------------------------------------------------------------------------------------------------------------------------------------------------------------------------------------------------------------------------------------------------------------------------------------------------------------------------------------------------------------------------------------------------------------------------------------------------------------------------------------------------------------------------------------------------------------------------------------------------------------------------------------------------------------------------------------------------------------------------------------------------------------------------------------------------------------------------------------------------------------------------------------------------------------------------------------------------------------------------------------------------------------------------------------------------------------------------------------------------------------------------------------------------------------------------------------------------------------------------------------------------------------------------------------------------------------------------------------------------------------------------------------------------------------------------------------------------------------------------------------------------------------------------------------------------------------------------------------------------------------------------------------------------------------------------------------------------------------------------------------------------------------------------------------------------------------------------------------------------------------------------------------------------------------------------------------------------------------------------------------------------------------------------------------------------------------------------------------------------------------------------------------------------------------------------------------------------------------------------------------------|
| <p>1. Adenocarcinoma</p> <ul style="list-style-type: none"> 1.1. Lepidico 1.2. Acinar 1.3. Papilar 1.4. Micropapilar 1.5. Sólido 1.6. Invasivo <ul style="list-style-type: none"> 1.6.1. Mucinoso 1.6.2. Mixto, mucinoso-no mucinoso 1.8. Coloide 1.9. Fetal 1.10. Entérico 1.11. Mínimamente invasivo <ul style="list-style-type: none"> 1.11.1. No mucinoso 1.11.2. Mucinoso 1.12. Lesiones preinvasivas <ul style="list-style-type: none"> 1.12.1. Hiperplasia adenomatosa atípica 1.12.2. Adenocarcinoma <i>in situ</i> <ul style="list-style-type: none"> 1.12.2.1. No mucinoso 1.12.2.2. Mucinoso <p>2. Carcinoma escamoso</p> <ul style="list-style-type: none"> 2.1. Queratinizante 2.2. No queratinizante 2.3. Basaloide 2.4. Lesión preinvasiva <ul style="list-style-type: none"> 2.4.1. Carcinoma escamoso <i>in situ</i> <p>3. Tumores neuroendocrinos</p> <ul style="list-style-type: none"> 3.1. Carcinoma de célula pequeña <ul style="list-style-type: none"> 3.1.1. Carcinoma de célula pequeña combinada 3.2. Carcinoma neuroendocrino de célula grande <ul style="list-style-type: none"> 3.2.1. Carcinoma neuroendocrino de célula grande combinado 3.3. Tumor carcinoide <ul style="list-style-type: none"> 3.3.1. Típico 3.3.2. Atípico 3.4. Lesión pre-invasiva <ul style="list-style-type: none"> 3.4.1. Hiperplasia idiopática pulmonar difusa de células neuroendocrinas <p>4. Carcinoma de célula grande</p> <p>5. Carcinoma adenoescamoso</p> <p>6. Carcinoma pleomórfico</p> <p>7. Carcinoma de células fusiformes</p> <p>8. Carcinoma de células gigantes</p> <p>9. Carcinosarcoma</p> <p>10. Blastoma pulmonar</p> <p>11. Carcinomas inclasificables y otros</p> <ul style="list-style-type: none"> 11.1. Carcinoma linfoepitelioma-<i>like</i> 11.2. Carcinoma NUT | <p>12. Tumor tipo glándula salival</p> <ul style="list-style-type: none"> 12.1. Carcinoma mucoepidemoide 12.2. Carcinoma adenoide quístico 12.3. Carcinoma epitelial-mioepitelial 12.4. Adenoma pleomórfico <p>13. Papilomas</p> <ul style="list-style-type: none"> 13.1. De células escamosas <ul style="list-style-type: none"> 13.1.1. Exofísico 13.1.2. Invertido <p>14. Adenomas</p> <ul style="list-style-type: none"> 14.1. Neumocitoma esclerosante 14.2. Adenoma alveolar 14.3. Adenoma papilar 14.4. Cistoadenoma mucinoso 14.5. Adenoma de glándula mucosa <p>15. Tumores mesenquimales</p> <ul style="list-style-type: none"> 15.1. Hamartoma pulmonar 15.2. Condroma 15.3. Tumores PEComatosos <ul style="list-style-type: none"> 15.3.1. Linfangioleiomiomatosis 15.3.2. PEComa benigno <ul style="list-style-type: none"> 15.3.2.1. Tumor de células claras 15.3.3. PEComa maligno 15.4. Tumor congénito peribronquial miofibroblástico 15.5. Linfangiomatosis difusa pulmonar 15.6. Tumor miofibroblástico inflamatorio 15.7. Hemangioendoceloma epiteloide 15.8. Blastoma pleuropulmonar 15.9. Sarcoma sinovial 15.10. Sarcoma intimal de la arteria pulmonar 15.11. Sarcoma pulmonar mixoide con translocación de EWSR1-CREB1 15.12. Tumores mioepiteliales <ul style="list-style-type: none"> 15.12.1. Mioepitelioma 15.12.2. Carcinoma mioepitelial <p>16. Tumores linfohistiocíticos</p> <ul style="list-style-type: none"> 16.1. Linfoma extranodal de la zona marginal asociado a mucosas (MALT) 16.2. Linfoma B difuso de células grandes 16.3. Granulomatosis linfomatoide 16.4. Linfoma B de células grandes intravascular 16.5. Histiocitosis de células de Langerhans pulmonar 16.6. Enfermedad de Erdheim-Chester <p>17. Tumores de origen ectópico</p> <ul style="list-style-type: none"> 17.1. Tumores de células germinales <ul style="list-style-type: none"> 17.1.1. Teratoma maduro 17.1.2. Teratoma inmaduro 17.2. Timoma intrapulmonar 17.3. Melanoma 17.4. Meningioma, NOS <p>18. Tumores metastáticos</p> |
|------------------------------------------------------------------------------------------------------------------------------------------------------------------------------------------------------------------------------------------------------------------------------------------------------------------------------------------------------------------------------------------------------------------------------------------------------------------------------------------------------------------------------------------------------------------------------------------------------------------------------------------------------------------------------------------------------------------------------------------------------------------------------------------------------------------------------------------------------------------------------------------------------------------------------------------------------------------------------------------------------------------------------------------------------------------------------------------------------------------------------------------------------------------------------------------------------------------------------------------------------------------------------------------------------------------------------------------------------------------------------------------------------------------------------------------------------------------------------------------------------------------------------------------------------------------------------------------------------------------------------------------------------------------------------------------------------------------------------------------------------------------------------------------------------------------------------------------------------------------------------------------------------------------------------------------------------------------------------------------------------------------------------------------------------------------------------------------------------------------------------------------------------------------------------------------------------------------------------------------------------------------------------------------------------------------------------------------------------------------------------------|--------------------------------------------------------------------------------------------------------------------------------------------------------------------------------------------------------------------------------------------------------------------------------------------------------------------------------------------------------------------------------------------------------------------------------------------------------------------------------------------------------------------------------------------------------------------------------------------------------------------------------------------------------------------------------------------------------------------------------------------------------------------------------------------------------------------------------------------------------------------------------------------------------------------------------------------------------------------------------------------------------------------------------------------------------------------------------------------------------------------------------------------------------------------------------------------------------------------------------------------------------------------------------------------------------------------------------------------------------------------------------------------------------------------------------------------------------------------------------------------------------------------------------------------------------------------------------------------------------------------------------------------------------------------------------------------------------------------------------------------------------------------------------------------------------------------------------------------------------------------------------------------------------------------------------------------------------------------------------------------------------------------------------------------------------------------------------------------------------------------------------------------------------------------------------------------------------------------------------------------------------------------------------------------------------------------------------------------------------------------------------------------------------------------------------------------------------------------------------------------------------------------------------------------------------------------------------------------------------------------------|

alteraciones genéticas y moleculares específicas, como el uveal (mutación GNAQ/GNA11). En nuestro caso, a pesar de que la enucleación no fue realizada, es poco probable, ya que se describe que aproximadamente el 93% de los melanomas uveales presentan metastásis hepáticas, siendo la gran mayoría de morfología fusocelular.

El melanoma metastático con tumor primario desconocido se describe en un 3,2% de los casos de melanoma, se presenta como un primario oculto, siendo dos veces más frecuentes en hombres, en la quinta a sexta

década de la vida¹⁵. La etiología es desconocida y se han sugerido múltiples hipótesis, siendo la más apoyada la regresión espontánea del tumor primario mediada por mecanismos inmunes. La regresión parcial ha sido reportada en 9 a 46% de los casos de melanoma primario conocido, lo cual indica la viabilidad de esta hipótesis, aunque no es regla general¹⁶⁻¹⁷. Las nuevas terapias dirigidas contra el melanoma maligno metastático (inmunoterapia), son producto del estudio de los mecanismos inmunes que llevan a la regresión de las lesiones cutáneas, mejorando la supervivencia en estos pacientes¹⁸.

Bibliografía

- López Pedreira MR, Cartón Sánchez P, Muñoz Colindres I, Ruiz García JL, Andres García N, Esteban Casado R. Diagnóstico diferencial de las masas pulmonares no neoplásicas. SERAM 2014.
- Shimosato Y, Mukai K. Tumors of the mediastinum. In: Rosai J, ed. Atlas of tumor pathology, 3rd series, fascicle 21. Washington, DC: Armed Forces Institute of Pathology, 1997
- Thymolipoma of the anterior mediastinum: Videothoroscopic removal using a bilateral approach. *Thorac Cardiovasc Surg*, 2006;54:435-7
- Suster S, Rosai J. Thymic carcinoma. A clinicopathological study of 60 cases. *Cancer* 1991; 67: 1025-32
- Nasseri F, Eftekhari F. Clinical and radiologic review of the normal and abnormal thymus: pearls and pitfalls. *Radiographics*. 2010; 30(2):413-28.
- Cheson BD, Fisher RI, Barrington SF, Cavalli F, Schwartz LH, Zucca E, et al. Recommendations for Initial Evaluation, Staging, and Response Assessment of Hodgkin and Non-Hodgkin Lymphoma: The Lugano Classification. *J Clin Oncol*. 2014;32:1-10.
- Beasley MB, Brambilla E, Travis WD. The 2004 World Health Organization classification of lung tumors. *Semin Roentgenol*. 2005;40:90-97. doi: 10.1053/j.ro.2005.01.001
- Franks TJ, Galvin JR. Sarcomatoid carcinoma of the lung: histologic criteria and common lesions in the differential diagnosis. *Arch Pathol Lab Med*. 2010;134:49-54
- Sturgeon CM, Lai LC, Duffy MJ. Serum tumor markers: how to order and interpret them. *Br Med J*. 2009; 339: 852-8
- Gao ZH, Urbanski SJ. The spectrum of pulmonary mucinous cystic neoplasia: a clinicopathologic and immunohistochemical study of ten cases and review of literature. *Am J Clin Pathol*. 2005;124:62-70
- Venissac, N., D. Pop, S. Lassalle, F. Berthier, P. Hofman, and J. Mouroux. Sarcomatoid lung cancer (spindle/giant cells): an aggressive disease? *J Thorac Cardiovasc Surg* 2007. 134 3:619-23
- Choi YA, Lee HY, Han J, Choi JY, Kim J, Kwon OJ, Lee KS. Pulmonary Mucinous Cystadenocarcinoma: Report a Case and Review of CT Findings. *Korean J Radiol*. 2013;14(2):384-8.
- Chang YL, Lee YC, Shih JY, Wu CT. Pulmonary pleomorphic (spindle) cell carcinoma: peculiar clinicopathologic manifestations different from ordinary non-small cell carcinoma. *Lung Cancer* 2001;34:91-7.
- Nicolson GL. Organ specificity of tumor metastasis. Role of preferential adhesion, invasion and growth of malignant cells specific secondary sites. *Cancer Metastasis Rev* 1988; 7: 1432-5.
- Kamposioras K, Pentheroudakis G, Pectasides D, Pavlidis N. Malignant melanoma of unknown primary site. To make the long story short. A systematic review of the literature. *Crit Rev Oncol Hematol*. 2011 May;78(2):112-26.
- Cormier J, Xing Y, Feng L, Huang X, Davidson L, Gershenwald J, et al. Metastatic Melanoma to Lymph Nodes in Patients with Unknown Primary Sites. *Cancer* 2006;106:2012-20.
- Tak AM: Metastatic melanoma: a case of unknown site of primary origin. *Internet Journal of Gastroenterology* 2006, 4 volume_4_number_2_17
- Pavlidis N, Briasoulis E, Hainsworth J, Greco F. Diagnostic and therapeutic management of cancer of an unknown primary. *Eur J Cancer* 2003;33:1990-2005.