

“La Colangiopatia Autoimmune in età evolutiva: caratteristiche cliniche, istopatologiche e storia naturale”

Parte prima: revisione della letteratura

Introduzione.

I. “Le Epatopatie Autoimmuni”

II. “Gli Autoanticorpi in Epatologia”

Capitolo 1. “La Patologia dell’adulto”

1.1 Le epatopatie autoimmuni dell’adulto

1.2 Epatite Autoimmune e Cirrosi Biliare Primitiva: due giganti dai piedi d’argilla

1.3 Cirrosi Biliare Primitiva: una malattia dell’adulto

1.4 Le Sindromi Overlap: un caotico sottobosco

1.5 La Colangite Autoimmune dell’adulto: un’entità a lungo dibattuta

Capitolo 2. “La Patologia pediatrica”

2.1 Le Epatopatie Autoimmuni in età evolutiva

2.2 L’Epatite Autoimmune

2.3 La Colangite Sclerosante Autoimmune

2.4 La Colangite Autoimmune in età evolutiva: un concetto rivoluzionario

Parte seconda: Uno studio multicentrico

Capitolo 3. "L'esperienza internazionale di due centri di riferimento"

3.1 Scopo del lavoro

3.2 Pazienti e metodi

3.3 Risultati

3.3.1 Quadro epidemiologico e demografico

3.3.2 Esordio clinico

3.3.3 Esordio bioumorale

3.3.4 Istopatologia

3.3.5 Terapia ed evoluzione

3.3.6 La malattia infiammatoria intestinale

3.3.7 Overview: storia naturale a lungo termine

3.4 Discussione

3.5 Conclusioni

3.6 Problemi aperti

Appendici

- A. Il Database
- B. Tavole a colori
- C. Alcune sinossi cliniche significative

Bibliografia

Ringraziamenti

I. Le epatopatie autoimmuni.

Le malattie autoimmuni del fegato e delle vie biliari occupano un posto affatto particolare nel contesto dell'epatologia medica. Costituiscono senza dubbio il capitolo più giovane e quello nel quale, a tutt'oggi, permane acceso un fitto dibattito che coinvolge clinici e ricercatori.

L'epatologo necessita di far riposare l'attività medica su una solida struttura nosologica che permetta di discriminare le differenti entità, per fornire al paziente le migliori informazioni prognostiche e le migliori terapie.

Il ricercatore, dal canto suo, necessita di una solida classificazione clinica per disporre di casistiche omogenee atte al progresso della comprensione dei meccanismi molecolari che sottendono tali malattie.

Le epatopatie autoimmuni sono disordini ad eziologia criptogenetica ed andamento cronico fluttuante nel quale si riconoscono momenti di attività e momenti di remissione spontanea in un contesto di danno istologico ingravescente e di degradazione progressiva della funzione epatocitarie e/o coleretica congiuntamente ad una spiccata tendenza fibrogena con usuale evoluzione in cirrosi. I pazienti affetti possiedono alcune stimate comuni che permettono abitualmente di porre il sospetto diagnostico:

- Abituale presenza di fenomeni espressione di attivazione immunitaria quali l'ipergammaglobulinemia e la sindrome infiammatoria.
- Abituale presenza di autoanticorpi con sensibilità e specificità variabile secondo la specie autoanticorpale e la malattia implicata (cf sez 2.1).

- Anamnesi personale e familiare che mostra volentieri l'associazione con altre malattie ad origine autoimmune nota (P.E. vitiligo, M. di Graves, Diabete tipo 1, ecc.).
- Miglioramento costante su terapia immunosoppressiva

E' tuttavia doveroso ricordare che è necessario escludere sistematicamente la presenza di altre malattie che comunemente possono presentarsi con quadri clinici compatibili. La tabella 1 riassume le condizioni più comuni, gli accertamenti necessari così come le trappole che è necessario evitare.

La prevalenza delle epatopatie autoimmuni non è trascurabile e, sebbene non esistano dati certi a riguardo, l'impressione clinica depone per una incidenza capricciosa ma in lenta ascesa.

Su un totale di **505** pazienti seguiti presso l'ambulatorio di Epatologia della Clinica Pediatrica di Pisa dall'anno 1998 al 2005, **63** sono affetti da patologia autoimmune certa, rappresentando il **12%** del totale, percentuale che sale al **16%** se consideriamo solo le 402 diagnosi definite. Nella figura 1 osserviamo l'andamento epidemiologico nel quinquennio 2001-2005.

II. Gli autoanticorpi in epatologia

Autoanticorpi non organo-specifici

Anticorpi anti-nucleo (ANA): Gli anticorpi anti-nucleo sono complessivamente presenti nel 30% dei casi di epatite autoimmune. La percentuale sale a 60% se si considera il tipo I dell' epatite autoimmune. Generalmente sono associati agli anticorpi anti-muscolo liscio, e solo nel 4-8% dei casi compaiono isolatamente.¹ Di solito vengono dosati con metodi di immunofluorescenza diretta su linee cellulari Hep2.

Riconoscono come target diversi antigeni nucleari, ognuno dei quali correlato prevalentemente a un pattern di immunofluorescenza. Gli ANA sono infatti un gruppo molto eterogeneo di autoanticorpi e quasi tutti i sottotipi rilevabili nel corso di altre malattie reumatologiche possono essere riscontrati nell' epatite autoimmune.

Tra gli antigeni nucleari più comuni vanno ricordati ss-DNA, ds-DNA, sn-RNP, t-RNA o proteine intranucleari quali laminino A e C o ciclica A.

I *patterns* di immunofluorescenza hanno un significato clinico e possono variare nello stesso soggetto in corso della malattia. Comprendono le varietà omogenea (60%), punteggiata (20%), omogenea-punteggiata (10%), centromerica (9%) e perinucleare (6%).

Il *cut-off* del titolo degli ANA è generalmente indicato a 1:40, anche se secondo alcuni autori sarebbe più opportuno considerare un *cut-off* di 1:100 considerando la bassa specificità di questi autoanticorpi⁴².

Anticorpi anti-muscolo liscio (SMA): Agli anticorpi anti-muscolo liscio sono presenti nel 50% dei casi di epatite autoimmune, spesso in associazione con gli ANA. In genere la reattività è rivolta contro componenti strutturali del citoscheletro, in particolare la F-actina, la desmina e la troponina. Vengono dosati con metodiche di immunofluorescenza, usando frammenti di stomaco o rene di ratto. Si legano in maniera uniforme alla tonaca muscolare propria della mucosa gastrica e, nel tessuto renale, a livello del mesangio.

L' esame della fissazione renale consente di identificare alcuni pattern specifici: V (da *vesse*), presente anche in malattie epatiche infiammatorie non autoimmuni e in malattie autoimmuni non epatiche, G (glomerulare) e T (tubulare). I pattern VG e VGT hanno un' associazione più significativa con l' epatite autoimmune.

Gli anticorpi anti-F actina sembrano avere nel bambino un' elevata specificità per l' epatite autoimmune e la loro positività associata a quella per gli ANA sembra correlare con un' insorgenza più precoce e una malattia più severa rispetto a pazienti ANA positivi, SMA negativi.

Anticorpi anti-microsoma di fegato/rene tipo 1 (LKM1): Gli anticorpi anti-microsoma sono un gruppo eterogeneo associato a diverse malattie autoimmuni. Sono rivolti prevalentemente contro un antigene da 50 kD del citocromo P450IID6

e sono stati a lungo studiati perchè ritenuti coinvolti in fenomeni di mimetismo molecolare. E' stato infatti evidenziato che l'epitopo 252-269 del citocromo P450IID6 è identico ad una sequenza presente nella proteina precoce IE 175 del virus Herpes Simplex 1. Gli anticorpi stessi si sono dimostrati capaci di legare antigeni dell'HSV-1 (32). Sono spesso presenti nelle infezioni da HCV e questo, insieme alla falsa positività, in pazienti con EA, dei tests di prima generazione ha alimentato la suggestione di un rapporto di causalità. Evidenze cliniche e studi di biologia molecolare hanno categoricamente smentito ogni rapporto di interattività tra le due condizioni.

Il ruolo degli LKM1 nella patogenesi del danno epatico è molto discusso. Alcune recenti scoperte suggeriscono che gli LKM1 potrebbero svolgere un ruolo nell' induzione del danno epatico nell' epatite autoimmune.

Antigene epatico solubile (SLA): E un anticorpo non specie-specifico non organo-specifico che reagisce soprattutto contro la frazione citosolica di omogenato epatico umano (ma anche renale e per questo motivo non è organo-specifico). Viene attualmente dosato con l' immunofluorescenza o meglio con dosaggi radioimmunologici. Reagisce contro un antigene da 50 kD, detto antigene epatico-pancreatico. E stato a lungo considerato come l' autoanticorpo identificante un 20-25% di pazienti sieronegativi per altri anticorpi. Ciò si è dimostrato vero solo in una minima percentuale di casi, ma nonostante ciò questo anticorpo va considerato nei casi di epatite sieronegativa.

Anticorpi anti-citoplasma dei neutrofili (ANCA): Sono anticorpi rivolti contro la componente citoplasmatica dei neutrofili, ma in alcuni casi di epatite autoimmune sono stati identificati altri antigeni quali lattoferrina (20%), catalasi (19%) ed enolasi (16%). Il pattern p-ANCA è stato descritto in pazienti con epatite autoimmune di tipo I. Sono associati anche a malattie interessanti le vie biliari come la colangite sclerosante e alla colite ulcerosa. Pazienti con durata maggiore della malattia o quelli che hanno avuto una ricaduta hanno una maggiore probabilità di essere p-ANCA positivi. Nonostante ciò il significato clinico di questi autoanticorpi nei pazienti con epatite autoimmune rimane sconosciuto e il loro dosaggio non è raccomandato nei bambini.

Autoanticorpi organo-specifici

Anticorpi anticitosol epatico (LC-1): È un anticorpo organo ma non specie-specifico che caratterizza l'epatite autoimmune associata alla presenza di LKM-1ⁱⁱ. Viene identificato usando metodiche di immunofluorescenza, immunoblotting e immunodiffusione. Riconosce un antigene epatico specifico di 58-62 kD, identificato come forminotransferasi ciclodeaminasi (FTCD). In alcuni casi può essere l'unico marker sierologico della malattia.

Anticorpi anti-microsoma epatico (anti-LM, anti-LKM2 e 3): sono autoanticorpi diretti contro forme di citocromo P450 diverse da P450IID6. Sono frequenti nell'epatite indotta da farmaci. In particolare, anti-LKM2 sono diretti contro CYP2C9 e compaiono nell'epatite da acido tienilico. Gli LKM-3 sono presenti ad alto titolo (>1:1000) nel 10% dei pazienti con EA tipo II. Riconoscono come target un

frammento di 55 kD del C-terminale di una famiglia di uridina-difosfato-glucuronil-transferasi e il loro significato non è ancora noto.

Autoanticorpi anti-recettore delle asialoglicoproteine (ASGP-R): L'

asialoglicoproteina è un costituente fondamentale di una specifica lipoproteina di membrana epatica, presente nella maggioranza dei pazienti con epatite autoimmune non trattata, indipendentemente dalla presenza o meno degli SMA o LKM1. A partire dagli anni '70 questi autoanticorpi hanno suscitato notevole interesse per la loro posizione superficiale, a differenza degli antigeni nucleari o dell'actina, che invece sono segregati all'interno della cellula. Oggi rappresentano gli unici anticorpi organo-specifici ben definiti.

Vengono dosati con metodiche immunoenzimatiche e radioimmunologiche. Essi occupano un posto unico in quanto esistono numerose e concordanti evidenze del loro ruolo patogenetico e nel condizionare la topografia dell'infiltrazione flogistica a livello dell'interfaccia degli spazi portali. Dal punto di vista pratico essi possono essere l'unico marker e sembrano correlati con il livello di attività della malattia.

CAPITOLO 1 “La Patologia dell’adulto”

1.2. La patologia dell’adulto

Nella medicina dell’adulto, le principali malattie autoimmuni organo-specifiche che colpiscono il fegato nella sua componente epatocitica o colangiocitica, o ancora nell’insieme delle due, sono elencate nella tabella 2.

1.2 AIH, PSC: giganti dai piedi d’argilla.

L’**epatite autoimmune (AIH)**, secondo l’acronimo inglese), se escludiamo forme severe di rigetto acuto in trapiantologia, è l’unica malattia che riconosce come principale bersaglio immunologico l’epatocita e, macroscopicamente, il lobulo epatico, costituendone pertanto il prototipo. E’ caratterizzata dalla compresenza di una citolisi spesso severa, dal riscontro di ipergammaglobulinemia spiccata con prevalente componente IgG, dalla abituale presenza di autoanticorpi. Tali elementi, talvolta, si traducono clinicamente in una epatite acuta, spesso itterica; sovente, si celano dietro ad un esordio paucisintomatico con epatomegalia, astenia e riscontro occasionale di citolisi bioumorale. Il quadro istologico tipico è quello di una infiltrazione linfo-plasmocitaria degli spazi portalì con erosione della lamina limitante, coinvolgimento variabile del lobulo ed abituale risparmio della componente dutturale. L’indicazione alla terapia immunosoppressiva è indiscussa a causa della comprovata efficacia della stessa.

La diagnosi di AIH è stata codificata nella forma di uno Scoring System pubblicato nel 1994 (1) e perfezionato nel 1999 (2), da parte di un comitato di esperti di diversa estrazione, ma quasi esclusivamente appartenenti al mondo dell’epatologia dell’adulto (Tabella 3). Tale sistema diagnostico ha avuto il grande merito di fare ordine nel discusso

campo delle epatiti croniche attive, denominazione diventata anacronistica a causa della scoperta del virus dell'epatite C nel 1989 (3) e dei fenomeni autoimmuni ad esso correlati. Abbandonata dunque la denominazione di Epatite cronica autoimmune, tale sistema ha permesso la costituzione di casistiche omogenee, internazionalmente riconosciute, con grande vantaggio per il ricercatore. Ma a che prezzo?

Osservando in dettaglio lo *Scoring System* notiamo come esso assegni un punteggio di -2 al rilievo di valori di fosfatasi alcalina superiori a 3 volte il valore della Aspartato aminotransferasi (ALT) così come penalizza di - 3 il riscontro di lesioni biliari all'istologia epatica. L'idea sottostante tali penalizzazioni, peraltro accentuate nella seconda stesura, è quella di negare che forme colestatiche con danno biliare possano far parte della AIH nell'ossessione di aumentare la specificità diagnostica di tale sistema nei confronti della Colangite Sclerosante Primaria (PSC) e della Cirrosi Biliare Primitiva (PBC). E' noto infatti che fino al 50 % delle PSC, PBC e altre forme cliniche miste caratterizzate dal contemporaneo danno biliare ed epatocitico ottengono punteggi suggestivi di "AIH probabile". Non si tratta di una mera discussione tra dotti, mi permetto di rammentare ancora una volta che l'AIH è l'unica epatopatia autoimmune per il quale esista una indicazione formale al trattamento immunosoppressivo.

Last but not least, tale sistema è del tutto inutile in epatologia pediatrica poichè la PBC non esiste e il riferimento agli anticorpi anti-mitocondrio è inutile così come il riferimento alla fosfatasi alcalina e al consumo di alcool. Inoltre le forme miste (leggi colangite autoimmune) sono molto più frequenti e la Colangite Sclerosante Primaria del bambino è francamente un'altra malattia rispetto a quella dell'adulto manifestando una proporzione di fenomeni autoimmunitari largamente superiore ed un conseguentemente diverso quadro istologico.

La definizione di **Colangite Sclerosante Primaria (PSC)** è zoppicante di per sé. Da una parte, infatti, essa è un sottogruppo della Colangite Sclerosante, quadro sindromico caratterizzato dalla fibrosi progressiva dei dotti biliari intra ed extraepatici, dall'altra, si tratta di una definizione "negativa", cioè si definisce PSC quella malattia colestatica con sclerosi delle vie biliari, visibile alle differenti tecniche di *imaging*, che non riconosca cause infettive, immunologiche, vascolari note. Il sesso maschile è predominante in ragione di 2:1, il quadro clinico è assai variabile ed i reperti istologici comprendono la presenza di proliferazione colangiolare e quelle che sono comunemente chiamate lesioni da colangite cronica: localizzazione periduttulare di elementi mononucleati a carico dei dotti interlobulari, settali o segmentali, cioè di medio e grosso calibro, ma soprattutto manicotti di fibrosi concentrica con gradi variabili di atrofia duttulare fino all'immagine tipica della fibrosi "a bulbo di cipolla", nella quale si riconoscono strati progressivi e concentrici di apposizione connettivale densa. La storia naturale della malattia si dirige verso la cirrosi biliare e l'insufficienza epatocellulare.

E' noto che più del 50% dei pazienti con diagnosi di PSC mostra all'esordio un certo grado di ipergammaglobulinemia a prevalente componente IgG (4,5) tra cui quasi il 10% con valori > 2 volte la norma (+3 nello *score* della AIH), fino al 30% possiede autoanticorpi anti-nucleo (ANA) o anti-muscolo liscio (SMA) ad alto titolo (>1:80). Dal punto di vista istologico l'erosione della lamina limitante (*peacemeal necrosis*) da parte dell'infiltrato (+5 nello *Score* AIH) è presente in un terzo circa delle PSC con o senza ponti fibrosi (*bridging necrosis*). Sono numerosissime, inoltre, le segnalazioni in letteratura di pazienti che hanno beneficiato del trattamento

immunosoppressivo con normalizzazione della biologia epatica pur persistendo le lesioni sclerotiche dell'albero biliare macroscopicamente visibili.

L'associazione della PSC con una malattia infiammatoria cronica dell'intestino (IBD), generalmente la Colite Ulcerosa (RCU), è storicamente fonte di ulteriore complessità. E' infatti è indiscutibile che le due condizioni siano indissolubilmente associate con percentuali nelle casistiche storiche che raggiungono il 70-80% di PSC con IBD. Anche capovolgendo il punto di vista tale associazione resta valida. Almeno il 30% dei pazienti adulti con RCU presenta segni clinici ed istologici di malattia epatica secondo la casistica svedese di Boberg e coll. (6).

Tradizionalmente il coinvolgimento clinico e istopatologico del fegato in corso di IBD è stato sinonimo di "Pericolangite" ovvero di reazione infiammatoria degli spazi portali caratterizzata da infiltrazione e fibrosi peri-duttulare (7). Dal punto di vista patogenetico il coinvolgimento epatico sembrava secondario al danno intestinale e nessuna terapia veniva proposta nell'assioma "cura l'intestino e curerai anche il fegato". Con l'affinarsi delle tecniche di colangiopancreatografia retrograda endoscopica (ERCP) divenne evidente che solo una parte delle pericolangiti possedeva le caratteristiche lesioni dell'albero biliare pilastro della diagnosi di PSC. Nel 1985 Lee e coll. introduceva il termine di **Colangite Sclerosante Primaria dei Piccoli Dotti** (Small Ducts Primary Sclerosing Cholangitis) per indicare una condizione clinicamente ed istologicamente indistinguibile dalla PSC senza il coinvolgimento dei dotti di grosso calibro ma con danno limitato ai piccoli dotti interlobulari ed ai colangioli. Ad oggi tre casistiche sono state pubblicate sull'argomento, tutte nel 2002: una della Mayo Clinic, una

congiunta Oxford-Oslo e quella dello Swedish International Medicine Liver Club. I risultati sono sorprendentemente simili. In sintesi tale condizione risulta associata a IBD nel 60-90% dei casi e, tale malattia viene classificata come RCU nel 60-70% dei casi, come Malattia di Crohn nel 10-20% e come colite indeterminata nel 10-20%, avendo come minimo comun denominatore il coinvolgimento colico. Gli ANA e gli SMA sono presenti in proporzioni simili nei pazienti con PSC classica e PSC dei piccoli dotti così come il livello di gammaglobuline. La predominanza del sesso maschile è molto significativamente ritrovata solo nel gruppo di pazienti con IBD e la prognosi di tale malattia sembra migliore rispetto a quella della PSC "classica" con una sopravvivenza mediana di 29,5 anni contro 17 anni nel gruppo PSC e 1 paziente affetto da epatopatia terminale contro 30 % della coorte PSC. Non sembra esserci una significativa differenza di età ma la progressione della Colangite Sclerosante Dei Piccolo Dotti in PSC classica è stata documentata in un totale di 11 pazienti su 83 (13%), una percentuale significativa che suggerisce come le due malattie siano parte di uno stesso processo patologico, ma caratterizzate ugualmente da una evoluzione non invariabilmente convergente in un arco di tempo sufficientemente lungo.

Per concludere possiamo affermare che la PSC e la PSC a piccoli dotti rappresentano una epatopatia nella quale una percentuale significativa di pazienti condivide caratteristiche bioumorali ed istologiche di attività autoimmune con la AIH pur riconoscendo come bersaglio immunologico invariabilmente il colangiocita ed, in proporzione variabile, l'epatocita. Risulta ugualmente evidente come il riscontro obbligato di una visualizzazione patologica delle vie biliari come requisito *sine qua non* della diagnosi di PSC ma soprattutto viceversa,

il classificare come PSC qualsiasi epatopatia con danno visibile alle vie biliari di grosso calibro abbia prodotto una pericolosa tautologia con l'esito di formare una casistica fortemente eterogenea per la quale nessun trattamento sia formalmente riconosciuto come efficace.

1.2 Cirrosi Biliare Primitiva: una malattia dell'adulto

La **Cirrosi Biliare Primitiva (PBC)** è una malattia colestatica cronica, progressiva, ad eziologia sconosciuta, caratterizzata da flogosi non suppurativa e distruzione granulomatosa dei dotti biliari settali ed interlobulari, che evolve usualmente verso la cirrosi biliare. Colpisce usualmente il sesso femminile dopo la quarta decade (rapporto M/F 1:10) ed è una condizione patologica sconosciuta alla popolazione pediatrica nella quale è stato descritto, ad oggi, un solo caso (8). Numerose considerazioni fanno ritenere la PBC una malattia ad eziopatogenesi autoimmune. In primo luogo la presenza nel siero degli individui affetti di **anticorpi antimitocondrio (AMA)**, ritenuti patognomonici, presenti nel 95% dei casi. Tali anticorpi sono non-organo, non-specie specifici. Essi riconoscono vari epitopi del complesso enzimatico M2, situato usualmente presso la membrana mitocondriale interna: la subunità E2 e la subunità E1- α del complesso piruvato-deidrogenasi (PDC-E2) che ne è il costituente principale, la subunità E2 del complesso ossiacido a catena ramificata-deidrogenasi (BCO-ADC-E2) e del complesso 2-ossiglutarato-deidrogenasi (OGDC-E2) ed ancora altri antigeni minori. Sono disponibili per la ricerca degli AMA, in alternativa alle tecniche d'immunofluorescenza tradizionale,

tecniche ad elevata sensibilità: tests ELISA che utilizzano antigeni purificati e tecniche di immunoblotting su antigeni mitocondriali bovini (9). Recenti evidenze indicano che tale complesso enzimatico, nei pazienti con PBC ad uno stadio iniziale, sia espresso a livello dell'epitelio biliare (10,3). Tale riscontro, analogamente a quanto descritto per il complesso enzimatico P450IID6 riconosciuto dagli auto-anticorpi anti microsomi di fegato e di rene (LKM-1) nella AIH tipo 2 (11), potrebbe offrire una interessante chiave per decifrare il meccanismo patogenetico alla base della malattia.

Analogamente alla AIH, i pazienti possiedono una ipergammaglobulinemia, che riguarda nella PBC principalmente la classe IgM e, subiscono una elevata probabilità di comorbilità con altre condizioni autoimmuni (sindrome di Sjogren, artrite reumatoide, sclerodermia e sindrome CREST, tiroiditi, etc.)

Il quadro istologico tipico comprende il danno e la distruzione dei dotti biliari di diametro inferiore ai 70-80 μm . L'epitelio inizialmente si presenta distrofico, irregolare, eosinofilo, il lume diventa irregolare e la membrana basale presenta numerose discontinuità. Intorno al dotto colpito si riconosce un infiltrato linfocitario denso nel cui contesto si ritrovano numerose plasmacellule, eosinofili ed istiociti. Abitualmente si formano dei veri granulomi istiocitari simili a quelli della malattia di Crohn che si localizzano preferenzialmente negli spazi portalì. Negli stadi avanzati si nota una sparizione dei dotti biliari, sostituiti da ammassi linfoidi, accompagnata da un grado variabile di proliferazione colangiolare e di colestasi intraepatocitaria. Usualmente è presente anche un certo grado di "piecemeal necrosis" a carico della membrana limitante. Tradizionalmente la malattia viene classificata in quattro stadi evolutivi secondo l'aspetto istologico (12): il primo è

quello delle lesioni biliari floride, il secondo è caratterizzato dalla duttopenia e dalla proliferazione colangiolare, il terzo dalla fibrosi nella forma di ponti porto-portali e porto-centrali e, infine, la cirrosi costituita definisce il quarto stadio. La diagnosi si pone facilmente davanti ad una donna d'età avanzata, subitterica, che lamenta prurito ed astenia, nella quale si ritrovano gli anticorpi anti-mitocondrio, quale che sia il quadro istologico. Una considerevole percentuale di pazienti, fino al 60 %, sono asintomatici all'esordio e la diagnosi è spesso il frutto di accertamenti successivi al riscontro occasionale di una biologia epatica anormale. Tale gruppo di pazienti possiede una istologia epatica caratteristica dei primi stadi di malattia ed ha una prognosi mediamente migliore. Il 40% circa di questi pazienti giungerà al termine della vita con PBC ancorà asintomatica. La sopravvivenza media secondo i modelli sviluppati dalla Mayo Clinic e dal Royal Free Hospital si aggira sui 7-9 anni per il paziente sintomatico e correla con la bilirubinemia. Questo dato tuttavia è sempre meno significativo, proporzionalmente all'allargamento della popolazione affetta avvenuto con l'inclusione di un sempre maggior numero di pazienti con diagnosi precoce. Questo fenomeno spiega in parte la parziale discordanza dei dati relativi al trattamento con Acido Ursodesossicolico (UDCA), ad oggi l'unico trattamento di provata efficacia. Sebbene vi sia consenso unanime sul fatto che l'UDCA apporti un miglioramento bioumorale ed in parte istologico alla malattia, i dati pubblicati non sono concordanti nell'affermare che l'UDCA sia capace di modificarne la storia naturale e di rallentare la progressione clinica ed istologica (15,16).

Particolare attenzione, ai fini del presente lavoro, merita quel particolare gruppo di pazienti nei quali non si dimostra mai la presenza di AMA, pur utilizzando le

tecniche di immunoblotting a maggiore sensibilità. Questo 5 % circa di pazienti esprime inoltre alcune interessanti peculiarità:

- la presenza di autoanticorpi ANA, peraltro presenti nel 40-50% dei pazienti con AMA.
- la presenza di autoanticorpi SMA, molto inusuale nei pazienti con AMA (bisogna tener presente però che una forte positività in immunofluorescenza per una di queste due specie anticorpali impedisce una corretta lettura per l'altra)
- una buona risposta alla terapia con corticosteroidi.
- una prognosi migliore.
- Istologia epatica assolutamente indistinguibile da quella dei pazienti con AMA.

Lo studio di tale gruppo di pazienti è storicamente correlato con l'inizio del dibattito riguardante la Colangite Autoimmune come entità nosologicamente distinta (18)

1.3 Le sindromi Overlap: un caotico sottobosco.

Esaurita l'enumerazione delle tre principali entità comunemente accettate come epatopatie autoimmuni dell'adulto ed esposti i criteri diagnostici attualmente in uso per porne diagnosi, rimane solo un fastidioso problema: il confronto con la realtà. Nel corso di una revisione sistematica di 225 pazienti che possedevano una diagnosi di AIH, PBC o PSC, già nel 1993, A. Czaja concludeva che il 18% di

tale casistica soddisfaceva contemporaneamente i criteri necessari per essere etichettato con un'altra diagnosi (1).

In tale contesto fiorisce il dibattito intorno alle cosiddette sindromi Overlap. Tale denominazione, peraltro, risulta infelice in quanto nasconde al suo interno numerose interpretazioni.

- Un paziente può risultare affetto da due distinte condizioni possedendo i requisiti diagnostici per entrambe le malattie, come nel caso della Sindrome Overlap AIH-PBC (19,20). In questo caso possiamo parlare di una “**Overlap Syndrome**” propriamente detta.
- In alternativa un paziente può presentare un quadro clinico, bioumorale, istologico e radiologico che suggerisce una diagnosi ma possedere una caratteristica più comunemente ritrovata in un'altra malattia. Esempi di tale situazione sono l'Overlap AIH-PSC o l'AIH con evidenza istologica di danno biliare, in cui ad un quadro compatibile con una AIH si aggiunge inopinatamente una visualizzazione patologica delle grosse vie biliari o, al contrario delle lesioni microscopiche dei piccoli dotti alla biopsia (21). Tali reperti, spesso, con la loro dote di punti negativi allo *score* IAHIG, limitano il risultato ad una diagnosi “probabile”. Per tali condizioni è stato suggerito il nome di “**Crossover Syndrome**”, probabilmente più corretto (22).
- E' possibile infine che un paziente, pur presentando segni e sintomi suggestivi di una condizione, manchi della caratteristica giudicata nella pratica essenziale per porne diagnosi. Esempi tipici sono la PBC AMA-negativa o la PSC dei piccoli dotti. A questa situazione possiamo aggiungere quel gruppo di pazienti, della cui esistenza ci si accorge nella pratica clinica, difficile da

quantificare poiché negato dalla letteratura, salvo recuperarne le tracce leggendo in controluce i lavori pubblicati. Alludiamo a quei pazienti che presentano delle caratteristiche che li pongono realmente al centro delle tre condizioni, senza una tendenza identificabile. Ne costituiscono un buon esempio quei pazienti con istologia mista PBC-AIH, lesioni macroscopiche da PSC e, AMA negativi e magari anche SMA positivi e con una buona risposta alla terapia con solo UDCA (25). Ce n'è abbastanza da condannare all'insonnia Jenny Heathcote quando afferma che “ ..solo dopo che i confini dei disordini classici saranno decisi, le vere varianti delle epatopatie autoimmuni potranno essere apprezzate.”(5). Per tale situazione è stato suggerito il nome di “Border syndrome” (26). Proprio a cavallo di tale frontiera si situa la Colangite Autoimmune, secondo gli autori che, nel tempo, ne hanno suggerito la costituzione come quarta entità nell'ambito delle epatopatie immunomediate dell'adulto.

Concordo con Woodward e Neuberger nell'affermare che l'origine di tale *impasse* riposi nella strutturale inadeguatezza degli attuali criteri adoperati per la diagnosi delle tre epatopatie autoimmuni oggi riconosciute (2).

La diagnosi di AIH riposa formalmente sulla applicazione dello *score* dell'IAHG (27), modificato nel 1999 allo scopo di escludere proprio le malattie che si mostrino ugualmente colestatiche ed infiammatorie. I criteri chiave nella diagnosi sono: la presenza di autoanticorpi “classici” (ANA, SMA, LKM), l'attività d'interfaccia e la risposta al trattamento immunosoppressore. Nessuno di questi criteri, tuttavia, preso singolarmente, presenta una specificità nemmeno appena accettabile.

L'attività d'interfaccia, infatti, caratterizza spesso l'infiammazione portale caratteristica della PBC e può essere di grado elevato (3). Alcune biopsie mostrano perfino infiltrazione lobare e necrosi cetrolobulare, caratteristiche tipiche di un insulto autoimmune diretto contro l'epatocita e che, oltretutto si sono mostrate negli stessi pazienti altamente predittive del rischio di sviluppare fibrosi severa precoce (3). La stessa attività d'interfaccia è reperto oltremodo comune nella PSC.

Gli autoanticorpi considerati distintivi di AIH tipo 1 sono, in quanto a specificità, se possibile, ancora più deludenti. Gli ANA infatti sono presenti nel 40-50% delle PBC (4) e nel 30-40% delle PSC, gli SMA nel 5-15% delle PBC e nel 10-20% delle PSC (4,25). Nondimeno è degno di nota il fatto che nessuna delle colangiopatie fin qui considerate mostri la presenza di autoanticorpi LKM. Tali anticorpi, tuttavia, pur mostrando estrema selettività per l'epatocita, sono presenti in numerose altre condizioni come l'epatite C o talune epatiti tossiche (26). La recente pubblicazione di una casistica di AIH non associata alla presenza di autoanticorpi (27) li rende, inoltre, ancora meno affidabili nel ruolo di indicatori di malattia.

In un contesto siffatto, è dunque comprensibile che lo *score* dell' IAHG sia preso come riferimento diagnostico in tutte le recenti pubblicazioni. E tuttavia necessario sapere che fino al 50% dei pazienti con PSC e fino al 30% di quelli con PBC ottengono punteggi di AIH "probabile" nelle più accreditate revisioni (28) riducendo così il valore predittivo negativo dello score nell'escludere l'AIH nelle colangiopatie autoimmuni ad appena il 60%. Le modifiche apportate allo *score* nel 1999 hanno, certo, sortito l'effetto di diminuire il numero di condizioni etichettate come AIH "probabile".

La diagnosi di PBC si fonda attualmente sui criteri di James (6), ovvero istologia compatibile, sindrome bioumorale colestatica e presenza di autoanticorpi AMA a titolo superiore a 1:40.

L'istologia considerata come tipica di PBC, ovvero la presenza di granulomi ben formati negli spazi portalì, associata alla distruzione dei dotti biliari di medio calibro, è lungi dall'essere, nella realtà, un criterio diagnostico, nè sensibile, nè specifico. In una serie di 258 biopsie appartenenti a pazienti con diagnosi di PBC, Wiesner et coll. hanno mostrato che solo il 32% delle biopsie mostra tali caratteristiche. All'opposto la presenza di granulomi portalì è segnalata nel 5-10% dei casi di PSC (7,8) e di AIH (4,6).

Gli autoanticorpi anti-mitocondrio M2 (AMA) sono un ottimo esempio di come si possa generare oltremodo confusione nel considerare come patognomonico di una malattia un tratto che non possieda la necessaria specificità e sensibilità. Nella pratica, infatti, la presenza di tali autoanticorpi, è sufficiente ad attribuire ad una perturbazione degli indici di colestasi, in un adulto, ad una PBC. Tale pratica è probabilmente all'origine, unitamente alla naturale mutevolezza delle caratteristiche istologiche di una malattia evolutiva, della varietà di lesioni biotiche descritte nella PBC. Il problema dei pazienti asintomatici, AMA positivi, è inoltre, ancora dibattuto. Se è vero che, nel più autorevole studio sull'argomento (29), 24 su 29 pazienti asintomatici hanno sviluppato nell'arco di un *follow-up* medio di oltre 15 anni le stimate cliniche e bioumorali di PBC, è innegabile che esiste un 20% di pazienti AMA positivi che non svilupperà mai il quadro tipico di PBC. Mutando prospettiva, gli AMA, utilizzando le metodologie più sensibili, sono ritrovati nel 20% delle AIH, sebbene a basso titolo (30,31), e fino allo 8% utilizzando

l'immunofluorescenza (13,14). E' necessario tuttavia rilevare un'altra delle tautologie paradossali create dall'uso dello *score* IAHG. Poichè il riscontro degli AMA produce una notevole penalizzazione nello *score*, è evidente che

Buona parte delle AIH che presentano gli AMA saranno escluse dalla diagnosi...e quindi dagli studi pubblicati. Se a ciò aggiungiamo il problema del 5% delle PBC AMA negative di cui abbiamo fornito qualche dettaglio nel paragrafo yyy (32), risulta evidente che la presenza degli AMA non può esimere l'epatologo dal considerare il paziente nell'insieme degli elementi clinici in suo possesso (9).

La diagnosi di PSC si fonda sulla coesistenza di colestasi biochimica ed istologia epatica con segni di colangite cronica in un paziente che mostri lesioni macroscopiche dell'albero biliare intra- od extra-epatico. Nella una diagnosi certa si fonda sull'associazione del reperto dei tipici manicotti fibrosi intorno ai dotti biliari alla biopsia con un colangiogramma patologico. Ancora una volta le maglie di tale rete diagnostica sono troppo larghe e una notevole proporzione di pazienti vi passa attraverso. Il reperto tipico di colangite fibro-obliterante, infatti, in accordo con le principali casistiche esistenti (34), è presente in una minoranza dei casi (10-20%),) e viene comunemente descritto in una piccola proporzione di pazienti con AIH (35).

Al contrario di quanto avviene nella AIH e nella PBC, la PSC non possiede un profilo sierologico caratteristico. L'autoanticorpo più comunemente ritrovato (fino all'85% dei casi) è quello diretto contro il citoplasma dei neutrofili nella sua variante a disposizione perinucleare (pANCA) (36). Questo anticorpo, tuttavia, non possiede alcuna specificità, essendo presente nel 5-10% delle PBC (37) e nella maggior parte delle AIH (38). In sintesi, dunque, non esiste un profilo clinico,

biumorale o sierologico suggestivo di PSC. La diagnosi riposa unicamente sul riscontro di lesioni visibili all' *Imaging* delle vie biliari. Tuttavia, a parte il problema della PSC dei piccoli dotti, come discusso nel paragrafo yyy, è ricordando che esistono numerose cause di PSC secondaria, è chiaro che siamo di fronte ad una diagnosi sindromica che si basa esclusivamente sul criterio anatomopatologico di sclero-ectasia delle vie biliari ed assenza di una causa nota. Una siffatta situazione è concettualmente del tutto inaccettabile. Equivarrebbe a definire la cirrosi epatica come malattia e sè stante basandosi sul criterio macroscopico di fibrosi epatica severa e rigenerazione nodulare, ovvero un salto indietro di oltre un secolo nella storia dell'epatologia.

Concludiamo questo paragrafo dedicato al problema delle "Crossover syndrome" nel campo delle epatopatie autoimmuni dell'adulto con due considerazioni. In primo luogo il problema della risoluzione dello spettro delle epatopatie autoimmuni non è affatto nuovo, come si sarebbe tentati di pensare contemplando il numero di pubblicazioni apparse dalla metà degli anni novanta. Christofferson P et coll. si ponevano già nel 1972 il problema del significato delle lesioni biliari ritrovate in corso di epatite cronica aggressiva (10) e Geubel AP et coll. nel 1976 ribadiva come una buona risposta al trattamento immunosoppressivo possa differenziare la PBC dalla epatite cronica attiva a componente colangitica (11). Infine credo sia necessario, prima di affrontare il problema della collocazione della Colangite Autoimmune, riconoscere che l'unica base concettuale solida dalla quale partire non possa essere altro che quanto espresso da Doniach D nel 1969 su *The Lancet*, probabilmente l'unico articolo che valga la pena leggere prima di affrontare i propri pazienti: "Le

malattie autoimmuni del fegato si possono dividere, in maniera relativamente semplice, in quelle caratterizzate prevalentemente dall'epatite ed in quelle caratterizzate prevalentemente dalla colestasi" (12).

L'Overlap PBC-AIH.

La "PBC-AIH Overlap syndrome" è comunemente definita come la contemporanea presenza dei criteri diagnostici suggestivi di PBC e di AIH nello stesso paziente. Tale associazione è nota dagli anni settanta ma il grado di stringenza delle rispettive diagnosi di AIH e PBC varia da una pubblicazione all'altra, essendo talora richiesta per la PBC la presenza di tutti i criteri comunemente accettati (cf paragrafo yyy) (39,40), talora solo due su tre (41,42). Per la diagnosi di AIH, al contrario, tutte le pubblicazioni recenti si basano sullo *score* IAHG di diagnosi "certa" (43). La prevalenza nel gruppo di pazienti con PBC è stimata tra il 10% ed il 19% (44). Per quanto riguarda la successione temporale sono presenti in letteratura tutte le possibili combinazioni: diagnosi simultanea (x), prima PBC e poi AIH (45), prima AIH e poi PBC (46) e *switch* dall'una all'altra malattia (34). Le caratteristiche cliniche che contraddistinguono questa condizione sono la contemporanea presenza di:

- citolisi e colestasi, definite nell'adulto generalmente come incremento dell'attività sierica dell' Alanina aminotransferasi (ALT) oltre 5 volte il limite superiore e della Fosfatasi Alcalina (ALP) oltre 2 volte il limite superiore.
- Ipergammaglobulinemia oltre 2 volte il limite superiore.
- AMA e ANA e/o SMA

- Lesioni di epatite florida e di danno biliare all'istologia.

E' degno di nota il fatto che quasi tutti i pazienti possiedono un aplotipo HLA DR3 associato alla AIH e non alla PBC, e questa considerazione ha indotto alcuni autori a ritenere che si tratti di un sottogruppo di pazienti con PBC geneticamente predisposti a sviluppare tratti di epatite autoimmune (47).

E' di grande importanza il fatto che anche la risposta al trattamento ricalca la sovrapposizione clinica delle due condizioni. Nel lavoro di Chazouilleres et coll. 5 pazienti hanno ricevuto inizialmente UDCA in monoterapia e 6 steroidi in monoterapia. L'UDCA si è dimostrato capace di ridurre i livelli di ALP e di gamma-glutamyl-transferasi (γ -GT) mentre si è dimostrato inefficace nel ridurre la citolisi. Al contrario gli steroidi sono stati efficaci nel ridurre la citolisi, le IgG e l'ALP, mentre non hanno prodotto una significativa diminuzione delle γ -GT e delle igM. La combinazione di UDCA e steroidi è stata adoperata in 9 pazienti, *d'emblée* od in seconda battuta, ed ha prodotto un significativo miglioramento di tutti i parametri considerati. E' tuttavia necessario precisare che è nota la propensione della PBC ad uno stadio precoce a rispondere agli steroidi (48) così come l'UDCA è stato valutato nella terapia della AIH con discreti risultati (49). Osservando retrospettivamente le casistiche pubblicate, è possibile identificare in questo relativamente piccolo gruppo di pazienti uno spettro di manifestazioni autoimmuni. Alcuni pazienti, infatti, mostrano una malattia più colestatica con una risposta più completa all'UDCA, caratterizzata da ittero, prurito, valori più elevati di ALP e lesioni duttulari floride (50). Altri sono affetti da una malattia imuomediata che colpisce maggiormente l'epatocita, caratterizzata da citolisi più spiccata e

lesioni d'interfaccia più marcate, che è più incline ad entrare in remissione con l'uso degli steroidi (32).

CAPITOLO 1 “La Patologia Pediatrica”

2.1 L'Epatite Autoimmune

L'epatite autoimmune è un'entità clinica eterogenea, di causa sconosciuta, che identifica una malattia infiammatoria del fegato che non tende alla guarigione spontanea, ma che al contrario evolve attraverso successive ondate di necrosi, verso un danno irreversibile del parenchima epaticoⁱⁱⁱ.

E' una malattia progressiva caratterizzata istologicamente da un denso infiltrato periportale di cellule mononucleate^{iv}, prevalentemente linfociti ma anche monociti/macrofagi e spesso linfoplasmacellule^v che tendono a superare la lamina limitante. Sono presenti focolai di necrosi che possono evolvere verso la fibrosi e, nelle fasi terminali verso la cirrosi se la malattia non viene adeguatamente trattata.

Le alterazioni sieriche tipiche della malattia sono la presenza di autoanticorpi circolanti, e una ipertransaminasemia persistente.

L'epatite autoimmune non tende alla guarigione spontanea, ma al contrario, se non trattata, evolve verso la cirrosi e/o l'epatocarcinoma.

E' una malattia rara in età pediatrica che risponde bene al trattamento immunosoppressivo.

Nonostante le prime descrizioni della malattia risalgano agli anni '50 del XX secolo,^{vi, vii} quando compaiono le prime descrizioni di epatite cronica “lupoide”, per la presenza di anticorpi antinucleo, i primi criteri diagnostici della malattia

vengono proposti solo nel 1993.^{viii} L'abilità di escludere un'infezione virale usando test diagnostici specifici, e la sempre migliore capacità a confermare un'immunoreattività mediante l'uso di batterie di markers immunosierologici, hanno validato l'esistenza dell'epatite autoimmune e giustificato la standardizzazione della sua diagnosi.^x Anche se in passato veniva indicata col termine di "epatite cronica attiva autoimmune", il Gruppo Internazionale per l'Epatite Autoimmune ha raccomandato di usare il termine "epatite autoimmune" in quanto più appropriato e meno ridondante per indicare questa malattia.

EPIDEMIOLOGIA

L'epatite autoimmune è una malattia rara. Dalle casistiche pubblicate emerge che può colpire tutte le età, ma il 50% dei pazienti ha meno di 30 anni. Sono identificabili fondamentalmente 2 picchi di incidenza: uno intorno ai 30-40 anni, nel quale caso sono più spesso colpite le donne (9:1)^x, ed uno in età pediatrica.

L'incidenza della malattia varia tra le diverse popolazioni¹⁶. Mentre nei paesi del Nord Europa l'incidenza è stimata intorno all'1,9 casi per 100 000 abitanti con una prevalenza di 17 casi ogni 100 000 abitanti, in Giappone è molto più bassa ed è valutata intorno allo 0.015 per 100 000 abitanti.

Nel bambino l'incidenza dell'epatite autoimmune è in aumento. Si ritiene che un centro di epatologia pediatrica effettui dalle 5 alle 7 nuove diagnosi all'anno e che questi pazienti rappresentino un 10% di tutti i pazienti seguiti dal medesimo centro. L'epatite autoimmune riguarda il 50% di tutti i casi di epatite cronica in età pediatrica.^{xi}

EZIOPATOGENESI

L'epatite autoimmune rappresenta la prima malattia epatica in cui è stata riconosciuta un'eziologia autoimmune.^{xii} L'esatto meccanismo patogenetico che porta alla reazione autoimmune è ignoto, ma diversi studi e varie osservazioni suggeriscono che alla base di questa malattia vi sia una patogenesi multifattoriale. L'impalcatura concettuale dell'epatite autoimmune è la seguente: un paziente, geneticamente predisposto, viene a contatto con un agente ambientale che innesca un processo autoimmune diretto verso antigeni epatici, con successivo processo necro-infiammatorio progressivo che porta alla fibrosi e alla cirrosi.^{xiii}

AUTOANTICORPI E CLASSIFICAZIONE DELL'EPATITE AUTOIMMUNE

La determinazione degli autoanticorpi sierici rappresenta una tappa fondamentale nella diagnosi e nella classificazione dell'epatite autoimmune. L'importanza degli autoanticorpi è variabile: alcuni hanno grande significato diagnostico, altri si crede siano in relazione con la patogenesi della malattia. La loro presenza riveste particolare importanza in età pediatrica visto che è del tutto eccezionale in soggetti sani per cui un titolo anticorpale anche minimo diventa altamente significativo.

La reattività anticorpale subisce diverse fluttuazioni durante il decorso della malattia. Può indicare remissione dalla malattia, ma anche essere indipendente da questa. Un elevato titolo anticorpale non si associa necessariamente a una

malattia più aggressiva, così come la scomparsa degli anticorpi in corso del trattamento non riduce il rischio di ricaduta⁴².

Classificazione dell' epatite autoimmune

L' epatite autoimmune viene classificata in due sottotipi principali in base al pattern anticorpale presente al momento della diagnosi.

Il primo sottogruppo definisce l' epatite autoimmune di tipo I, caratterizzato dalla presenza di autoanticorpi SMA e/o ANA.

Il secondo invece è definito dalla presenza di anticorpi LKM-1 e LC-1 al momento della diagnosi. I due sottotipi di epatite autoimmune differiscono per le caratteristiche genetiche, cliniche ed epidemiologiche, il che fa pensare che alla base delle due forme vi siano due meccanismi patogenetici diversi^{xiv}. Nonostante ciò, l' esito e la risposta alla terapia sono pressoché sovrapponibili.^{xv}

Il rapporto tra i due sottogruppi di epatite autoimmune in Europa è di 2:1 a favore del tipo I, mentre invece in America e Giappone sembra essere intorno a 6-7:1.

L' epatite autoimmune di tipo I presenta due picchi di insorgenza: uno in età adolescenziale, e uno intorno ai 30 anni. Il tipo II invece insorge più precocemente, talvolta anche nel primo anno di vita e ha spesso un' insorgenza più severa, mimando un' epatite fulminante e un decorso a *poussè*.

L' ipergammaglobulinemia, tipica del tipo I è moderata e occasionalmente assente nel tipo II⁵¹.

A differenza del tipo I che si associa spesso ad alterazioni a livello biliare, il riscontro di un danno ai dotti biliari nell' epatite di tipo II è del tutto occasionale⁵¹.

Non tutti gli autori concordano su questa classificazione bimodale. E stata infatti suggerita la necessità di identificare un terzo tipo di epatite autoimmune, pertinenza di un gruppo di pazienti con anticorpi anti-SLA.

Essi non hanno un profilo clinico o sierologico distintivo (il 75% di questi pazienti possiede autoanticorpi caratteristici del tipo I). Nella pratica clinica raramente si tiene conto di questa sottoclasse.

CARATTERISTICHE CLINICHE

L' epatite autoimmune nel bambino, è caratterizzata dall' estrema variabilità del quadro clinico con cui questa malattia può esordire. Da diagnosi del tutto occasionali in pazienti asintomatici in cui il sospetto di epatite insorge magari in seguito a un occasionale alterazione degli indici bioumorali di citolisi epatica si va a quadri gravi ed eclatanti di insufficienza epatica che se non trattati portano a morte del bambino nell' arco di qualche giorno. Una caratteristica costante è la non corrispondenza tra presentazione clinica e quadro istopatologico. Infatti, a parte le forme fulminanti che mostrano il quadro aspecifico dell'atrofia gialla acuta che non permette di apprezzare preesistenti alterazioni, spesso i quadri più gravi di cirrosi si riscontrano nelle forme di malattia più torpide, inapparenti e dunque verosimilmente di più vecchia data.

L' età media al momento della diagnosi è di circa 10 anni per il tipo I e 7 anni per l' epatite autoimmune di tipo II.

Circa la metà dei pazienti presenta all' esordio un quadro clinico simile a quello di un epatite virale acuta con ittero, urine ipercromiche e feci ipocoliche. Malessere e anoressia sono spesso associati a nausea e vomito con concomitante dolore

addominale. Le transaminasi sieriche sono costantemente aumentate e l' epato e la splenomegalia sono la regola. Più frequentemente sono i casi di epatite autoimmune di tipo II a esordire in maniera così eclatante.

Un terzo dei pazienti, più spesso di tipo I manifesta un quadro più insidioso con progressiva astenia, anoressia, malessere aspecifico, perdita di peso e ittero intermittente. Epato e splenomegalia sono abbastanza frequenti e non è raro il riscontro di fibrosi e cirrosi all' esame bioptico.

Il 10-15% di bambini con epatite autoimmune sono del tutto asintomatici e, come accennato prima, la malattia epatica viene accidentalmente scoperta in seguito a un banale esame del sangue eseguito per altri motivi o un occasionale riscontro di epatomegalia.

Non tutti i pazienti rientrano nelle "classi" di esordio appena descritte. C'è chi si presenta all' attenzione del medico con segni avanzati di ipertensione portale come sanguinamento per varici esofagee, oppure per sintomi legati a un' altra malattia autoimmune associata all' epatite autoimmune di base. Si stima infatti che un 10-20 % dei pazienti con epatite autoimmune presenti una malattia autoimmune associata. Tra tutte, le più frequenti sono Vitiligo, Tiroidite di Hashimoto o altre tireopatie autoimmuni, Diabete Mellito insulino-dipendente, artrite cronica giovanile e malattia celiaca.

ASPETTI BIOUMORALI

Oltre alla possibile presenza dei diversi autoanticorpi, le principali caratteristiche bioumorali dell' epatite autoimmune sono una persistente elevazione delle transaminasi sieriche nei pazienti non trattati e una

ipergammaglobulinemia policlonale con prevalente aumento della frazione IgG. I livelli di gamma glutamiltransferasi sono generalmente nella norma e un loro aumento deve far sospettare la concomitante presenza di danno a livello dei dotti biliari.

L' albumina sierica può essere normale nella fasi iniziali della malattia, ma spesso risulta ridotta a causa della presenza di cirrosi o ascite. La riduzione dell' attività protrombinica indica una grave compromissione della funzionalità epatica.

QUADRO ISTOPATOLOGICO

Il quadro morfologico dell' epatite autoimmune è quello di un' epatite cronica attiva. La caratteristica distintiva della malattia è l' epatite da interfaccia con un denso infiltrato di cellule mononucleate, prevalentemente linfociti, soprattutto T-helper e Natural Killer, anche se non è raro il riscontro di plasmacellule e macrofagi attivati. L' infiltrato si localizza a livello degli spazi portali, e tende a invadere il parenchima adiacente superando la lamina limitante e ad approfondirsi nel contesto del lobulo fino a quadri di epatite globulare franca¹⁶.

La necrosi, frequentemente periportale sotto forma di piecemeal necrosis, tende a prolungarsi verso altri spazi portali o verso la vena centrolobulare (questa varietà di necrosi " a ponte" è ritenuta un indice di maggiore attività di malattia) e a confluire con focolai di necrosi intralobulare costituendo setti fibrosi formati per il collasso della struttura stromale di sostegno. Talvolta la necrosi è talmente massiva che può coinvolgere interamente uno o più lobuli costituendo un indice di rischio per una precoce evoluzione cirrotica.

Oggi, il grado di epatite cronica viene definito in base all' esame della biopsia epatica valutando principalmente l' entità della fibrosi e riflette i vari livelli di progressione della malattia. Il tessuto fibroso è depositato nel contesto ed attorno agli spazi portalì, in associazione con l' attività necro-infiammatoria periportale. La fibrosi periportale può, analogamente alla necrosi, estendersi e formare setti "attivi", tesi fra spazi portalì adiacenti, o farsi strada fino al centro-lobulo. Quando la fibrosi è così estesa da far sì che i setti fibrosi circondino il nodulo parenchimale e alterino la normale architettura del lobulo epatico, la lesione istologica viene definita cirrosi. La biopsia epatica percutanea non ha un' elevata sensibilità per la cirrosi perché il prelievo bioptico può centrare un nodulo rigenerativo e non dimostrare la presenza di setti fibrosi. Se associato a uno studio ecografico, o eseguito in laparoscopia, è possibile migliorare notevolmente la specificità del prelievo bioptico.

DIAGNOSI

La diagnosi di epatite autoimmune è abbastanza semplice nei casi in cui tutte le caratteristiche tipiche della malattia sono presenti. Tuttavia nella maggior parte dei casi la situazione non è così agevole e la mancanza di un marker sensibile e specifico della malattia fa sì che il medico si debba avvalere di una combinazione di dati clinici, sierologici, biumorali e istologici per giungere alla diagnosi. Nei casi più dubbi, solo una buona risposta a un trattamento immunosoppressivo riesce a togliere ogni dubbio.

Comunemente la diagnosi di epatite autoimmune si basa sulle seguenti caratteristiche:

- Anamnesi ed esame obiettivo indicativi di malattia epatica (ittero, epatomegalia, splenomegalia, ascite)
- Presenza di un' altra malattia epatica nello stesso paziente o anamnesi familiare positiva per malattie autoimmuni
- Elevazione degli indici di citolisi epatica (AST e ALT a livelli superiori alla norma)
- Elevazione delle gammaglobuline sieriche (soprattutto IgG, tuttavia non è una condizione obbligatoria)
- Presenza nel siero di autoanticorpi specifici a titolo significativo

Tra tutte le tecniche diagnostiche oggi disponibili, la biopsia epatica, eseguita attraverso puntura percutanea o in laparoscopia rimane tutt' oggi lo strumento fondamentale per una diagnosi certa di epatite autoimmune. Questa tecnica inoltre, grazie alla stadiazione precedentemente descritta fornisce anche una valutazione prognostica di questi pazienti.

La biopsia consente anche una diagnosi differenziale con altre malattie epatiche come l' emocromatosi o il deficit selettivo di α -1 antitripsina, oppure ancora ad individuare specifici antigeni microbici mediante tecniche di ibridazione *in situ* e PCR.

Per una valida stadiazione, il prelievo bioptico andrebbe eseguito prima di iniziare il trattamento immunosoppressivo perché a causa del rapido miglioramento del quadro istologico che generalmente si verifica dopo l' inizio della terapia si rischia di sottostimare l' entità della malattia.

Nei casi dubbi, quali quelli caratterizzati dall' assenza di autoanticorpi tipici in presenza di una grave malattia infiammatoria è obbligatorio ricercare autoanticorpi che non rientrano nei protocolli di routine quali SLA o LC-1⁴².

Una valida diagnosi di epatite autoimmune si basa su un' accurata diagnosi di esclusione con altre epatopatie croniche che possano presentarsi con un quadro istologico e biumorale sovrapponibile. Tra queste, oltre alle due già citate (emocromatosi e il deficit di α -1 antitripsina) vanno ricordate anche la malattia di Wilson, le epatiti croniche B e C (in particolare soggetti HCV positivi tra i quali la positività per LKM-1 tocca il 90 %, si tratta però di fenomeni autoimmuni di incerto significato patogenetico), l' epatite da farmaci nonché alcune malattie primitivamente interessanti le vie biliari quali la cirrosi biliare primitiva (questa tuttavia tipica dell' età adulta) e la colangite sclerosante autoimmune.

Nel 1992 una commissione di esperti, la International Autoimmune Hepatitis Group, si è riunita con l' intento di convenire su un elenco di criteri che definissero in maniera omogenea la diagnosi di epatite autoimmune. Il risultato è stato uno *scoring system* numerico che in base alla valutazione di selezionati parametri clinici, biochimici, sierologici e istologici consente di ottenere un punteggio e quindi fare diagnosi *definita o probabile* di epatite autoimmune^{xvi}. Nel 1999 è stata pubblicata una revisione di questi criteri che rimangono tuttavia sostanzialmente invariati. (Tabella 1)

Nonostante questo *scoring system* sia stato creato per l' adulto, la commissione ha espressamente affermato che, probabilmente, non sono necessari criteri diversi per il suo uso in ambito pediatrico. Da ricordare che il livello di significatività del

titolo anticorpale è stato fissato ad una diluizione di 1:10 per i casi pediatrici contro un titolo di 1:40/1:80 comunemente accettato come significativo negli adulti. Questo *scoring system* è stato usato in numerosi studi e ha dimostrato una buona sensibilità (89.9%) ma bassa specificità (60.8%). Particolarmente bassa è la sua specificità in caso di malattie autoimmuni delle vie biliari quali la colangite sclerosante primitiva o la cirrosi biliare primitiva. In questo caso infatti, non di rado, lo *scoring system* da come *probabile* la diagnosi di epatite autoimmune. Nonostante l' utilità di un ausilio diagnostico semiquantitativo sia indiscutibile per consentire la paragonabilità degli studi clinici, il vantaggio per il clinico rimane modesto, soprattutto in ambito pediatrico poiché alcuni parametri quali l' uso della fosfatasi alcalina per studiare il rapporto fosfatasi alcalina/aminotransferasi o l' uso di alcol difficilmente sono applicabili al bambino.

TERAPIA

I farmaci migliori per il trattamento dell' epatite autoimmune sono gli immunosoppressori. I principali schemi terapeutici prevedono l' uso del Prednisone in monoterapia o in associazione con l' Azatioprina. Generalmente vengono raccomandati circa 2 mg/kg/die di Prednisone con un massimo di 60 mg/die negli adolescenti e 1,5 - 2 mg/kg/die di Azatioprina. A causa della notevole riduzione degli effetti collaterali viene di solito preferita la terapia combinata alla monoterapia. Rappresentano un' eccezione quelle situazioni in cui l' uso di Azatioprina è controindicato quali citopenia severa, ipersplenismo o uno stato di gravidanza accertata o presunta.

Lo scopo principale della terapia è quello di evitare, nella maniera più innocua possibile, il progressivo deterioramento della funzione epatica che porterebbe il paziente in ultima istanza a un'irreversibile compromissione dell'organo in cui l'unico rimedio possibile sarebbe rappresentato dal trapianto di fegato. La terapia è purtroppo raramente efficace a prevenire l'evoluzione in cirrosi, e infatti le casistiche pediatriche testimoniano che circa la metà dei casi non cirrotici al momento della diagnosi evolvono successivamente verso la cirrosi nonostante un adeguato trattamento.

Il trattamento tradizionale generalmente riesce a indurre una remissione clinica e bioumorale completa entro 6 – 10 settimane. Solo nei pochi casi particolarmente gravi la remissione con i farmaci tradizionali non avviene e in questi casi l'introduzione della Ciclosporina rappresenta l'ultimo tentativo farmacologico disponibile volto a curare la malattia.

Una volta ottenuta la remissione, lo scopo del trattamento diventa quello di mantenere lo stato di remissione clinica e bioumorale e prevenire eventuali ricadute.

Nella terapia di mantenimento la dose di Prednisone va progressivamente ridotta da 2,5 a 1 mg/kg/die o 2 mg/kg/a giorni alterni, tuttavia la dose precisa e la modalità di somministrazione va valutata adeguatamente per ogni singolo paziente perché il trattamento andrà verosimilmente avanti per un lungo periodo e dovrà rispondere alle precise esigenze del paziente in questione.

Livelli sierici di AST, ALT e gammaglobuline sono i *markers* più utili di risposta al trattamento anche se, sfortunatamente, non sono sinonimo di remissione del quadro istologico. Se infatti livelli di AST anormali durante la terapia sono associati

nel 91% dei casi a segni di attività istologica e l'ipergammaglobulinemia nel 98%, l'assenza di alterazioni predice correttamente la totale assenza di attività istologica solo nel 41% dei campioni analizzati.

Non esistono linee guida che indichino la durata ottimale del trattamento immunosoppressivo. Una ricaduta è frequente se il trattamento immunosoppressivo viene interrotto entro i primi due anni. Sembra conveniente, comunque, valutare l'opportunità di sospendere il trattamento dopo almeno 5 anni di remissione stabile. In caso di trattamento combinato con Prednisone e Azatioprina il Prednisone andrebbe sospeso nel sesto anno e la Azatioprina mantenuta per almeno un altro anno. L'assenza di autoanticorpi o attività infiammatoria non correlano con il rischio di ricaduta, tuttavia un rapido e significativo aumento del titolo anticorpale richiede una certa prudenza nel ridurre o interrompere del tutto il trattamento immunosoppressivo.

Gli effetti collaterali più frequenti sono generalmente dovuti a dosi troppo elevate di Prednisone e producono gravi alterazioni fisiche quali obesità, ritardo di crescita e strie cutanee. Bambini a lungo in terapia con Prednisone al termine dell'accrescimento di solito sono sotto 1-1,5 DS rispetto alla statura attesa secondo il condizionamento ereditario. Effetti collaterali quali schiacciamenti vertebrali o diabete secondario sono del tutto eccezionali in età pediatrica.

2.2 La Colangite sclerosante autoimmune

La colangite sclerosante è una malattia cronica, colestatica, caratterizzata da infiammazione delle vie biliari intra ed extraepatiche e fibrosi obliterativa dei dotti biliari che evolve verso la cirrosi biliare e l' insufficienza epatica.^{xvii}

Sotto il termine di colangite sclerosante vengono raggruppate diverse colangiopatie caratterizzate da un comune quadro clinico, di immagine e istologico a carico delle vie biliari. Queste colangiopatie vengono classificate secondo un criterio eziologico in primitive e secondarie. Si definisce colangite sclerosante secondaria una condizione in cui la causa della colangite sclerosante è ben nota. Ad esempio, immunodeficienze congenite o acquisite, malattie infiltrative come la istiocitosi o la mastocitosi, linfomi, infezioni delle vie biliari, malattie ischemiche dovute a vasculiti o ostruzione portale, oppure dovute ad agenti fisici quali radiazioni, traumi o interventi chirurgici, possono tutte determinare una colangite sclerosante.

Con il termine di colangite sclerosante primitiva o autoimmune invece, si intende una condizione in cui la causa del danno biliare non può essere ben identificata. Nella colangite sclerosante autoimmune fattori genetici e immunitari sono responsabili del danno biliare, ma il loro chiaro meccanismo d'azione non è ancora stato chiarito.

EPIDEMIOLOGIA

Nonostante il miglioramento delle tecniche di diagnostica per immagini (introduzione della ERCP e ultimamente della Colangio-RMN) che, a partire dai

primi anni '80 hanno portato a un significativo incremento della frequenza di questa patologia tra la popolazione adulta, la colangite sclerosante autoimmune rimane una patologia molto rara in pediatria. Dal 1980 al 1994 sono stati descritti in letteratura meno di 100 casi di colangite sclerosante autoimmune nei bambini.^{xviii} Mentre negli adulti vi è una netta prevalenza nel sesso maschile (62%), secondo gli studi più significativi, in età pediatrica i due sessi sono colpiti in maniera quasi uguale (54% maschi, 45% femmine).^{xix} Inoltre, la colangite sclerosante autoimmune è spesso associata a malattie interessanti altri organi, prima tra tutte la colite ulcerosa. Si stima che una percentuale variabile tra il 45 e il 55%⁶ dei casi di colangite sclerosante autoimmune nel bambino si accompagni alla colite ulcerosa, percentuale tuttavia significativamente più bassa rispetto a quella riscontrata negli adulti dove la concomitanza delle due malattie si attesta intorno al 70 %^{xx}. La colangite sclerosante si associa spesso anche all' istiocitosi X, a immunodeficienze congenite, alla fibrosi cistica, all' anemia emolitica autoimmune e altre malattie autoimmuni.

E' proprio sull' associazione con le altre malattie e sull' età di insorgenza che si basa la classificazione della colangite sclerosante in età pediatrica proposta da Debray et al. Questi Autori hanno proposto di suddividere le colangiti sclerosanti in tre diversi gruppi: la colangite sclerosante neonatale, la colangite sclerosante a insorgenza postatale associata a un' altra malattia (55%) e la colangite sclerosante a insorgenza postnatale senza malattie associate (15%).^{xxi}

EZIOLOGIA

L' eziologia della colangite sclerosante è ignota, ma si ritiene che alla base vi sia un meccanismo patogenetico multifattoriale in cui la componente genetica e quella immunitaria giocano un ruolo fondamentale ma non esclusivo.

L' incidenza della ASC in membri della stessa famiglia e la dimostrata associazione con il sistema HLA suggeriscono una predisposizione genetica nel sviluppare questa malattia.

Sebbene le conoscenze in questo campo siano ad oggi limitate, sembra che l' insorgenza della malattia sia collegata in particolare alla presenza degli alleli HLA DRB1*0301 (DR3) e DRB3*0101 (DRw52a)^{xxii,xxiii,xxiv} .L' allele DRB1*0401 (DR4) predisporrebbe invece a una progressione più rapida della malattia.^{xxv}

Pazienti affetti da ASC hanno spesso elevati livelli sierici di immunoglobuline e molti autoanticorpi non organo specifici la cui rilevanza nella patogenesi della ASC rimane incerta. Secondo gli studi più significativi, anticorpi antinucleo (ANA) e anti-muscolatura liscia (SMA) sono presenti in poco meno della metà dei pazienti con ASC ^{xxvi,xxvii} , mentre non sono mai stati trovati anticorpi anti-mitocondrio (AMA). Anticorpi anticitoplasma dei neutrofili (ANCA) sono invece presenti nel 50% dei pazienti.^{xxviii} E' stato anche identificato un pattern perinucleare apparentemente specifico per la ASC e per le malattie infiammatorie intestinali, ma non esiste alcuna evidenza a favore di un ruolo patogenetico direttamente mediato dagli ANCA nella ASC.^{xxix} Gli ANCA possono essere rilevati anche nel siero dei pazienti con altre malattie autoimmuni del fegato, come l' epatite autoimmune e la PBC^{xxx,xxxi} riducendo la specificità di questo parametro nella corretta diagnosi di ASC. Da non dimenticare infine la frequente presenza di tali anticorpi nel siero dei pazienti con rettocolite ulcerosa che come descritto, spesso

si associa alla ASC per cui la positività per ANCA potrebbe essere dovuta alla malattia colica e non epatica.

Il riscontro di alterazioni dell'immunità cellulare (riduzione dei linfociti T nel sangue periferico con aumento del rapporto CD4/CD8, infiltrati di linfociti T vicino ai dotti danneggiati o neoproliferanti e un aumentato numero e proporzione dei linfociti B circolanti^{xxxii}), alterazioni del metabolismo del complemento^{xxxiii} nonché elevati tassi di immunocomplessi circolanti ^{xxxiv,xxxv} depongono tutti a favore del ruolo del sistema immunitario nella patogenesi della ASC.

Diversi studi hanno cercato di capire la patogenesi della ASC focalizzando l'attenzione all'associazione con le altre malattie.

Questa associazione sembra però essere molto complessa e nonostante gli sforzi attualmente le conoscenze in questo campo rimangono scarse. In seguito all'osservazione della stretta associazione tra la ASC e la colite ulcerosa alcuni Autori hanno ipotizzato una relazione causa-effetto tra le due. In particolare, è stato suggerito che la batteriemia portale o i farmaci usati per trattare la colite ulcerosa, rappresentando una potenziale porta antigenica in individui geneticamente predisposti, possano essere responsabili dell'insorgenza della ASC in soggetti affetti da questa malattia. L'assorbimento di endotossine batteriche intestinali attraverso una mucosa intestinale danneggiata potrebbe scatenare l'attivazione delle cellule di Kupfer nel fegato, con il conseguente aumento di produzione di tumor necrosis factor (TNF). L'iperproduzione del TNF è stata associata a lesioni epatobiliari in topi con distruzione e proliferazione dei dotti biliari, situazione che ricordava molto la ASC umana.^{xxxvi,xxxvii}

Non sempre però, la ASC insorge in soggetti con colite ulcerosa preesistente. A volte è la malattia biliare che precede quella intestinale, altre volte le due malattie insorgono in concomitanza, altre volte ancora la ASC non è associata alla colite ulcerosa, e quindi, sebbene queste osservazioni non escludano un ruolo della batteriemia portale come fattore patogenetico nella ASC, come questo possa effettivamente agire nella patogenesi della ASC non è ancora chiaro.^{xxxviii} Altri Autori hanno ipotizzato che alcune infezioni, in particolare da Reovirus 3, HBV, CMV e cryptosporidium possano rappresentare un fattore della patogenesi della ASC^{xxxix}, ma queste ipotesi o non sono mai state confermate, oppure è stato osservato che riguardavano pazienti immunocompromessi. Infine, soggetti con ASC presentano aumentati livelli epatici di rame. Il riscontro di elevati livelli di rame in altre malattie colestatiche così come i deludenti risultati ottenuti trattando questi soggetti con agenti chelanti hanno suggerito un possibile ruolo del rame nella perpetuazione del danno epatico, piuttosto che nella patogenesi della ASC.^{xl}

ISTOLOGIA E IMAGING

La maggior parte dei pazienti presenta delle alterazioni istologiche al momento della diagnosi, tuttavia, quasi tutte sono aspecifiche e nella maggior parte dei casi il solo riscontro di un' istologia alterata non te di fare diagnosi di ASC. Come conferma il lavoro di Debray et al, le alterazioni istopatologiche di più frequente riscontro sono rappresentate da una fibrosi obliterativi dei dotti biliari con dilatazione segmentale dei dotti biliari e neoproliferazione dutturale. Meno

frequente ma più tipico è il riscontro di fibrosi periduttale concentrica con tipico aspetto a “bulbo di cipolla”. Dal punto di vista anatomopatologico cioè, il processo infiammatorio porta a sostituzione di segmenti duttali con cordoni di tessuto connettivo ed eventualmente alla perdita completa dei dotti biliari intra e/o extra epatici.

Una stadiazione istologica della malattia, proposta da alcuni autori, prevede una classificazione della malattia in 4 stadi, partendo dal primo, caratterizzato da fibrosi obliterativa dei dotti e infiltrato linfocitario con riduzione del lume, obliterazione e proliferazione duttulare, fino al quarto corrispondente alla presenza di cirrosi biliare con alterazione dell'architettura epatica e presenza di noduli rigenerativi e virtualmente indistinguibile dal quadro istologico della cirrosi biliare primitiva, Questo sistema di stadiazione tuttavia non è ancora stato generalmente accettato, in primo luogo a causa della vasta gamma di possibili alterazioni istologiche che sono state osservate in pazienti con ASC, in particolar modo nei bambini.

La maggior parte delle alterazioni macroscopiche delle vie biliari nella ASC vengono descritte grazie all' utilizzo di diverse tecniche di diagnostica per immagini, che rappresentano infatti una tappa fondamentale dell' iter diagnostico di questa malattia. Colangiografie mostranti alterazioni dei dotti biliari intraepatici sono infatti presenti in tutti i bambini al momento della diagnosi, e quelle delle vie biliari extraepatiche invece nel 63 % dei casi ^{xli}.

La colangiografia per via retrograda (ERCP) è considerata il “gold standard” per la diagnosi della ASC. I tipici reperti includono, a livello delle vie biliari intraepatiche irregolarità della parete duttale, difetti di riempimento, dilatazione

irregolare, rarefazione delle branche secondarie, completa assenza o opacizzazione di alcuni territori biliari, riduzione del lume del dotto biliare principale. Una dilatazione irregolare, irregolarità della parete biliare, difetti di riempimento e restringimenti sono invece presenti in casi con coinvolgimento delle vie biliari extraepatiche.^{xiii}

Quando alcune porzioni dell' albero biliare intraepatico non possono essere visualizzate con la ERCP per la presenza di stenosi di grado elevato, è necessario eseguire una colangiografia percutanea transepatica per un inquadramento completo della malattia.

Ultimamente, la colangio-risonanza magnetica (colangio-RMN) sta sostituendo con successo l' uso della ERCP. La colangio-RMN consente di ottenere una buona e completa visualizzazione dell' albero biliare, con un' accuratezza diagnostica stimata, secondo gli studi più significativi intorno al 90% rispetto al 97% della ERCP^{xiii}, vantando contemporaneamente il pregio di essere una metodica non-invasiva.

Debray et al. hanno identificato tre diversi aspetti radiologici, a seconda del periodo di insorgenza e dell' associazione o meno con altre malattie della ASC. Una rete di sottili ed irregolari canali intraepatici con rarefazione delle branche periferiche associate a diffusi restringimenti dei dotti extraepatici prevalgono nella ASC a insorgenza neonatale. Una dilatazione irregolare dei dotti intraepatici distali prevale nei bambini nei quali la malattia è associata alla istiocitosi X, mentre nei bambini con immunodeficienza si osservano soprattutto dilatazioni irregolari dei dotti distali intra ed extra epatici⁶.

ASPETTI BIOUMORALI

Le più frequenti alterazioni bioumorali nella ASC sono l' aumento degli indici di colestasi e cioè della fosfatasi alcalina e della gamma glutamiltranspeptidasi, nonché della bilirubina diretta, associate generalmente a un modesto aumento delle transaminasi. Ognuno di questi parametri può però risultare nei limiti della norma pur in presenza di un quadro istopatologico e di imaging altamente suggestivo di ASC, complicando ulteriormente il già difficile processo di diagnosi. Il siero dei pazienti con ASC risulta quasi sempre positivo alla ricerca di autoanticorpi non-organo specifici ANA e/o SMA e in circa la metà dei casi anche dei pANCA. A differenza della PBC un pattern anticorpale relativamente aspecifico e se isolato non indicativo di ASC.

CLINICA

La presentazione clinica della ASC nel bambino può essere molto variabile: l' inizio è spesso insidioso tanto che molto spesso risulta difficile datarlo con precisione. Non di rado è un occasionale riscontro degli indici di funzionalità epatica e colestasi alterati che dà inizio all' iter diagnostico che porterà successivamente a diagnosticare una ASC. Altre volte i sintomi sono rari e del tutto aspecifici. Dolore addominale cronico localizzato nel quadrante superiore destro, ittero intermittente e diarrea cronica sono tra i sintomi più frequenti. Epatomegalia e splenomegalia si riscontrano nel 38 e nel 23% dei casi rispettivamente e rappresentano i segni più frequenti.

Infine, proprio per il lungo periodo asintomatico che spesso caratterizza le prime fasi della malattia, sono stati descritti bambini con ASC che al momento della diagnosi presentavano già cirrosi e ipertensione portale.

DIAGNOSI

La diagnosi di ASC si basa su criteri bioumorali, istologici e di imaging descritti in precedenza. Purtroppo, a differenza delle altre malattie autoimmuni delle vie biliari del bambino, questi criteri definiscono poco la ASC. Ad esempio, la colangite fibrotica obliterativa, in passato considerata il carattere istologico della ASC non è specifica per questa malattia e può essere presente anche in altre colangiopatie sclerosanti. La positività per anticorpi ANA e SMA è tipica dell'epatite autoimmune di tipo 1 e gli ANCA possono essere riscontrati in meno del 5% dei pazienti con PBC e nella maggior parte dei pazienti con AIH^{xliv}. Le tecniche di imaging da sole invece, pur rappresentando uno dei capisaldi nella diagnosi della ASC non riescono a distinguere tra una colangite sclerosante primaria e una secondaria¹⁶.

Esistono poi delle situazioni particolari, descritte a partire dagli anni '80, riguardanti pazienti con riscontro bioumorale di colestasi, tipica istologia epatica della ASC con fibrosi concentrica a "cipolla" intorno ai dotti biliari, nei quali però la colangiografia è del tutto normale. Di solito questi pazienti hanno una colite ulcerosa associata. Questa entità viene indicata da molti Autori con il termine di "ASC a piccoli dotti" e comprende fino al 5% dei casi.^{xlv}

TERAPIA

La colangite sclerosante autoimmune è una malattia ad andamento cronico intermittente e prognosi infausta. La durata media dell' intervallo tra la comparsa dei sintomi e la morte è di 10 anni. Nel tentativo di rallentare il decorso della malattia può essere tentato l' approccio farmacologico o quello chirurgico. Non esiste un protocollo farmaceutico generalmente valido. Corticosteroidi, metotrexato, azatioprina, antibiotici, colestiramina e D-penicillamina sono tutti farmaci che sono stati usati nel tentativo di rallentare il decorso della malattia. Recentemente, l' acido ursodesossicolico (UDCA) si è dimostrato particolarmente promettente nel trattamento di questa malattia, anche a lungo termine. L' unico intervento risolutivo è rappresentato dal trapianto di fegato, viziato però dal fatto che, vista la natura autoimmune della malattia una ricaduta è sempre possibile. Sono infatti stati descritti in letteratura casi di colangite sclerosante che era ricomparsa in pazienti che avevano eseguito un trapianto di fegato per la stessa malattia. Anche nel bambino il trapianto di fegato rappresenta l' unico rimedio nella fase terminale della malattia. Tuttavia, soprattutto nel bambino l' UDCA sembra essere particolarmente utile nell' arrestare la progressione della malattia.

2.3 LACOLANGITE AUTOIMMUNE

La prima descrizione di questa malattia risale agli anni ottanta quando, nel 1987 Brunner e Klinge descrissero tre casi (tre donne) atipici di malattia epatica che per le caratteristiche cliniche, biochimiche e istologiche sembravano una Cirrosi Biliare Primitiva, ma che si distinguevano nettamente per il profilo sierologico. Il siero di queste pazienti non conteneva anticorpi antimitocondrio, ma era invece altamente reattivo con un profilo antinucleo. La visualizzazione delle vie biliari di queste pazienti non mostrava anomalità e il trattamento con prednisone e azatioprina aveva dato ottimi risultati. Brunner e Klinge usarono il termine "colangite immune" per descrivere questa condizione^{xlvi}.

Negli anni successivi diversi studi hanno riferito simili osservazioni. Alcuni viziati dalla natura retrospettiva, altri invece studiando casi *de novo*, alcuni indicando la condizione come "colangite autoimmune primaria", altri come "cirrosi biliare primitiva AMA-negativa" o "colangiopatia autoimmune" alla finale denominazione di colangite autoimmune.

La colangite autoimmune rappresenta un' entità controversa. Mostra contemporaneamente caratteristiche di cirrosi biliare primitiva, epatite autoimmune e colangite sclerosante autoimmune^{xlvii}, motivo per il quale in passato è stata talvolta categorizzata come una variante di cirrosi biliare primitiva^{xlviii}, talvolta come una forma di epatite autoimmune^{xlix}, talvolta ancora come un ibrido di entrambiⁱ e infine come una patologia a se stante.

Con l' introduzione delle tecniche di immunofluorescenza per l' identificazione degli anticorpi antimitocondrio è diventato chiaro che l' entità di pazienti con caratteristiche cliniche, istologiche e biochimiche di cirrosi biliare primitiva ed AMA negativi era intorno al 5%^{li}. Oggi si sa che esistono altre peculiarità nei casi di cirrosi

biliare primitiva AMA-negativa: un livello più basso di IgM e una frequente associazione con gli SMA. Per il resto, le caratteristiche cliniche ed anatomopatologiche sono indistinguibili dalla cirrosi biliare primitiva, eccetto forse, per la minore tendenza cirrogena della malattia "senza AMA". La tabella 1 riassume alcune caratteristiche umorali, istologiche e colangiografiche delle principali colangiopatie a possibile eziologia autoimmune.

Tabella 2: PARAGONE DELLE COLANGIOPATIE A EZIOLOGIA AUTOIMMUNEⁱⁱⁱ

Caratteristiche	PBC	AIC	ASC
Autoanticorpi			
AMA	95%	0%	0%
ANA	20-50%	79-100%	32-71%
SMA	22%	50%	16-74%
Anti-CAII	0%	83%	0%
IgM	Elevati	Normali o poco	Normali
Istologia	Colangite distruttiva non suppurativa, granulomi	elevati Colangite distruttiva non suppurativa, granulomi	Colangite fibrosa obliterativi
Colangiografia	Normale	Normale	Lesioni sclerotiche

Un'altra caratteristica peculiare della colangite autoimmune che la contraddistingue dalle altre malattie autoimmuni delle vie biliari è la presenza di autoanticorpi contro l' anidrasi carbonica di tipo II. Le anidrasi carboniche sono

una famiglia di enzimi zinco metallo che catalizzano l' idratazione reversibile del biossido di carbonio a bicarbonato e ioni idrogeno. Nei mammiferi sono stati descritti almeno 8 diversi isoenzimi (CA-I a CA-VIII), e l' epitelio biliare, ma non gli epatociti, è particolarmente ricco di CA-II. Questi anticorpi sono diretti in parte contro il sito attivo e in parte contro altri siti dell' enzima e ne inibiscono l' azione catalitica. Anticorpi anti-anidraasi carbonica II sono spesso presenti nel siero di pazienti con colangite autoimmune, mentre sono assenti in pazienti con ASC, PBC o AIH^{liii}.

I criteri diagnostici per la colangite autoimmune sono:

- Eziologia ignota
- Evidenza clinica o bioumorale di colestasi
- Evidenza istologica di danno infiammatorio a carico delle vie biliari
- Assenza di autoanticorpi anti-mitocondrio o anti-M2 alla diagnosi e nel corso del follow-up
- Elevati livelli sierici di IgG (>2 DS)
- Elevata reattività anti ANA o SMA
- Normale aspetto colangiografico delle vie biliari intra ed extraepatiche al momento della diagnosi

Ulteriori criteri diagnostici sono:

- Risposta al trattamento con cortocosteroidi e/o azatioprina
- Presenza di reattività anticorpale contro l' anidraasi carbonica II³⁰

In ambito pediatrico la questione appare molto più chiara. La cirrosi biliare primitiva nel bambino non esiste. La colangite sclerosante autoimmune

rappresenta l' unica colangiopatia "storica" a eziologia autoimmune ed è definita dall' anormale aspetto colangiografico delle vie biliari di questi bambini.

Tuttavia, già prima del lavoro di Brunner e Klinge⁶¹ erano stati descritti gruppi di pazienti in età pediatrica affetti da epatite autoimmune di tipo I che presentavano un insolito innalzamento dei livelli di G-GT con presenza di lesioni infiammatorie dei dotti biliari che andavano dalla pericolangite alla presenza di granulomi nello spazio portale. Alcuni di questi pazienti avevano un aspetto colangiografico tipico della colangite sclerosante e in altri era associata una colite ulcerosa. Questi pazienti vennero considerati affetti da epatite autoimmune, ma ovviamente presentavano alcune caratteristiche tipiche della colangite sclerosante autoimmune.

Studi fatti dagli anni '80 a questa parte hanno confermato l' esistenza in alcuni bambini di una colangiopatia infiammatoria di natura criptogenetica soddisfacente i criteri della colangite autoimmune^{liv Iv lvi}.

Sono tipici della colangite autoimmune l' assenza di una predominanza femminile, l' ampio *range* dell' età di insorgenza. I pazienti sono raramente sintomatici e la presenza di segni di insufficienza epatica al momento dell' insorgenza come ittero o ascite sono del tutto occasionali. La diagnosi di colangite autoimmune nel bambino andrebbe postulata in presenza di anticorpi anti-nucleo ad alto titolo eventualmente associati ad anticorpi anti-muscolo liscio, reperti morfologici di colangite alla biopsia. A questo quadro si associano quasi costantemente reperti tipici di flogosi epatica parenchimale quali innalzamento delle transaminasi e reperti bioptici che uniscano i segni della colangite a quelli della flogosi e necrosi parenchimale che potrebbero essere attribuiti, su base ontogenetica, alla

somiglianza dell'epatocita con il colangiocita, e che ne giustifica la parziale reattività crociata immunomediata. Una o più malattie autoimmuni sono spesso associate, e tra queste soprattutto la malattia celiaca, vitiligo, artrite cronica giovanile, anemia emolitica autoimmune e la trombocitopenia autoimmune. Una colite criptogenetica, silente, sintomatica e talvolta severa è associata in quasi la totalità dei pazienti.

L' aspetto colangiografico può variare da normale a quello di alterazioni delle vie biliari intra e/o extraepatiche tipiche delle colangite sclerosante. La malattia sarebbe associata a una prognosi peggiore in presenza di tali alterazioni.

Alla luce di quanto detto finora, nel bambino la colangite autoimmune è una malattia che assomiglia fortemente all' epatite autoimmune di tipo I dalla quale comunque si distingue presentando delle alterazioni a livello delle vie biliari, tipiche della colangite sclerosante. In un certo senso, la colangite autoimmune può essere intesa come una "sovrapposizione" tra l' epatite autoimmune e la colangite sclerosante autoimmune.

E altresì possibile che la colangite sclerosante primitiva dell' adulto altro non sia che l' esito della stessa colangite autoimmune del bambino, e che sia la medesima noxa patogena a determinare a lungo andare un quadro clinico e istologico tale da suggerirne una classificazione separata.

Capitolo 3

“L’esperienza internazionale di due centri di riferimento

SCOPO DEL LAVORO

Lo scopo di questo studio è di tracciare un bilancio dell’ esperienza sulle colangiopatie autoimmuni dei centri di Pisa e Trieste e caratterizzare la colangite autoimmune nelle sue caratteristiche cliniche, bioumorali, istologiche e colangiografiche alla diagnosi, nonché valutare la risposta al trattamento e il decorso nel follow-up.

PAZIENTI E METODI

Questo studio è stato condotto mediante l’ analisi retrospettiva delle cartelle cliniche di ventitre pazienti in età pediatrica, quindici dei quali seguiti dal dipartimento di Gastroenterologia e Epatologia Pediatrica dell’ Università di Pisa e otto dei quali seguiti dall’ IRCCS Burlo Garofolo di Trieste, che nel periodo di tempo compreso tra il 1980 e il 2005 hanno manifestato una colangiopatia autoimmune. Dei ventitre pazienti dieci sono maschi e tredici femmine (F:M = 1,3:1). Sono stati valutati i reperti clinici, bioumorali, istologici, ecografici e colangiografici della malattia nonché i farmaci usati nel trattamento e le risposte ottenute.

In particolare, è stata posta massima attenzione nella descrizione dell'esordio clinico della malattia e delle circostanze che hanno condotto alla diagnosi.

Vista la frequente associazione tra colangiopatie autoimmuni e la colite ulcerosa, tutti i pazienti, sia sintomatici che asintomatici hanno necessitato l'esecuzione di indagini mirate ad evidenziare l'eventuale presenza di malattia infiammatoria cronica intestinale. Tali indagini comprendono l'ecografia addominale, la scintigrafia con leucociti marcati e colonscopia con prelievo bioptico della mucosa colica. In alcuni casi l'identificazione della malattia colica è stata antecedente alla malattia della vie biliari.

Tutti i pazienti sono stati seguiti dopo la diagnosi in uno stretto follow-up che ha consentito di valutare la risposta al trattamento farmacologico somministrato nonché l'evoluzione o la regressione del danno a livello epatico.

DATI CLINICI ALLA DIAGNOSI

L'anamnesi familiare è pressoché negativa per quasi tutti i pazienti. Il paziente n°12 presenta familiarità per ipertiroidismo e la paziente n°13 ha una sorella con ANA positività (1:160) asintomatica.

Nove pazienti hanno goduto di buona salute fino all'esordio della malattia. L'età mediana all'esordio clinico è di 8 anni e 1 mese con un intervallo di variazione da 1 anno e 6 mesi a 18 anni e 6 mesi.

L'età mediana al momento della diagnosi invece è di 8 anni e 11 mesi con un intervallo di variazione tra 1 anno e 10 mesi e 18 anni e 6 mesi. (Tabella x)

L' intervallo mediano tra la comparsa dei sintomi e la diagnosi di colangite è di otto mesi con un minimo di 0, quando la colangiopatia è stata diagnosticata subito alla comparsa dei sintomi, a un massimo di 3 anni e 11 mesi.

Tabella 3: DATI CLINICI DEI PAZIENTI AL MOMENTO DELLA DIAGNOSI

Età alla diagnosi, mediana (range)	8 anni e 11 mesi (1 anno 10 mesi-18 anni 6 mesi)
Femmine n (%)	13 (56%)
Durata della malattia prima della diagnosi in mesi, mediana (range)	8 mesi (0 – 3 anni 11 mesi)
Malattie associate prima della diagnosi n (%)	
Dermatite atopica	4 (17%)
Gastrite ulcero necrotica H.Pylori positiva	
Malattie presenti nei parenti di primo grado n (%)	1 (4%)
Ipertiroidismo	1 (4%)
Dermatite atopica	1 (4%)
Asma atopico	2 (8%)
HBV HCV positività	1 (4%)
Litiasi della colecisti	1 (4%)
ANA positività (1:160)	
Malattie associate dopo la diagnosi n (%)	
Anemia sideropenica	6 (26%)
Artrite	3 (13%)
Vasculite migrante	1 (4%)
Morbo celiaco	1 (4%)
Dermatite atopica	1 (4%)
Asma atopico	1 (4%)
Piastrinopenia autoimmune	1 (4%)
Litiasi del dotto epatico comune	1 (4%)
Colangiti infettive con stenosi serrata del coledoco	1 (4%)
Ernia addominale	3 (13%)

I dati relativi all' altezza dei pazienti al momento della comparsa dei sintomi sono disponibili per dodici pazienti (Fig.1). Due pazienti (N°11 e 12) erano al 90° centile per l' età, 5 (n° 3, 5,6,17 e 20) erano tra il 50° e il 75° centile, un paziente era al 30°centile (n°19), 3 erano tra il 10° e il 25° (n° 1,22 e 23) e solo un paziente era sotto il 3° centile.

I dati relativi al peso dei pazienti al momento dell' esordio sono invece disponibili per 14 pazienti. Due pazienti avevano un peso superiore al 90° centile (n° 11 e 12). Quattro pazienti avevano un peso tra il 50° e il 75° centile (n° 3,5,17 e 20), 2 tra il 25° e il 30° (n°

L' esordio della colangite è nella maggior parte dei casi scarsamente sintomatico o accompagnato da una sintomatologia aspecifica, oppure dovuta alla malattia colica associata già diagnosticata in precedenza in certi casi,concomitante alla malattia epatica in altri.

In 10 casi (44%) l' organo bersaglio all'esordio è rappresentato dal fegato. (Fig.2) Tre di questi pazienti non lamentano alcun sintomo (n°12,13 e 18). Dolori addominali sono presenti in 3 pazienti (n°6, 14 e 19) così come l' astenia (n°3 e 8). Due pazienti riscontrano ematochezia (presente nel paziente n°6 e 15), altri 2 invece diarrea muco-ematica (n° 16 e19). Curiosamente, tra i 2 pazienti con ematochezia c'è anche l' unico paziente di tutta la casistica al quale successivamente non verrà riscontrata una colite ulcerosa. Brevi episodi febbrili a risoluzione spontanea vengono riferiti da 3 pazienti (n°3, 14 e 19). Un paziente lamenta dolori articolari agli arti inferiori (n°19) e in 2 casi è presente vomito alimentare (n°14 e 19). Il paziente n°6 presenta scarsa crescita ponderostaturale.

In realtà si tratta di sintomi aspecifici, sufficienti ad allarmare i genitori e il pediatra ma non indicativi di una malattia del fegato o delle vie biliari. Difatti, in tutti questi casi è solo una concomitante rilevazione degli indici di citolisi e colestasi alterati che induce il pediatra a effettuare ulteriori esami volti a studiare meglio la funzione epatica e biliare di questi piccoli pazienti.

L'unica eccezione è rappresentata da una paziente (n°5), in cui la malattia esordisce con un quadro di colestasi sintomatica altamente suggestivo di malattia delle vie biliari. Questa paziente, in seguito alla somministrazione di un macrolide presenta infatti feci ipocoliche, urine ipercromiche, prurito generalizzato e subittero sclerale.

In nove casi la malattia delle vie biliari e quella infiammatoria cronica intestinale vengono diagnosticate contemporaneamente. Sette di questi pazienti lamentano feci poco formate, muco-ematiche (n° 1,2,7,10,20,21,23). Un paziente riferisce alterazioni dell' alvo non meglio specificate (n°4). Il vomito è in un paziente (n°4). Una paziente (n°1) lamenta dolori articolari alle caviglie e vasculite agli arti inferiori. In 3 casi la crescita ponderostaturale subisce un arresto o è da sempre inferiore alla norma (n° 1,4,7). I pazienti n°11 e 23 soffrono di dolori addominali. Un paziente (n°23) è astenico. Anche in questi casi è il riscontro di enzimi di citolisi o colangiolisi alterati, unito alla nota associazione delle colangiopatie autoimmuni con la colite ulcerosa che indirizza il sospetto diagnostico verso una malattia delle vie biliari.

In 4 casi esordisce prima la malattia colica e la colangite viene diagnosticata in un secondo momento. In 3 pazienti (n° 9, 17 e 22) la colangite viene diagnosticata in occasione di una ricaduta della colite che si manifesta con diarrea, dolore addominale e febbre, mentre nel paziente n° 18 l' esordio della colangite è del tutto asintomatico e solo un occasionale riscontro degli indici di citolisi e colestasi alterati consente di identificare la malattia delle vie biliari.

Tabella 3: Sintomi alla diagnosi

SINTOMO	n PAZIENTI	%
Diarrea muco ematica,	10	43
Dolore addominale,	6	26
Febbre moderata	4	17
Scarsa crescita/calò ponderale	4	17
Astenia	3	13
Vomito	3	13
Ematochezia	2	8
Artralgie agli arti inferiori	2	8
Ripresa della colite	2	8
Vasculite agli arti inferiori	1	4
Prurito	1	4
Feci ipocoliche	1	4
Urine ipercromiche	1	4
Subittero sclerale	1	4
Edema palpebrale	1	4
Scarso appetito	1	4
Cefalea	1	4
Amenorrea	1	4

Va specificato che, nella maggior parte dei casi i sintomi, soprattutto quelli più aspecifici (come febbre o dolori addominali, ma anche la diarrea muco-ematica), duravano da tempo prima che i genitori si rivolgessero al pediatra e altro tempo è passato prima che il pediatra sospettasse una malattia delle vie biliari (si spiega così almeno in parte anche l' intervallo descritto prima tra la comparsa dei sintomi e il momento della diagnosi della colangite). Abbiamo

cercato quindi di identificare quello che, tra i vari sintomi è quello che da l' allarme e spinge i genitori a richiedere l' aiuto del medico .

In 6 pazienti il sintomo d' allarme è rappresentato da diarrea o feci muco-ematiche (n° 1,2,7,10,20 e 23). In 1 paziente (n°3) è stata l' astenia del bambino ad allarmare i genitori, mentre in due casi (n°6 e 19) il dolore addominale. In un caso (n°4) i genitori si sono rivolti al medico per la scarsa crescita del bambino. La paziente n°5 è esordita con una colestasi sintomatica ma, in undici pazienti (n° 8,9,11,12,13,14,16,17,18,21 e22) è un riscontro, occasionale o meno degli indici di citolisi e/o colestasi alterati che induce a sospettare una malattia epatica. Fig.3 Nove pazienti presentavano epatomegalia al momento della diagnosi, undici avevano un fegato nei limiti della norma e per tre pazienti non erano disponibili informazioni relative all' esame obiettivo alla diagnosi. Tre dei pazienti con epatomegalia avevano anche splenomegalia. Il segno in assoluto più frequente presente in 22 è l' aumento degli indici di citolisi e/o colestasi epatica.

DATI BIOUMORALI ALLA DIAGNOSI

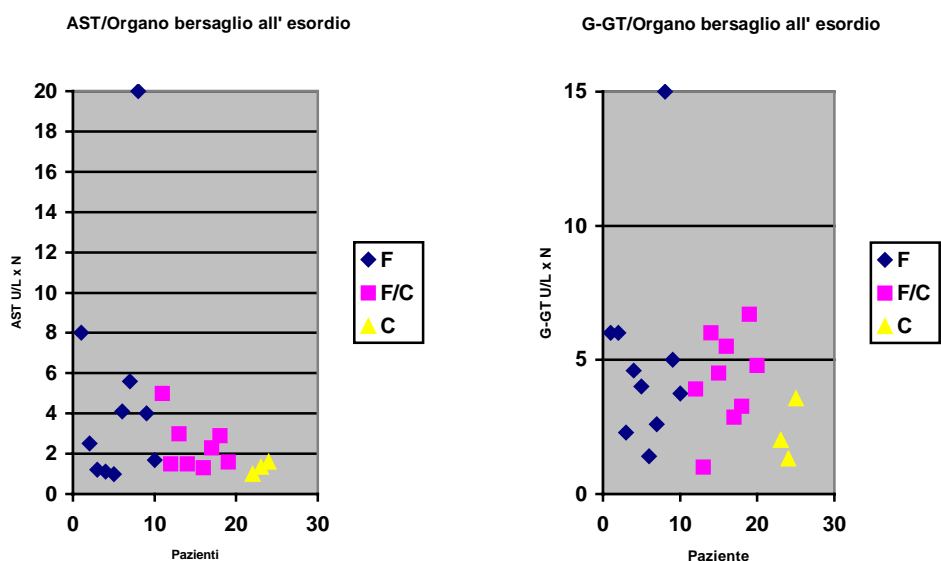
I dati bioumorali dei pazienti al momento della diagnosi sono esposti nella Tabella. 19 pazienti hanno una evidente citolisi epatica con valori di aspartato transaminasi compresi tra 1,1 e 20 volte il massimo della norma, con una media di 4,5. Due pazienti hanno valori normali (n° 12 e 17) e per 2 pazienti (n° 9 e 10) non disponiamo di questo dato.

I valori delle alanina transaminasi variano da 1,1 a 15 volte il massimo della norma. Due pazienti hanno valori nella norma (n°12 e 17) e per un paziente il dato non è disponibile (n°9). La media era di 4,1.

Anche gli indici di colestasi sono notevolmente alterati nella maggior parte dei pazienti.

Tutti i pazienti tranne uno (n°2) hanno elevati valori sierici di γ -GT, con intervallo di variazione compreso tra 1,34 e 15 volte il valore massimo considerato normale. In media sono di 4,3 volte superiori alla norma. Per un paziente tale dato non è disponibile.

I valori di IgG sono compresi tra 1340 e 3430 mg/dL. Per quattro pazienti (n°7 e 10) il dato non è disponibile. La media è di 2102 mg/dL. I valori normali di IgG sono compresi, nel bambino di età superiore a un anno (e tutti i pazienti lo erano al momento della diagnosi) tra 700 e 1600 mg/dL e quindi 5 dei 19 pazienti hanno valori di IgG nei limiti della norma.



Mentre non sembra esserci una significativa differenza tra i pazienti in cui la colangite esordisce prima della colite e quelli in cui esordiscono contemporaneamente, sembra che i pazienti in cui esordisce prima la colite presentino valori più bassi di AST e G-GT alla diagnosi.

I valori di emoglobina sono compresi tra 9,5 e 15,3 g/dL.

I valori della fosfatasi alcalina sono superiori alla norma in quasi tutti i pazienti. Tre soli pazienti (n°11,17 e 21) hanno valori compresi inferiori a 530 U/L. In un paziente (n°14, che presenta cirrosi al momento della diagnosi) la fosfatasi alcalina è ai limiti alti della norma (527 U/L) e tutti gli altri presentano valori di fosfatasi alcalina elevati, compresi tra 552 e 4322 U/L con una di 971 U/L. Per undici pazienti il dato non è disponibile.

Gli indici di flogosi sono elevati in meno della metà dei pazienti.

I valori della PCR al momento della diagnosi sono disponibili per quattordici pazienti. Nove pazienti presentano valori normali, inferiori a 0,8 mg/dL e cinque pazienti hanno valori superiori alla norma compresi tra 1,3 e 5 mg/dL.

La VES è elevata in quasi tutti i pazienti per i quali il dato è disponibile (16 pazienti) e presenta valori compresi tra 14 e 109 mm dopo 1 ora. Un solo paziente ha valori nella norma inferiori a 14 mm dopo 1 ora. Il valore medio della VES è di 53 mm dopo 1 ora.

Tranne un paziente (n°7) che, al momento della diagnosi ha 3,1 mg/dL di bilirubina totale tutti i pazienti presentano valori nella norma compresi tra 0,3 e 0,94 mg/dL. Il dato è disponibile in undici casi.

Ad eccezione del paziente n° 14, risultato negativo alla ricerca dei più comuni autoanticorpi, tutti hanno titoli significativi di autoanticorpi non-organo specifici di tipo ANA e/o SMA (tabella x): in particolare sedici pazienti hanno positività anti-ANA. Di questi sedici pazienti dieci sono anche anti-SMA positivi e sei sono positivi anche alla ricerca di anticorpi anti-neutrofili (p-ANCA). Uno di questi presenta anche una reattività anti-neutrofili atipici (X-ANCA). Un paziente ANA, SMA e p-

ANCA positivo è positivo alla ricerca di anticorpi anticardiolipina. Quattro pazienti presentano anticorpi anti-SMA ma non anti-ANA. Di questi quattro tre presentano anche anticorpi anti-neutrofili (p-ANCA) e uno di questi anche anti-neutrofili atipici (X-ANCA). Nessun paziente è positivo alla ricerca degli anticorpi LKM.

DATI ISTOPATOLOGICI ALLA DIAGNOSI

Tutti i pazienti tranne una (n° 11) hanno eseguito una biopsia epatica per via percutanea con un ritardo mediano di 11,5 mesi (intervallo di variazione da 1 a 53 mesi) dall' esordio clinico.

Nessun paziente ha necessitato di premedicazione con plasma fresco congelato a causa del deterioramento dell' attività protrombinica.

In 5 pazienti è stata eseguita una seconda biopsia ad una distanza mediana di 5 anni (da un minimo di 1 a un massimo di 7 anni) dalla prima.

Al momento del prelievo bioptico dieci pazienti non facevano uso di farmaci che potessero influenzare la colangite. Cinque bambini erano in terapia con solo UDCA, un paziente assumeva farmaci immunosoppressori ed uno era in terapia con UDCA e immunosoppressori.

Al momento della prima biopsia il valore mediano delle ALT era di 3,3 volte maggiore dei limiti superiori della norma con un intervallo di variazione tra 1 e 15 volte la norma.

La g-GT mediana era invece di 4,2 volte superiore alla norma con un range compreso tra 1 e 15.

Le alterazioni istologiche riscontrate, insieme alle relative frequenze sono visibili nella Tabella 4.

Tabella 4:Alterazioni istologiche alla prima biopsia

LESIONI	FREQUENZA	%
Lesioni biliari	20/22	91
Fibrosi portale	8/22	36
Infiltrato spazi portali	20/22	91
Eosinofilia	8/22	36
Granulomi	7/22	32
Attività interfaccia	1/22	4
Piecemeal necrosis	12/22	54
Infiltrato e distruzione duttulare	12/22	54
Neoproliferaazione duttulare	12/22	54
Fibrosi duttulare (cipolla)	5/22	23
Degenerazione epatocitaria	5/22	23
Infiltrato lobulare	4/22	18
Fibrosi settale	3/22	13
Setti porto-portali	2/22	9
Nodularità	0/22	0
Cirrosi		

20 pazienti su 22 mostravano la presenza di lesioni o anomalie della componente duttulare sotto forma di: infiltrazione e distruzione duttulare 12/22 (54%) da parte di

un essudato generalmente costituito da polimorfonucleati, talora 8/22 (36%) con importante componente eosinofila; neoproliferazione dutturale, spesso ai margini degli spazi portali 12/22 (54%); fibrosi pericolangiolitica con aspetti più o meno marcati a "bulbo di cipolla" 12/22 (54%).

Ugualmente quasi costante 20/22 (91%) è la presenza di un infiltrato infiammatorio in seno agli spazi portali, che appaiono costantemente ingranditi anche per la componente fibro-edematosa. In un paziente erano anche riconoscibili formazioni follicolari.

L'essudato portale, di vario grado, è costituito prevalentemente da cellule mononucleate con frequente presenza di polimorfonucleati, anche eosinofili ed occasionale comparsa di plasmacellule.

L'attività infiammatoria sovente 7/22 (32%) interessa anche la componente epatocitica con il riscontro di una attività d'interaccia che raramente 1/22 (4%) assume l'aspetto di piecemeal necrosis.

Il lobulo è interessato dall'attività flogistica in 5/22 (23%) pazienti con aspetti di degenerazione e spotting necrosis epatocitica in 5/22 (23%) pazienti.

Alla prima biopsia è spesso presente una componente fibrosa, spesso moderata e confinata agli spazi portali 8/22 (36%) o estesa ai setti interlobulari 4/22 (18%).

Un paziente mostrava deposizione fibrosa pericentrale, interessante la vena centrolobulare.

3 pazienti su 22 (13%), tuttavia, presentavano una fibrosi importante, organizzata in setti porto-portali.

In nessun caso la biopsia ha evidenziato una cirrosi sebbene 2/22 (9%) pazienti mostrassero alla biopsia aspetti di iniziale nodularità.

La seconda biopsia presentava reperti sovrapponibili alla prima in 3 casi, in un caso mostrava uno spegnimento dell'attività infiammatoria, in un caso era invece presente un aumento dell'attività flogistica e colangiolitica.

Da notare che cinque pazienti presentavano un interessamento flogistico non solo a carico delle vie biliari bensì anche del parenchima epatico. In altre parole, il danno immunomediato era rivolto non solo contro i colangiociti ma anche, come nell'epatite autoimmune, verso gli epatociti. Questi pazienti sono rientrati nella diagnosi di sindrome da overlap epatite/colangite autoimmune.

ASPETTI COLANGIOGRAFICI

Diciotto pazienti sono stati sottoposti, a indagini diagnostiche volte a visualizzare le condizioni dell'albero biliare. Quattordici pazienti hanno eseguito una Colangio-RMN uno dei quali ha eseguito anche una ERCP in contemporanea. Quattro pazienti hanno eseguito una ERCP.

Il tempo medio trascorso tra l'esordio clinico della colangite e l'esecuzione della colangiografia è di 2 anni e 4 mesi, con un minimo di zero (due pazienti, n°11 e 18), cioè quando la colangiografia è stata eseguita al momento della comparsa dei sintomi a un massimo di diciannove anni.

Il primo quadro colangiografico è estremamente vario (Tabella 5). Sei pazienti presentano reperti di normalità. Dei rimanenti 12 pazienti in due casi il referto della colangiografia parla solo di "quadro compatibile con diagnosi di colangite sclerosante".

In 10 casi il referto è più esauriente e i risultati possono essere osservati nella tabella.

I dotti epatici presentano delle alterazioni in 7 casi. In tre pazienti tali alterazioni sono descritte a "corona di rosario", caratterizzate da dilatazioni alternate a stenosi. In due casi sono presenti dilatazioni ma non stenosi e in un caso si parla di irregolarità di calibro non meglio specificate. Due casi presentano irregolarità parietali.

Il dotto comune risulta dilatato in 3 pazienti.

Il dotto coledoco presenta un aspetto alterato in sei pazienti. Tre casi sono caratterizzati da una dilatazione prossimale che nel tratto medio del dotto inizia a ridursi progressivamente per raggiungere poi il calibro normale, oppure diventare stenosante. In due casi sono presenti stenosi ma non dilatazioni e in un caso sono state descritte irregolarità di calibro non meglio specificate.

Dei 18 pazienti che hanno eseguito una prima colangiografia, 10 vengono, nel corso del follow-up sottoposti a una seconda colangiografia. I risultati sono visibili nella Tabella. Dei 7 pazienti che alla prima colangiografia presentavano un quadro di assoluta normalità 3 non eseguono la seconda colangiografia. Uno continua a presentare un aspetto normale (n°7), ma in 3 pazienti (n°14, 18 e 21) compaiono alla seconda colangiografia alterazioni tipiche di colangite sclerosante. Tutti e 3 sono in terapia per la colangite dal momento dell'esecuzione della prima colangiografia, uno addirittura in remissione clinica e biumorale.

Abbiamo quindi cercato di investigare meglio il legame tra la presenza o meno di alterazioni colangiografiche a livello delle vie biliari e gli indici di citolisi e colangiolisi. I risultati sono visibili nei grafici.

I pazienti con vie biliari di aspetto normale non hanno valori di AST, G-GT o IgG significativamente diversi rispetto a quelli con vie biliari alterate, come dimostrano i grafici a dispersione.

Abbiamo comunque cercato di approfondire questo legame analizzando gli stessi dati sottoforma di istogrammi con valori degli enzimi disposti in ordine crescente a loro volta distinti tra quelli provenienti da pazienti con vie biliari normali e quelli provenienti da pazienti con vie biliari alterate e confrontandoli con la media. I risultati sono visibili nei grafici 11-16.

I valori di AST hanno una media di 4,5 x N. L' 11 % dei pazienti con alterazioni delle vie biliari presenta valori di AST superiori alla media, rispetto al 25% dei pazienti con vie biliari normali.

Per le ALT, che hanno una media di 4,3 x N, i valori sono superiori alla media nel 30% dei pazienti con alterazioni delle vie biliari e nel 29% dei pazienti con vie biliari

di aspetto normale. Per le G-GT il discorso è pressoché uguale con il 40% dei pazienti con alterazioni delle vie biliari, rispetto al 30% di quelli con vie biliari normali che presentano valori di G-GT superiori alla media 8, che nel caso delle G-GT è di 4,1 x N.

Possiamo quindi concludere che non esiste una correlazione tra la presentazione colangiografica delle vie biliari al momento della diagnosi e i livelli degli enzimi di citolisi o colangiolisi.

LA COLITE ASSOCIATA

Ventuno dei ventitre pazienti avevano una malattia infiammatoria del colon associata. Per 19 di questi pazienti la malattia ha avuto un esordio sintomatico mentre in 2 casi la colite era silente e la ricerca della malattia era stata motivata dalla forte associazione esistente tra le due malattie, stimata essere dal gruppo di Trieste intorno all' 8,4%.^{lvii}

Come descritto prima, in 9 casi la diagnosi della malattia colica e di quella epatica è avvenuta in concomitanza, in dieci casi è stata identificata prima la malattia del fegato e nei rimanenti 3 casi la prima a essere diagnosticata era stata la malattia colica.(vedi torta su)

Questi dati si riferiscono al momento della diagnosi. In realtà per l' esordio la questione è più complicata. Alcuni di questi pazienti presentavano sintomi dovuti alla colite molto tempo prima che questi venissero attribuiti alla malattia infiammatoria cronica del colon, per cui stabilire un intervallo tra la comparsa dei primi sintomi dell' una e dell' altra malattia risulta difficile.

La sintomatologia della colite è caratterizzata da alcuni sintomi comuni a quasi tutti i pazienti e altri molto variabili (tabella 5). Il sintomo principale è la diarrea muco-ematica, presente in 16 casi. Un paziente lamentava irregolarità dell' alvo non meglio specificate e uno un precoce senso di ripienezza post prandiale. In due casi la colite era silente e i pazienti asintomatici. Due pazienti erano anemici e in tre casi la crescita era stentata. In 2 casi e scariche muco-ematiche avvenivano

in concomitanza a un lieve rialzo termico. Una paziente presentava vasculite e artralgia alle caviglie.

Tabella 6: Sintomi della colite all' esordio

SINTOMO	N PAZIENTI	%
Diarrea muco-ematica	16	76
Dolore addominale	3	14
Scarsa crescita/calò ponderale	3	14
Ematochezia	2	10
Anemizzazione	2	10
Febbre moderata	2	10
Tenesmo	1	5
Dolore alla defecazione	1	5
Irregolarità dell' alvo	1	5
Vomito	1	5
Vasculite	1	5
Artralgie	1	5

Quattordici pazienti hanno eseguito una ecografia volta a evidenziare eventuali alterazioni di spessore a livello del colon. Sette pazienti non presentano ispessimenti a carico della parete colica, cinque presentano ispessimenti carico della parete colica e uno anche a carico dell' ultima ansa ileale. In un paziente non è stato possibile valutare lo spessore del colon.

Otto pazienti sono stati sottoposti a immunoscintigrafia con leucociti marcati. In sei casi è risultata una significativa ipercaptazione del tracciante a livello della parete

del colon indicativa di flogosi significativa a tale livello, mentre nei due rimanenti casi l' esame è risultato negativo.

Ventuno dei ventitre pazienti hanno eseguito una colonoscopia a distanza di tempo variabile da zero a dodici anni dall' esordio della malattia colica con una media di un anno e otto mesi. In sei casi l' aspetto macroscopico del colon è pressoché normale.

Tabella 7: Alterazioni colonscopiche alla prima colonoscopia

PAZIENTE	MUCOSA	COLORE	SANGUINANTE
2	piccoli noduli		
3	normale	roseo	facilmente al contatto
4		arrossata	Facilmente
5	Normale	rosea	
7	Lievemente atrofica		
8	Lievemente congesta a livello del retto		
9	Edema, erosioni diffuse		Spontaneo
10	Normale		
11	Granulosa	arrossata	Facilmente
12	normale	rosea	
13	normale		
14	Edematosa, congesta,petecchie multiple, erosioni, aree di necrosi		
15	colite	colite	Colite
16	Lesioni ulcero-		

	erosive, edema, poche haustrature, pseudopolipi		
17			Facilmente
18	Erosioni, ulcerazioni		
19	Pseudopolipi e "quadro da RCU"		
20	Infiammata, ispessita, scomparsa della normale trama vascolare	Arrossata	
21	Edema, alterazioni trama vascolare,		
22	Dopo 35 cm restringimento substenotico, fistola, granulosa, a buccia d'arancia, erosioni		Spontaneamente
23	Flogosi, microascessi,	arrossata	

Gli altri 15 pazienti presentano una mucosa variamente interessata dal processo flogistico con quadri che vanno da un semplice arrossamento della mucosa colica fino alla presenza di necrosi della mucosa, stenosi e presenza di fistole. In 13 casi è stato fatto un prelievo biotico durante la colonoscopia appena descritta. I risultati sono visibili nella tabella.

Altri 13 pazienti hanno eseguito una biopsia colica a distanza di tempo (tre anni, quattro mesi e tre mesi rispettivamente) dalla prima colonoscopia. I risultati di questi pazienti sono visibili agli ultimi tre posti della tabella. (n°20, 21, 23)

La terapia delle colite prevedeva schemi a base di immunosoppressori o Mesalamina. Un paziente non faceva terapia per la colite e ciò nonostante era in remissione. Dei ventuno pazienti con colite associata 13 sono in remissione clinica, 6 hanno avuto una ricaduta e 2 pazienti nonostante la terapia immunosoppressiva non sono mai andati in remissione.

ALTRE PATOLOGIE ASSOCIATE

Le condizioni morbose comparse nei pazienti studiati a partire dal momento della diagnosi della malattia colica o delle vie biliari durante il follow up variavano molto (Tabella 1). La più frequente era l'anemia sideropenica, comparsa in sei pazienti, dato che tuttavia non sorprende visto che l'anemia rappresenta una delle più frequenti manifestazioni della rettocolite ulcerosa. Tre pazienti avevano lamentato dolori articolari nel corso del follow-up, che potrebbero anche essere una manifestazione extraintestinale della colite ulcerosa, che nel 10% dei casi si associa a una arterite periferica⁴⁷.

Tra le patologie associate di possibile natura autoimmune vanno segnalate una vasculite migrante presente in una paziente che soffriva anche di malattia celiaca, un eczema atopico, una piastrinopenia verosimilmente di natura autoimmune e l'asma atopico documentato in un caso.

In sei pazienti erano comparsi dei problemi verosimilmente dovuti al trattamento farmacologico cui venivano sottoposti. Difetto di crescita (in due casi) e

demineralizzazione ossea (presente in tre casi) e la comparsa di peluria sul dorso in una paziente sono probabilmente attribuibili alla terapia cortisonica, mentre l'azatioprina aveva causato l'effluvio del capilizio in una paziente.

Altre situazioni erano invece complicanze della malattia autoimmune delle vie biliari. In un paziente si è verificato un episodio di litiasi del dotto epatico comune, due pazienti hanno sofferto di colangiti infettive e in uno di questi si è anche verificata più volte una stenosi serrata del coledoco che ha necessitato un trattamento chirurgico con posizionamento di diversi *stent*.

In tre pazienti si sono verificate delle ernie addominali trattate chirurgicamente. Uno di questi pazienti aveva sofferto anche di reflusso bilio-antrale ed esofagite severa non-ulcerativa.

Una paziente è obesa.

AIH

Il valori del punteggio diagnostico per l'epatite autoimmune elaborato dall'International Autoimmune Hepatitis Group calcolati in base ai parametri dei pazienti alla diagnosi sono visibili nel grafico n°x

Il valori dei nostri pazienti sono compresi tra 5 e 20, con una media di 12. 2 pazienti avevano un punteggio inferiore a 10, 16 tra 10 e 15 e quindi, secondo questo scoring system una *probabile* diagnosi di epatite autoimmune, mentre 4 pazienti avevano più di 15 punti e quindi diagnosi *definita* di epatite autoimmune. Da notare che 3 dei 4 pazienti con un punteggio superiore a 15 erano classificati come sindromi da overlap epatite/colangite.

TERAPIA DELLA COLANGITE

I pazienti possono essere suddivisi in due gruppi in base al trattamento della colangite. Un gruppo di 9 pazienti comprendente quelli in cui il primo schema farmacologico è rappresentato dal solo UDCA e un secondo gruppo di 14 pazienti che fanno immunosoppressione *ab initio* con l'aggiunta di UDCA.

Nei rimanenti 14 pazienti il primo schema terapeutico comprende farmaci immunosoppressori. 11 di questi associano da subito all'immunosoppressione l'UDCA, mentre nei rimanenti 3 l'UDCA viene introdotto a una distanza di 1,7, e 18 anni.

Dei 3 pazienti che introducono l'UDCA in un secondo momento, 2 sono in terapia con Prednisone e non raggiungono mai una completa remissione, uno con Prednisone e Azatioprina e questo paziente dopo una iniziale remissione sospende il Prednisone ma va incontro a una ricaduta che nemmeno l'aggiunta dell'UDCA e la sostituzione del Prednisone con Ciclosporina riescono a risolvere.

11 pazienti associano da subito l'UDCA alla terapia immunosoppressiva. Per 5 di questi lo schema terapeutico prevede una combinazione di Prednisone e Azatioprina che consente a 4 pazienti di andare incontro a remissione permanente, mentre 1 paziente non raggiunge una remissione completa.

Due pazienti sono in terapia con steroidi e UDCA. Uno di loro sospende lo steroide dopo 30 giorni e rimane in remissione con solo UDCA mentre l'altro va in remissione ma alla sospensione dell'UDCA va incontro a una ricaduta della colangite per cui reintroduce l'UDCA che però non gli permette mai una remissione completa.

Due pazienti sono in terapia con Prednisone e UDCA. Uno non riesce mai a raggiungere una completa remissione, mentre l'altro dopo una iniziale remissione,

in seguito al tentativo di scalare il Prednisone va incontro a una ricaduta che però risolve con l' aumento della dose di Prednisone e l' aggiunta di Azatioprina. Da allora è in remissione.

Un paziente è in trattamento immunosoppressivo con Ciclosporina e UDCA che dopo una iniziale remissione durata 2 settimane non consente una remissione soddisfacente.

L' undicesimo paziente è inizialmente in terapia con Prednisone e Urbason (Metilprednisolone). Dopo una iniziale remissione va incontro a una ricaduta che risolve, ma non in maniera completa con l' aggiunta di azatioprina e modificando occasionalmente, la dose di Deltacortene.

La Figura 18 mette in relazione l' organo bersaglio all' esordio con l' eventuale remissione o meno delle colangite indipendentemente dal tipo di terapia.

Secondo questo grafico, i pazienti in cui la colangite viene diagnosticata contemporaneamente alla colite avrebbero una prognosi migliore.

e consideriamo i valori di ALT e G-GT in base al tipo di trattamento fatto, (indicando con UDCA + i pazienti che sono in terapia con solo UDCA e UDCA- i pazienti che sono in immunosoppressione *ab initio*), risulta che i pazienti con immunosoppressione *ab initio* hanno valori di ALT o G-GT superiori alla media dei valori nel 36 e nel 38 % dei casi rispetto ai 22 e 25 % dei pazienti in terapia con solo UDCA.

Dei 14 pazienti in trattamento con terapia immunosoppressiva e UDCA raggiunge una remissione duratura rispetto a 5 pazienti dei 9 in terapia con solo UDCA.

Il grafico n° 22 mette in relazione l' outcome della terapia indipendentemente dal tipo di terapia con la presenza o meno di alterazioni delle vie biliari al momento

della diagnosi. Paradossalmente, i pazienti con vie biliari colangiograficamente normali al primo esame hanno una probabilità minore di andare in remissione .

FOLLOW-UP

2239 mesi dal momento dell' esordio, 2006 mesi dal momento della diagnosi.

DISCUSSIONE

La colangite autoimmune viene descritta per la prima volta da Brunner e Klinge nel 1987 quando i due Autori usano per la prima volta in letteratura il termine di "colangite immune" per descrivere tre pazienti che nonostante la presenza di alterazioni bioumorali e istologiche tipiche di Cirrosi Biliare Primitiva risultano negativi alla ricerca di anticorpi antimitocondrio⁶⁶. Negli anni successivi compaiono in letteratura numerosi studi relativi a casi simili. I termini "colangite primitiva autoimmune", "Cirrosi Biliare Primitiva AMA-negativa" e "Colangiopatia autoimmune" diventano sinonimi per questi casi anomali. A partire dalla fine degli anni '90 inizia ad affermarsi il termine di "colangite autoimmune".

Questa giovane malattia rappresenta da subito una entità nosologica controversa, in quanto presenta simultaneamente caratteristiche tipiche di cirrosi biliare primitiva, colangite sclerosante autoimmune ed epatite autoimmune.

In pediatria la colangite intesa come malattia autoimmune delle vie biliari viene a lungo associata solo con la colangite sclerosante, una malattia che interessa esclusivamente le vie biliari, considerata molto rara visto che dal 1980 al 1994

vengono descritti in letteratura meno di 100 casi di bambini affetti da questa malattia.

La colangite sclerosante autoimmune è una malattia epatica nota da tempo, nella quale al tipico reperto di alterata colangiografia si uniscono evidenze biomorali ed istologiche di una reazione autoimmune. La natura autoimmune della malattia è confermata anche da una buona risposta al trattamento immunosoppressivo. Non esistono dati biomorali che consentono di distinguere tra un danno immunomediato rivolto contro i colangiociti e quello verso gli epatociti per cui da un punto di vista biomorale la colangite sclerosante autoimmune assomiglia molto all' epatite autoimmune. Per questo motivo il riscontro radiologico di vie biliari alterate è considerato un caposaldo della diagnosi di colangite sclerosante.

La presenza di alterazioni delle vie biliari è infatti considerata atipica nell' epatite autoimmune, tant' è vero che lo score diagnostico sviluppato dall' International Autoimmune Hepatitis Group assegna loro un punteggio negativo. Uno studio della Mayo Clinic^{lviii} (che usava uno scoring system modificato rispetto a quello suggerito dall' IAHG) ha tuttavia documentato che una significativa quota di adulti con diagnosi di epatite autoimmune presenta vie biliari alterate.

Inoltre, uno studio riguardante 55 bambini con malattia autoimmune del fegato autoanticorpi-positiva che ha sottoposto tutti i pazienti sistematicamente a una colangiografia, ha dimostrato che addirittura il 49% di questi bambini presentava alterazioni dell' albero biliare compatibili con diagnosi di colangite sclerosante e di questi il 52% aveva un punteggio diagnostico soddisfacente i criteri di epatite autoimmune⁶².

L'epatite autoimmune e la colangite sclerosante autoimmune mostrano caratteristiche cliniche e bioumorali (ad eccezione della positività agli autoanticorpi LKM) simili, per cui una divisione diagnostica basata sullo scoring system è insufficiente, così come inadeguato è, quale criterio discriminante, il riscontro radiologico di alterazioni delle vie biliari^{ix}. Tale suddivisione inoltre, correla male con le caratteristiche istologiche e l'associazione con le malattie infiammatorie croniche intestinali.

Se la presenza di lesioni biliari in un paziente con evidenza bioumorale di malattia autoimmune del fegato non significa necessariamente presenza di colangite sclerosante autoimmune è anche vero che l'assenza di un evidenza radiologica di alterazioni a carico delle vie biliari non esclude la presenza di una colangite sclerosante. Esiste infatti, un gruppo di pazienti con rettocolite ulcerosa, evidenza bioumorale di colestasi cronica e istologia epatica compatibile con ASC, che non mostrano alterazioni colangiografiche. A questo particolare quadro è stato dato il nome di Small Duct Primary (o Autoimmune) Sclerosing Cholangitis. Una quota di questi pazienti (tutti adulti), è stata documentata progredire verso la "classica" colangite sclerosante autoimmune^x.

A partire dai primi anni '90, compaiono in letteratura i primi lavori che parlano di bambini con epatite autoimmune di tipo 1 con anticorpi anti-actina che presentano quadri sovrapponibili alla colangite sclerosante autoimmune e alla colangite sclerosante a piccoli dotti⁸⁰, nonché le prime descrizioni di una malattia infiammatoria epatica a eziologia sconosciuta con aspetti di autoimmunità non necessariamente di natura sclerosante⁷⁶.

Ciò contribuisce all' identificazione della colangite autoimmune come entità a se stante e non semplicemente una variante AMA-negativa della cirrosi biliare primitiva, che, come descritto prima non esiste in età pediatrica.

Per tutti i pazienti della nostra casistica la diagnosi di colangite autoimmune si basa sui seguenti criteri diagnostici

- L' assenza di un' eziologia nota
- Evidenza bioumorale di epato e/o colangiolisi
- Valori di IgG > 2 DS
- Presenza di autoanticorpi ANA e/o SMA
- Assenza di autoanticorpi AMA
- Evidenza istologica di danno infiammatorio dei dotti biliari

Criteri aggiuntivi:

- Risposta al trattamento immunosoppressivo e/o all' UDCA
- Presenza di pANCA

Vi è un' incidenza pressoché paritaria tra femmine e maschi (1,3 : 1) che contrasta con il classico 9:1⁸⁰ a favore del sesso femminile nell' epatite autoimmune. L' età mediana al momento della diagnosi è di 8 anni e 11 mesi, inferiore rispetto all' età media di insorgenza dell' epatite autoimmune stimata essere, per il tipo 1 intorno all' adolescenza. Il 17% dei pazienti ha un' anamnesi patologica remota positiva per dermatite atopica mentre non sembra esserci familiarità tra i parenti di primo grado per malattie autoimmuni. Tra le malattie associate (esclusa la colite ulcerosa) la più frequente è l' anemia sideropenica (presente nel 26% dei pazienti) che però, più che una malattia associata potrebbe

essere una manifestazione della malattia infiammatoria intestinale, seguita dall'arterite (13%).

Il 57% dei pazienti ha al momento della diagnosi un peso e un' altezza inferiore al 30° centile.

Una malattia infiammatoria cronica è presente nel 91% dei casi e questa forte associazione tra la colangite e la colite consente di suddividere i pazienti in tre diversi gruppi a seconda dell' organo bersaglio alla diagnosi. Nel 44% dei casi la malattia epatica viene diagnosticata prima di quella colica, nel 39 % dei casi la diagnosi delle due avviene in contemporanea e nel 17% viene prima diagnosticata la colite. L' elevata percentuale di casi in cui le due malattie vengono diagnosticate in contemporanea va interpretata alla luce del fatto che la colangite in realtà non esordisce quasi mai in maniera sintomatica ma è un occasionale riscontro degli indici di citolisi e/o colestasi alterati che porta il fegato del paziente all' osservazione del medico. Verosimilmente, nei pazienti in cui la colangite e la colite vengono diagnosticate in contemporanea, è la colite a esordire in maniera sintomatica e solo i successivi esami bioumorali svolti con l' intento di indagare la colite mettono in evidenza la colangite subclinica. Infatti, anche considerando tutti i pazienti indipendentemente dall' organo bersaglio all' esordio, i sintomi più frequenti sono quelli tipici di una malattia infiammatoria intestinale, prima tra tutti la diarrea muco ematica (43%) seguita da dolore addominale (26%) e febbre moderata (17%). La diarrea muco-ematica rappresenta il sintomo d'allarme (inteso come quel sintomo che induce i genitori a rivolgersi ai sanitari) solo nei casi in cui la colangite viene diagnosticata insieme alla colite.

Il sintomo d'allarme per la malattia epatica è rappresentato nel 49% dei casi da un occasionale riscontro di indici di citolisi e/o colestasi alterati. Tra i pazienti con una colite precedentemente diagnosticata, il 100% delle colangiti vengono scoperte in situazioni di assoluta asintomaticità con il solo movimento bioumorale. E' quindi lecito concludere che la colangite autoimmune è fondamentalmente una malattia asintomatica, a esordio subdolo. Anche l' esame obiettivo può talvolta essere del tutto normale in quanto, secondo la nostra casistica, solo il 45% dei pazienti presenta epatomegalia.

L' 83% dei pazienti della nostra casistica presenta un discreto movimento delle transaminasi alla diagnosi, con valori di AST in media 4,5 e di ALT 4,1 volte superiori al limite massime della norma, valori che tuttavia, in nessun caso superano le 20 volte, che è notevolmente inferiore rispetto all' epatite autoimmune nella quale non è raro il riscontro di transaminasi 50 volte superiori al limite massimo. Per le G-GT invece, che nell' epatite autoimmune possono anche essere normali o moderatamente alterate, i valori sono alterati nel 96% dei nostri pazienti con valori in media di 4,3 volte superiori ai limiti massimi della norma. Come nel caso dell' epatite autoimmune di tipo 1, il 74% dei pazienti presenta una ipergammaglobulinemia di classe G.

I pazienti nei quali la colangite esordisce dopo la colite hanno valori di AST e G-GT inferiori rispetto a quelli in cui esordisce prima la colangite o in contemporanea alla colite.

E' verosimile che tale dato si dovuto alla terapia immunosoppressiva della colite che quindi influirebbe anche sulla colangite.

Tutti i pazienti della nostra casistica eccetto uno risultano positivi alla ricerca di autoanticorpi di classe ANA e/o SMA (rapporto ANA:SMA 1:1) e il 43% di loro presenta anche autoanticorpi pANCA. Nessun paziente è positivo per la ricerca di autoanticorpi di classe AMA o LKM. Il movimento anticorpale mima quello dell'epatite autoimmune di tipo 1 tanto che due pazienti della nostra casistica vengono inizialmente erroneamente considerati epatiti autoimmuni. E' probabile che questa reattività anticorpale costituisca un marcatore di malattia piuttosto che rivestire potenziali ruoli patogenetici.

Nella nostra casistica l'aspetto istologico più caratteristico è risultato la presenza di lesioni di diversa natura alla componente biliare degli spazi portalì. Dei due pazienti che non mostravano aggressione colangiolitica, uno era in terapia con UDCA ed in remissione bioumorale al tempo della biopsia, l'altro sarebbe stato forse più correttamente classificato come overlap.

Tale rilievo è in contrasto con la casistica presentata dal Gregorio et al dove la diagnosi si fondava sulla presenza di alterazioni radiologiche dell'albero biliare. In questa casistica infatti l'aspetto istologico è piuttosto eterogeneo e spesso non congruente con la diagnosi assegnata.

Cinque pazienti (quattro di Pisa e uno di Trieste) sono stati classificati come affetti da sindrome da "overlap".

Le sindromi da overlap sono delle entità nosologiche di recente inquadramento sulla cui esistenza si è acceso negli ultimi anni un fitto dibattito.

Riguardano un gruppo di pazienti che presentano un danno immunomediato del parenchima epatico ma non soddisfano completamente i criteri per una diagnosi

probabile o definita di epatite autoimmune. In più, presentano caratteristiche tali da non consentire l' inquadramento in un' altra categoria diagnostica^{lxi}.

Diversi studi sistematici hanno condotto alla revisione di un notevole numero di casi alla ricerca di sovrapposizioni e secondo questi studi circa il 10% dei pazienti che hanno avuto una diagnosi di AIH, PBC o ASC avrebbe in realtà una sovrapposizione dell' epatite autoimmune con una delle due colangiopatie^{lxii}.

Un "overlap" tra AIH e PBC riguarderebbe l' 8% dei pazienti con diagnosi di PBC. In altre parole, una diagnosi differenziale certa tra la PBC l' AIH riguarderebbe il 92% dei casi. Le due patologie sono infatti caratterizzate da caratteristiche solide e mutuamente esclusive quali la positività alla ricerca degli AMA, le lesioni granulomatose e l' ipergammaglobulinemia IgM da un lato e la spiccata ipertransaminasemia, l' ipergammaglobulinemia IgG e la pronta risposta al trattamento immunosoppressivo dall' altro.

Molto più discussa è la concomitante presenza di AIH e PSC. Pazienti con AIH hanno spesso una colite ulcerosa associata (16%) e sono quindi ad alto rischio per una concomitante ASC^{lxiii lxiv}.

In più questi pazienti presentano una similarità nella predisposizione genetica^{lxv}, nel meccanismo effettore citotossico^{lxvi} e nella reattività a un possibile antigene comune⁹⁰. Tutto ciò faciliterebbe l' espressione di entrambe le malattie nello stesso paziente.

Le principali caratteristiche che indicherebbero un possibile "overlap" AIH/ASC sono la presenza di colite ulcerosa associata, indicatori di colestasi, referto istologico di alterazioni alle vie biliari e una risposta insoddisfacente alla terapia corticosteroidica⁸⁵.

Secondo lo studio di Czaja et al. il 6% dei pazienti con epatite autoimmune presenta alterazioni istologiche tipiche della ASC. La discrepanza tra il 16% dei pazienti con AIH e RCU e il 6% con AIH e ASC potrebbe essere giustificata dall'esistenza della Colangite autoimmune che complica ulteriormente il quadro già complicato. In alcuni casi infatti la colangiografia sulla quale la diagnosi di ASC si basa può essere insufficiente e si stima che il 14% dei pazienti con evidenza istologica di ASC presenti un normale aspetto colangiografico delle vie biliari⁸⁷. Questi pazienti potrebbero presentare un' "overlap" con una sindrome autoimmune delle vie biliari che coinvolga solo le vie biliari intraepatiche quale la "small-duct PSC".

La morfologia delle vie biliari è molto varia e probabilmente in relazione con l'evoluitività del danno. Il 39% dei pazienti che hanno eseguito una colangiografia non presenta alla prima colangiografia alterazioni a carico delle vie biliari.

Dotti epatici alterati sono presenti nel 39% dei pazienti, e il 43 % di queste alterazioni sono descritte a "corona di rosario", tipiche di colangite ormai sclerosante. Nel 33 % delle colangiografie sono presenti alterazioni a carico del coledoco, prevalentemente descritte come dilatazioni del tratto prossimale.

Ad avvalorare l'ipotesi di una evoluitività del danno si può considerare che il 56% dei pazienti esegue una seconda colangiografia e il 50% di questi presenta un peggioramento delle alterazioni a carico delle vie biliari. Da notare in particolare che il 60% di quelli che avevano avuto una prima colangiografia normale presenta al secondo esame segni di importanti alterazioni delle vie biliari. Tra questi anche pazienti che, con una adeguata terapia farmacologica risultavano in completa remissione clinica e biumorale. E' quindi possibile che il processo

infiammatorio a danno delle vie biliari prosegua anche in presenza di parametri clinici e bioumorali normali. Infatti, se paragonata all' epatite la colangite autoimmune può sembrare poco attiva, ma allo stesso tempo molto evolutiva per cui anche un paziente in benessere clinico con normali parametri bioumorali può a distanza di tempo, in completa remissione clinica e biochimica, mostrare un aggravamento delle alterazioni a carico delle vie biliari.

La presenza o meno di una alterata morfologia delle vie biliari non sembra essere in relazione con i valori delle transaminasi o degli indici di colestasi.

Il 91% dei pazienti presenta una colite associata. Si tratta di una percentuale molto più alta rispetto a quella normalmente riscontrata nel bambino affetto da colangite sclerosante autoimmune e molto più vicina a quella tra la colangite sclerosante a piccoli dotti e la colite ulcerosa. Infatti, secondo alcuni autori^{lxvii} la presenza di colite ulcerosa è una condizione necessaria per fare diagnosi di colangite sclerosante a piccoli dotti. L' 82% dei nostri pazienti ha una colite sintomatica mentre per il 9% quest' ultima è silente. Il sintomi più frequenti all' esordio della colite sono la diarrea muco-ematica (76%), il dolore addominale (14%) e scarsa crescita o calo ponderale (14%). La colite associata alla colangite sembra avere una prognosi abbastanza favorevole visto che il 62% dei nostri pazienti va incontro a una remissione clinica e bioumorale completa. Secondo un articolo recentemente comparso in letteratura^{lxviii} la colite ulcerosa associata alla colangite sclerosante rappresenterebbe un fenotipo diverso rispetto alla colite ulcerosa isolata caratterizzata da un maggior risparmio della regione rettale e *backwash ileitis*.

Il 29% dai casi, nonostante una iniziale remissione subisce una ricaduta ma solo il 9% nonostante il trattamento farmacologico non riesce a controllare la malattia colica.

Tra le patologie associate particolarmente frequente è l' anemia sideropenica presente nel 26% dei nostri pazienti anche se in realtà, più che di una malattia separata potrebbe trattarsi di una conseguenza della colite ulcerosa associata.

Secondo il punteggio calcolato in base allo scoring system per l' epatite autoimmune dall' International Autoimmune Hepatitis Group, sedici pazienti hanno una diagnosi *probabile* di epatite autoimmune e 4, di cui tre overlap, diagnosi *definita* di epatite autoimmune. Questi risultati confermano l' ambiguità di questo scoring system e la sua inadeguatezza, almeno in pediatria, nella diagnosi differenziale tra epatite autoimmune e malattie autoimmuni delle vie biliari.

La colangite è sensibile a una trattamento immunosoppressivo classico che associ corticosteroidi, Azatioprina e UDCA. Ma il nostro studio dimostra come, in pazienti selezionati anche l' UDCA da solo ad elevate dosi (30 mg/kg/die) possa rappresentare un valido presidio terapeutico, con un 56% di remissioni durature rispetto al 50% dei pazienti in terapia con immunosoppressione *ab initio*.

L' esito della terapia sembra essere in relazione inversa con l' aspetto morfologico delle vie biliari. Un quadro colangiografico migliore sembra associato a una minore probabilità di andare incontro a una remissione duratura nel corso della colangite.

Anche la modalità di esordio sembrerebbe in qualche modo correlata al tipo di risposta alla terapia. I pazienti nei quali la colite e la colangite vengono

diagnosticate contemporaneamente hanno una maggiore probabilità di controllare bene la colangite con la terapia adeguata. Bisogna ricordare che in questi pazienti è fondamentale la colite a esordire e la diagnosi di colangite è del tutto occasionale. E' possibile che quindi in questi pazienti l' intervallo trascorso tra il momento in cui inizia il danno immunomediato a carico delle vie biliari e l' inizio della terapia sia inferiore rispetto ai pazienti in cui viene diagnosticata prima la colangite e che ci sia quindi stato meno tempo affinché si sviluppino alterazioni irreversibili a carico delle vie biliari.

Ci sono pazienti nella nostra casistica che dopo un iniziale buon controllo della colangite iniziano a presentare nonostante i diversi tentativi di aggiustamento della dose o del tipo di farmaco usato, una serie di ricadute alternate a periodi di remissione incompleta, alcuni con comparsa di complicazioni temibili quali colangiti infettive (2/23) o stenosi serrate del coledoco (1/23). E' possibile che questi pazienti non rispondano più ai farmaci immunosoppressori perché la colangite ha avuto un' evoluzione sfavorevole e il danno alle vie biliari non sia più sostenuto dalla reazione autoimmune ma dalle alterazioni permanenti (tipo fibrosi o sclerosi) cui ormai queste vie biliari sono andate irreversibilmente incontro. Il colngiocita infatti, a differenza dell' epatocita ha scarsa attitudine a rigenerare e lo spegnersi della flogosi immunomediata non fa che stabilizzare le lesioni pregresse. Anche questa osservazione avvalora l' ipotesi dell' evolutività del danno.

CONCLUSIONI

La colangite autoimmune è una patologia subclinica, generalmente asintomatica, fortemente associata alla rettocolite ulcerosa. Il protocollo diagnostico di queste due malattie dovrebbe sempre comprendere lo svolgimento di esami volti a indagare la presenza dell'altra anche in ragione del fatto che una diagnosi concomitante aumenta le probabilità di una buona risposta della colangite al trattamento farmacologico.

La colangite autoimmune è una patologia diversa dalla cirrosi biliare primitiva in quanto presente in pediatria e insieme all'epatite autoimmune e alla colangite sclerosante costituisce lo spettro delle malattie autoimmuni del fegato nel bambino. Lo spettro di questi disordini è ampio e le malattie che lo costituiscono sono tutt'altro che facili da distinguere tra di loro. Se a un estremo dello spettro c'è l'epatite autoimmune di tipo 2 con il danno immunomediato diretto esclusivamente verso l'epatocita e il totale risparmio delle vie biliari, all'altro estremo troviamo la colangite sclerosante con il danno rivolto verso i colangiociti e il completo risparmio del parenchima epatico. Passando dall'epatite autoimmune di tipo 2 all'epatite autoimmune di tipo 1 inizia una serie di disordini autoimmuni caratterizzati da alterazioni del fegato ma anche delle vie biliari che. Passando per le sindromi da overlap, attraverso la colangite autoimmune fino alla colangite sclerosante a piccoli dotti diminuisce l'entità del danno epatico mentre aumentano sempre di più le alterazioni a carico delle vie biliari, fino al franco interessamento di queste ultime nella colangite sclerosante. Inoltre, passando dall'epatite autoimmune di tipo 2 (che talvolta può essere rapida e fulminante) alla colangite sclerosante (asintomatica, lenta e irreversibile),

diminuirebbe anche l'attività della malattia e con ciò la sintomatologia. Secondo questo modello una colangite autoimmune non trattata o trattata in ritardo rischia di evolvere progressivamente e determinare lesioni delle vie biliari intra ed extraepatiche tipiche della colangite sclerosante. Secondo i nostri risultati l' UDCA consente una remissione della malattia in una percentuale simile a quella ottenuta con l' immunosoppressione. Data la gravità degli effetti collaterali della terapia immunosoppressiva (nell' adulto, ma soprattutto in età pediatrica) l' UDCA rappresenta un valido presidio terapeutico nelle colangiopatie autoimmuni e dovrebbe essere impiegato come farmaco di prima scelta nei pazienti selezionati. Considerando la buona risposta alla terapia della colangite autoimmune nel bambino e la prognosi infausta della colangite sclerosante, l' importanza di una tempestiva diagnosi e un' adeguata terapia della colangite autoimmune diventa notevole. Con in più, la quasi inevitabile associazione con una malattia frequente come la rettocolite ulcerosa, la colangite autoimmune diventa una malattia che ogni pediatra dovrebbe conoscere.

BIBLIOGRAFIA

^{xv} Gregorio GV, Portmann B, Karani J, ET AL. *Autoimmune hepatitis/ sclerosing cholangitis overlap syndrome in childhood: a 16 year prospective study*. Hepatology 2001;33:544-53.

^{xvi} Johnson PJ, McFarlane IG *Meeting report: International Autoimmune Hepatitis Group* Hepatology 1993;18:998-1005

^{xvii} Debray D, Pariente D et al. *Sclerosing cholangitis in children*, J Pediatr, 1994 ;124 ;49-56

-
- ^{xxiii} Debray D, Pariente D et al. *Sclerosing cholangitis in children*, J Pediatr, 1994 ;124 ;49-56
- ^{xx} Farrant JM, Hayllar KM et al *Natural history and prognostic variables in primary sclerosing cholangitis* Gastroenterology 1991;110: 1710-7
- ^{xxi} Debray D, Pariente D et al. *Sclerosing cholangitis in children*, J Pediatr, 1994 ;124 ;49-56
- ^{xxii} Farrant JM, Doherty DG, Donaldson PT, Vaughan RW, Hayllar KM, Weish KI, Eddleston AL, et al. *"Amino acid substitutions at position 38 of the DR beta polypeptide confer susceptibility to and protection from primary sclerosing cholangitis"* Hepatology 1992;16:390-5
- ^{xxiii} Mehal WZ, Lo Y-MD, Wordsworth BP, Nauberger JM, Hubscher SC, Fleming KA, Chapman RW. *"HLA DR4 is a marker of rapid disease progression in primary sclerosing cholangitis"* Gastroenterology 1994;106:160-7
- ^{xxiv} Olerup O, Olsson R, Hultcrantz R, Broome U. *"HLA-DR and HLA-DQ are not markers for rapid disease progression in primary sclerosing cholangitis"* Gastroenterology 1995;108:870-8
- ^{xxv} Aguilar HI, Nuako K, Krom RAF, Wiesner RH. *"Do primary sclerosing cholangitis (ASC) patients who express HLA-DR4 haplotype have a more rapidly progressive disease?"* [Abstract] Hepatology 1994;20:154A
- ^{xxvi} Angulo P, DeSotel CK, Gershwin ME, Shoenfeld Y, Ahmed A, Peter J, Lindor KD *"The profile and significance of serum autoantibodies in primary sclerosing cholangitis"* Hepatology 1998 28:444A
- ^{xxvii} Chapman RW, Arborgh BA, Rhodes JM, et al. *"Primary sclerosing cholangitis: a review of its clinical features, cholangiography, and hepatic histology"* Gut 1980;21:870-77
- ^{xxviii} Duer RH, Targan SR, Landers CJ, LaRusso NF, Lindsay KL, Wiesner RH, Schanahn F. *"Neutrophil cytoplasmic antibodies: a link between sclerosing cholangitis and ulcerative colitis"* Gastroenterology 1991;100:1385-91
- ^{xxix} Bansi DS, RS Chapman *"Anticorpi anti-citoplasma dei neutrofili nella colangite sclerosante primitiva e nella colite ulcerosa"* Argomenti di Gastroenterologia Clinica 1996; 9:45-53
- ^{xxx} Klein R, Eisenburg J, Weber P, Seibold F, Berg PA. *"Significance and specificity of antibodies to neutrophils detected by western blotting for the sierological diagnosis of primary sclerosing cholangitis"* Hepatology 1991;14:1147-52

-
- ^{xxx}_i Mulder AHL, Horst G, Haagsma EB, Limburg PC, Kleibeuker JH, Kallenberg CGM. *"Prevalence and characterization of neutrophil cytoplasmic antibodies in autoimmune liver diseases"* Hepatology 1993;17:411-7
- ^{xxx}_{ii} Roberts SK, Ludwig J, Larusso NF, *The Patobology of Biliary Epitelia*, Gastroenterology 1997;112;269-279
- ^{xxx}_{iii} Senaldi G, Donaldson PT, Magrin S, Farrant JM, Alexander GJM, Vergani D, Williams R. *"Activation of the complement system in primary sclerosing cholangitis"* Gastroenterology 1989;97:1430-34
- ^{xxx}_{iv} Bodenheimer HC, LaRusso NF, Thayer WR Jr, Charland C, Staples PJ, Ludwig J. *"Elevated circulating immune complexes in primary sclerosing cholangitis"* Hepatology 1983;3:150-4
- ^{xxx}_v Minuk GY, Angus M, Brickman CM, Lawley TJ, Frank MM, Hoofnagle JH, Jones EA. *"Abnormal clearance of immune complexes from the circulation of patients with primary sclerosing cholangitis"* Gastroenterology 1985;88:166-70
- ^{xxx}_{vi} Lichtman SN, Keku J, Clark RL, Schwab JH, Sartor RB. *"Biliary tract disease in rats with experimental small bowel bacterial overgrowth"* Hepatology 1991;13:766-72
- ^{xxx}_{vii} Lichtman SN, Keku J, Clark RL, Schwab JH, Sartor RB. *"Degradation of endogenous bacterial cell wall polymers by the muralytic enzyme mutanolysin prevents hepatobiliary injury in genetically susceptible rats with experimental intestinal bacterial overgrowth"* J Clin Invest 1992;90:1313-22
- ^{xxx}_{viii} Nolan JP. *"Intestinal endotoxins as mediators of hepatic injury – an idea whose time has come again"* Hepatology 1989;10:887-91
- ^{xxx}_{ix} Boberg KM, Lundin KE, Schrupf E. *Etiology and pathogenesis in primary sclerosing cholangitis* Scand J Gastroenterol Suppl. 1994;204:47-58.
- ^{xl} Esber EJ, Ferguson DR. *Primary sclerosing cholangitis* Gastroenterologist, 1994 ; 2:131-46.
- ^{xli} Debray D, Pariente D et al. *Sclerosing cholangitis in children*, J Pediatr, 1994 ;124 ;49-56
- ^{xlii} Debray D, Pariente D et al. *Sclerosing cholangitis in children*, J Pediatr, 1994 ;124 ;49-56
- ^{xliii} Angulo P, Pearce DH et al, *Magnetic resonance cholangiography in patients with biliary disease : its role in primary sclerosing cholangitis*, Journal of Hepatology, 2000;33, 520-527
- ^{xliv} Maggiore G, Autoimmune Cholangitis: A Distinct entity in the spectrum of autoimmune liver disorders?

-
- ^{xlv} Chapman RW, *Small duct primary sclerosing cholangitis*, J hepatol 2002; 36; 692-94
- ^{xlvi} Brunner G, Klinge O. A chronic destructive non-suppurative cholangitis-like disease picture with antinuclear antibodies (immunocholangitis). Dtsch Med Wochenschr 1987; 112: 1454-8
- ^{xlvii} Sherlock S. Autoimmune cholangitis: a unique entity? Mayo Clin Proc 1998 ; 73: 184-90
- ^{xlviii} Goodman ZD, McNally PR, Davis DR, Ishak KG *Autoimmune cholangitis: a variant of primary biliary cirrhosis. Clinicopathologic and serologic correlations in 200 cases* Dig Dis Sci 1995;40:1232-1242
- ^{xlix} Ben-Ari Z, Dhillon AP, Sherlock S *Autoimmune cholangiopathy: part of the spectrum of autoimmune chronic active hepatitis* Hepatology 1993;18:10-15
- ^l Sherlock S *Autoimmune cholangitis: a unique entity?* Mayo Clin Proc 1998 ;73 :184-190
- ^{li} Woolf GM, Vierling JM *Disappearing intrahepatic bile ducts: The syndromes and their mechanism* Semin Liver Dis 1993;13:261-275
- ^{lii} Vierling JM *autoimmune cholangiopathy* Clinics in Liver Disease 1999; 3: 571-584
- ^{liii} Gordon SC, Quattrocioni-Longe TM, Khan BA, Kodali VP, Chen J, Silverman AL, Kiechle FL. Antibodies to carbonic anhydrase in patients with immune cholangiopathies. Gastroenterology 1995; 108: 1802-9
- ^{liv} Gregorio GV, Portmann B, Karani J, Harrison P, Donaldson PT, Vergani D, Mieli-Vergani G. Autoimmune hepatitis/sclerosing cholangitis overlap syndrome in childhood: a 16 year prospective study. Hepatology 2001; 33: 544-53
- ^{lv} Woodward J, Neuberger J. Autoimmune overlap syndrome. Hepatology 2001; 33: 994-1002
- ^{lvi} Maggiore G, Ventura A, Lizzoli F, De Giacomo C. Autoimmune cholangiopathy in children. J Pediatr Gastroenterol Nutr 1966; 22: 445 (Abstract)
- ^{lvii} Giuseppin I, Martelossi S, Gerarduzzi G, Di Leo G, Ventura A *Autoimmune cholangitis and inflammatory bowel disease in children* Dig Liv Dis 2005;37: A9
- ^{lviii} Czaja AJ, Carpenter AH et al *Autoimmune cholangitis Within the Spectrum of Autoimmune Liver Disease* Hepatology 2000; 31: 1231-1238
- ^{lix} Maggiore G, Veber F et al *Autoimmune hepatitis associated with anti-actin antibodies in children and adolescents* J Pediatr Gastroenterol Nutr. 1993 Nov;17(4):376-81.
- ^{lx} Angulo P, Maor-Kendler Y et al *Small-duct primary sclerosing cholangitis: a long-term follow-up study* Hepatology. 2002; 35(6):1494-500.

-
- ^{lxi} Czaja AJ The *Variant Forms of Autoimmune Hepatitis* Ann Intern Med 1996; 125:588-598
- ^{lxii} Czaja AJ. *"Frequency and nature of the variant syndromes of Autoimmune liver diseases"* Hepatology 1998; 28(2): 360-5
- ^{lxiii} Perdigoto R, Carpenter HA, Czaja AJ *Frequency and significance of chronic ulcerative colitis in severe corticosteroid-treated autoimmune hepatitis* J Hepatol 1992;14:325-31
- ^{lxiv} Rabinowitz M, Demetris AJ, Bou-Abboud CF, Van Thiel DH *Simultaneous occurrence of primary sclerosing cholangitis and autoimmune chronic active hepatitis in a patient with ulcerative colitis* Dig Dis Sci 1992;37:1606-11
- ^{lxv} Doherty DG, Donaldson PT, Underhill JA, Farrant JM et al *Allelic sequence variation in the HLA class II genes and proteins in patients with autoimmune hepatitis* Hepatology 1994;19:609-15
- ^{lxvi} Mieli-Vergani G, Lobo-Yeo A, McFarlane IG et al *Different immune mechanisms leading to autoimmunity in primary sclerosing cholangitis and autoimmune chronic active hepatitis of childhood* Hepatology 1989;9:198-203
- ^{lxvii} Chazoullieres O *The variant forms of cholestatic diseases involving small bile ducts in adults* J Hepatol 2000;32:16-18
- ^{lxviii} Loftus EV, Harewood GC et al *PSC-IBD: a unique form of inflammatory bowel disease associated with primary sclerosing cholangitis* Gut, 2005 Jan;54(1):91-6.