

Title	肺切除術後の残存肺には急性肺損傷が潜在する
Sub Title	Occult lung injury in the residual lung after lung resection
Author	江間, 俊哉(Ema, Toshinari)
Publisher	
Publication year	2010
Jtitle	科学研究費補助金研究成果報告書 (2009.)
Abstract	肺癌の治療などとして行われる肺切除は、残存肺に種々の炎症性メディエーターの惹起を伴う潜在性急性肺損傷を生じさせている。動物実験ではこの肺損傷は小開胸手術により軽減した。肺切除はエンドトキシン誘発性肺損傷を悪化させると考えられた。また、残存肺ではプレオマイシンによる肺損傷が悪化し、線維化も促進されていた。肺全摘によって惹起された炎症性サイトカインやケモカインなどが形成するネットワークの関与が示唆された。
Notes	研究種目 : 若手研究(B) 研究期間 : 2007 ~ 2009 課題番号 : 19790980 研究分野 : 医歯薬学 科研費の分科・細目 : 外科系臨床医学・胸部外科学
Genre	Research Paper
URL	<a href="http://koara.lib.keio.ac.jp/xoonips/modules/xoonips/detail.php?koara_id=KAKEN_19790980seika">http://koara.lib.keio.ac.jp/xoonips/modules/xoonips/detail.php?koara_id=KAKEN_19790980seika</a>

平成 22 年 6 月 16 日現在

研究種目：若手研究（B）

研究期間：2007～2009

課題番号：19790980

研究課題名（和文） 肺切除術後の残存肺には急性肺損傷が潜在する

研究課題名（英文） Occult lung injury in the residual lung after lung resection

研究代表者

江間 俊哉（EMA TOSHINARI）

慶應義塾大学・医学部・助教

研究者番号：50445251

研究成果の概要（和文）：肺癌の治療などとして行われる肺切除は、残存肺に種々の炎症性メディエーターの惹起を伴う潜在性急性肺損傷を生じさせている。動物実験ではこの肺損傷は小開胸手術により軽減した。肺切除はエンドトキシン誘発性肺損傷を悪化させると考えられた。また、残存肺ではブレオマイシンによる肺損傷が悪化し、線維化も促進されていた。肺全摘によって惹起された炎症性サイトカインやケモカインなどが形成するネットワークの関与が示唆された。

研究成果の概要（英文）：Pneumonectomy itself may cause occult lung injury which could be enhanced by inflammatory stimulus, such as bacterial component, leading to significant lung injury.

交付決定額

（金額単位：円）

	直接経費	間接経費	合計
2007年度	700,000	0	700,000
2008年度	700,000	210,000	910,000
2009年度	700,000	210,000	910,000
年度			
年度			
総計	2,100,000	420,000	2,520,000

研究分野：医歯薬学

科研費の分科・細目：外科系臨床医学・胸部外科学

キーワード：呼吸器外科

## 1. 研究開始当初の背景

肺炎などによる急性肺損傷 Acute Lung Injury(ALI)の本態は肺での種々のサイトカイン濃度の上昇と炎症細胞の集積、そして肺血管透過性の亢進と肺浮腫である。肺切除術後においては血液中の種々のサイトカイン濃度が上昇し、炎症細胞数も増加しているこ

とは知られているが、残存肺に生じる変化をALIの側面から詳しく評価、検討した研究は調べた限りでは存在しない。

## 2. 研究の目的

本研究では、臨床に即して、肺切除術PNX後の残存肺に関する以下の3つの疑問点を

明らかにすることを目的とする。

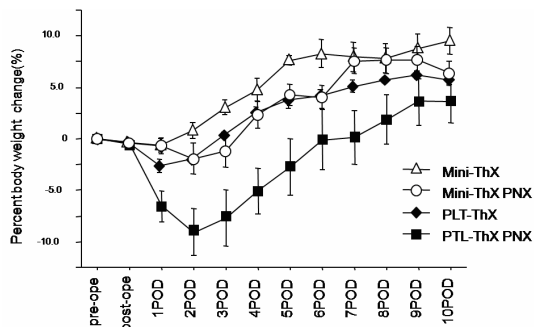
- 1) 小開胸 Mini-ThX 肺切除術は標準開胸手術 PLT-ThX と比較して残存肺に与える侵襲が小さいか？
- 2) 肺切除術 PNx 後に残存肺に感染性肺炎が生じ易く、重篤化し易いのはなぜか？
- 3) 肺切除術 PNx は残存肺の肺線維症を悪化させるか？

### 3. 研究の方法

- 1) 小開胸肺切除モデル; 創の大きさ 5mm で肋間筋以外の筋肉を切断しない小開胸左肺切除手術 Mini-ThX PNx 後のマウスと、20mm の創で筋肉切断と肋骨切断を伴う大開胸左肺切除手術 PLT-ThX PNx 後のマウスとにおいて、残存右肺に生じる変化について ALI の側面からの比較、検討を行う。
- 2) 左肺切除 + エンドトキシン誘発性肺損傷モデル; エンドトキシン LPS の経気管支投与により肺損傷を生じさせ、左肺切除 PNx が伴うと残存右肺での肺損傷がより悪化するか否かを上記の実験と同様に検討する。
- 3) プレオマイシン誘発性肺線維症 + 左肺切除モデル; プレオマイシン BLM 投与実験では上記と同様の実験群を LPS の代わりにプレオマイシンを経気管支投与し、同様の検討を行う。

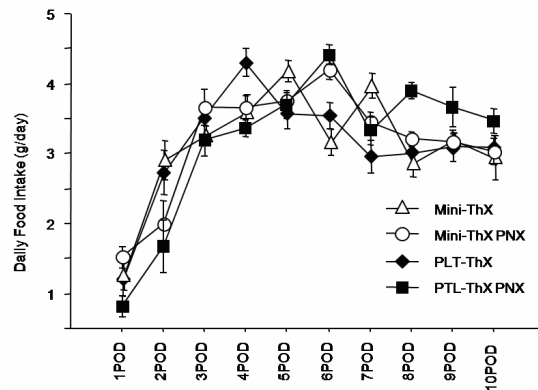
### 4. 研究成果

- 1) 術後 1 日目から 5 日目までの体重減少が小開胸群で有意に抑制された。

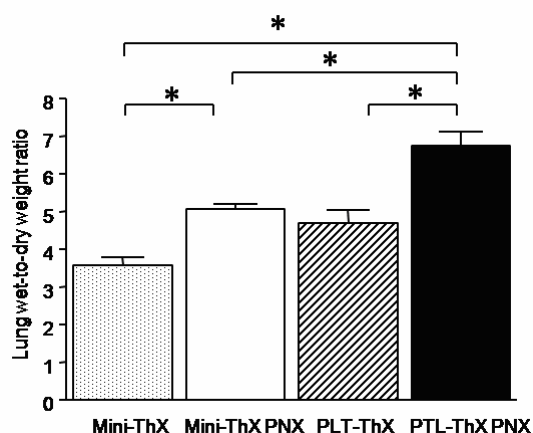
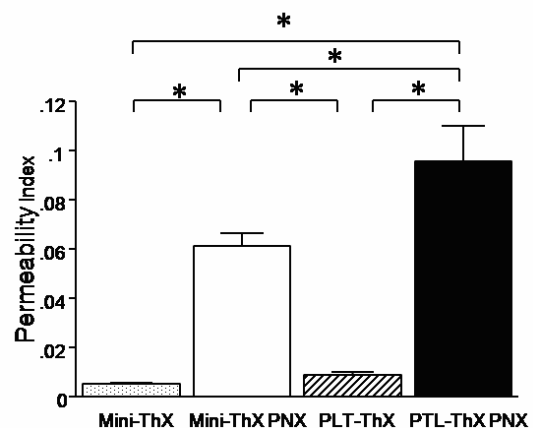


大開胸群では術後 2 日目に平均 6.5% の体重減

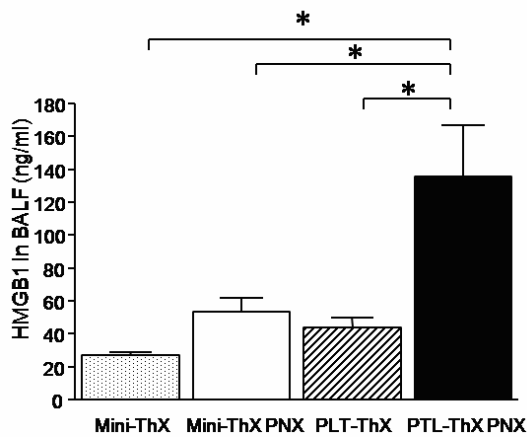
少を認めた。術前の体重までに回復までに要する日数は小開胸群で  $3.0 \pm 0.6$  日、大開胸群では  $5.3 \pm 0.8$  日であった。術後 24 時間の摂食量は小開胸群で有意に多かった。



小開胸により肺血管透過性の亢進が抑制され肺内水分量の増加(肺浮腫)も抑制された。

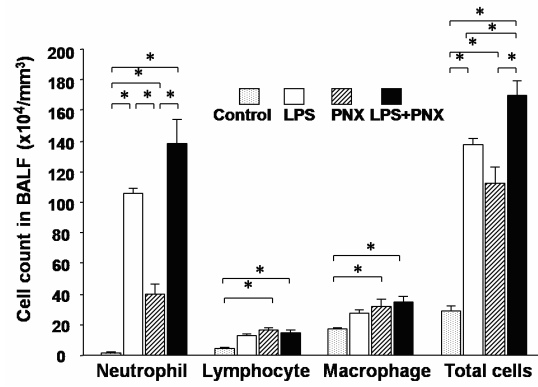
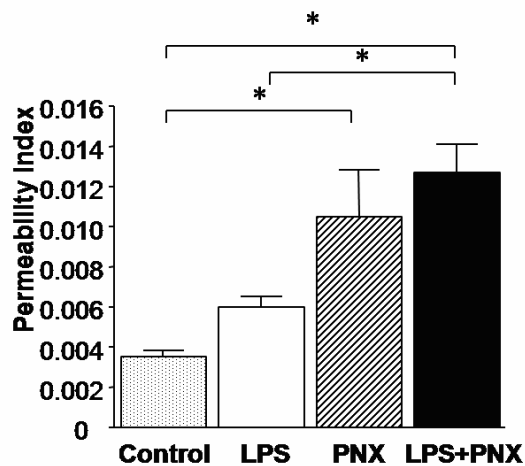


炎症性メディエーターHMGB1 濃度上昇も小開胸により抑制された。

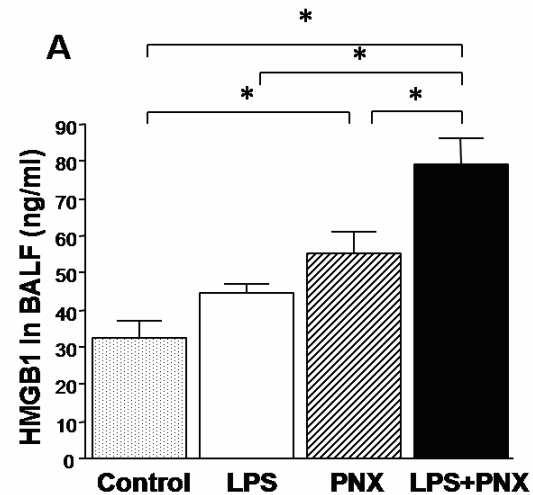


外科的侵襲を体重減少と摂食量とで評価すると、小開胸は大開胸と比較して低侵襲であった。また、小開胸は残存肺の pulmonary capillary damage を軽減することが示唆された。

2) 肺切除を行わないControl 群と比較して、肺全摘単独PNX で残存右肺に有意な血管透過性亢進と肺内水分量の増加、炎症細胞の集積を認めた。

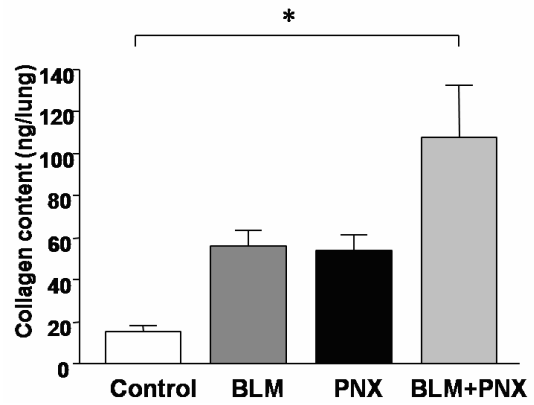
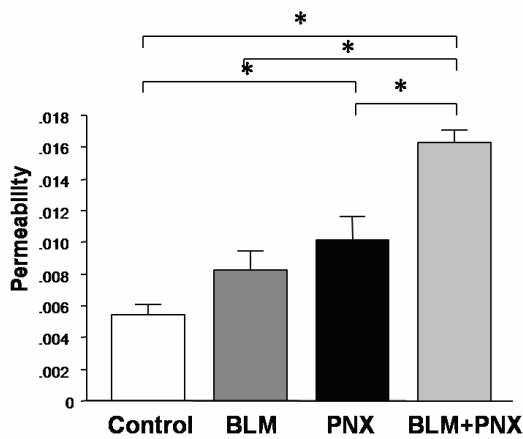


LPS 単独と比較して LPS に肺全摘 PNX が加わると肺損傷が悪化した。また肺切除により BALF 中で IFN - や HMGB1 の濃度が有意に上昇していた。

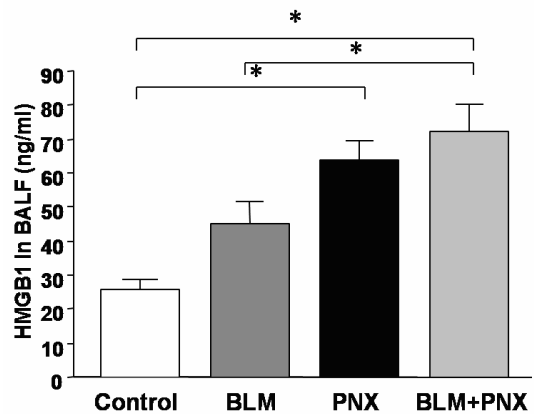
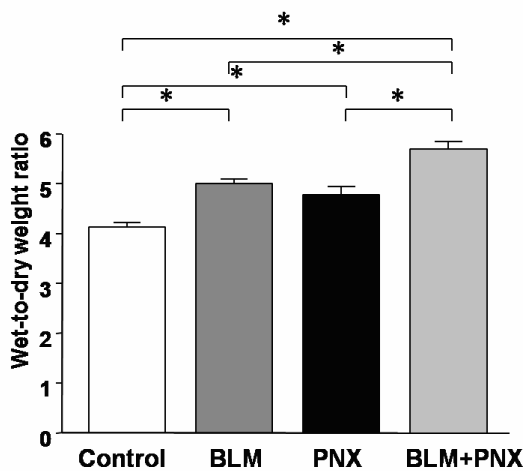


肺切除は残存肺に HMGB1 を含む種々の炎症性メディエーターの惹起を伴う occult lung injury 潜在性肺損傷を生じさせ、これらを介してエンドトキシン誘発性肺損傷を悪化させると考えられた。

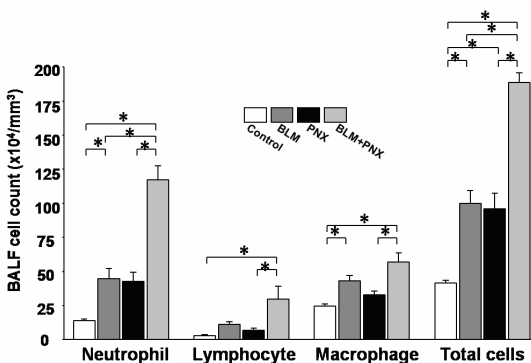
3) プレオマイシン BLM に肺全摘 PNX が加わることで術後7日目の残存右肺での血管透過性と肺浮腫、BALF 中の炎症細胞数は、有意に亢進、増加した。



線維化に關与する種々のメディエーターや HMGB1 の BALF 中濃度が有意に上昇していた。



残存肺ではプレオマイシンによる肺損傷が悪化し、線維化も促進されていた。肺全摘によって惹起された炎症性サイトカインやケモカインなどが形成するネットワークの關与が示唆された。



組織学的に残存右肺で線維化が著明でコラーゲン含量も2倍に増加した。

### 5. 主な発表論文等

(研究代表者、研究分担者及び連携研究者には下線)

〔雑誌論文〕(計0件)

〔学会発表〕(計1件)

河野光智、江間俊哉他 第49回日本肺癆学会総会 2008年11月13日 マウス肺切除モデルにおける小開胸と大開胸の手術侵襲の比較

〔図書〕(計0件)

〔産業財産権〕  
出願状況（計0件）

名称：  
発明者：  
権利者：  
種類：  
番号：  
出願年月日：  
国内外の別：

取得状況（計0件）

名称：  
発明者：  
権利者：  
種類：  
番号：  
取得年月日：  
国内外の別：

〔その他〕  
ホームページ等

6. 研究組織

(1) 研究代表者

江間 俊哉 (EMA TOSHINARI)  
慶應義塾大学・医学部・助教  
研究者番号：50445251

(2) 研究分担者

なし

(3) 連携研究者

なし