

Łukasz Cwonda, Katarzyna Wójcik-Krowiranda, Tomasz Michalski,  
Joanna Stefaniak-Wrońska, Andrzej Bienkiewicz

Received: 19.05.2017  
Accepted: 10.08.2017  
Published: 31.08.2017

## Analiza wyników badań histopatologicznych materiału przed- i pooperacyjnego w nabłonkowych nowotworach złośliwych błony śluzowej trzonu macicy

### Analysis of pre- and postoperative pathological findings in endometrial cancer

Oddział Kliniczny Ginekologii Onkologicznej, Wojewódzki Szpital Specjalistyczny im. M. Kopernika w Łodzi, Łódź, Polska  
Adres do korespondencji: Łukasz Cwonda, ul. Wiosny Ludów 39, 95-100 Zgierz, tel.: +48 604 805 653, e-mail: cwonda@gmail.com

Clinical Department of Gynecologic Oncology, Nicolaus Copernicus Memorial Specialist Hospital in Lodz, Łódź, Poland  
Correspondence: Łukasz Cwonda, Wiosny Ludów 39, 95-100 Zgierz, Poland, tel.: +48 604 805 653, e-mail: cwonda@gmail.com

#### Streszczenie

**Cel:** Porównanie zgodności wyników badań histopatologicznych materiału przed- i pooperacyjnego u kobiet chorujących na nabłonkowe nowotwory złośliwe błony śluzowej trzonu macicy oraz ocena wartości diagnostycznej abrazji wykonywanej u pacjentek z patologią endometrium. **Materiał i metoda:** Materiałem poddanym analizie były wyniki badań histopatologicznych pacjentek, u których w pooperacyjnym badaniu histopatologicznym stwierdzono występowanie nowotworu złośliwego błony śluzowej trzonu macicy. Wszystkie zabiegi operacyjne zostały przeprowadzone na Oddziale Klinicznym Ginekologii Onkologicznej WSS im. M. Kopernika w Łodzi w latach 2010–2015. Uzyskane wyniki porównano z rozpoznaniem przedoperacyjnym, ustalonym na podstawie oceny materiału tkankowego pochodzącego z zabiegów łyżeczkowania jamy macicy. Zdecydowana większość zabiegów abrazji była przeprowadzana poza Oddziałem Klinicznym Ginekologii Onkologicznej w Łodzi. Analiza objęła 115 pacjentek. **Wyniki:** Zgodność histopatologiczna wyników uzyskana w badanej grupie w odniesieniu do rodzaju nowotworu wyniosła 86,96%. Zgodność stopnia zróżnicowania nowotworu (oceniana w przypadku raka endometrioidalnego) wyniosła jedynie 53,9%. Najczęściej występującym nowotworem w badanej grupie był rak endometrioidalny. Zgodność rozpoznania histopatologicznych dla raka endometrioidalnego G1 wyniosła 30,3%, dla raka endometrioidalnego G2 – 73,1%, natomiast dla raka endometrioidalnego G3 – 37,5%. Przedoperacyjnie stopień złośliwości nowotworu był przeszacowany w 10,75% przypadków. W 30,11% przypadków zaobserwowano jego niedoszacowanie. Najczęściej odnotowywano zmianę stopnia z G1 na G2. **Wnioski:** Konsultacja przedoperacyjna wyników badań z doświadczonymi w onkologii patologami przed podjęciem decyzji leczniczych, jak również leczenie i ocena pooperacyjna w ośrodkach dysponujących doświadczeniem w zakresie onkologii ginekologicznej wydają się mieć istotne znaczenie w prognozowaniu rezultatów leczenia w tej grupie chorych.

**Słowa kluczowe:** nowotwór złośliwy błony śluzowej trzonu macicy, łyżeczkowanie jamy macicy, histopatologia, zgodność oceny histologicznej preparatów

#### Abstract

**Objective:** The study was conducted to compare pre- and postoperative histopathological findings in women with endometrial cancer as well as to evaluate the diagnostic value of dilatation and curettage procedure in patients with endometrial pathology. **Material and method:** We evaluated histopathological findings of patients diagnosed with endometrial cancer during postoperative histopathological examination. All patients were treated in the Clinical Department of Gynecologic Oncology, Nicolaus Copernicus Memorial Specialist Hospital in Łódź between 2010 and 2015. A comparison of postoperative and preoperative findings based on specimens obtained by dilatation and curettage was performed. The vast majority of preoperative diagnoses and pathological assessments were performed outside the Clinical Department of Gynecologic Oncology in Łódź. A total of 115 patients were included in the study. **Results:** In the analyzed group, the type of cancer in preoperative examination matched the postoperative diagnosis in 86.96%. The compatibility of grading (assessed for endometrioid endometrial cancer) reached only 53.9%. Endometrioid endometrial cancer was the most common cancer in the examined set of curettage specimens. Histopathological compliance was 30.3% for G1 endometrioid endometrial cancer,

73.1% for G2 endometrioid cancer and 37.5% for G3 endometrioid cancer. Preoperative grading was overestimated in 10.75% and underestimated in 30.11% of cases. A shift from G1 to G2 was most commonly reported. **Conclusions:** Preoperative consultation with pathologists with extensive oncology experience before making medical decisions as well as treatment and postoperative assessment in medical centers experienced in gynecologic oncology seem to be crucial in predicting outcomes in this group of patients.

**Keywords:** endometrial cancer, dilatation and curettage, histopathology, compliance

## WSTĘP

**N**owotwór złośliwy błony śluzowej trzonu macicy jest najczęstszym nowotworem złośliwym kobiecych narządów płciowych w Polsce. W patogenezie tego nowotworu podkreśla się niską dietę, otyłość, cukrzycę, a także ograniczoną aktywność fizyczną polskich kobiet. Częstość zachorowań w Polsce jest wyższa niż średnia dla krajów Unii Europejskiej (23,4 vs 17,9/100 000 kobiet – współczynnik standaryzowany wg EUCAN) na rok 2012. W 2013 roku zarejestrowano 5706 nowych zachorowań, co stanowi 7,3% wszystkich nowotworów i daje 4. miejsce pod względem częstości występowania nowotworów złośliwych w populacji polskich kobiet. Liczba zgonów z powodu tej choroby w Polsce w roku 2013 wyniosła 1243<sup>(1)</sup>. Szczyt zachorowalności na nowotwór złośliwy błony śluzowej trzonu macicy notuje się w okresie około- i pomenopauzalnym.

Wśród czynników predysponujących do rozwoju raka endometrium wymienia się również wczesną *menarche*, a także późną menopauzę oraz stosowanie hormonalnej terapii zastępczej estrogenami bez wstawki gestagennej<sup>(2)</sup>. Z kolei wpływ otyłości na rozwój choroby wiąże się z podwyższonym stężeniem estrogenów we krwi z racji obwodowej konwersji w tkance tłuszczowej prekursorów androgenów do estrogenów<sup>(3,4)</sup>. Zwiększone ryzyko zachorowania na nowotwór złośliwy błony śluzowej trzonu macicy obserwuje się u nieródek, szczególnie po długotrwałej terapii z powodu niepłodności<sup>(5,6)</sup>. Znane są także predyspozycje genetyczne sprzyjające powstawaniu raka endometrium, takie jak na przykład dziedziczny rak jelita grubego niezwiązany z polipowatością (tj. zespół Lyncha).

Głównym objawem nowotworu złośliwego błony śluzowej trzonu macicy, występującym u prawie 90% kobiet, jest nieprawidłowe krwawienie z dróg rodnych o różnym nasileniu, zwykle między miesiączkami bądź po menopauzie. Mogą się również pojawiać upławy, zwykle o charakterze surowiczym, surowiczo-krwistym lub ropnym. Bóle w obrębie miednicy mniejszej, spadek masy ciała, złe samopoczucie towarzyszą zwykle wyższemu stopniowi zaawansowania nowotworu<sup>(7,8)</sup>.

Rozpoznanie nowotworu złośliwego błony śluzowej trzonu macicy ustala się na podstawie wyniku badania histopatologicznego, które przeprowadzane jest zazwyczaj dwukrotnie. Pierwsza ocena dotyczy materiału pochodzącego z łyżeczkowania jamy macicy (histeroskopii bądź biopsji), zaś końcowa opiera się na badaniu materiału pozyskanego

## INTRODUCTION

**E**ndometrial cancer is the most common gynecologic malignancy in Poland. Low parity, obesity, diabetes as well as limited physical activity among Polish women are emphasized as the major factors in the pathogenesis of this cancer. The incidence rates in Poland are higher than the European Union average (23.4 vs. 17.9/100,000 women – age standardized rate, EUCAN 2012). In 2013, a total of 5,706 new cases were registered, which accounts for 7.3% of all malignancies and ranks this cancer fourth in terms of incidence among females. Mortality rates for this cancer in Poland reached 1,243 in 2013<sup>(1)</sup>. The peak incidence for endometrial carcinoma is observed in the peri- and postmenopausal period.

Risk factors that may predispose to endometrial cancer include early menarche, late menopause, and the use of hormone replacement therapy without gestagen<sup>(2)</sup>. The impact of obesity on the development of the disease is associated with elevated serum estrogen levels due to peripheral conversion of androgen precursors to estrogens in the adipose tissue<sup>(3,4)</sup>. An increased risk of endometrial cancer is also observed in nulliparous women, particularly after long-term infertility treatment<sup>(5,6)</sup>. There are also genetic risk factors for endometrial cancer, such as hereditary nonpolyposis colorectal cancer (i.e. Lynch syndrome).

Abnormal uterine bleeding, which may obviously differ in intensity but typically occurs between menses or after menopause, is the main symptom of endometrial cancer that is observed in almost 90% affected women. In rare cases, serous, serous-bloody or even purulent vaginal discharge may occur. Pelvic pain, weight loss, and general malaise usually occur in more advanced stages of the disease<sup>(7,8)</sup>.

The diagnosis of endometrial cancer is based on histopathological examination which is usually conducted in duplicate. First, material obtained with the dilatation and curettage (hysteroscopy or biopsy) is assessed, which is followed by an evaluation of samples obtained during surgical procedure. Therefore, surgery is not only a part of treatment, but it also allows to ultimately determine the type and the clinical stage of cancer. Discrepancies between the initial and the final diagnosis may lead to inappropriate therapeutic decisions, which may in turn result in an unfavorable course of therapy associated with either excessively or insufficiently radical treatment.

podczas operacji. Zabieg chirurgiczny, poza leczeniem, pozwala określić ostatecznie typ nowotworu, jak również stopień zaawansowania klinicznego. Rozbieżności pomiędzy rozpoznaniem wstępnym i ostatecznym mogą być przyczyną podejmowania nie w pełni właściwych decyzji terapeutycznych, co przekłada się niekiedy na niekorzystny przebieg leczenia związany z podejmowaniem zbyt radykalnych bądź niedostatecznie radykalnych zakresów planowanej terapii.

## CEL PRACY

Cele pracy obejmowały porównanie wyników badań histopatologicznych materiału przed- i pooperacyjnego u kobiet chorujących na nowotwór złośliwy błony śluzowej trzonu macicy, a także ocenę wartości diagnostycznej abrazji wykonywanej u pacjentek z patologią endometrium, u których w badaniu pooperacyjnym rozpoznano nowotwór złośliwy błony śluzowej trzonu macicy.

## MATERIAŁ I METODA

Analizę przeprowadzono, opierając się na wynikach badań histopatologicznych przed- i pooperacyjnych uzyskanych od pacjentek operowanych na Oddziale Klinicznym Ginekologii Onkologicznej WSS im. M. Kopernika w Łodzi w latach 2010–2015. Początkowo porównania dokonano w grupie 200 kobiet, u których pooperacyjny wynik histopatologiczny wykazał obecność nowotworu złośliwego błony śluzowej trzonu macicy. Jednak aby zwiększyć wartość porównania, z badania wyłączone pacjentki, u których w badaniu histopatologicznym wyskrobin z jamy macicy w przypadku rozpoznania raka endometrioidalnego nie oceniono stopnia zróżnicowania nowotworu. Ostateczna analiza objęła grupę 115 kobiet chorujących na nowotwór złośliwy błony śluzowej trzonu macicy. Najmłodsza pacjentka w chwili operacji miała 31 lat, najstarsza – 84. Średnia wieku wyniosła 62,43 roku [mediana – 62, odchylenie standardowe (*standard deviation, SD*) – 10,73] (ryc. 1).

W przypadku zdecydowanej większości analizowanych wyników zabieg łyżeczkowania i ocena histopatologiczna uzyskanego materiału tkankowego były przeprowadzone poza Oddziałem Klinicznym Ginekologii Onkologicznej WSS im. M. Kopernika w Łodzi.

## WYNIKI

Najczęściej występującym nowotworem w ocenianych wyskrobinach w badanej grupie był rak endometrioidalny. W przypadku tego rodzaju nowotworu oceniano również stopień złośliwości histologicznej (tab. 1).

Spośród 33 pacjentek z rozpoznaniem przedoperacyjnym: rak endometrioidalny G1 pełną zgodność histopatologiczną nowotworu z badaniem ostatecznym uzyskano u 10 chorych (30,3%). U 23 pacjentek w materiale

## AIM OF THE STUDY

The aim of the study was to compare pre- and postoperative histopathological findings in women with endometrial cancer as well as to evaluate the diagnostic value of dilation and curettage in patients with postoperatively diagnosed endometrial cancer.

## MATERIAL AND METHOD

This was a retrospective study based on the results of pre- and postoperative histopathological examinations in patients treated surgically in the Clinical Department of Gynecologic Oncology in Nicolaus Copernicus Memorial Specialist Hospital in Łódź between 2010 and 2015. Initially, the comparison was performed in a group of 200 patients with postoperative histopathological findings of endometrial cancer. However, patients whose histopathological examination after dilation and curettage indicated endometrioid endometrial cancer but did not assess grading were excluded from the study to improve the value of comparison. Final analysis included a group of 115 women with endometrial cancer. The youngest patient at the time of surgery was 31 years old and the oldest was 84 years. The mean age was 62.43 years (median – 62, standard deviation, *SD* – 10.73). (Fig. 1).

In most cases, curettage procedure and histopathological evaluation of the obtained tissue material were performed outside the Clinical Department of Gynecologic Oncology in Nicolaus Copernicus Memorial Specialist Hospital in Łódź.

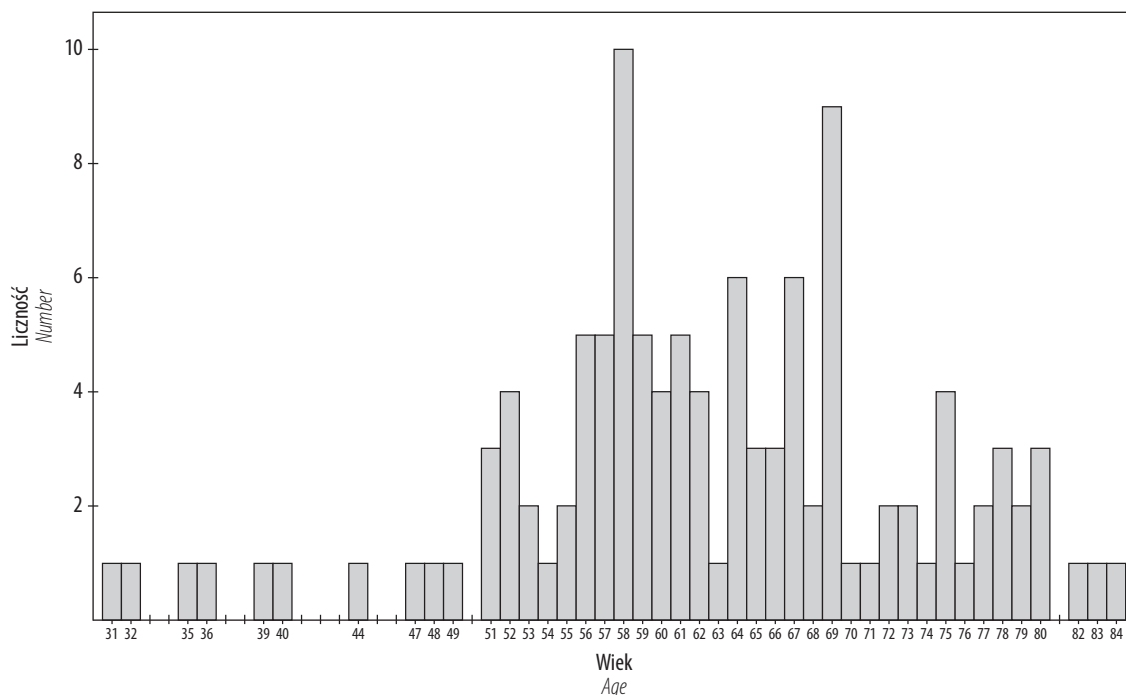
## RESULTS

Endometrioid endometrial cancer was the most common cancer in the evaluated material obtained by curettage in the study group. We assessed grading for this type of cancer (Tab. 1).

Out of 33 patients with preoperative diagnosis of endometrioid endometrial cancer G1, full histopathological compliance of tumor grading with final examination was obtained only in 10 patients (30.3%). In 23 cases, postoperative examination revealed G2 endometrioid endometrial cancer (compliance – 69.7%).

Out of 52 patients with a preoperative diagnosis of G2 endometrioid cancer, full histopathological compliance was obtained in 38 women (73.1%). G1 endometrioid cancer was reported in 6 cases (11.5%) and G3 in 5 cases (9.6%). Furthermore, postoperative evaluation revealed 2 cases of serous carcinoma (3.8%) and 1 case of carcinosarcoma (1.9%) in this group of patients.

Out of 8 patients with a preoperative finding of G3 endometrioid endometrial cancer, full histopathological compliance of the results was obtained in 3 women (37.5%). Postoperative material evaluation revealed G2 endometrioid cancer in 4 women (50%) and carcinosarcoma in 1 patient.



Ryc. 1. Wiek pacjentek  
Fig. 1. Age of patients

		Ostatecznie Postoperative findings										
		Endometrioidalny Endometrioid			Surowiczy Serous	Jasnokomórkowy Clear cell	Mięśak Sarcoma	Mięśakorak Carcinosarcoma	Endometrioidalny + śluzowy Endometrioid + mucosal	Anaplastyczny Anaplastic	Endometrioidalny + jasnokomórkowy Endometrioid + clear cell	Suma Total
		G1	G2	G3								
<b>Atypia</b> Atypia		1	3	0	0	0	0	0	0	0	0	4
<b>Endometrioidalny</b> Endometrioid		<b>G1</b>	10	23	0	0	0	0	0	0	0	33
		<b>G2</b>	6	38	5	2	0	0	1	0	0	52
		<b>G3</b>	0	4	3	0	0	0	0	1	0	0
<b>Surowiczy</b> Serous		0	1	0	1	0	0	0	0	0	0	2
<b>Śluzowy</b> Mucosal		0	0	0	0	0	0	0	2	0	0	2
<b>Mięśak</b> Sarcoma		0	0	0	0	0	1	1	0	0	0	2
<b>Mięśakorak</b> Carcinosarcoma		0	0	0	0	0	0	5	0	0	0	5
<b>Anaplastyczny</b> Anaplastic		0	0	0	0	0	0	0	0	1	0	1
<b>Jasnokomórkowy</b> Clear cell		0	0	0	0	2	0	1	0	0	0	3
<b>Surowiczy + jasnokomórkowy</b> Serous + clear cell		0	1	0	0	0	0	0	0	0	0	1
<b>Endometrioidalny + jasnokomórkowy</b> Endometrioid + clear cell		0	0	0	1	0	0	0	0	0	1	2
<b>Suma</b> Total		17	70	8	4	2	1	9	2	1	1	115

Tab. 1. Wyniki oceny histopatologicznej  
Tab. 1. Histopathological findings

pooperacyjnym stwierdzono obecność raka endometrioidalnego o stopniu zróżnicowania G2 (zgodność – 69,7%). W grupie 52 chorych z przedoperacyjnym rozpoznaniem: rak endometrioidalny G2 pełną zgodność histopatologiczną obu rozpoznań uzyskano u 38 kobiet (73,1%). Obecność raka endometrioidalnego G1 wykazano w 6 przypadkach (11,5%), natomiast raka endometrioidalnego G3 – w 5 przypadkach (9,6%). W grupie wyżej wymienionych pacjentek rozpoznano ponadto w badaniu ostatecznym 2 przypadki raka surowiczego (3,8%) i 1 przypadek mięsakoraka (1,9%).

Spśród 8 chorych z przedoperacyjnym rozpoznaniem: rak endometrioidalny G3 pełną zgodność histopatologiczną rozpoznań uzyskano u 3 kobiet (37,5%). U 4 pacjentek w materiale pooperacyjnym stwierdzono obecność raka endometrioidalnego G2 (50%). U 1 chorej w badaniu ostatecznym stwierdzono mięsakoraka.

### **Pozostałe rodzaje nowotworów złośliwych błony śluzowej trzonu macicy**

Spśród 2 pacjentek z przedoperacyjnie rozpoznany rakiem surowiczym badanie pooperacyjne było zgodne z przedoperacyjnym u 1 chorej, u kolejnej zaś stwierdzono obecność raka endometrioidalnego G2 (50%).

U 2 pacjentek z przedoperacyjnie rozpoznany rakiem śluzowym badania pooperacyjne wykazały współwystępowanie raka endometrioidalnego i śluzowego.

Spśród 2 przypadków pacjentek z przedoperacyjnie stwierdzonym mięsakiem wyniki badania histopatologicznego materiału pooperacyjnego wykazały 1 przypadek mięsaka oraz 1 przypadek mięsakoraka.

W grupie 5 pacjentek z przedoperacyjnym rozpoznaniem mięsakoraka wynik badania pooperacyjnego pokrywał się z nim w 100%.

Zgodność wyników badania histopatologicznego uzyskano również w przypadku 1 pacjentki z rozpoznany zarówno przed-, jak i pooperacyjnie rakiem anaplastycznym.

Spśród 3 pacjentek z przedoperacyjnie rozpoznany rakiem jasnokomórkowym zgodność histopatologiczną rozpoznania wstępnego uzyskano u 2 pacjentek, z kolei u 1 stwierdzono obecność mięsakoraka.

Odnotowano 1 przypadek przedoperacyjnie rozpoznanej koincydencji raka surowiczego z rakiem jasnokomórkowym, wynik badania pooperacyjnego nie potwierdził jednak rozpoznania wstępnego, wykazując obecność raka endometrioidalnego G2.

Spśród 2 pacjentek z przedoperacyjnie rozpoznanej koincydencją raka endometrioidalnego z rakiem jasnokomórkowym zgodność histopatologiczną uzyskano u 1 chorej, u drugiej badanie ostateczne wykazało obecność raka surowiczego.

W grupie 4 pacjentek z przedoperacyjnie stwierdzonym rozrostem endometrium (nieprecyzyjne opisy rodzaju rozrostu) ostatecznie stwierdzono 3 przypadki raka endometrioidalnego G2 i 1 przypadek raka endometrioidalnego G1.

### **Other types of endometrial cancer**

Among 2 patients with preoperatively diagnosed serous carcinoma, consistency between pre- and postoperative findings was reported in 1 patient, whereas G2 endometrioid cancer was revealed in the other patient (50%).

Postoperative evaluation revealed the coexistence of endometrioid and mucous cancer in two patients preoperatively diagnosed with mucosal cancer.

Of the 2 cases of preoperatively diagnosed sarcoma, histopathological examination of postoperative material showed sarcoma in 1 case and carcinosarcoma in the other.

In a group of 5 patients, the preoperative diagnosis of carcinosarcoma matched postoperative examination in 100%. Fully compliant histopathological results were also obtained in 1 patient with anaplastic cancer.

In 3 patients with a preoperative diagnosis of clear cell carcinoma, compatibility of the initial histological diagnosis was achieved in 2 patients, whereas 1 patient was postoperatively diagnosed with carcinosarcoma.

One patient was preoperatively diagnosed with both serous carcinoma and clear cell carcinoma; however, postoperative examination did not confirm the initial diagnosis and revealed G2 endometrioid endometrial cancer.

Of the 2 patients preoperatively diagnosed with endometrial cancer coincident with clear cell carcinoma, histopathological compatibility was obtained in 1 patient. The other patient was ultimately diagnosed with serous carcinoma.

In a group of 4 patients preoperatively diagnosed with endometrial hyperplasia (proper description of the type of hyperplasia is missing), 3 cases of G2 endometrioid cancer and 1 case of G1 endometrioid cancer were eventually identified.

In total, final diagnosis matched the initial one in 86.96% of patients with endometrial cancer diagnosed in postoperative material.

### **DISCUSSION**

The compliance of histopathological findings obtained by curettage with the postoperative material is very important.

Preoperative histopathological findings are crucial when planning therapeutic approach. A different extent of surgery is planned for a patient preoperatively diagnosed with endometrioid endometrial cancer, and a different one for a patient with type II endometrial cancer (clear cell, serous). The range of surgical treatment in a patient with a low-grade tumor differs from the one in a patient with more malignant cancer (G3)<sup>(9)</sup>. In many countries, patients with endometrial cancer of low malignant potential receive surgical treatment outside oncology centers. However, those with high-grade endometrial cancer found preoperatively are treated in oncology centers specialized in this type of surgeries.

Łącznie w analizowanej grupie chorych z rozpoznaniem w preparacie pooperacyjnym nowotworem złośliwym błony śluzowej trzonu macicy rozpoznanie ostateczne pokrywało się z rozpoznaniem wstępnym w 86,96%.

## OMÓWIENIE

Zgodność rozpoznania histopatologicznego materiału pobranego w wyniku łyżeczkowania jamy macicy z materiałem pooperacyjnym jest bardzo ważna.

Wynik badania materiału przedoperacyjnego ma istotne znaczenie w podejmowaniu decyzji terapeutycznej. Inny zakres operacji planowany jest u pacjentki, u której rozpoznano przedoperacyjnie nowotwór złośliwy błony śluzowej trzonu macicy o charakterze endometrioidalnym, a inny u chorej z rakiem endometrium typu II (jasnokomórkowy, surowiczny). Zakres leczenia operacyjnego u pacjentki z nowotworem o niskim stopniu złośliwości różni się od zakresu operacji u chorej z nowotworem bardziej złośliwym (G3)<sup>(9)</sup>. W wielu krajach pacjentki z nowotworem trzonu macicy o niskim potencjale złośliwości są operowane poza ośrodkami onkologicznymi. Te natomiast, u których w badaniu przedoperacyjnym stwierdza się nowotwór endometrium o wysokim potencjale złośliwości, operowane są w ośrodkach onkologii wyspecjalizowanych w tego typu zabiegach.

Zgodność histopatologiczna wyników uzyskana w badanej grupie pacjentek w odniesieniu do rodzaju nowotworu wyniosła 86,96%, jednak zgodność stopnia zróżnicowania nowotworu (oceniana w przypadku raka endometrioidalnego) wyniosła jedynie 53,9%. Największą zgodność (73,1%) uzyskano w grupie chorych ze stwierdzonym przedoperacyjnie średnim stopniem zróżnicowania komórkowego nowotworu. W grupie pacjentek z przedoperacyjnie rozpoznaniem niskozróżnicowanym nowotworem zgodność wyników wyniosła zaledwie 37,5%, a w przypadku nowotworów wysokozróżnicowanych – tylko 30,3%. Otrzymane rezultaty częściowo pokrywają się z danymi z piśmiennictwa<sup>(10–23)</sup>. Zaobserwowano również spotykana w piśmiennictwie tendencję do zaniżania stopnia złośliwości histologicznej nowotworu (*grading*)<sup>(13)</sup>. Pooperacyjnie niższy stopień złośliwości stwierdzono w 10,75%, natomiast wyższy – aż w 30,11% przypadków. Najczęściej odnotowywano zmianę stopnia G1 na G2.

Opisywana rozbieżność wyników może być spowodowana odmiennością pracowni histopatologicznych. Jak wspomniano wcześniej, zdecydowana większość zabiegów abrazyj była wykonywana poza Oddziałem Klinicznym Ginekologii Onkologicznej WSS im. M. Kopernika w Łodzi, gdzie przeprowadzono wszystkie zabiegi chirurgiczne. Badania histopatologiczne zostały zatem przeprowadzone w wielu pracowniach histopatologicznych, przez wielu histopatologów. Wpływ takiej rozbieżności na zgodność wyników histopatologicznych opisywali również Mitchard i Hirschowitz<sup>(12)</sup>. Dane te mogą sugerować celowość przeprowadzania przedoperacyjnej konsultacji histopatologicznej

The histopathological compatibility in terms of cancer type reached 86.96% in the study group. However, the compatibility of cancer grading (assessed for endometrioid endometrial cancer) was only 53.9%. The highest compliance (73.1%) was obtained in the group of patients preoperatively diagnosed with medium grade cancer. The results complied only in 37.5% of patients preoperatively diagnosed with poorly differentiated cancer, and in 30.3% of patients with well-differentiated cancers. The results obtained partly correspond to the literature data<sup>(10–23)</sup>. Also, a tendency of histological undergrading, which is reported in the literature, was observed<sup>(13)</sup>. Postoperative evaluation revealed lower grade in 10.75%, and a higher grade in 30.11% of cases. A change from G1 to G2 was the most common grading shift.

The above-mentioned inconsistency may be due to the differences between histopathology laboratories. As mentioned before, the vast majority of curettage procedures were performed outside the Clinical Department of Gynecologic Oncology in Nicolaus Copernicus Memorial Specialist Hospital in Łódź, where all final surgical procedures were performed. Histopathological examinations were conducted in different histopathological laboratories and by many histopathologists. The influence of such a discrepancy on the consistency of the histopathological findings was also described by Mitchard and Hirschowitz<sup>(12)</sup>. The data may suggest the need for conducting preoperative histopathological consultation of specimens in tertiary gynecologic oncology centers. Consultation should be absolutely considered in cases where the assessment lacks tumor grading, which is crucial for planning a therapeutic approach<sup>(9)</sup>. Every finding of complex endometrial hyperplasia, especially atypical one, should be consulted by a pathologist with extensive experience in gynecologic oncology<sup>(24)</sup>.

Lack of experience of the surgeon who performs dilation and curettage may also contribute to the discussed discrepancy. This may be associated with the collection of material from a small, unrepresentative endometrial surface. Cancerous lesions, especially in the initial stage, may be limited to a small portion of the mucosa. According to Epstein et al., 58% of polyps, 60% of complex atypical hyperplasias and 11% of endometrial cancers are missed during dilation and curettage in women with postmenopausal bleeding and endometrial width of more than 5 mm<sup>(25)</sup>. An inadequate assessment of the lesion can also be observed if the depth of mucosal sampling is insufficient.

The material sent for evaluation may be limited only to the superficial tissue, which is generally a better differentiated part of the tumor, whereas the deeper layers may contain some cells with a higher degree of malignancy – this would explain the shift in differentiation to a higher one in the study group<sup>(12)</sup>. Scarcity of material after curettage can also result in a preoperative evaluation of only part of the cancer. Omitting a more malignant portion of the tumor,

preparatów w ośrodkach ginekologii onkologicznej. Konsultację taką bezwzględnie należy rozważyć w przypadku braku określenia stopnia złośliwości histopatologicznej nowotworów, który – jak wspomniano – ma istotne znaczenie w planowaniu procesu leczniczego<sup>(9)</sup>. Wszelkie rozpoznania złożonego rozrostu endometrium, zwłaszcza z atypią, powinny być również konsultowane przez patologów doświadczonych w onkologii ginekologicznej<sup>(24)</sup>.

Przyczyną niskiego stopnia zgodności wyników hysterektomii macicy może być również niedostateczne doświadczenie operatora przeprowadzającego zabieg hysterektomii. Może się to wiązać z pobraniem materiału z niewielkiej, niereprezentatywnej powierzchni błony śluzowej macicy, a zmiany nowotworowe, szczególnie w początkowym stadium, mogą się ograniczać do niewielkiej części endometrium. Według Epstein i wsp. podczas zabiegów hysterektomii jamy macicy przeprowadzonych u kobiet z pomenopauzalnymi krwawieniami z dróg rodnych oraz szerokością endometrium  $\geq 5$  mm nie jest rozpoznawane m.in. 58% polipów, 60% złożonych rozrostów błony śluzowej macicy z atypią i 11% raków endometrium<sup>(25)</sup>. Nieadekwatną ocenę zmiany można też zaobserwować w przypadku pobrania materiału na niedostatecznej głębokości.

Materiał przekazany do badania może zawierać tylko powierzchnię, lepiej zróżnicowaną część nowotworu, jego głębsze warstwy mogą natomiast zawierać komórki o wyższym stopniu złośliwości, co tłumaczyłoby często występującą w badanej grupie pacjentek zmianę stopnia zróżnicowania na wyższy<sup>(12)</sup>. Zbyt skąpa ilość materiału pobranego podczas zabiegu diagnostycznego również skutkuje przedoperacyjnym zbadaniem tylko jednej z kilku składowych części nowotworu. Najistotniejsze może być przeoczenie bardziej złośliwego fragmentu nowotworu, wymagającego odmiennego, bardziej radykalnego podejścia terapeutycznego.

Innym rozwiązaniem tego problemu może być korzystanie z alternatywnych, precyzyjniejszych metod diagnostycznych, takich jak np. hysteroskopia<sup>(26)</sup>. Umożliwia ona dokładną wizualizację jamy macicy, pobranie materiału w sposób „celowany”, a także jednoczesne usuwanie zmian za pomocą odpowiednich narzędzi operacyjnych. Według najnowszych badań hysteroskopia nie zwiększa w istotny sposób ryzyka rozsiewu nowotworu do jamy otrzewnowej, nie odnotowano także jej wpływu na śmiertelność pacjentek, które przeszły ten zabieg<sup>(27)</sup>. Podczas jej stosowania znacząco rzadziej spotykano się natomiast ze zmianą stopnia złośliwości nowotworu stwierdzaną w badaniu pooperacyjnym<sup>(11)</sup>.

W ostatnim czasie w bazach medycznych można znaleźć coraz więcej doniesień na temat wysokiej czułości diagnostycznej w ocenie patologii endometrium nowoczesnych badań obrazowych, takich jak transwaginalna ultrasonografia 3D czy rezonans magnetyczny<sup>(28,29)</sup>. Niewątpliwymi zaletami ww. metod są mniejsza inwazyjność i mniejsze ryzyko powikłań, nie mogą one jednak zastąpić klasycznej oceny patomorfologicznej, ponieważ nie pozwalają na pobranie materiału niezbędnego do ustalenia rozpoznania.

which would require a different, more radical therapeutic approach, seems to be of crucial importance.

Alternative, more precise diagnostic methods, such as hysteroscopy, could be employed to solve the problem<sup>(26)</sup>. Hysteroscopy allows for an accurate visualization of the uterine cavity and thus target-sampling as well as a simultaneous removal of some lesions using proper operational instruments. According to the latest research, hysteroscopy does not significantly increase the risk of tumor spreading into the peritoneal cavity. Also, no effects on the mortality of patients who underwent this procedure have been reported<sup>(27)</sup>. The procedure is associated with lower rates of grading discrepancy compared to postoperative findings<sup>(11)</sup>.

Recently, an increasing number of reports on the high diagnostic sensitivity in the estimation of endometrial pathology may be found in medical databases for some modern imaging techniques, such as 3D-transvaginal ultrasound or magnetic resonance imaging<sup>(28,29)</sup>. Although lower invasiveness and lower risk of complications are undoubtedly advantages of these techniques, they cannot replace the classical pathological evaluation as they do not allow for obtaining tissue samples needed for diagnosis.

## CONCLUSIONS

1. Consultation of preoperative specimens with pathologists who have extensive experience in oncology before making medical decisions seems to be an appropriate way of reducing the discrepancies of preoperative and postoperative findings in endometrial cancer.
2. Treatment and postoperative assessment in medical centers experienced in gynecologic oncology may have an impact on the choice of adequate treatment for patients with endometrial cancer.

### Conflict of interest

*The authors do not report any financial or personal links with other persons or organizations, which might affect negatively the content of this publication or claim authorship rights to this publication.*

## WNIOSKI

1. Konsultacja preparatów przedoperacyjnych z doświadczonymi w onkologii patologami przed podjęciem decyzji leczniczych wydaje się dobrym sposobem ograniczenia rozbieżności wyników przed- i pooperacyjnych w nabłonkowych nowotworach złośliwych błony śluzowej trzonu macicy.
2. Leczenie i ocena pooperacyjna w ośrodkach dysponujących doświadczeniem leczniczym w zakresie onkologii ginekologicznej mogą mieć wpływ na dobór adekwatnego sposobu terapii chorych z nowotworami błony śluzowej trzonu macicy.

### Konflikt interesów

*Autorzy nie zgłaszają finansowych ani osobistych powiązań z innymi osobami lub organizacjami, które mogłyby negatywnie wpłynąć na treść publikacji oraz rościć sobie prawo do tej publikacji.*

### Piśmiennictwo / References

1. Didkowska J, Wojciechowska U: Nowotwory złośliwe w Polsce w 2013 roku. Krajowy Rejestr Nowotworów, Warszawa 2015.
2. MatiasGuiu X: Endometrial neoplasia. In: Nucci MR, Oliva E, Goldblum JR (eds.) Gynecologic Pathology. Churchill Livingstone Elsevier, 2009: 233–259.
3. Kristensen AB, Hare-Bruun H, Høgdall CK et al.: Influence of body mass index on tumor pathology and survival in uterine cancer: a Danish register study. *Int J Gynecol Cancer* 2017; 27: 281–288.
4. Benedetto C, Salvagno F, Canuto EM et al.: Obesity and female malignancies. *Best Pract Res Clin Obstet Gynaecol* 2015; 29: 528–540.
5. Yang HP, Cook LS, Weiderpass E et al.: Infertility and incident endometrial cancer risk: a pooled analysis from the epidemiology of endometrial cancer consortium (E2C2). *Br J Cancer* 2015; 112: 925–933.
6. Cetin I, Cozzi V, Antonazzo P: Infertility as a cancer risk factor – a review. *Placenta* 2008; 29 Suppl B: 169–177.
7. Pakish JB, Lu KH, Sun CC et al.: Endometrial cancer associated symptoms: a case-control study. *J Womens Health (Larchmt)* 2016; 25: 1187–1192.
8. Trentham-Dietz A, Nichols HB, Hampton JM et al.: Weight change and risk of endometrial cancer. *Int J Epidemiol* 2006; 35: 151–158.
9. Colombo N, Creutzberg C, Amant F et al.; ESMO–ESGO–ESTRO Endometrial Consensus Conference Working Group: ESMO–ESGO–ESTRO consensus conference on endometrial cancer: diagnosis, treatment and follow-up. *Radiother Oncol* 2015; 117: 559–581.
10. Wang X, Huang Z, Di W et al.: Comparison of D&C and hysterectomy pathologic findings in endometrial cancer patients. *Arch Gynecol Obstet* 2005; 272: 136–141.
11. Su H, Huang L, Huang KG et al.: Accuracy of hysteroscopic biopsy, compared to dilation and curettage, as a predictor of final pathology in patients with endometrial cancer. *Taiwan J Obstet Gynecol* 2015; 54: 757–760.
12. Mitchard J, Hirschowitz L: Concordance of FIGO grade of endometrial adenocarcinomas in biopsy and hysterectomy specimens. *Histopathology* 2003; 42: 372–378.
13. Kisielewski F, Gajewska ME, Marczevska MJ et al.: Comparison of endometrial biopsy and postoperative hysterectomy specimen findings in patients with atypical endometrial hyperplasia and endometrial cancer. *Ginekol Pol* 2016; 87: 488–492.
14. Buranawattanachoke S, Leelahakorn S, Tangjitgamol S et al.: Comparison between clinical and surgical staging for endometrial cancer in Thailand. *Asian Pac J Cancer Prev* 2009; 10: 685–690.
15. Kim MK, Seong SJ, Song T et al.: Comparison of dilatation & curettage and endometrial aspiration biopsy accuracy in patients treated with high-dose oral progestin plus levonorgestrel intrauterine system for early-stage endometrial cancer. *Gynecol Oncol* 2013; 130: 470–473.
16. van Hanegem N, Prins MM, Bongers MY et al.: The accuracy of endometrial sampling in women with postmenopausal bleeding: a systematic review and meta-analysis. *Eur J Obstet Gynecol Reprod Biol* 2016; 197: 147–155.
17. Vorgias G, Lekka J, Katsoulis M et al.: Diagnostic accuracy of pre-hysterectomy curettage in determining tumor type and grade in patients with endometrial cancer. *MedGenMed* 2003; 5: 7.
18. Barut A, Barut F, Arikani I et al.: Comparison of the histopathological diagnoses of preoperative dilatation and curettage and hysterectomy specimens. *J Obstet Gynaecol Res* 2012; 38: 16–22.
19. Thanachaivivat A, Thirapakawong C, Leelaphatanadit C et al.: Accuracy of preoperative curettage in determining tumor type and grade in endometrial cancer. *J Med Assoc Thai* 2011; 94: 766–771.
20. Yarandi F, Izadi-Mood N, Eftekhari Z et al.: Diagnostic accuracy of dilatation and curettage for abnormal uterine bleeding. *J Obstet Gynaecol Res* 2010; 36: 1049–1052.
21. Visser NCM, Reijnen C, Massuger LFAG et al.: Accuracy of endometrial sampling in endometrial carcinoma: a systematic review and meta-analysis. *Obstet Gynecol* 2017; 130: 803–813.
22. Sany O, Singh K, Jha S: Correlation between preoperative endometrial sampling and final endometrial cancer histology. *Eur J Gynaecol Oncol* 2012; 33: 142–144.
23. Batista TP, Cavalcanti CL, Tejo AA et al.: Accuracy of preoperative endometrial sampling diagnosis for predicting the final pathology grading in uterine endometrioid carcinoma. *Eur J Surg Oncol* 2016; 42: 1367–1371.
24. Costales AB, Schmele KM, Broaddus R et al.: Clinically significant endometrial cancer risk following a diagnosis of complex atypical hyperplasia. *Gynecol Oncol* 2014; 135: 451–454.
25. Epstein E, Ramirez A, Skoog L et al.: Dilatation and curettage fails to detect most focal lesions in the uterine cavity in women with postmenopausal bleeding. *Acta Obstet Gynecol Scand* 2001; 80: 1131–1136.
26. Li X, Yang X, Yang Y et al.: [Value of hysteroscopy and dilatation and curettage in diagnosis of endometrial cancer]. *Zhonghua Fu Chan Ke Za Zhi* 2015; 50: 120–124.
27. Soucie JE, Chu PA, Ross S et al.: The risk of diagnostic hysteroscopy in women with endometrial cancer. *Am J Obstet Gynecol* 2012; 207: 71.e1–71.e5.
28. Ahmad RA, Sadek SM, Ragheb AS: Evaluation of the uterine cavity by magnetic resonance imaging, three dimensional hysterosonography and diagnostic hysteroscopy in women with pre- and post-menopausal bleeding. *Middle East Fertil Soc J* 2015; 20: 70–78.
29. Apirakviriyi C, Rungruxsiriworn T, Phupong V et al.: Diagnostic accuracy of 3D-transvaginal ultrasound in detecting uterine cavity abnormalities in infertile patients as compared with hysteroscopy. *Eur J Obstet Gynecol Reprod Biol* 2016; 200: 24–28.