

Stelmach Rafał, Osica Piotr, Janas Anna. Large dentigerous cysts of the mandible in a 46-year-old patient - a case report. *Journal of Education, Health and Sport*. 2017;7(1):133-140. eISSN 2391-8306. DOI <http://dx.doi.org/10.5281/zenodo.234255>
<http://ojs.ukw.edu.pl/index.php/johs/article/view/4157>

The journal has had 7 points in Ministry of Science and Higher Education parametric evaluation. Part B item 754 (09.12.2016).
754 Journal of Education, Health and Sport eISSN 2391-8306 7

© The Author (s) 2017;

This article is published with open access at Licensee Open Journal Systems of Kazimierz Wielki University in Bydgoszcz, Poland

Open Access. This article is distributed under the terms of the Creative Commons Attribution Noncommercial License which permits any noncommercial use, distribution, and reproduction in any medium, provided the original author(s) and source are credited. This is an open access article licensed under the terms of the Creative Commons Attribution Non Commercial License (<http://creativecommons.org/licenses/by-nc/4.0/>) which permits unrestricted, non commercial use, distribution and reproduction in any medium, provided the work is properly cited.

This is an open access article licensed under the terms of the Creative Commons Attribution Non Commercial License (<http://creativecommons.org/licenses/by-nc/4.0/>) which permits unrestricted, non commercial use, distribution and reproduction in any medium, provided the work is properly cited.

The authors declare that there is no conflict of interests regarding the publication of this paper.

Received: 05.12.2016. Revised 20.12.2016. Accepted: 07.01.2017.

Przypadek dużej torbieli zębopochodnej żuchwy u 46 letniego pacjenta - opis przypadku

Large dentigerous cysts of the mandible in a 46-year-old patient - a case report

Rafał Stelmach, Piotr Osica, Anna Janas

**Zakład Chirurgii Stomatologicznej Centralnego Szpitala Klinicznego UM w
Łodzi**

kierownik: dr hab. n. med. prof. nadzw. Anna Janas

lek. dent. Rafał Stelmach, dr n. med. Piotr Osica, dr hab. n. med. prof. nadzw. Anna Janas

Adres do korespondencji:

Rafał Stelmach

Zakład Chirurgii Stomatologicznej UM w Łodzi

92-213 Łódź, ul. Pomorska 251

e-mail: rafal.stelmach@umed.lodz.pl

tel. 42 675 75 29

Praca finansowana przez Uniwersytet Medyczny w Łodzi w ramach działalności statutowej nr 503/2-163-01/503-01

Streszczenie: W pracy przedstawiono opis przypadku wyluszczenia dużej torbieli zębopochodnej w okolicy zatrzymanego zęba 48 u 46 letniego pacjenta.

Hasła indeksowe: torbiel zawiązkowa, wyluszczenie

Summary: The article presents the clinical picture and surgical treatment of large dentigerous cyst associated with impacted tooth in a 46-year-old patient.

Key words: dentigerous cyst, enucleation

Torbiele zewnątrzpochodne definiuje się jako otorbione, wyścielone nabłonkiem struktury wzrastające z nabłonka zewnątrzpochodnego. Rozwój torbieli jest początkowo bezobjawowy, dlatego zazwyczaj jest wykrywana przypadkowo podczas analizy zdjęcia RTG. Niezakażone torbiele nie dają objawów dopóki nie powodują ucisku na struktury anatomiczne. W przypadku zakażenia torbieli pojawiają się objawy towarzyszące zapaleniom takie jak ból i gorączka.

Torbiele zawiązkowe (*cystis follicularis*) są jedną z częstszych zmian związanych z zawiązkami zębów i stanowią drugą co do częstości występowania po torbielach korzeniowych (1). Występują częściej w żuchwie i dotyczą zębów stałych. Torbiele te rozwijają się z nabłonka szkliwnego brzegu siecznego lub powierzchni żującej zawiązka zęba.

Torbiel zawiązkowa tworzy się na skutek proliferacji komórek wysp nabłonka szkliwnego, które tworzą wypełnioną płynem jamę patologiczną. W przypadku zainfekowania ściana nabłonkowa ulega pogrubieniu. Nierozpoznane torbiele powodują destrukcję kości, patologiczne złamania oraz dają początek zmianom nowotworowym (2). Wyboru chirurgicznej metody leczenia dokonuje się w zależności od takich czynników jak: lokalizacji, wielkości torbieli oraz stanu ogólnego pacjenta. W diagnostyce różnicowej należy uwzględnić torbiel naskórkową, szkliwiaka, włókniaka, guza zębopochodnego oraz torbiel wapniejącą.

Cel pracy

Opis przypadku pacjenta z rozległą torbielą zawiązkową żuchwy w okolicy zatrzymanego zęba 48, prezentacja operacyjnego wyłuszczenia torbieli wraz z usunięciem zęba.

Opis przypadku

Mężczyzna w wieku 46 lat zgłosił się do Zakładu Chirurgii Stomatologicznej Uniwersytetu Medycznego w Łodzi celem konsultacji z powodu widocznych na zdjęciu pantomograficznym (wykonanym w trakcie leczenia zachowawczego) zmian o charakterze torbieli. Zmiany umiejscowione były symetrycznie, w okolicy całkowicie zatrzymanych zębów 38 i 48 (ryc.1). Pacjent nie zgłaszał żadnych dolegliwości ze strony zajętej okolicy. Jak wynikało z wywiadu, mężczyzna był ogólnie zdrowy i nie zgłaszał występowania podobnych przypadków w rodzinie.

W badaniu zewnątrzustnym nie stwierdzono zmian patologicznych, węzły chłonne podżuchwowe obustronnie nie były powiększone. Badanie kliniczne wewnątrzustne ujawniło niewielki naciek zapalny oraz zaczerwienienie błony śluzowej w okolicy zatrzymanych zębów. Palpacyjnie, obustronnie stwierdzono rozdęcie wyrostka zębodołowego żuchwy. Ze względu na rozległość koniecznego zabiegu oraz niekorzystną lokalizację zatrzymanych zębów podjęto decyzję o przeprowadzeniu dwóch zabiegów w odstępie dwumiesięcznym w ramach chirurgii jednego dnia.

W znieczuleniu ogólnym z dojścia wewnątrzustnego w okolicy zęba 48 nacięto płat śluzówkowo-okostnowy, który odwarstwiono (ryc.2). Po zdjęciu blaszki kostnej uwidoczniono zatrzymany trzonowiec. Ze względu na duże zniszczenie kości i bliskość kanału żuchwy bardzo ostrożnie usunięto ząb wraz z otaczającą go zmianą (ryc.3). Ranę operacyjną przepłukano 0,02% roztworem chlorheksydyny i następnie zszyto (ryc.4). Wyłuszczoną zmianę wysłano do badania histopatologicznego, które potwierdziło obecność komórek charakterystycznych dla torbieli zawiązkowej. Chory w stanie ogólnym dobrym opuścił szpital. W badaniu kontrolnym w pierwszej dobie po zabiegu pacjent nie zgłaszał dolegliwości bólowych, rana goiła się prawidłowo. Szwy zdjęto 10 dni po zabiegu. Zalecono pacjentowi zgłoszenie się do kliniki po dwóch miesiącach celem przeprowadzenia kolejnego zabiegu.

Omówienie

Występowanie torbieli zewnątrzpochodnych żuchwy jest częste, torbiele zawiązkowe stanowią 1/5 wszystkich znajdowanych torbieli (1). Torbiele te występują najczęściej w pobliżu kła szczęki oraz przy trzecich zębach trzonowych żuchwy. W prezentowanym przypadku zmiany umiejscowione były symetrycznie, w okolicy całkowicie zatrzymanych zębów 38 i 48. Brak objawów klinicznych powoduje, że pacjenci nie dostrzegają zgrubienia wzrastającego na szczycie wyrostka zębodołowego (3), co potwierdza opisany przez nas przypadek. U opisanego pacjenta torbiel wykryto przypadkowo na zdjęciu pantomograficznym wykonanym w trakcie leczenia zachowawczego. W niektórych

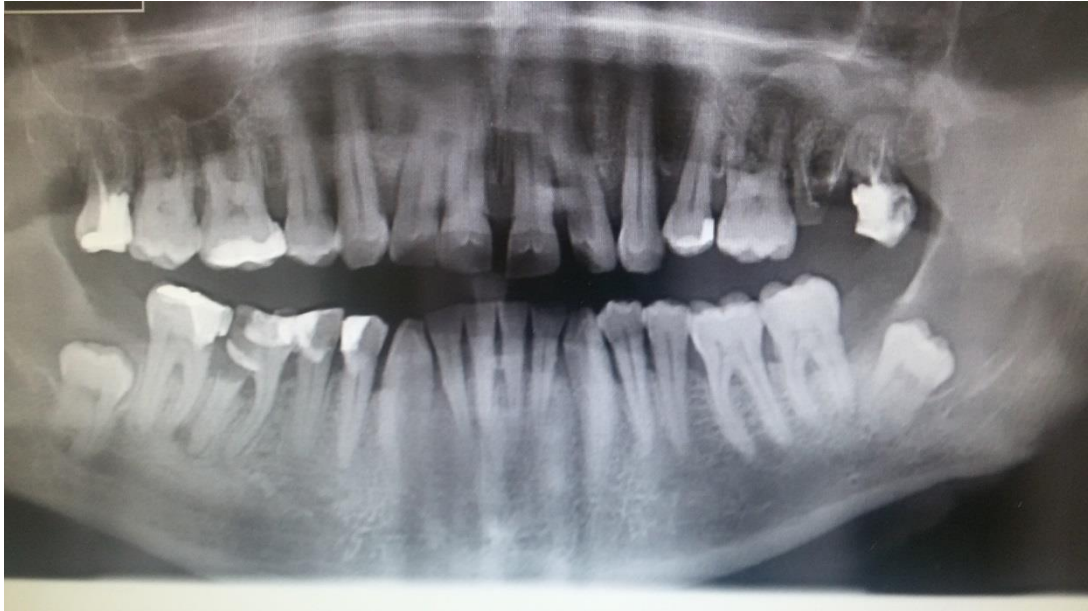przypadkach torbiel wykrywana jest wówczas, gdy występuje patologiczne złamanie kości lub objawy spowodowane uciskiem nerwu (3).

Radiologicznie torbiele manifestują się jako okrągłe lub owalne ubytki osteolityczne z otoczką osteosklerotyczną (4). Rozpoznanie dużych torbieli ustala się zwykle na podstawie zdjęcia pantomograficznego, na którym widoczne jest przejaśnienie odgraniczone od otoczenia kostnego, w żuchwie zwykle przybiera kształt owalnie spłaszczony (5). Należy pamiętać, że w przypadkach trudnych klinicznie, dużych rozmiarów torbieli oraz niejasnego obrazu radiologicznego, wskazane jest poszerzenie diagnostyki o techniki komputerowe (CBCT-tomografia stożkowa, CT-tomografia komputerowa) (6). W prezentowanym przypadku, ze względu na czytelny obraz radiologiczny nie poszerzono diagnostyki. Ostateczne rozpoznanie torbieli potwierdza wynik badania histopatologicznego materiału pobranego podczas zabiegu chirurgicznego i pozwala na wykluczenie podobnych radiologicznie guzów, takich jak: szkliwiak, keratocysta, włókniak szkliwiakowy, pseudotorbiele (2). Podobnie do torbieli, nowotwory miejscowo złośliwe są przeważnie zlokalizowane w tylnym odcinku trzonu żuchwy i mogą być związane z zatrzymanymi zębami lub ich zawiązkami (4). Prawidłowe leczenie polega na pełnym wyłuszczeniu torbieli wraz z jej torebką, gdyż pozostawienie fragmentów torebki powoduje nawroty choroby, a w niektórych przypadkach metaplastję nowotworową (7). W opisanym przypadku, ze względu na wielkość torbieli oraz niekorzystną lokalizację zatrzymanych zębów podjęto decyzję o przeprowadzeniu dwóch zabiegów chirurgicznych w odstępie dwumiesięcznym. Zastosowano metodę Partsch II, czyli całkowite wyłuszczenie, a rozpoznanie potwierdzono wynikiem badania histopatologicznego, które wykazało obecność komórek charakterystycznych dla torbieli zawiązkowej.

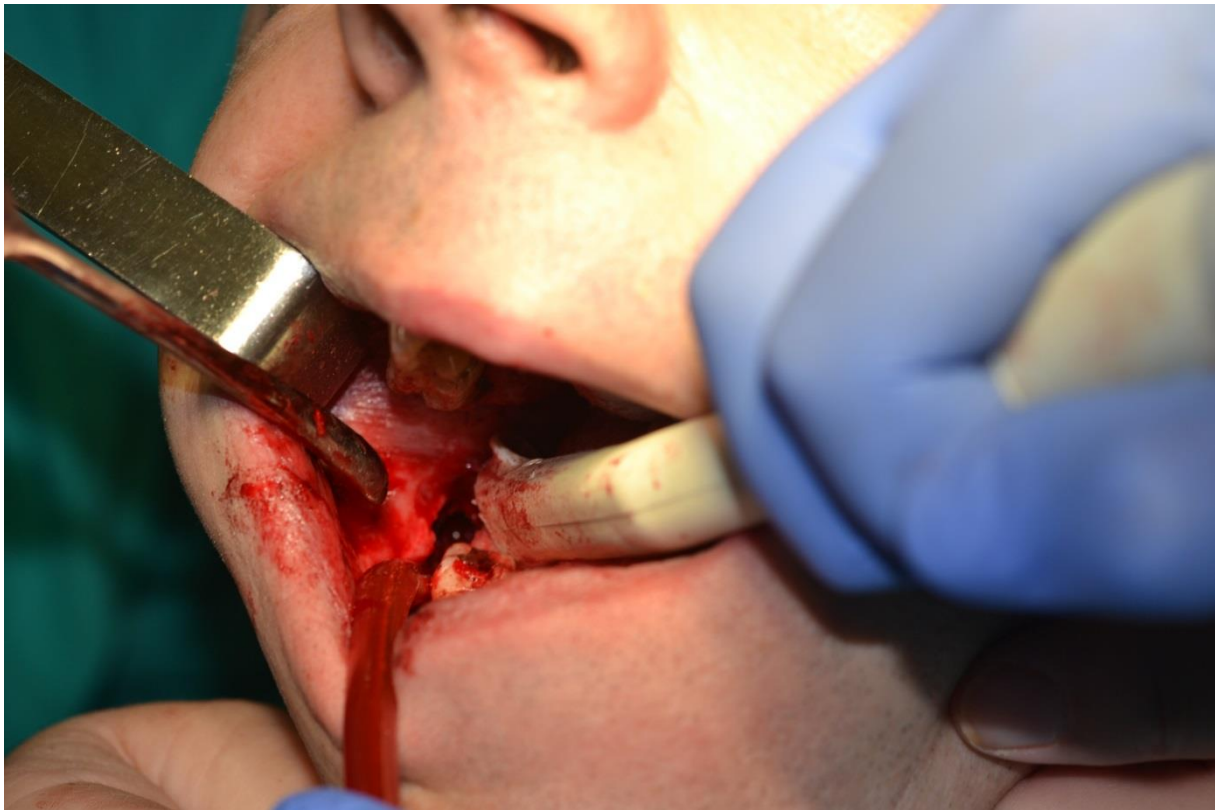Należy pamiętać, że torbiele zębopochodne mogą rozwijać się bezobjawowo. Nierozpoznane, powodują złamania patologiczne, a w niektórych przypadkach dają początek zmianom nowotworowym. Radykalne wyłuszczenie torbieli zapobiega wznowie lub zezłośliwieniu (8).

Piśmiennictwo

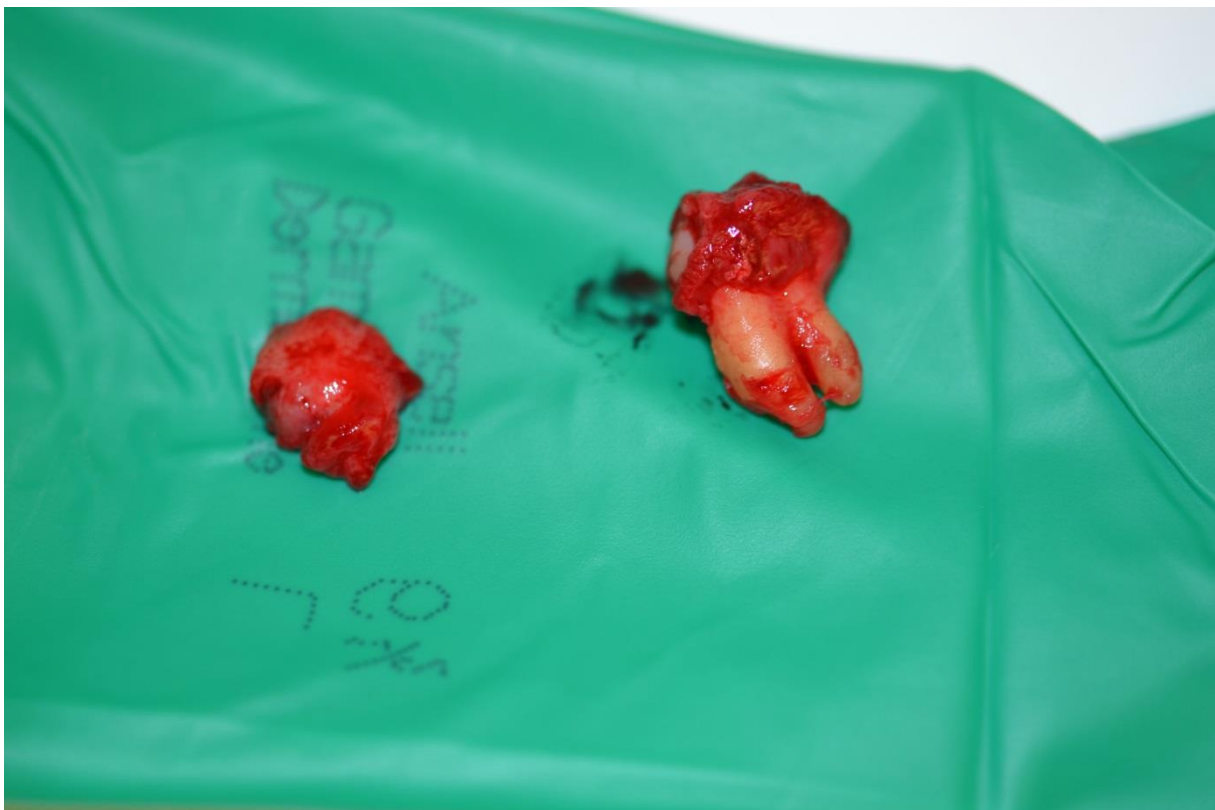1. Jeon JY, Park CJ, Cho SH, Hwang KG. Bilateral dentigerous cysts that involve all four dental quadrants: a case report and literature review. *J Korean Assoc Oral Maxillofac Surg.* 2016,42,123-126.
2. Kalaskar RR, Kalaskar AR. Multidisciplinary management of impacted central incisors due to supernumerary teeth and an associated dentigerous cyst. *Contemp Clin Dent.* 2011;2:53-58. (9 z A)
3. Milner P, Grzesiak-Janias G. Przypadek dużej torbieli resztkowej żuchwy u 60-letniego pacjenta. *Medycyna Ogólna i Nauki o Zdrowiu.* 2014,20,37-41.
4. Krużyński S, Stopa Z, Wanyura H. Torbiel pierwotna wyrostka dziobiastego żuchwy : opis przypadku. *Czas. Stomatol.* 2008,61,644-651.
5. Siciarz A, Grzesiak-Janias G, Białkowska-Głowacka J, Włodarczyk Z. Znaczenie zdjęcia pantomograficznego we wczesnym wykrywaniu torbieli kostnych szczęki i żuchwy. *Twój Prz. Stomatol.* 2006,5,10-11.
6. Pinto AS, Costa AL, Galvão ND, Ferreira TL, Lopes SL. Value of Magnetic Resonance Imaging for Diagnosis of Dentigerous Cyst. *Case Rep Dent.* 2016; ID2806235,e342-e347.
7. Muglali M, Sumer AP. Squamous cell carcinoma arising in a residual cyst: a case report. *J Contemp Dent Pract.* 2008;9:115-121.
8. Błochowiak K, Pluskota J, Grajewski S, Sokalski J. Rzadki przypadek olbrzymiej torbieli zębopochodnej żuchwy. *Dent.For.* 2013,2,99-102.



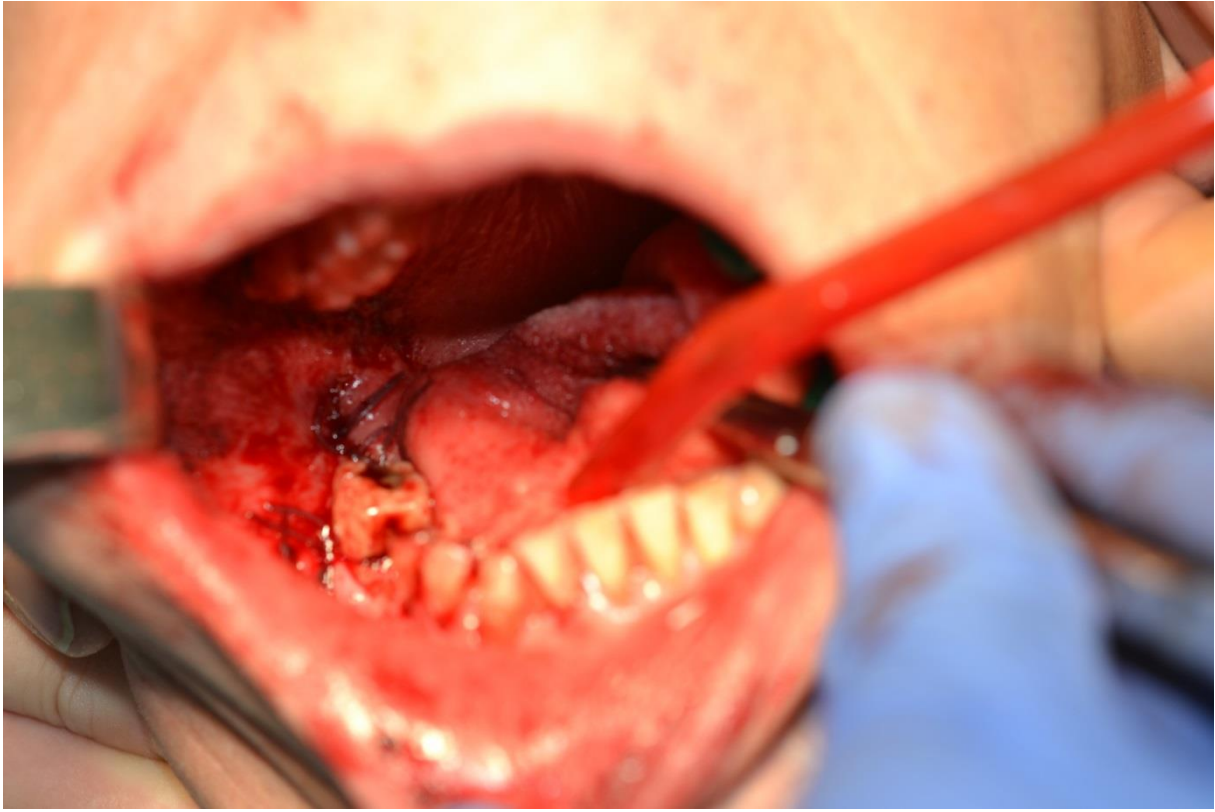
Rycina 1. Na zdjęciu pantomograficznym widoczne symetrycznie usytuowane torbiele w okolicy zatrzymanych zębów 38 i 48



Rycina 2. Odwarstwiony płat śluzówkowo okostnowy



Rycina 3. Usunięty ząb 48 wraz z torbielowatą zmianą



Rycina 4. Stan po zaopatrzeniu rany szwami.