

Czyżewski Wojciech, Tyzo Bartłomiej, Litak Jakub, Podkowiński Arkadiusz. A patient with an acute traumatic subdural hematoma chronically treated with rivaroxaban – a challenge for neurosurgeons. *Journal of Education, Health and Sport*. 2017;7(9):357-363. eISSN 2391-8306. DOI <http://dx.doi.org/10.5281/zenodo.998963>
<http://ojs.ukw.edu.pl/index.php/johs/article/view/4897>

The journal has had 7 points in Ministry of Science and Higher Education parametric evaluation. Part B item 1223 (26.01.2017).

1223 Journal of Education, Health and Sport eISSN 2391-8306 7

© The Authors 2017;

This article is published with open access at Licensee Open Journal Systems of Kazimierz Wielki University in Bydgoszcz, Poland

Open Access. This article is distributed under the terms of the Creative Commons Attribution Noncommercial License which permits any noncommercial use, distribution, and reproduction in any medium, provided the original author(s) and source are credited. This is an open access article licensed under the terms of the Creative Commons Attribution Non Commercial License (<http://creativecommons.org/licenses/by-nc/4.0/>) which permits unrestricted, non commercial use, distribution and reproduction in any medium, provided the work is properly cited.

This is an open access article licensed under the terms of the Creative Commons Attribution Non Commercial License (<http://creativecommons.org/licenses/by-nc/4.0/>) which permits unrestricted, non commercial use, distribution and reproduction in any medium, provided the work is properly cited.

The authors declare that there is no conflict of interests regarding the publication of this paper.

Received: 15.08.2017. Revised: 10.09.2017. Accepted: 10.09.2017.

A patient with an acute traumatic subdural hematoma chronically treated with rivaroxaban – a challenge for neurosurgeons

Wojciech Czyżewski¹, Bartłomiej Tyzo², Jakub Litak², Arkadiusz Podkowiński²

¹Medical University of Lublin, Department of Didactics and Medical Simulation

²Department of Neurosurgery and Pediatric Neurosurgery SPSK-4 in Lublin

Abstract

Rivaroxaban (Xarelto®), selective direct inhibitor of activated clotting factor Xa belongs to the new oral anticoagulants (NOACs). Rivaroxaban works to inhibit thrombin formation, and the interruption of the intrinsic and extrinsic pathway of blood coagulation and is strongly dose-dependent. It prolongs Prothrombin Time (PT) and Activated Partial Thromboplastin Time (APTT) without influence on bleeding time and platelet aggregation. It is indicated as a prophylactic to cerebral infarction and peripheral thrombosis in adults with nonvalvular atrial fibrillation as well as the treatment and secondary prevention of deep vein thrombosis and pulmonary thromboembolism. We are presenting a case of an elderly female patient chronically treated with rivaroxaban, who was qualified for neurosurgical treatment in a life threatening state due to an acute subdural hematoma. Despite the lack of unequivocal guidelines for pharmacological and surgical management in cases of intracranial haemorrhage in adults whom are chronically treated with direct factor Xa inhibitors, we managed to obtain a favourable outcome.

Key words: rivaroxaban, atrial fibrillation, acute subdural hematoma

Pacjentka z ostrym pourazowym krwiakiem podtwardówkowym przewlekle leczona rywaroksabanem - wyzwanie dla neurochirurgii

Wojciech Czyżewski¹, Bartłomiej Tyzo², Jakub Litak², Arkadiusz Podkowiński²

¹ Zakład Dydaktyki i Symulacji Medycznej Uniwersytetu Medycznego w Lublinie

² Klinika Neurochirurgii i Neurochirurgii Dziecięcej SPSK4 w Lublinie

Abstrakt

Rywaroksaban (Xarelto®), wybiórczy bezpośredni inhibitor aktywnego czynnika krzepnięcia Xa należy do tzw. nowych leków przeciwzakrzepowych. Działanie leku polega na hamowaniu wytwarzania trombiny, zahamowanie zewnątrz- i wewnątrzpochodnego szlaku krzepnięcia jest silnie zależne od przyjętej dawki. Dochodzi do wydłużenia czasu protrombinowego (PT) oraz czasu częściowej tromboplastyny po aktywacji (APTT), bez wpływu na czas krwawienia i agregację płytek. Preparat znajduje zastosowanie w profilaktyce udaru i zatorowości obwodowej u dorosłych pacjentów z niezastawkowym migotaniem przedsionków oraz leczeniu i profilaktyce wtórnej zakrzepicy żył głębokich i zatorowości płucnej. Prezentujemy przypadek pacjentki w podeszłym wieku przewlekle leczonej rywaroksabanem, która została zakwalifikowana w stanie zagrożenia życia do leczenia neurochirurgicznego z powodu ostrego krwiaka podtwardówkowego. Pomimo braku jednoznacznych wytycznych postępowania farmakologicznego oraz operacyjnego w sytuacji krwotoku wewnątrzczaszkowego u chorych leczonych bezpośrednimi inhibitorami aktywnego czynnika X, u prezentowanej pacjentki uzyskano pomyślny przebieg leczenia.

Słowa kluczowe: rywaroksaban, migotanie przedsionków, ostry krwiak podtwardówkowy

Wstęp

Rywaroksaban (Xarelto®) jest bezpośrednim inhibitorem czynnika Xa, przerywa wewnątrzpochodną i zewnątrzpochodną kaskadę układu krzepnięcia krwi, hamując wytwarzanie trombiny, w czym wyraża się jego działanie przeciwzakrzepowe. Wskazania do jego stosowania obejmują: profilaktykę udaru i zatorowości obwodowej u dorosłych pacjentów z migotaniem przedsionków niezwiązanym z wadą zastawkową z jednym lub kilkoma czynnikami ryzyka (takimi jak zastoinowa niewydolność serca, nadciśnienie tętnicze, wiek ≥ 75 lat, cukrzyca, udar lub przemijający napad niedokrwienny w wywiadzie), jak również leczenie żyłnej choroby zakrzepowo-zatorowej oraz jej wtórną profilaktykę [1, 2]. W

przypadku kwalifikacji pacjenta przewlekle leczonego rywaroksabanem do planowej operacji zaleca się odstawienie preparatu na minimum 48 godzin [3] przed zabiegiem przy zachowanej prawidłowej funkcji nerek i wątroby [4]. Większość zabiegów neurochirurgicznych (w tym operacje wymagające kraniotomii) należy do zabiegów o podwyższonym ryzyku krwawienia. Ze względu na brak wytycznych dotyczących postępowania w przypadku pacjentów wymagających pilnego zabiegu neurochirurgicznego jednocześnie leczonych przeciwzakrzepowo inhibitorami czynnika Xa, wobec braku preparatu odwracającego działanie rywaroksabanu, postępowanie farmakologiczne oraz operacyjne dotychczas pozostaje wyzwaniem. Jednak biorąc pod uwagę bardzo wysoką śmiertelność spowodowaną ostrym krwakiem podtwardówkowym, szczególnie u pacjentów z zaburzonym krzepnięciem, niezwłoczne leczenie operacyjne polegające na usunięciu krwaka wewnątrzczaszkowego jest postępowaniem warunkującym przeżycie.

Prezentacja przypadku

80-letniej kobieta w stanie ogólnym bardzo ciężkim została przyjęta do szpitala po upadku ze schodów. Z dostępnej dokumentacji medycznej wynikało, że pacjentka przeżyła zawał serca, była leczona z powodu niedoczynności tarczycy i nadciśnienia tętniczego oraz przyjmowała rywaroksaban jako profilaktykę przeciwzakrzepową z powodu utrwalonego migotania przedsionków. Przy ocenie stanu neurologicznego pacjentka uzyskała 8 punktów w skali Glasgow (E1, S2, M5), miała równe źrenice, a gałki oczne pływające, stwierdzono obustronnie obecny objaw Babińskiego oraz niedowład połowiczny lewostronny. Na podstawie badań laboratoryjnych wykazano zaburzenia układu krzepnięcia. W wykonanym w trybie pilnym badaniu tomograficznym głowy uwidocznił się krwaki podtwardówkowy o maksymalnej grubości około 17 mm nad prawą półkulą mózgu z efektem masy wyrażającym się zaciśnięciem światła prawej komory bocznej oraz znaczące przemieszczeniem struktur linii pośrodkowej mózgowia, obniżenie gęstości istoty białej prawej półkuli mózgu o charakterze zaburzeń perfuzji, a także obustronnie w okolicach skroniowych i ciemieniowych niewielkie nieostro odgraniczone ogniska niedokrwienne.

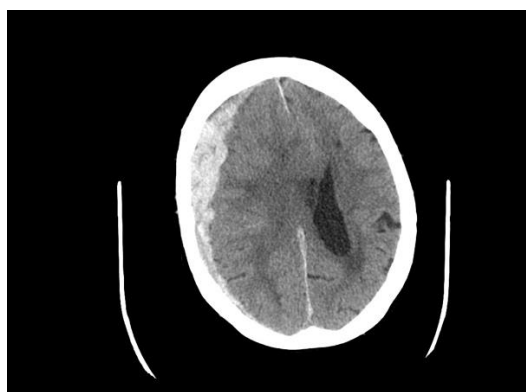


Fig. 1. Badanie CT głowy – ostry krwaki podtwardówkowy nad prawą półkulą mózgu

Pacjentka została zakwalifikowana do leczenia operacyjnego ze wskazań życiowych wobec jednoznacznie niepomyślnego rokowania w sytuacji nie podjęcia leczenia neurochirurgicznego. W czasie zabiegu oraz bezpośrednio po operacji usunięcia ostrego krwaka podtwardówkowego podano chorej 3 jednostki koncentratu krwinek czerwonych. Bezpośrednio przed operacją oraz bezpośrednio po jej zakończeniu podano dożylnie kompleks czynników zespołu protrombiny (500 j.m. + 500 j.m.). Po operacji włączono

dodatkowo leki przeciwkrwotoczne: kwas traneksamowy, etamsylat oraz fitomenandion. Należy podkreślić fakt, iż na rynku nie pojawił się dotychczas żaden preparat odwracający specyficznym działaniem rywaroksabanu, więc postępowanie farmakologiczne w prezentowanym przypadku stanowiło działanie poza jednoznaczными wskazaniami na podstawie skąpych doniesień literatury medycznej. [5, 6, 7]

Operację przeprowadzono poprzez kraniotomię czołowo-skroniowo-ciemieniową po stronie prawej. Po otwarciu opony twardej odessano i wypłukano krwiak podtwardówkowy. Przywrócono płat kostny i zszyto powłoki czaszki pozostawiając drenaż podczepcowy. Stosowano staranną technikę operacyjną hamowania krwawienia zabezpieczającą pacjentkę przed nadmierną utratą krwi.

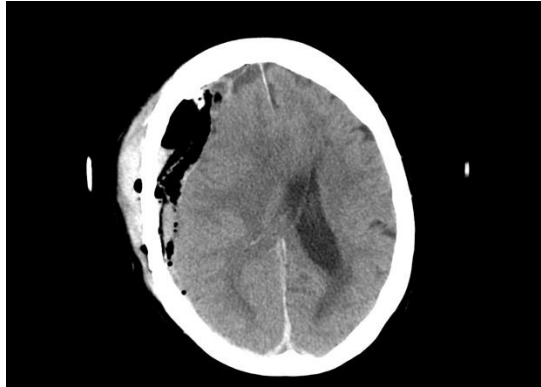


Fig. 2. Stan po operacji: pneumocefalia oraz krwiak nadtwardówkowy w miejscu operowanym.

Stan pacjentki po zabiegu początkowo znacząco się poprawił. Nawiązywała prosty kontakt słowny, miała dyskretny niedowład przeciwstronny oraz spełniała polecenia. Kontrolne badanie TK głowy wykonane dnia następnego uwidocznilo obecność powietrza wewnątrzczaszkowo w prawej okolicy czołowej, zmiany obrzękowe prawej półkuli mózgu, krew nadtwardówkowo po stronie operowanej oraz znaczące przesunięcie struktur linii pośrodkowej mózgowia. Nagłe pojawienie się bezdechów i pogorszenie kontaktu słownego w godzinach wieczornych następnego dnia po operacji spowodowało zakwalifikowanie jej na podstawie protokołu konieczności do rewizji okolicy operowanej w trybie natychmiastowym. Otwarto powłoki czaszki w okolicy operowanej, zdjęto płat kraniotomijny oraz usunięto krwiak z przestrzeni nadtwardówkowej. Badanie kontrolne TK głowy po reoperacji wykazało niewielkie przesunięcie struktur linii pośrodkowej mózgowia oraz śladową ilość krwi przymózgowo w okolicy operowanej oraz znacznie mniejszy niż w badaniu poprzednim obrzęk prawej półkuli mózgu.

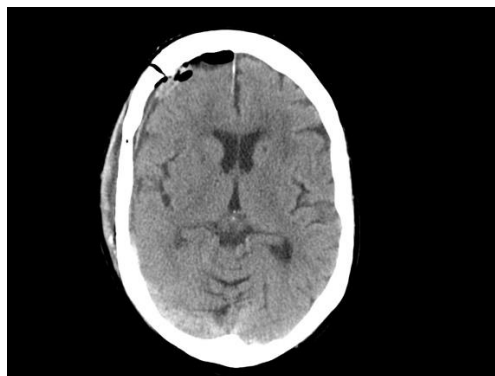

Fig. 3. Stan po reoperacji: śladowa ilość krwi przymózgowo w okolicy operowanej

Po reoperacji nastąpiła poprawa stanu ogólnego i neurologicznego pacjentki. Pacjentka odzyskała w pełni świadomość, pozostawała w pełnym kontakcie logicznym, a także przyjmowała samodzielnie posiłki. Wymagała asekuracji przy wstawaniu i chodzeniu. Niedowład kończyn lewych wycofał się. Rozpoczęto usprawnianie chorej we współpracy z rehabilitantami. Dwa tygodnie po operacji pacjentka została wypisana do domu bez objawów ubytkowych w badaniu neurologicznym, jako profilaktykę przeciwzakrzepową pooperacyjnie włączono heparynę drobnocząsteczkową.

Dyskusja

Pomimo braku jednoznacznych zasad postępowania w przypadku pacjenta z krwakiem wewnątrzczaszkowym z zaburzonym krzepnięciem wskutek terapii rywaroksabanem nasze wstępne obserwacje kliniczne dotyczące między innymi zaprezentowanego przypadku, wskazują na możliwy korzystny przebieg leczenia choroby odznaczającej się wysoką śmiertelnością. Obecnie trwają badania nad uzyskaniem preparatu w sposób specyficzny odwaracającego działanie inhibitorów czynnika Xa, czyli rywaroksabanu i apiksabanu. Niedawno wprowadzono do lecznictwa przeciwciało monoklonalne o nazwie idarucizumab, które stanowi antidotum dla bezpośredniego inhibitora trombiny- dabigatranu. W zaprezentowanym przypadku nie zastosowano dializoterapii w okresie pooperacyjnym, ponieważ rywaroksaban w wysokim stopniu wiąże się z białkami osocza i tym sposobem nie może zostać skutecznie usunięty z organizmu. Istnieją pozytywne doniesienia na temat możliwości poprawy rokowania u pacjentów leczonych rywaroksabanem z rozpoznaniem krwawieniem wewnątrzczaszkowym z zastosowaniem czynników zespołu protrombiny (Octaplex) przy akceptowalnym ryzyku wzrostu częstości powikłań zakrzepowo-zatorowych. [9] Na podstawie dostępnej literatury tematu i obserwacji własnych autorzy artykułu nie znajdują argumentów przeciwko podjęciu leczenia neurochirurgicznego ostrego krwaka podtwardówkowego spełniającego kryteria kwalifikacyjne u pacjenta przewlekłe leczonego rywaroksabanem.

Bibliografia

1. Martínez-Rubio A, Dan GA, Kaski JC. Rivaroxaban and stroke prevention in patients with atrial fibrillation: new evidence. *Expert Rev Cardiovasc Ther.* 2014;12(8):933-47
2. Reddy P, Giugliano RP. The role of rivaroxaban in atrial fibrillation and acute coronary syndromes. *J Cardiovasc Pharmacol Ther.* 2014;19(6):526-32
3. Baron TH, Kamath PS i in., Management of antithrombotic therapy in patients undergoing invasive procedures. *N Engl J Med.* 2013; 368:2113-2124
4. Carter Gerard, MD Katharina M. Busl, MD. Treatment of Acute Subdural Hematoma. *Curr Treat Options Neurol.* 2014; 16:275
5. Kauffmann S, Chabanne R, Coste A, Longeras F, Sinégre T, Schmidt J, Samama CM, Constantin JM, Lebreton A Favorable outcome of rivaroxaban-associated intracerebral hemorrhage reversed by 4-factor prothrombin complex concentrate: impact on thrombin generation. *A A Case Rep.* 2015;4(11):151-4
6. Faust AC, Woodard S, Koehl JL, Mees W, Steinke D, Denetclaw TH. Managing Subdural Bleeding Associated With Rivaroxaban: A Series of 3 Cases. *J Pharm Pract.* 2016;29(3):257-62
7. Pernod G, Albaladejo P, Godier A, Samama CM, Susen S, Gruel Y, Blais N, Fontana P, Cohen A, Llau JV, Rosencher N, Schved JF, de Maistre E, Samama MM, Mismetti P, Sié P. Management of major bleeding complications and emergency surgery in patients on long-

term treatment with direct oral anticoagulants, thrombin or factor-Xa inhibitors: proposals of the working group on perioperative haemostasis (GIHP). *Arch Cardiovasc Dis.* 2013;106(6-7):382-93

8. Pollack CV Jr *et al.*, Idarucizumab for Dabigatran Reversal. *N Engl J Med.* 2015 Aug 6;373(6):511-20

9. Zhou W. *et al.*, Hemostatic therapy in experimental intracerebral hemorrhage associated with rivaroxaban. *Stroke.* 2013 Mar;44(3):771-8