

正常肛門を有する直腸腔前庭部瘻の一手術例

著者	"向井 基, 松藤 凡, 加治 建, 川野 孝文, 松久保 眞, 右田 美里, ?松 英夫"
雑誌名	鹿児島大学医学雑誌=Medical journal of Kagoshima University
巻	62
号	3
ページ	51-53
別言語のタイトル	An infant surgical case of recto-vestibular fistula with normal anus
URL	http://hdl.handle.net/10232/14453

正常肛門を有する直腸腔前庭部瘻の一手術例

向井 基, 松藤 凡, 加治 建, 川野 孝文, 松久保 眞, 右田 美里, 高松 英夫

鹿児島大学大学院医歯学総合研究科小児外科学分野

An infant surgical case of recto-vestibular fistula with normal anus

Motoi Mukai, Hiroshi Matsufuji, Tatsuru Kaji, Takafumi Kawano, Makoto Matsukubo, Misato Migita,
and Hideo Takamatsu

Department of Pediatric Surgery, Kagoshima University Graduate School of Medical and Dental Sciences.

We report an infant surgical case of recto-vestibular fistula with normal anus. She presented with ectopic defecation through the vestibular fossa at the age of one month. She was admitted in our hospital and diagnosed as having recto-vestibular fistula. The following day she underwent sigmoid colostomy because of deep inflammation in the pubic region. She underwent the transperineal removal of fistula at five months, but she experienced recurrence one month after surgery. She successfully underwent the pull through procedure of the anterior wall of the rectum at one year and two months.

Fistula surgery should be performed without dissecting external sphincter muscle. The pull through of the anterior wall of the rectum is thought to be the most reliable procedure for the repair of recto-vestibular fistula.

Key words: recto-vestibular fistula, perineal canal, anorectal malformation

はじめに

正常肛門を有する女児直腸腔前庭部瘻（本症）は乳児期早期に発症し、疾患概念・病因・治療方針・手術法などについてのいまだ統一された見解はない。治療に難渋することがあり、今回当科で経験した一例を報告し、瘻孔手術におけるTsuchidaら¹⁾の直腸前壁pull through法の有用性について考察を加える。

症 例

症例: 生後2か月女児

現病歴: 在胎38週0日、3162gで出生した。胎児期にファロー四徴症の診断を受けた。57生日に左陰唇の発赤と腔前庭部よりの排便があり、同日当科に入院した。陰部の発赤腫脹が著明であり、58生日にS状結腸人工肛門造設術を行った。人工肛門造設時に、歯状線口側12時方向の直腸から腔前庭部5時方向に直腸腔前庭部瘻を認めた。

初回瘻孔切除術時所見: 生後5か月時に瘻孔切除術を行った。患児を碎石位とし瘻孔に外科ゾンデを挿入し腔

前庭部瘻孔（図1A）、直腸側瘻孔（図1B）を確認し、外科ゾンデに沿って、腔前庭部開口部より肛門管歯状線まで会陰縦切開を加えた（図1C破線）。外肛門括約筋を会陰縦切開に沿って切断し、その深層を走行する瘻孔を直視下に切除した（図1D）。

術後経過: 術後7日で抜糸した。術後1カ月で腔前庭部より粘液の分泌を認め、瘻孔の再発が疑われ、術後6か月（生後9ヶ月）の造影検査で再発を確認した。

再手術時所見: 初回根治術後9ヶ月（生後14ヶ月）に再手術を施行した。頭側半周9時、12時、3時方向に弧状切開をおき（図2A）、肛門管と外肛門括約筋との間を剥離し直腸前壁を授動した（図2B）。歯状線より1cm口側までの肛門管、直腸壁を唇状に切除し（図2C）、直腸皮膚縫合を行った（図2D）。

再手術後経過: 術後経過は良好で術後9日で退院した。1歳9ヶ月時に人工肛門閉鎖をおこなったが、直腸腔前庭部瘻の再発は認めていない。

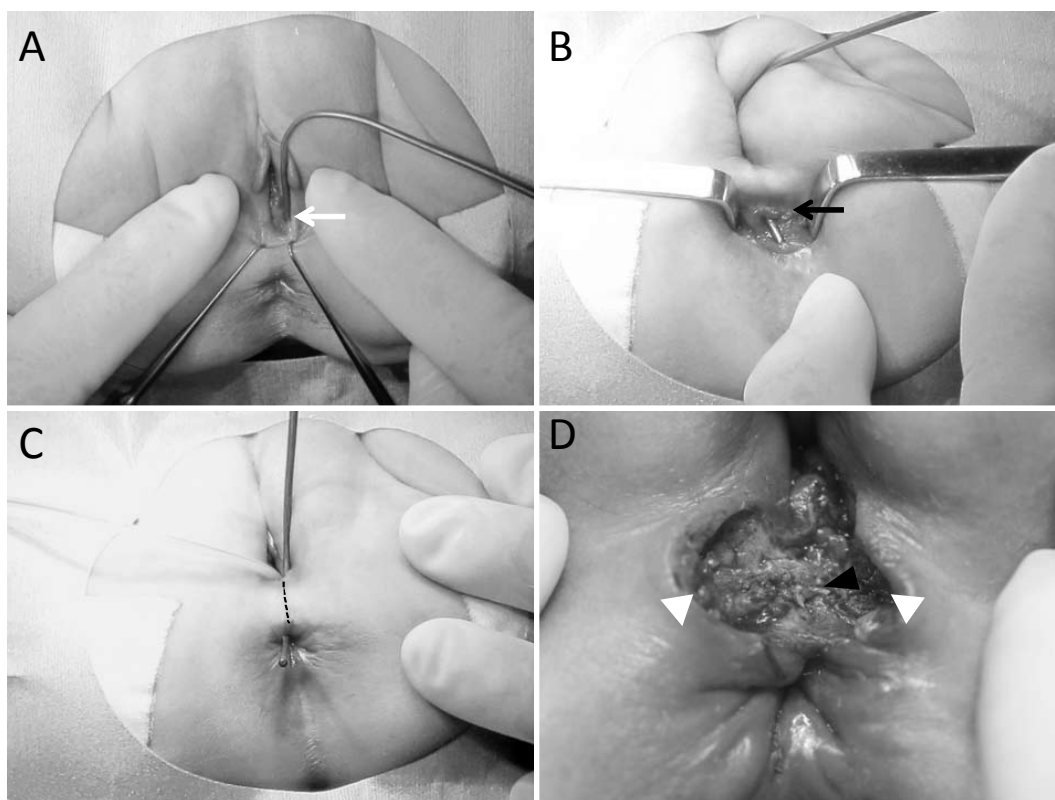


図1. (A) 外科ゾンデを挿入し腔前庭部瘻孔, (B) 直腸側瘻孔を確認. 外科ゾンデに沿って, 腔前庭部開口部より肛門管歯状線まで会陰縦切開を加える (C 黒破線). (D) 外肛門括約筋を12時方向で切断し (白矢頭), その深層を走行する瘻孔を直視下に切除した.

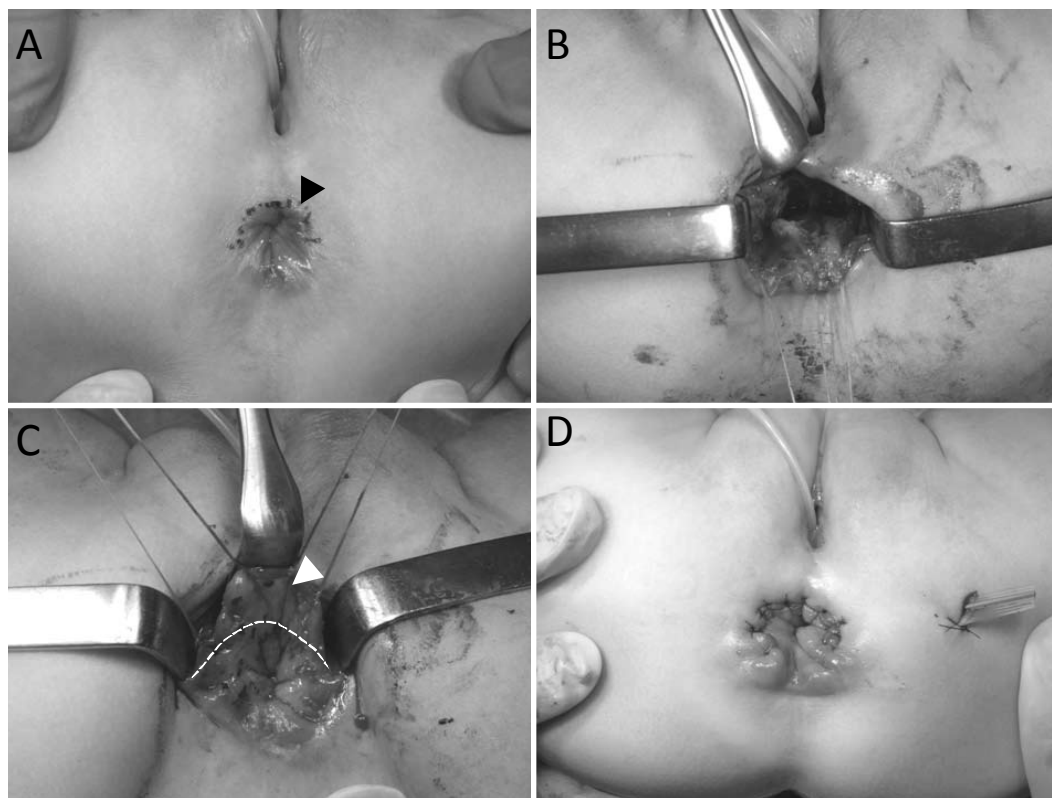


図2. (A) 頭側半周9時, 12時, 3時方向に弧状切開 (黒矢頭) をおく. (B) 肛門管と外肛門括約筋との間を剥離し直腸前壁を授動した. (C) 歯状線より1cm口側までの肛門管, 直腸壁を唇状 (白破線) に切除. (D) 直腸皮膚縫合を行った.

表1. 各術式の特徴.

外肛門括約筋 切断	直腸内の 縫合線残存	術式
+	+	経会陰式手術
-	+	Vestibulo-anal pull-through法 Tsugawaraの手術
-	-	Tsuchidaらの手術

考 察

本症は1960年にBryndorfら²⁾によって“ectopic anus in female”として初めて報告され、1971年にはStephenらの著書“Anorectal Malformation³⁾”の中で“perineal canal”として記載されている。H-fistula, H-type anorectal malformation, congenital H-type anovestibular fistula など他にもさまざまな呼称がある。

本症の治療は一定の観察期間で自然治癒がなければ、手術が選択される。本症の治療上の問題点は術後再発が多いことである。本症に適切な手術を行うためには本症の解剖学的特徴を理解する必要がある。本症の直腸側開口部は、肛門陰窩にみられる痔瘻と異なり、歯状線よりも口側の直腸12時方向にある。瘻孔は外肛門括約筋の筋層内を貫通するのではなく、外肛門括約筋よりも頭側を走行し腔前庭部にいたる。

本症で術後再発が多い原因として、瘻孔切除後の直腸壁縫合閉鎖部位に圧がかかりやすいことがあげられる。直腸縫合閉鎖部位は、肛門管が閉鎖している非排便時に、直腸会陰曲により直腸の最先端に位置し、排便前や腹圧上昇時にひばりの圧が負荷されることが予想される。これを解消する方法として縫合線を歯状線よりも外側にずらすTsuchidaら¹⁾の直腸前壁pull through法や、Spitzら⁴⁾の全周性のpull through法は理に適った方法である。

本症に対する手術は上記の術式以外に経会陰式手術、Vestibulo-anal pull-through法、Tsugawaraら⁵⁾の会陰部横切開による外肛門括約筋陰部側で瘻孔処理を行う方法などが報告されている。今回の症例は初回手術で経会陰式手術を行い、再手術でTsuchidaら¹⁾の直腸前壁Pull through法を行った。経会陰式手術は外肛門括約筋を矢状線上で一度切断し、直視下に瘻孔を切除する手術であり、Vestibulo-anal pull-through法は腔前庭部から直腸壁へ瘻孔をくり抜く手術である。これらの手術は外肛門括約筋切断の有無、直腸壁の縫合線残存の有無により表1のように解りやすく分類できる。経会陰式手術は瘻孔を直視下に処理できる利点があるが、腔前庭部と直腸肛門との間に介在する組織が脆弱となり、縫合線も直腸

内に残存するため再発が多くなることが予想される。この点Tsuchidaら¹⁾の直腸前壁Pull through法は外肛門括約筋の切断も行わず、縫合線も直腸内に残存せず最適な手術と思われる。Akhparovら⁶⁾はVestibulo-anal pull-through法、経会陰的手術、Tsuchidaら¹⁾の直腸前壁Pull through法で再発率の比較を行い、Tsuchidaら¹⁾の方法では再発がみられなかったと報告しており、これは上の考察を裏付ける結果と思われる。今回の症例でも初回に経会陰式手術を行い再発を認め、二回目に直腸前壁Pull through法を行い良好な結果が得られておりTsuchidaら¹⁾の方法の有用性を改めて示す結果となった。

結 語

乳児期早期に発症した正常肛門を有する直腸腔前庭部瘻の一手術例を報告した。本症は瘻孔再発が高率にみられる。再発防止の手術法としては直腸前壁pull through法が最も望ましいと思われる。

文 献

- 1) Tsuchida Y, Saito S, Honna T, Makino S, Kaneko M, Hazama H. Double termination of the alimentary tract in females: a report of 12 cases and a literature review. J Pediatr Surg 1984 ; 19 : 292-296.
- 2) Bryndorf J, Madsen CM. Ectopic anus in female. Acta Chir Scand, 1960 ; 118 : 466-478.
- 3) Stephens FD, Smith E. Anorectal Malformation in children. Chicago : Year Book Medical 1971 : pp 51, 64, 80, 96, 116-117.
- 4) Spitz L, Jung PM: Congenital H-type fistulae of the anorectal region. Am J Proctol 1980 ; 31 : 22-23.
- 5) Tsugawa C, Nishijima E, Muraji T, Satoh S, Kimura K. Surgical repair of rectovestibular fistula with normal anus. J Pediatr Surg 1999 ; 34 : 1703-1705.
- 6) Akhparov NN, Aipov RR, Ormantayev KS. The surgical treatment of H-fistula with normal anus in girls. Pediatr Surg Int 2008 ; 24 : 1207-1210.