View metadata, citation and similar papers at core.ac.uk
brought to you by CORE
provided by Okayama University Scientific Achievement Repository

岡山医学会雑誌　第122巻　August 2010，pp. 125-127

症例報告

白線ヘルニアの１例：本邦手術症例85例の検討

宮宗秀明[a]*，西江　学[a]，岩垣博巳[a]，石井裕朗[b]
藤田勲生[c]，友田　純[c]

国立病院機構福山医療センター　外科[a]，放射線科[b]，内科[c]

A case of linea alba hernia with impaction of the falciform ligament of liver

Hideaki Miyaso[a]*, Manabu Nishie[a], Hiromi Iwagaki[a], Hiroo Ishii[b], Isao Fujita[c], Jun Tomoda[c]

Departments of Surgery[a], Radiology[b], Internal Medecine[c], National Hospital Organization Fukuyama Medical Center, Hiroshima 720-8520, Japan

A 78-year-old woman visited our hospital after developing severe abdominal pain and upper abdominal swelling. An emergency operation was performed following a diagnosis of linea alba hernia with impaction of the falciform ligament of the liver as observed on CT findings. A defect of about 30 mm in diameter was observed in the linea alba, and preperitoneal adipose tissue and the falciform ligament of the liver prolapsed from the location of the defect and were impacted. We resolved the impaction of the falciform ligament of the liver by dissecting it, and we resected the preperitoneal adipose tissue. Simple closure was performed to correct the hernia orifice because the surrounding tissue was relatively rigid and the tension was mild. The patient's condition improved, and she was discharged on the 5th postoperative day.

キーワード：白線ヘルニア（linea alba hernia），ヘルニア嵌頓（strangulation）

緒　　言

白線ヘルニアは腹壁正中において白線の腱膜線維から生じるヘルニアであり，ほとんどが臍の頭側，上腹部に起こるため上腹壁ヘルニアとも呼ばれる．Glenn の報告では全ヘルニア中3.6%が同ヘルニアであったと報告され[1]，欧米では比較的に頻度が高い疾患である．本邦では1923年熊谷の報告以来[2]，白線ヘルニアの手術症例は我々が調べ得た限りでは自験例を含め85例である[3-11]．今回われわれは肝鎌状間膜が嵌頓した白線ヘルニアを経験したので，若干の文献的考察を加えて報告する．

症　　例

症　例：78歳，女性
主　訴：腹痛，有痛性腫瘤
既往歴：高血圧，気管支喘息，好酸球増多症
家族例：特記事項なし
入院時現症：身長148cm，体重50.5kg，臍上部に手拳大の有痛性腫瘤あり．
現病歴：数年前から臍上部に腫瘤を認めていたが，無疼痛性にて放置，近医にて脂肪腫と診断されていた．平成21年10月に下肢に点状出血斑が出現したのを契機に好酸球増多症と診断されプレドニゾロンの投与が開始された．10月24日より嘔気と嘔吐を訴え，上腹部腫瘤に圧痛を認めた．10月26日に疼痛が激痛になったため，当院に救急搬送された．
入院時血液検査所見：10月26日緊急入院時の血液検査所見では全身性炎症反応とともに，好酸球増多症（40.0%），肝機能障害を認めた（表１）．
腹部 CT-SCAN 検査：上腹部正中に腹壁ヘルニアを認め，

表１　入院時血液検査所見

WBC	16,300/uL	AST	63U/L
neu	50.0%	ALT	113IU/L
eos	40.0%	T-Bil	0.6mg/dL
RBC	396×10⁴/uL	LDH	245IU/L
Hb	11.9g/dL	ALP	865IU/L
Hct	35.8%	γ-GTP	160IU/L
Plt	28×10⁴/uL	BUN	18mg/dL
CRP	2.16mg/dL	Cr	0.74mg/dL
TP	6.8g/dL	CPK	12IU/L
Alb	3.1g/dL	Amy	99IU/L

平成22年２月26日受理
*〒720-8520　広島県福山市沖野上町４丁目14-17
電話：084-922-0001　FAX：084-931-3969
E-mail：hidemiya777@yahoo.co.jp

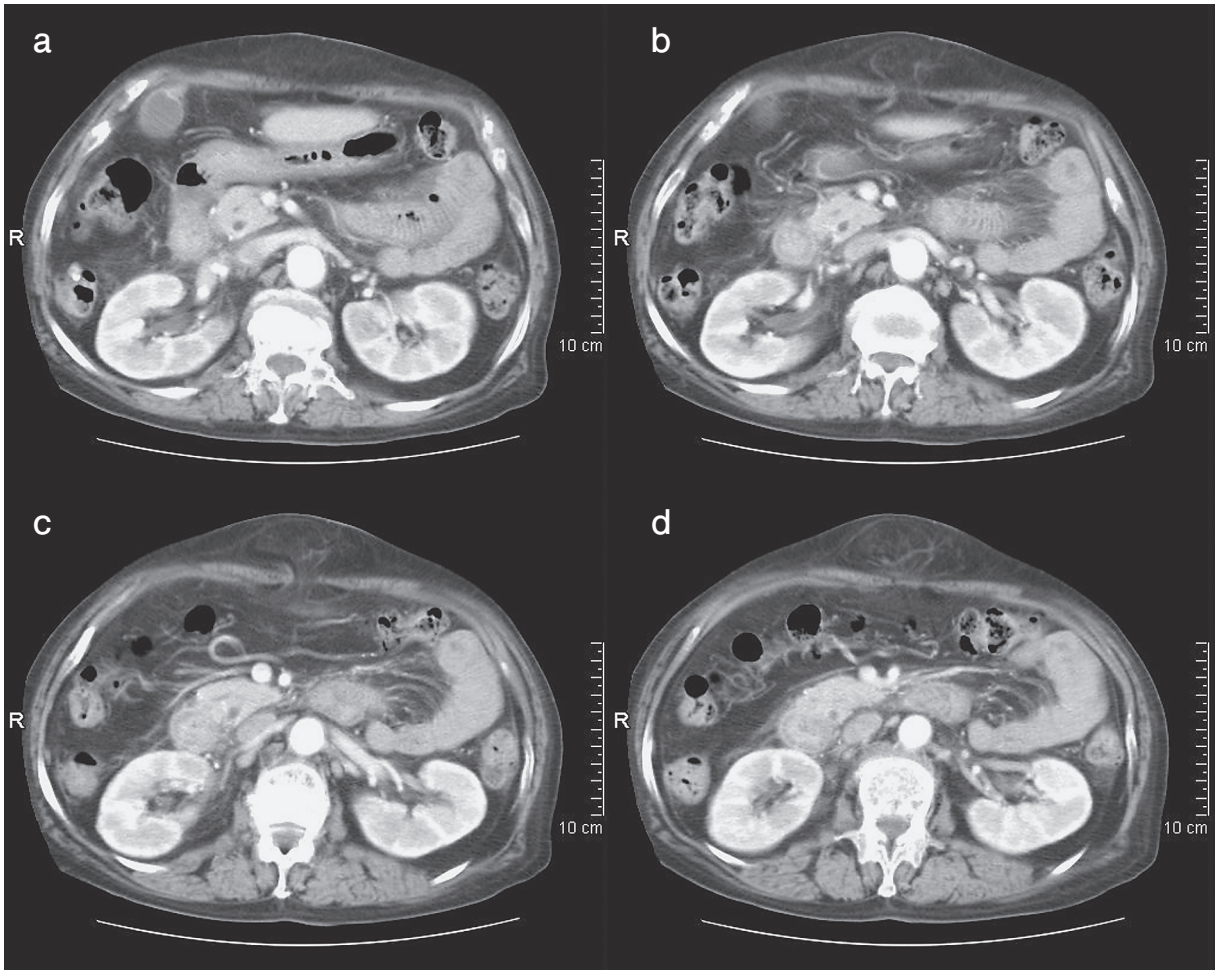

図１　腹部CT：上腹部正中の腹壁内に腹腔内から連続する臍静脈，および脂肪織の脱出を認めた．

脱出した脂肪織内には臍静脈を認め，肝鎌状間膜を先進部とする白線ヘルニアと診断した（図１）．

手術所見：全身麻酔下に上腹部の腫瘤の直上で約５㎝の皮膚切開をおき，鈍的および鋭的に腫瘤の剥離を進め，30㎜のヘルニア門を有する白線ヘルニアと確定診断した．ヘルニア嚢を切開したところ腹腔内に通じ，ヘルニア嚢とともに腹膜前脂肪組織が脱出していたと判断した．ヘルニア嚢から腹膜前脂肪組織を電気メスにて剥離し，ヘルニア嚢内に嵌入していた肝鎌状間膜を切離した．腹膜を縫合閉鎖後，白線欠損部を直接縫合し，手術を終了した．経過良好にて術後５日目，好酸球増多症精査のため内科に転棟した．

考　　察

腹壁ヘルニアの一種である白線ヘルニアは，白線の腱膜組織の間隙から腹膜前脂肪織や腹腔内臓器が脱出するヘルニアである．白線ヘルニアが発生する原因としては，①先天的に白線に脆弱部位が存在する，②腹膜前脂肪織が白線内へ増殖し間隙を形成する，③肥満・妊娠・出産・喘息・腹水等による腹圧亢進の持続，④外傷による白線の破綻等が考えられている[12,13]．白線部の先天的脆弱性や白線を貫通する血管・神経の通過部位から発生するとの説は，現在では支持されていない[14]．

ステロイド常用患者に発症した白線ヘルニアの一例報告があるが[5]，経口ステロイド製剤の全身投与による腱などの繊維組織の脆弱性の亢進から白線の強度が低下しヘルニアが引き起こされたと推測されている．本症例は好酸球増多症にてステロイド剤の経口投与が施行されているが，経口摂取開始約一ヵ月であり，この短期間で腱組織の強度が低下したとは考えにくい．本症例は近医にて数年前から脂肪腫と診断されていたことと術中所見を併せ考えると，本症例の白線ヘルニアの原因は腹膜前脂肪織が白線内へ増殖し間隙を形成し発生したものであると考えられる．

欧米では比較的頻度の高い疾患とされているが，本邦では1923年に熊谷が本疾患３例を初めて報告して以来84例の報告をみるのみで，自験例を含めた85例を検討してみた（表２）．発症年齢は巾広い年齢に分布し，平均年齢は65.2歳で

表２　本邦報告白線ヘルニア手術症例

平均年齢	65.2歳（０歳～97歳）	
性別	男性	29例（34.1%）
	女性	56例（65.9%）
発生部位	上腹部	70例（82.4%）
	下腹部	12例（14.1%）
	不明	3例（ 3.5%）
症状*	腫瘤触知	58例（68.2%）
	疼痛	63例（74.1%）
手術時期	緊急手術	35例（41.2%）
	待機手術	46例（54.1%）
	不明	4例（ 4.7%）
手術方法	単純縫合閉鎖	71例（83.5%）
	人口膜剤使用	14例（16.5%）
ヘルニア内容*	腹膜前脂肪	26例（30.6%）
	大網	26例（30.6%）
	小腸	26例（30.6%）
	大腸	10例（11.8%）
	胃	6例（ 7.1%）
	肝鎌状間膜	2例（ 2.4%）
	不明	8例（ 9.4%）

*重複あり

あり，性別では女性に多い傾向にあった．発生部位は上腹部が多く，下腹部は稀であり，ヘルニア嵌頓や疼痛のために41.2%の症例に緊急手術が行われている．ヘルニア門の閉鎖にMesh等の人工膜剤を用いた症例は16.5%と低く，単純縫合閉鎖が多かった．ヘルニア内容に関しては腹膜前脂肪・大網・小腸がそれぞれ30.6%と最も多く，次いで大腸11.8%，胃7.1%の順で，肝鎌状間膜は自験例を含めわずか２例（2.4%）であった．

術式はヘルニア嚢の切除とヘルニア門の閉鎖が原則であるが，最近では腹腔鏡を用いたり，Mesh Plug/Prolene Hernia System/Composix Kugel Patch 等の人工膜剤を用いた症例も報告されている[9,11]．人工膜剤を使用した手術の利点としては，筋膜縫縮による疼痛を軽減し得る点，ヘルニア門が巨大な症例や多発する症例，また再発症例にも対応できる点が指摘されている．欧米では白線ヘルニアの再発率は約10%と高いことが報告されているが[15]，本邦における白線ヘルニアの再発率の報告はない．

結　　語

肝鎌状間膜を内容とする白線ヘルニアにて緊急手術を施行した１例を経験したので，本邦報告85例について若干の検討を加え報告した．

文　　献

1）Glenn F：The surgical treatment of five hundred herniae．Ann Surg（1936）104，1024-1029．
2）熊谷用蔵：上腹ヘルニアニ就テ．軍医団誌（1923）122，333-339．
3）坂本　渉，安藤善郎，佐藤尚紀，竹之下誠一：白線ヘルニアの１例．日臨外会誌（2005）66，523-528．
4）稲垣大輔，片山清文，白石龍二，田辺浩悌，谷　和行，安田章沢：腎不全による腹水貯留が契機となった白線ヘルニア嵌頓の１例．日臨外会誌（2007）68，2130-2134．
5）遠藤　出，三角俊毅：ステロイド常用寒邪に発症した白線ヘルニア嵌頓の１例．日臨外会誌（2008）69，1278-1281．
6）伊藤貴明，平松聖史，待木雄一，桜川忠之，関　崇，加藤健司：緊急手術を施行した小腸嵌頓白線ヘルニアの１例．日臨外会誌（2008）69，480-483．
7）黒川紘章，山田行重，竹内　拓，岸本光一，吉川高志：脂肪腫と鑑別困難であった白線ヘルニアの１例．日外科系連合誌（2008）33，658-661．
8）榎本武治，王子盛喜，片山真史，浜谷昌弘，桜井　丈，須田直史，月川　賢，岡崎武臣，大坪毅人：白線ヘルニアの１手術例．聖マリアンナ医大誌（2008）36，41-45．
9）水沼和之，藤森正彦，藤高嗣生，中塚博文，辰川自光：Direct Kugel パッチで修復した白線ヘルニアの１例．手術（2008）62，1141-1144．
10）桜井　丈，亀井奈津子，吉田有徳，瀬上航平，三浦和裕，四万村司，月川　賢，宮島伸宣，大坪毅人：中年男性の非肥満者に発生した白線ヘルニアの１例．聖マリアンナ医大誌（2009）37，147-150．
11）川野雄一郎，佐々木淳，堀見克礼，白石憲男，北野正剛：腹腔鏡下に修復した高齢者白線ヘルニアの１例．日内視鏡外会誌（2009）14，73-76．
12）Asker OM：Surgical anatomy of the aponeurotic expansion of anterior abdominal wall．Ann R Coll Surg Engl（1977）59，313-321．
13）Moschcowitz AV：The pathogenesis and treatment of heniae of the linea alba．Surg Gynecol Obset（1914）18，504-507．
14）真栄城優夫：上腹壁ヘルニア：ヘルニアのすべて，沖永功太編，へるす出版，東京（1995）p212-217．
15）Mc Caughan JJ：Epigastric hernia Ed；in HERNIA，Nymus LM，Condon RE（eds），Lippincott，Philadelphia（1978）p369-374．