

Universidad Nacional Autónoma de Nicaragua
UNAN –Managua
Recinto Universitario Rubén Darío
Facultad de Ciencias Médicas
Carrera de Odontología



Título

▲ **“Estudio Anatómico Interno De ~~Conduetos~~ ~~Del~~Conduetos Del Segundo Premolar Superior e Inferior Mediante La Clasificación de Weine En Dientes Extraídos”** ▲

Con formato: Color de fuente: Texto 1, Sin Resaltar

Con formato: Color de fuente: Texto 1, Sin Resaltar

Con formato: Color de fuente: Texto 1

Autoras:

Br. Norma Elizabeth Kauffmann Mena.

Br. Ericka Desireé Palacios Aráuz.

Br. Reyna Marisol Vásquez Ramírez.

Tutor:

Dra. María Angélica Wong-Valle Aranda.

Asesor Metodológico:

Dra. Edeliét Zamora

Managua Nicaragua, Diciembre 2016. ▲

Con formato: Derecha

Certificación:

Dra. María Angélica Wong-Valle Aranda

Certifica:

El presente trabajo monográfico **“Estudio Anatómico Interno De Conductos Del Segundo Premolar Superior e Inferior Mediante La Clasificación de Weine En Dientes Extraídos”** ~~“Estudio Anatómico Interno De Conductos Del Segundo Premolar Superior e Inferior Mediante La Técnica De Diafanización En Dientes Extraídos”~~ elaborado por las bachilleres Norma Elizabeth Kauffmann Mena, Ericka Desireé Palacios Aráuz y Reyna Marisol Vásquez Ramírez, ha sido desarrollada, corregida y orientada bajo mi dirección, cumpliendo con los requerimientos estipulados para su aprobación. Por lo tanto autorizo a las autoras para su presentación y defensa ante el jurado designado para optar al título de cirujano dentista.

Con formato: Fuente: Negrita

Managua, 23 de noviembre del 2016

Dra. María Angélica Wong-Valle A.

DEDICATORIA

Primeramente a DIOS, por hacerme sentir parte de su creación, por darme fuerza para enfrentarme ante las adversidades y darme sabiduría para alcanzar mis metas propuestas un día y hoy las estoy culminando.

También la dedico a mis seres queridos, mis padres: Héctor Ramón Kauffmann García y Norma Isabel Mena Lazo, quienes con mucho amor y sacrificio estuvieron apoyándome en todo para que fuese posible lograr mi meta.

A mi Hermano: Héctor Gabriel por darme su apoyo especialmente cuando más lo necesitaba y por el cariño que siempre me ha demostrado.

A mí novio Edmundo Tijerino por demostrarme su cariño y su amor en todo momento y por darme apoyo desde que empecé mis estudios.

Aprendí que no se puede dar marcha atrás, que la esencia de la vida es ir hacia adelante. La vida, en realidad es un camino que a veces parece no tener fin, pero cuando llegas te das cuenta de que si vale la pena luchar.

Br. Norma Elizabeth Kauffmann.

A mi abueli; Jeanne, quien me apoyó siempre, me aconsejó y jamás dudó de mí. Cada día la recuerdo y la extraño.

A mis padres, que son mi apoyo incondicional; quienes me han formado con buenos sentimientos, hábitos y valores. Por ser mi pilar en todo momento, por todos los sacrificios que han hecho, y porque este sueño que hoy cumplo es de los tres. ¡Los amo!

Br. Ericka Desireé Palacios Aráuz.

Dedico mi tesis a mi padre mi mayor orgullo y el amor de mi vida y a mi abuelita Martha: mis dos ángeles en el cielo.

Se la dedico a mí mamá, a mi hermana Virginia y a mi novio Daniel, que siempre estuvieron apoyándome en los momentos más difíciles y más alegres de estos cinco años de estudio y por ayudarme con los recursos necesarios para estudiar. Siempre incentivándome el deseo de superación personal y principios que me han ayudado a culminar esta etapa de

mi vida. Los amo.

Br. Marisol Vásquez Ramírez.

AGRADECIMIENTOS

Expreso mis más sinceros agradecimientos a DIOS por darme la fuerza y sabiduría para culminar mis estudios universitarios y por brindarme su dirección en el camino todo el tiempo.

A todos mis familiares y seres queridos por darme ánimos e inculcarme que el poder está en nuestras manos y que no hay obstáculos que no se puedan superar.

A todas aquellas personas que sin ningún interés me brindaron su apoyo a lo largo de este trayecto de mi vida como es la realización de mi trabajo monográfico.

A la Facultad de Ciencias Médicas de esta alma mater por brindarme el pan del conocimiento y a cada uno de los docentes, por su apoyo brindado en el trascurso de mi formación.

Especialmente a nuestra tutora Dra. María Angélica Wong Valle, por guiarnos y darme su apoyo incondicional en la realización de este trabajo de tesis.

También a mis compañeras de monografía Ericka y Marisol porque fuimos un excelente equipo de trabajo y siempre estuvieron ahí. A mis amigas Albita, Hilda, Judith, Kathy, que han sido incondicionales y que las considero parte de mi familia.

Br. Norma Elizabeth Kauffmann.

Agradezco infinitamente a Dios por cada una de las experiencias que viví en la universidad y por permitirme culminar con mis estudios.

A los pilares de mi vida; mis padres, por su amor y confianza, por su apoyo incondicional durante mis estudios y en cada área de mi vida. A mi hermana, Eileen; por siempre apoyarme y ser mi cómplice. A mis familiares, porque siempre me han animado a seguir adelante.

A mis compañeras de monografía, Ely y Mary, porque fuimos un excelente equipo de trabajo y que a pesar del stress y los malos entendidos que muchas veces tuvimos, supimos arreglar las situaciones de manera madura para poder obtener nuestra monografía terminada. Trabajar con ustedes fue un placer. A mis amigas, que han sido incondicionales y que las considero parte de mi familia. Albita, Kathy, Hilda, Judith. Por todos los momentos que vivimos juntas. Son unas lindas las seis.

A nuestra tutora, por inspirarnos a estudiar este tema que nos enamoró y así disfrutamos cada momento de hacerlo. A cada uno de los docentes que han sido personas fundamentales para mi formación como cirujano dentista.

Br. Ericka Desireé Palacios Aráuz

En primer lugar, debo dar gracias a Dios, por permitirme llegar a culminar mi carrera y la bendición de que mi familia tenga salud.

Agradezco a mi familia por apoyarme e incentivar a seguir adelante en el momento que perdimos el pilar de nuestras vidas; mi padre, quien con su ejemplo de rectitud y esmero le debo lo que soy, hoy agradezco todo tu sacrificio papá, por siempre apoyarme y decirme: si hija, cuando desde niña te dije quiero ser odontóloga, porque nunca dudaste de mí, ¡hoy cumplimos este sueño!

A mi madre; Martha que con tu dulzura, calma y delicadeza siempre me incentivaste en momentos de tristeza e impaciencia a seguir adelante y no rendirme.

Hermanas, Angélica y Virginia; gracias por ser mi ejemplo a seguir por enseñarme a ser buenas profesionales. A mi novio, Daniel por tu apoyo incondicional durante estos 5 años, por tus consejos, comprensión y amor.


A mis suegros, Rogelio y Carolina, por ser como unos padres para mí, por haberse convertido en mi familia, por estar siempre pendiente para que yo hoy cumpla este sueño.

Además, agradezco a mis amigas y compañeras de trabajo monográfico Ely y Ericka por los altos y bajos que nos hicieron salir adelante, Hilda mi mejor asistente, Kathy, Albita Judith las quiero mucho amigas con ustedes compartí sufrimientos y alegría de esta linda carrera doy gracias Dios por conocerlas y ser como mis hermanas.

Mis docentes que me brindaron sus conocimientos, a la tutora de mi tesis Dra. María Angélica Wong –Valle quien fue la inspiración de este trabajo monográfico por su amor y dedicación a la endodoncia y brindarnos todo sus conocimientos. No tengo más palabras para expresar las lindas experiencias que dejan huella en mis docentes, compañeros y amigas y así dar comienzo el sueño de una niña que se hace realidad.

Br. Marisol Vásquez Ramírez.

|



Con formato: Izquierda

Título

▲ “Estudio Anatómico Interno De Conductos Radiculares Del Segundo Premolar Superior e Inferior Mediante La Clasificación de Weine En Dientes Extraídos”

Con formato: Sin Resaltar

Resumen

La anatomía de los segundos premolares superiores e inferiores representa un desafío cuando se realiza un tratamiento endodóntico, el conocimiento de su anatomía es fundamental para evitar el fracaso, el sistema de conductos es muy variado pudiendo encontrarse según Weine; endodoncista y autor del libro Terapia Endodóntica; cuatro configuraciones básicas: tipo I; un conducto y un foramen, tipo II; dos conductos y un foramen, tipo III; dos conductos con dos forámenes independientes y tipo IV; un conducto que termina en dos forámenes separados.

Con formato: Sin Resaltar

En el presente estudio observacional- descriptivo tuvo por objetivo la caracterización de la anatomía interna de los conductos de segundas premolares mediante la clasificación de Weine en dientes extraídos, por lo que se examinaron 60 segundas premolares, 30 superiores y 30 inferiores sometidas al proceso de Diafanización, técnica que permite observar la anatomía interna de los conductos radiculares, mediante la descalcificación, deshidratación y transparentación de los mismos.

Las piezas estudiadas fueron caracterizadas según la clasificación de Weine resultando que la morfología interna de segundos premolares superiores fue: 20% tipo I, 23.3% tipo II, 33.3 % clase III y 23.3% clase IV. La morfología interna en los conductos de segundos premolares inferiores fue: 50% clase I, 6.7 % clase II, 16.7 % clase III Y 26.7 % clase IV. De modo que recomendamos incluir en las prácticas de preclínica la técnica de Diafanización como una estrategia de enseñanza - aprendizaje, para que los estudiantes visualicen la anatomía interna de los conductos en sus tres dimensiones.

Con formato: Interlineado: 1.5 líneas

Con formato: Sin Resaltar

Con formato: Izquierda

I. Introducción.....	- 1 -
1. Antecedentes	- 2 -
2. Justificación.....	- 4 -
3. Planteamiento del problema	- 5 -
4. Objetivos	- 6 -
4.1. Objetivo General.....	- 6 -
4.2. Objetivos específicos	- 6 -
5. Marco Teórico	- 7 -
5.1 Concepto de Endodoncia	- 7 -
5.2 Morfología de segundos premolares superiores	- 7 -
5.3 Morfología de segundo premolares inferiores	- 8 -
5.3 Generalidades de la morfología interna de conductos radiculares	- 8 -9-
5.4 Clasificación según su trayectoria.....	;-Error! Marcador no definido.-10-
5.5 Identificación de segundos premolares superiores e inferiores;	;-Error! Marcador no definido.-11-
5.6 Clasificación de Weine	- 9 -11-
5.7 Diafanización	- 10 -12-
5.8 Técnica	- 10 -12-
II. Diseño metodológico	- 12 -14-
6. Tipo de estudio: Observacional descriptivo	- 12 -14-
6.1 Área de estudio	- 12 -14-
6.2 Universo	- 12 -14-
6.3 Criterios de inclusión y exclusión	- 12 -14-
6.4 Técnicas métodos e instrumentos de recolección de la información	- 13 -15-
6.4.1 Técnica	- 13 -15-
6.5 Instrumentos y Materiales.....	- 14 -16-
6.6 Procedimientos para la recolección de la información	- 16 -17-
6.7 Plan de tabulación y análisis de datos	- 17 -18-
6.8 Calibración	- 18 -19-
6.8 Operacionalización de las variables	- 19 -20-
6.9 Procedimiento.....	- 20 -21-
7. Resultados	- 21 -22-

7.1 Frecuencia de segundas premolares superiores e inferiores. Error! Marcador no definido.	23
7.2 Discusión	23 - 24
III. Conclusiones	- 25 -
IV. Recomendaciones.....	- 26 -
V. Bibliografía	- 27 -
VI. Anexos	- 29 -

I. Introducción

Según Estrella (2005)

El conocimiento de la anatomía dentaria interna es fundamental para la perfecta ejecución del proceso de saneamiento y preparación del conducto radicular. Se considera la estructura anatómica muy compleja pues el endodoncista, a través de los recursos disponibles en el momento, intenta interpretar la imagen en un plano tridimensional en solo dos dimensiones. De esa forma, la verificación de la cavidad pulpar ilustrada por dibujos, fotografías y diafanizaciones es importante para reconocer la estructura anatómica de la cavidad pulpar y lograr el éxito en tratamientos endodónticos.

A lo largo de los años se ha estudiado la anatomía interna de los dientes humanos, debido a que es de suma importancia para el éxito de la terapia endodóntica. Al realizar un tratamiento endodóntico el odontólogo enfrenta distintas dificultades por la presencia de variaciones morfológicas apicales. (Gutiérrez, Marín, Orellana, Peña, & Rujano, 2012) .

Según Weine:

Los segundos premolares superiores e inferiores presentan distintas clasificaciones de su sistema de conductos, existiendo diversos criterios en la literatura y estudios realizados, se puede encontrar, un conducto y un foramen, dos conductos y un foramen, dos conductos con dos forámenes y un conducto que termina en dos forámenes separados. (cita de Weine).

El conocimiento preciso de la anatomía interna de conductos nos ayudara a cumplir con un correcto tratamiento.

El propósito de esta investigación es Caracterizar la anatomía interna de los conductos de segundas premolares mediante la clasificación de Weine en dientes extraídos para efectuar la investigación es necesario el aclarado de dientes extraídos que consta de tres fases desmineralización, deshidratación y transparentación y la posterior aplicación del medio de contraste (tinta china), para observar de manera más precisa la morfología de los conductos radiculares.

Con formato: Sin Resaltar

En el estudio “Morfología de los conductos radiculares de premolares superiores e inferiores” con los autores Y. Greco-Machado, J.A. García-Molina, V. Lozano-De Luaces, M.C. Manzaranes-Céspedes Sometieron 200 premolares a la técnica de diafanización, usando la clasificación de Vertucci. En el estudio, la incidencia de conducto tipo I (un conducto) para los primeros premolares superiores fue de 5.88%, mientras que un 88.22% presentó dos conductos. Solo el 5.88% de los primeros premolares superiores presentaban tres conductos. En los segundos premolares superiores, la incidencia de un conducto fue de 39.65% y el 60.31% presentaron dos conductos. Para los primeros premolares inferiores la incidencia de un conducto fue de 68.18%, y 31.8% presentó dos conductos. En los segundos premolares inferiores se encontró el 73.91% un conducto, mientras que el 26.08% presentó dos conductos. (Greco, García, Lozano-De Lucas, & Manzaranes, 2009).

En el estudio “morfología del conducto radicular en premolares” con los autores Paulina Canto Franco, Samia Saraya Jean, Ana Cecilia Suárez Martínez de Arredondo y Marcela Torres Zavala, Se diafanizaron 52 premolares por medio de la técnica de Okamura-April para observar el sistema radicular, conocer la incidencia de conductos accesorios según la nomenclatura de Pucci-Reig y se elaboraron clasificaciones de acuerdo a la combinación de ramificaciones. De los 52 premolares estudiados, 35 presentaron conductos accesorios, lo que corresponde al 67.4%. (Canto, Saraya, Suárez, & Torres, 2011).

En el estudio “estudio anatómico de los conductos radiculares del primer premolar superior con dos raíces mediante la técnica de diafanización dental” con los autores María Gabriela Peña Angulo, Rita Elena Gutiérrez Báez, José Luis Rujano Carrillo, Noé Gregorio Orellana Jaimés y Ernesto Ilich Marín Altuve, Se realizó la técnica de diafanización en 40 dientes. Se realizó apertura cameral para instrumentarlos con limas de endodoncia tipo K #6 y 8 y fueron colocados en hipoclorito de sodio al 3.5% para disolver la estructura orgánica. Después, se lavaron las muestras y se colocaron en ácido nítrico por tres días para completar la desmineralización de las piezas. Luego, se deshidrataron con alcohol al 60%, 80% y 97%. Los dientes fueron transparentados al ser colocados en salicilato de metilo al 99,9%; una vez completado este procedimiento se inyectó la tinta china en el sistema de conductos. Finalmente, las muestras

fueron examinadas de acuerdo con la clasificación de Vertucci para analizar la anatomía de los conductos radiculares. El conducto que se presentó con mayor frecuencia en el primer premolar superior con dos raíces fue el tipo I, seguido del tipo V y del tipo VI. El conducto tipo II se observó en dos muestras y el tipo III sólo en una. No se encontraron los conductos radiculares tipo IV, tipo VII ni tipo VIII. (Gutiérrez R. , Marín, Orellana, Peña, & Rujano, 2014).

En el estudio “estudio anatómico del sistema de conductos radiculares del segundo premolar inferior mediante la técnica de diafanización dental” con los autores Alejandra Hernández-Gutiérrez, Carlos A. Terán-Rangel, Rita E. Gutiérrez-Báez, Raúl G. Miliani-Fernández y Ernesto I. Marín-Altuve, En el año 2015 en la Facultad de Odontología, Universidad de Los Andes. Mérida – Venezuela, Se realizó diafanización en 70 segundos premolares inferiores y se clasificaron según Vertucci. El tipo de conducto observado con mayor frecuencia fue el tipo I con el 88,6%, seguido del tipo II 4,3%, tipo III con 2,9% y el tipo IV en 1,4% del total de la muestra analizada. No se observaron los conductos tipo VI, tipo VII ni tipo VIII. Se concluye que las variaciones anatómicas en este diente pueden estar presentes, que es importante conocer todos los detalles y estructuras anatómicas del sistema de conductos radiculares y las diferentes variaciones que se pueden presentar en este diente. (Altuve, Fernández, Gutiérrez, Hernández , & Rangel, 2015).

“Estudio in vitro de la prevalencia de un tercer conducto en primeros premolares superiores mediante diafanización, en el Ecuador” Con el autor Katherine Stephanie de la Rosa Fernández, en el año 2015 en Quito-Ecuador, Se realizó el siguiente estudio, se utilizaron 100 primeros premolares superiores, los cuales fueron divididos en tres grupos según la cantidad de raíces que presentaban y sometidos a diafanización para poder observar su morfología interna. Los resultados demostraron que 7% de las piezas presentan tres conductos, el 72% dos conductos y el 21% un conducto. (Farfán & De La Rosa Fernández , 2015).

La anatomía de los conductos radiculares puede presentar muchas variantes y conocerla es de suma importancia para la práctica dental ya que de esto depende el fracaso o el éxito de tratamientos endodónticos. La práctica endodóntica es una especialidad relevante en el campo de la odontología por lo que conocer más detalladamente el interior de los conductos radiculares facilita la práctica profesional y minimiza el riesgo de fracasos de la terapia endodóntica.

Con formato: Sin Resaltar

Los fracasos endodónticos en las segundas premolares se han relacionado con el conocimiento incompleto de la verdadera anatomía de dichas piezas, así como la presencia de conductos y sus ramificaciones y esto conlleva a obturaciones incompletas y mala limpieza de los conductos.

El presente estudio permitirá a los estudiantes y docentes de odontología tener un conocimiento más preciso de la anatomía interna de los conductos radiculares, ya que mediante este procedimiento los conductos se pueden observar de manera tridimensional permitiendo caracterizar las variantes de cada uno de ellos.

La técnica de diafanización constituye una estrategia ~~didáctica~~ didáctica que, permite lograr aprendizajes significativos por lo que podría contribuir a mejorar el rendimiento académico de los estudiantes, así mismo puede mejorar la confianza y las habilidades prácticas en la pre clínica y clínica de endodoncia, entendiendo la anatomía interna de los conductos como un fenómeno variable de un individuo a otro.

Con formato: Sin Resaltar

Por otro lado la investigación aporta datos que permiten conocer la anatomía de los conductos de segundas premolares de la población Nicaragüense en contraste con la literatura internacional. Además podrá ser utilizada como referencia teórica ~~para futuros~~ para futuros estudios sobre el tema.

Con formato: Sin Resaltar

3. Planteamiento del problema

En la endodoncia, el tratamiento de conductos cada día es más empleado en las clínicas odontológicas habiendo muchos fracasos endodónticos por desconocer la verdadera anatomía dental y sus variantes anatómicas. El fracaso en los tratamientos endodónticos se ha relacionado con diferentes factores como obturación incompleta del sistema de conductos radiculares, y fallos por parte del operador al reconocer o encontrar la presencia de conductos extras y sus ramificaciones.

Es preciso realizar este estudio ya que actualmente no hay investigaciones en este país sobre este tipo de práctica. Es por esto que resulta relevante visibilizar esta práctica para analizar más detalladamente los conductos radiculares y evitar problemas posteriores.

¿Cuáles son las características de la anatomía interna de los conductos de segundas premolares mediante la clasificación de Weine en dientes extraídos?

Con formato: Fuente: Sin Negrita, Sin Resaltar

Con formato: Sin Resaltar

4.1. Objetivo General:

Caracterizar la anatomía interna de los ~~conductos~~ deconductos de segundas premolares mediante la clasificación de Weine en dientes extraídos.

4.2. Objetivos específicos:

1. Conocer las variaciones de la anatomía dentaria interna de segundos premolares superiores e inferiores según la clasificación de Weine.
2. Determinar la morfología interna más prevalente en los conductos de segundos premolares superiores e inferiores según la clasificación de Weine.

Con formato: Sin Resaltar

5. Marco Teórico

5.1 Concepto de Endodoncia

Según Canalda 2006:

- *“La endodoncia como conjunto de conocimientos metódicamente formado y ordenado, constituye una ciencia integrada en el conjunto de las ciencias de la salud. Su objetivo es el estudio de la estructura, la morfología, la fisiología y la patología de la pulpa dental y de los tejidos perirradiculares. En su ámbito integra las ciencias básicas y clínicas que se ocupan de la biología de la pulpa, así como la etiopatogenia, el diagnóstico, la prevención y tratamiento de las enfermedades y lesiones de la misma y de los tejidos perirradiculares asociados”.*

5.2 Morfología de segundos premolares superiores

Según Goldberg&Soares 2003:

- *“~~El segundo~~El segundo premolar superior en casi 95% de los casos presenta una sola raíz, por eso es común que posea un solo conducto, muy achatado en sentido mesio-distal y amplio en sentido vestibulo-palatino, lo que le confiere forma ovoide en un corte transversal, aunque en el nivel apical adopta forma circular. Sin embargo, en los casos que presenta una sola raíz puede tener dos conductos, capaces adoptar las más variadas conformaciones para terminar en apical a través de un foramen único o de forámenes independientes”.*

Anatomía de la Raíz

Número de raíz	1 (92%); 2 fus. (8%)
Número de conductos	1 (89.3%); 2 (10.7%)

(Estrella , 2005)

5.3 Morfología de segundo premolares inferiores

El segundo premolar inferior es muy semejante al primero desde el punto de vista anatómico, las variaciones en cuanto a número de conductos son bastantes menores que las presentadas por el primer premolar inferior.

Presenta una raíz cónica, orientada hacia distal. Es de mayor tamaño que la del primer premolar inferior. Salvo por sus mayores dimensiones, los rasgos anatómicos generales de la raíz son semejantes a los del primer premolar inferior. Con frecuencia sucede que las caras proximales de la raíz tienen surcos en toda su extensión. La raíz puede bifurcarse en extensión variable desde su región apical hasta el cuello, y puede tener dos canales radiculares en lugar de uno, aunque no esté bifurcada.(Goldberg, et. al 2003).

Anatomía de la raíz

Número De Raíz	1(92%); 2 fus. (8%)
Número De Conductos	1(89.3%); 2 (10.7%)

(Estrella , 2005)

5.43 Generalidades de la morfología interna de conductos radiculares

5.43.1 Conductos

Se entiende por conducto radicular la comunicación entre cámara pulpar y periodonto que se dispone a lo largo de la zona media de la raíz, Tomando como base la clasificación de las raíces, se establece los tipos principales de conductos radiculares: (Canalda, Técnicas clínicas y bases científicas, 2006).

- Tipo I - Conducto Simple: es el caso de una raíz simple o fusionada que presenta un solo conducto; está presente en el eje longitudinal del diente, seguido por el techo de la cámara coronaria al foramen apical.
- Tipo II - Conducto Dividido: raíz simple o dividida que ostenta ambos conductos bifurcados.

- Tipo III - Conducto Fusionado: de acuerdo con la furcación de las raíces, los conductos muestran una fusión semejante y se denominan conductos total, parcial o apicalmente fusionados, de acuerdo con el grado de fusión.
- Tipo IV - Conducto Reticular: cuando más de 3 conductos se establecen paralelos en una raíz y se comunican entre sí, se denominan reticulares. Representan el entrelazamiento de los conductos que caminan paralelamente a partir de ramificaciones del Interconducto. Pueden producirse en los 3 tipos de raíces.

5.54 Clasificación de Weine

5.54.1 Variación de conductos

Franklin S. Weine en 1976 realizó un esquema con 4 configuraciones básicas para los segundos premolares, el resto no es más que subtipos de estos:

- Tipo I - Un conducto y un foramen: tipo I un conducto único desde el orificio de entrada hasta el ápice.
- Tipo II - Dos conductos y un foramen: tipo II dos orificios que convergen en un conducto en el foramen apical.
- Tipo III - Dos conductos con dos forámenes independientes: tipo III dos orificios de entrada en la cámara pulpar y dos conductos separados desde origen hasta el ápice.
- Tipo IV - Un conducto que termina en dos forámenes separado: tipo IV un orificio de entrada en la cámara pulpar para luego divergir en dos conductos separados con foramen apical independiente.

5.65 Diafanización

5.65.1 Concepto

La diafanización dental es una técnica de desmineralización y aclarado de los dientes extraídos permitiendo observar el interior de los mismos; consiste en transformar un diente natural en transparente total. Utilizando soluciones clínicas para lograr dicha transparentación.(Furuya, Llamamosa, Sánchez, & Salazar, 2011).

La diafanización de los dientes permite tener un conocimiento real de los conductos radiculares, de su morfología y de ser conscientes de que no solo existe un conducto principal, además de que no siempre es recto, sino que tiene curvaturas sobre todo a nivel apical y de que no siempre coincide el ápiceradiográfico con el foramen apical.

La diafanización se divide en tres fases:

1. Descalcificación: remoción de la matriz orgánica de colágeno.
2. Deshidratación: remoción de los fluidos de fijación del tejido.
3. Transparentación: el solvente sustituye al deshidratante, lo que transparenta totalmente al diente. Una de las características de la diafanización es que el diente conserva su dureza.

5.76 Técnica

La diafanización dental se realiza mediante el siguiente protocolo:

La técnica consistirá en la descalcificación con ácido nítrico, deshidratación con alcohol y limpieza con resina poliéster que traerá como consecuencia la transparencia del diente y finalmente, la inyección de tinta. Esta técnica de cristalización recibe el nombre de diafanización dental, la cual permite ubicar los conductos radiculares principales y accesorios dentro de los dientes para determinar con exactitud la conformación de los mismos. Esta técnica también permite transformar un diente natural en transparente total, utilizando soluciones químicas. De la misma manera, permite conservar la forma original de las raíces de los dientes; posibilita la observación de pequeñas alteraciones existentes en los conductos radiculares es fácil, precisa y económica.(Greco Y. , García, Lozano De Lucas, Martínez, & Manzaranes, 2008)

Primera Fase: Se realiza la apertura de las piezas extraídas hasta encontrar la cámara pulpar y la entrada a los conductos radiculares.

Segunda Fase: Se somete a las piezas dentales a la eliminación de los residuos que permanecen adheridos al diente después de la extracción y remoción de la pulpa; esto se logra mediante su inclusión en hipoclorito de sodio al 5% durante 24 horas.

Tercera Fase: Se realiza un lavado profuso con agua corriente.

Cuarta Fase: Esta fase es el denominado comienzo de diafanización, en la que los dientes empiezan a descalcificarse. Los dientes son sumergidos en ácido nítrico al 6%, durante 2 días siendo renovado cada 12 horas hasta completar la descalcificación de los mismos.

Quinta Fase: Se realiza un lavado profuso con agua corriente, para eliminar todo remanente de ácido que previamente ha sido utilizado.

Sexta Fase: Se procede a someter a los dientes a deshidratación para esto se utiliza alcohol, iniciando una graduación menor y terminando en alcohol absoluto, para realizar esta etapa del proceso, sumergimos al diente en alcohol al 85% por 8 horas, aumentado la concentración al 96% por 8 horas más, enseguida se sumerge al diente en alcohol absoluto es decir al 100% durante un lapso de 8 horas, hasta completar la deshidratación de los mismos.

Séptima Fase: En esta fase se procede a secar los dientes con papel cocina y retirar el exceso de etanol, no se requiere de un lavado profuso.

Octava Fase: En esta fase los dientes ya descalcificados y deshidratados son sumergidos en resina poliéster, a los 15 minutos se observa cómo la muestra se va aclarando y a los 30 minutos está totalmente transparente dejando las piezas durante 48 horas.

Novena Fase: En la última fase ya con los dientes transparentados, se procede a la tinción de los conductos radiculares, para lo cual utilizamos tinta china. Una vez terminado este proceso de Diafanización y tinción de los conductos se procede al estudio y análisis de los mismos.

II. Diseño metodológico

6. Tipo de estudio: Observacional descriptivo

- Observacional: mediante la observación verificaremos las variantes anatómicas de los conductos según la clasificación de Weine.
- Descriptivo: describiremos las variantes de conductos radiculares en segundas premolares superiores e inferiores según la clasificación de Weine.

6.1 Área de estudio

- Laboratorio A de clínicas Multidisciplinarias UNAN-Managua
- Laboratorio de Bioquímica de la facultad de ciencias médicas, donde se efectuará el procedimiento de la manipulación del ácido nítrico para obtención del porcentaje deseado al 6 %.

6.2 Universo: piezas dentales extraídas (segundas premolares superiores e inferiores) 60 piezas.

6.3 Criterios de inclusión y exclusión

Inclusión

- Segundas premolares superiores e inferiores recolectadas con su raíz completa.
- Dientes sin restauraciones.
- Dientes sin caries.
- Conductos permeables.

Exclusión

- Dientes con raíces incompletas.
- Dientes con restauraciones.
- Dientes con caries.
- Conductos calcificados.

6.4 Técnicas métodos e instrumentos de recolección de la información

6.4.1 Técnica

Se dividen las piezas dentales superiores e inferiores en frascos independientes para posteriormente agregarles hipoclorito de sodio al 5% por 24 horas.

Al finalizar las 24 horas se desecha el hipoclorito de sodio utilizado y se secan las piezas para iniciar con la apertura cameral de cada uno de los premolares. Siempre en los frascos independientes, se agrega el ácido nítrico al 6% para iniciar la fase de descalcificación, esto se hace por 48 horas, haciendo un recambio del ácido nítrico a las 24 horas.

Después de pasadas las 48 horas en la solución de ácido nítrico al 6% éste se elimina y las piezas dentales se lavan con agua corriente y se dejan incluidas en la misma por 24 horas. Para iniciar la fase de deshidratación se incluyen los premolares extraídos en alcohol en diferentes proporciones; 85%, 96% y 100% haciendo los recambios del alcohol cada 8 horas en los diferentes porcentajes respectivamente.

Al finalizar la fase de deshidratación, se inicia inmediatamente la fase de transparentación, incluyendo los dientes extraídos en resina poliéster la cual permite ver a través de los dientes sin alterar su estructura.

Ya cuando los dientes están totalmente transparentes, se les inyecta tinta china con una jeringuilla para utilizarla como método de contraste.

6.5 Instrumentos y Materiales

- Piezas Dentales Extraídas Distribuidas Por Pieza, Cantidad, Número de pieza Y Cantidad Según Número De Piezas En Estudio
- Piezas dentales en buen estado. (Segundas premolares superiores e inferiores)
- Hipoclorito de sodio al 5%.
- Agua destilada
- Fresa Redonda
- Lima K10
- HDTA
- Tinta china
- Jeringuilla calibre 31
- Ácido nítrico al 6%
- Alcohol absoluto
- Resina poliéster
- Algodonera
- Pinza algodонера
- Guantes
- Campos operatorios
- Lentes protectores
- Gabacha
- Mascarilla
- Papel de cocina blanco

6.64.2 Instrumento de recolección de datos.



Universidad Nacional Autónoma De Nicaragua
UNAN-Managua
INSTRUMENTO
Clasificación De Conducto De segundos Premolares Superiores
VARIACIÓN DE CONDUCTOS

Norma Elizabeth Kauffmann Mena
Ericka Desireé Palacios Aráuz
Reyna Marisol Vásquez Ramírez

Con este instrumento se pretende realizar la recolección de datos para el estudio "Estudio Anatómico Interno de conductos del segundo premolar superior e inferior mediante la técnica de diafanización en dientes extraídos" dividiendo en dos grupos los premolares a estudiar. Representando al Grupo A: Premolares superiores y el Grupo B: Premolares inferiores. Este instrumento de recolección de datos se llenará cuando los premolares estén totalmente diafanizados y con el método de contraste para así poder diferenciar las variaciones anatómicas presentes en cada premolar según la clasificación de Weine.

Fecha: _____
Clasificación de Weine
Ficha 1

Grupo A premolares superiores _____ Grupo B premolares inferiores _____

Clasificación de Weine	
Clase I	
Clase II	
Clase III	
Clase IV	

Clasificación de Weine	
Clase I	
Clase II	
Clase III	
Clase IV	

Con formato: Centrado

Tabla con formato

Tabla con formato

Con formato: Izquierda, Espacio Después: 0 pto, Interlineado: sencillo

Validado por: [Dra. María Angélica Wong-Valle Aranda](#)

profesión: [Cirujano-Dentista/ Especialista en Endodoncia](#)

Lugar de trabajo: [Docencia UNAN-Managua/ Clínica Privada](#)

Cargo que desempeña: Docente Titular de Endodoncia

Fecha: Managua, Diciembre 2016 Firma: _____

6.7.6 Procedimientos para la recolección de la información

Teniendo ya las piezas totalmente transparentes, nos reunimos en el Laboratorio A del edificio 64 de odontología, Norma Kauffmann, Marisol Vásquez y Ericka Palacios, autoras del tema junto con nuestra tutora Dra. María Angélica Wong-Valle Aranda.

Con formato: Sin Resaltar

Colocamos todas las piezas en un papel de cocina blanco de manera ordenada, seleccionando las superiores y las inferiores.

Con formato: Sin Resaltar

Cada una de las autoras fue tomando nota en el instrumento de investigación el tipo de conducto que observaba coincidiendo las 3 al final.

Luego, ya teniendo las fichas finalizadas proseguimos a ingresar datos en el Programa Spss versión 20.

6.87 Plan de tabulación y análisis de datos

Los datos recopilados fueron incluidos en una base de datos elaborada en el programa estadístico spss 2.0 y presentados en tablas de frecuencia y gráficos de barra. Para presentar los resultados, los datos recolectados fueron sometidos a un sistema informativo programa SPSS, Edición 20.

6.98 Calibración

Para poder realizar la calibración de esta monografía, las interesadas tuvieron que estudiar la anatomía de los premolares según la clasificación de Weine y terminar de haber hecho el proceso de Diafanización para poder observar en tres dimensiones los conductos.

La calibración se realizó en el Laboratorio A de Odontología. Por medio de la inyección de tinta china dentro del conducto, en compañía de la tutora, Dra. María Angélica Wong-Valle Aranda, especialista en Endodoncia, se hicieron las siguientes interrogantes para poder llenar el instrumento: ¿cuantos conductos tiene? , ¿Cuantos forámenes apicales tiene?, ¿Que clasificación es? No se realizó la pregunta que si era un órgano dental superior o inferior ya que antes de haber realizado el proceso se habían dividido en superiores e inferiores

Las tres partes interesadas fueron calibradas correctamente. ~~Obetniendo un índice KAPPA DE~~
...

6.108 Operacionalización de las variables.

Variable	Definición	Indicador	Valor	Tipo de variable
Variación de la anatomía dentaria interna de segundos premolares	Numero de conductos del segundo premolar Según la clasificación de Weine.	Tipos	Nominal	Cualitativa
Prevalencia de conducto según la clasificación de Weine.	Tipo de conducto más prevalente según la clasificación de Weine	%	continua	Cuantitativa

6.119 Procedimiento

Fecha	Hora	Procedimiento
20/09/16	9 am	Inclusión en hipoclorito de sodio al 5%.
21/09/16	9am	Apertura de las piezas para encontrar los conductos radiculares.
21/09/16	2pm	Sumersión de las piezas dentales en ácido nítrico.
22/09/16	2pm	Cambio de ácido nítrico.
23/09/16	2pm	Lavado con agua y sumersión por 24 horas.
24/09/16	2pm	Inclusión en alcohol al 85 %.
25/09/16	9pm	Inclusión en alcohol al 96 %.
26/09/16	5am	Inclusión en alcohol al 100 %.
27/09/16	12am	Sumersión en resina poliéster por 48 horas.
29/10/16	12am	Piezas dentales completamente transparentes.
29/10/16	1 pm	Tinción de conductos con tinta china.

Tabla con formato

7. Resultados

Los resultados del estudio anatómico interno de los conductos de segundas premolares mediante la clasificación de Weine en dientes extraídos fueron los siguientes:

1. Las variaciones anatómicas dentarias internas de segundos premolares según la clasificación de Weine fueron :

- Para la segunda premolar superior se encontraron 6 piezas tipo I: un conducto y un foramen equivalente al 20%, 7 tipo II: dos conductos con un foramen (23.3 %), 10 tipo III: dos conductos y dos forámenes (33.3%) y 7 tipo IV: un conducto con dos forámenes (23.3%).

Variaciones anatómicas dentarias internas del segundo premolar superior.

		Frecuencia	Porcentaje
Válidos	Tipo I	6	20.0
	Tipo II	7	23.3
	Tipo III	10	33.3
	Tipo IV	7	23.3
	Total	30	100.0

Con formato: Color de fuente: Texto 1

Con formato: Color de fuente: Texto 1, Sin Resaltar

Con formato: Fuente: Sin Negrita, Color de fuente: Texto 1, Sin Resaltar

Con formato: Color de fuente: Texto 1, Sin Resaltar

Con formato: Fuente: Sin Negrita, Color de fuente: Texto 1

Con formato: Color de fuente: Texto 1, Sin Resaltar

Con formato: Fuente: Sin Negrita, Color de fuente: Texto 1, Sin Resaltar

Con formato: Color de fuente: Texto 1

Con formato: Fuente: Sin Negrita, Color de fuente: Texto 1

- Para la segunda premolar inferior se encontraron 15 piezas tipo I: un conducto y un foramen equivalente al 50%, 2 tipo II: dos conductos con un foramen (6.7%), 5 tipo III: dos conductos y dos forámenes (16.7%) y 8 tipo IV: un conducto con dos forámenes (26.7%).

Con formato: Sin Resaltar

		Frecuencia	Porcentaje
Válidos	Tipo I	15	50.0
	Tipo II	2	6.7
	Tipo III	5	16.7
	Tipo IV	8	26.7
	Total	30	100.0

2. **la morfología interna más prevalente en los conductos de segundos premolares superiores e inferiores según la clasificación de Weine fue :**

Con formato: Sin Resaltar

- El tipo de conducto más prevalente en las premolares superiores fue el tipo III: dos conductos dos forámenes con el 33.3%.
- El tipo de conducto más prevalente en las premolares inferiores fue el tipo I: un conducto y un foramen con el 50% de los casos.

7.2 Discusión

Los datos obtenidos en este estudio demuestran la presencia de más de un conducto;

Con formato: Sin Resaltar

De los 60 dientes examinados del grupo A: 6 (20%) tipo I presentaron un conducto y un foramen, 7 (23.3%) fueron tipo II; dos conductos y un foramen, 10 (33.3%) correspondieron a una configuración tipo III; dos conductos y dos forámenes independientes. Obteniendo un porcentaje de 23.3% de clase IV; un solo conducto que termina en dos forámenes independientes. Los resultados obtenidos del grupo B fueron 50% clase I; 2 premolares que representan 6.7% clase II, 16.7% clase III y 26.7% tipo IV.

Estos datos indican una frecuencia en el número y en la variabilidad del tipo de conducto. Los resultados difieren con otras investigaciones donde se sometieron 200 premolares usando la clasificación de Vertucci de los cuales los segundos premolares superiores 39.65% fueron tipo I, 60.31% tipo II, 22% tipo III representando la mayoría el tipo I. El tipo III representa el mayor porcentaje 33.3% dos conductos con dos forámenes independientes. En los segundos premolares inferiores el estudio concuerda con el nuestro 73.9% un conducto, 26.08% dos conductos y en el presente estudio usando la clasificación de Weine 50% tipo I y 6.7% tipo II; coincidiendo con el conducto tipo I un conducto con un foramen en las segundas premolares inferiores.

SOARES indica que el segundo premolar rara vez presenta otro conducto esto no se encontró en los resultados obtenido, se obtuvo un 33.3% de las piezas dentales presentaron dos conductos. En los segundos premolares inferiores si se confirma que el 50 % de las piezas dentales en estudio presentan un conducto corroborando la literatura.

Los hallazgos que podemos destacar en el presente trabajo investigativo muestran que existe diferente anatomía en los premolares superiores e inferiores. Se puede encontrar en estas un

conducto con un foramen, pero se debe de tomar en cuenta que las segundas premolares superiores e inferiores pueden presentar más de un conducto. Debe ser considerado que hay variaciones en el tipo de conducto. El buen diagnóstico, una correcta toma de radiografías y uso de radiovisiógrafo como el grado de experiencia del operador ayudando a realizar un tratamiento correcto.

Los resultados obtenidos en esta investigación concluyen que:

1. De las 60 piezas diafanizadas 44 presentaron más de un conducto.
2. En las premolares superiores hay una variación anatómica del 79.9% y en la premolares inferiores es de 48.21%
3. El conducto que más predomina en las premolares superiores es el tipo 3, mientras que en las inferiores predomina más el tipo 1 (15 piezas).

Con formato: Sin Resaltar

IV. Recomendaciones

- **DOCENTES:** Se les recomienda Incluir en las prácticas de preclínica la técnica de Diafanización como una estrategia de enseñanza - aprendizaje, para que así los estudiantes tengan una visión en tres dimensiones de los conductos y entiendan la anatomía intraconducto como un fenómeno variable entre paciente y paciente.
- **ESTUDIANTES:** Se recomienda emplear técnicas radiográficas que permitan identificar la presencia de conductos o variaciones anatómicas para la correcta planificación de la terapia endodóntica.
- **A FUTUROS INVESTIGADORES:** Realizar investigaciones sobre la presencia de variaciones anatómicas de los conducto radiculares incorporando aspectos como forma de la cámara pulpar, dimensiones del conducto, longitud y curvaturas.

Con formato: Sin Resaltar

V. Bibliografía

- Canalda, C. (2006) Generalidades de endodoncia . En E. Brau Aguadé, (2a.ed.).*Endodoncia técnicas clínicas y Bases científicas*.(pp. 13 - 27).Masson.
- Canto, p., Saraya, S., Suarez, A., & Torres, M. (2011). Morfología del conducto radicular en premolares.*Endodoncia*,Vol.29(2):1-3.
- Estrella, C. (2005). Anatomía interna y preparación coronaria. En C. Estrella, J. Dejalma, A. Hollanda, & D. Almeida, (1a. ed). *Ciencia Endodóntica*. (pp.327-342). Sao Paulo Brasil: Artes Medicas Latinoamerica.
- Furuya, A.,Llamamosa, E.,Sánchez,E. &Salazar, M. (2011). propuesta de una Metodología de diafanización en Endodoncia.En:*Scribd*.Universidad Nacional Autonoma de Mexico: Facultad De Estudios Superiores Itzamal,Recuperado el 18 de agosto 2016, de <https://es.scribd.com/Clase-Diafanizacion-Dental-Endodoncia-Hipocrates>.
- Farfán, M. De La Rosa Fernández, K. (2015). Estudio in vitro de la prevalencia de un tercer conducto en primeros premolares superiores mediante diafanización, en el Ecuador.En: tesis *Odontológica*.Cap. IV). Quito: UCE, Recuperado el 8 de junio 2016, de <http://www.dspace.uce.edu.ec/handle/25000/5334>.
- Goldberg, F., & Soares, J. (2003). Configuración interna del diente. En *Endodoncia técnicas y fundamentos*. (pp.28-29). Buenos Aires, Argentina: Medica Panamericana.
- Greco, Y., García, M., Lozano-De Lucas, V., & Manzaranes, M. (2008). Técnicas de diafanización: Estudio comparativo. *Endodoncia*.Vol.26 (2):85-92.
- Greco, Y., García, M., Lozano-De Lucas, V., & Manzaranes M. (2009).Morfología de los Conductos Radiculares de Premolares Superior e inferiores. *Endodoncia* Vol.27 (1):13-18).

Gutiérrez, R., Orellana, J., Marín, E., Peña, M., & Rujano, J. (2012). Estudio Anatómico De Los Conductos Radiculares Del Primer Premolar Superior Con Dos Raíces Mediante La Técnica De Diafanización Dental. (pp.17-22). *Revista Odontológica De Los Andes*.

Hernández, A., Terán, C., Gutiérrez, R., Millani, R., & Marín, E. (2015). Estudio anatómico del Sistema de Conductos Radiculares del Segundo Premolar Inferior Mediante la técnica de Dental diafanización Dental. *Revista Odontológica de los Andes*. Vol.10(1): 12-16.

VI. Anexos

Imágenes de nuestro proceso de diafanización

Materiales para la Diafanización

- ✓ Hipoclorito de sodio 5 %
- ✓ Ácido nítrico 6 %
- ✓ Alcohol a 85,96 y 100 %
- ✓ Resina poliéster
- ✓ Tinta china



Proceso de diafanización




Fig. I: Segundas premolares superiores e inferiores en Hipoclorito de sodio (NaOCl) al 5 %.

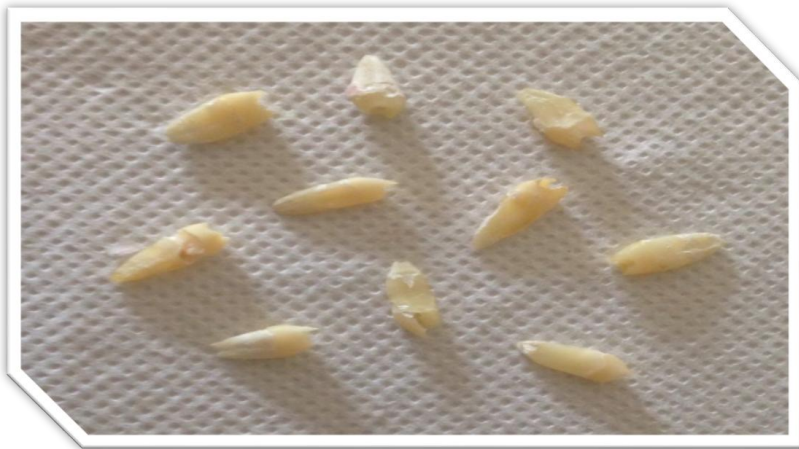

Fig.II: Piezas dentales deshidratadas.



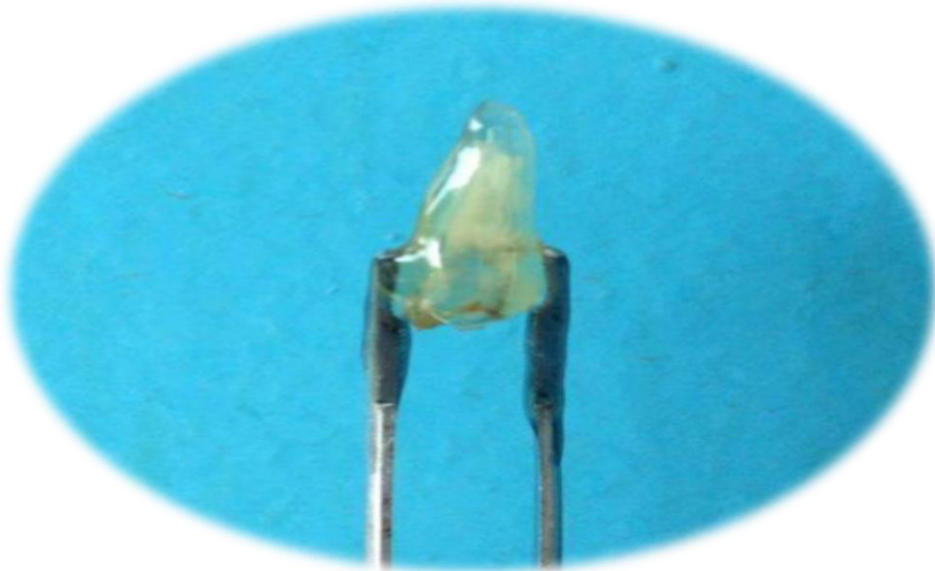


Fig. III: Piezas dentales en el proceso de Diafanización

Fig. IV: Pieza dental completamente Diafanizada



Fig. V: Segundo premolar clasificación I de Weineun solo conducto se extiende hasta el ápice.



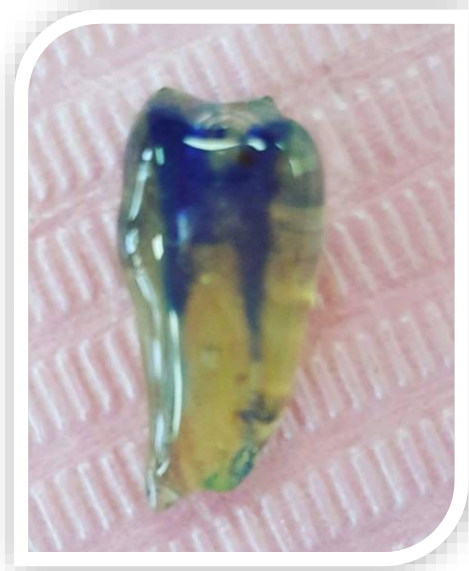

Fig. VII: Segunda premolar superior con tincion (tinta china) clasificacion III de Weine



Fig. VIII: Segundas premolares superiores e inferiores diafanizadas