

Perifériás primitív neuroektodermális tumor vemurafenib kezelése során szerzett tapasztalataink melanóma malignumban szenvedő betegen

Clinical experiences with vemurafenib treatment of peripheral primitive neuroectodermal tumor in a patient suffering from malignant melanoma

CSÁNYI ILDIKÓ DR.¹, ÓCSAI HENRIETTE DR.¹, VARGA JÁNOS DR.¹, KOROM IRMA DR.¹,
VARGA ERIKA DR.¹, NÉMETH ISTVÁN DR.¹, HIDEGHÉTY KATALIN DR.²,
KEMÉNY LAJOS DR.¹, OLÁH JUDIT DR.¹, BALTÁS ESZTER DR.¹
Szegedi Tudományegyetem, Általános Orvostudományi Kar, Bőrgyógyászati és Allergológiai
Klinika, Szeged¹
Szegedi Tudományegyetem, Általános Orvostudományi Kar, Onkoterápiás Klinika, Szeged²

ÖSSZEFOGLALÁS

A perifériás primitív neuroektodermális tumor (pPNET) kis kerek sejtekből álló, igen agresszív viselkedésű, ritka előfordulású neoplázia. Kezelésével kapcsolatosan kevés szakirodalmi adat áll rendelkezésre, melanóma malignummal való együttes előfordulásáról közlemény nem található. 55 éves betegünknel a bal axillában növekvő konglomerátum kettős tumornak bizonyult, nyirokcsomó metasztázist adó melanóma és pPNET együttes előfordulását diagnosztizáltuk. Sebészi kezelést követően a pPNET rapidan jelentkező lokális recidíváját és pulmonális propagációját észleltük. Kemoradioterápiát, majd tekintettel a betegség progressziójára és a BRAF V600E mutációra, vemurafenib kezelést indítottunk. Két hét elteltével kifejezett gyulladással társuló gyors tumor regressziót észleltünk, azonban a kezelés ötödik, illetve hatodik hónapjában a bal axillában lokális recidíva és a pulmonális metasztázisok progressziója jelentkezett. Esetünket a ritka előfordulású pPNET BRAF-gátlóval történő első kezelési tapasztalata és melanómával való együttes előfordulása miatt tartjuk érdekesnek.

Kulcsszavak:
metasztatikus melanóma – perifériás
primitív neuroektodermális tumor –
vemurafenib – célzott terápia
– BRAF mutáció

SUMMARY

Peripheral primitive neuroectodermal tumor (pPNET) is a highly malignant tumor composed of small round cells. Setting up the diagnosis is a remarkable challenge for clinicians. There are few experiences and literature data on the therapy due to the low incidence. There is no report on its association with malignant melanoma. Our 55-year-old patient was diagnosed with lymph node metastases of malignant melanoma and pPNET, both arising from the left axilla. After surgical excision of the tumors, rapid local recurrence of the pPNET and pulmonary propagation were identified. Chemoradiotherapy was administered, but due to the continuous progression vemurafenib therapy was introduced, taking into account the BRAF V600E positive mutation status of the pPNET. Two weeks later rapid tumor regression with severe inflammation was observed. In the fifth and sixth month of the BRAF inhibitor therapy local recurrence of the pPNET and pulmonary metastases occurred. We found our case of significance because of the first documented therapeutic experiences with BRAF inhibitors in pPNET in a patient diagnosed with melanoma.

Key words:
metastatic melanoma – peripheral
primitive neuroectodermal tumor –
vemurafenib – target therapy
– BRAF mutation

A melanóma malignum patogeneziséről és genetikai hátteréről az elmúlt évtizedben számos új ismeret látott napvilágot. Ennek köszönhetően a betegség kezelése forradalmi

változásokon ment keresztül, melynek napjainkban is tanúi lehetünk.

Irodalmi adatok támasztják alá, hogy a melanóma kli-

Levelező szerző: Baltás Eszter dr.
e-mail: ebaltas@gmail.com

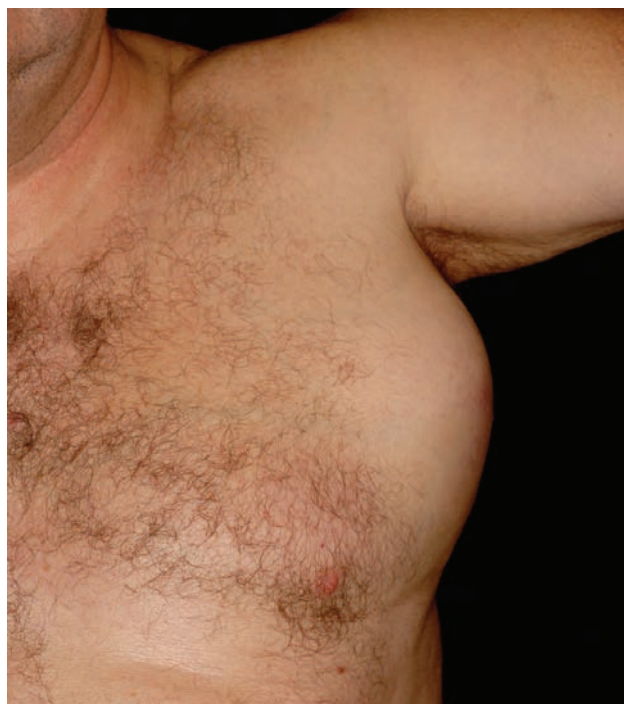nikai típusai különböznek genetikai háttér tekintetében, és felvetik az egyes típusok eltérő biológiai viselkedését (1–3). A genetikai háttér alapján familiáris és nem-familiáris melanómákat különböztetünk meg. A familiáris melanómák esetében leggyakrabban a ciklin-dependens kináz inhibitor 2A (CDKN2A) és a ciklin-dependens kináz 4 (CDK4) gén mutációja fordul elő, de egyre nagyobb jelentőséget tulajdonítanak a melanokortin-1 receptor (MC1R) és a mikrofthalmia-asszociált transzkripciós faktor (MITF) gének szerepének is. A nem-familiáris eredetű melanómák esetében a genetikai eltérések és az ultraibolya (UV) fény jelentősége alapján további két csoport különíthető el (4–7).

Az UV fény által indukált melanómák – szuperficiálisan terjedő melanóma (SSM), noduláris melanóma (NMM), lentigo maligna melanóma (LMM) – kialakulása különböző mértékű napfény expozícióhoz köthető (8). Az SSM és a NMM akut, intermittáló napfénynek kitett bőrön, a LMM krónikus UV expozíciónak kitett régiókban fordul elő. Legjellemzőbb genetikai eltérések a RAS-RAF jelátviteli útvonalat érintő BRAF (55-60%) és az ezzel gyakran együtt járó NRAS (20-30%) mutációk. A nem UV-indukált melanómák – akrolentiginózus melanóma (ALM), nyálkahártya és uvea melanóma – a napfénytől elzárt lokalizációban fejlődnek. Az uveális formák 80%-ára jellemző a GNAQ és a GNA11 gén mutációja. Az ALM és a nyálkahártya melanómákban a gasztrointesztinális stromális tumorokra (GIST) jellemző c-KIT gén aktiváló mutációja és génamplifikációja fordul elő a leggyakrabban (15-20%), míg BRAF mutáció a tumorok mindössze 16%-ában van jelen (1-3, 6, 7, 9, 10). A genetikai ismeretek bővülése lehetővé tette melanómában a célzott daganatgátló kezeléseket megjelenését, a vemurafenib és a dabrafenib törzskönyvezését. Később jelentek meg a rezisztencia kialakulását gátló, BRAF-gátlókkal kombinációban adható MEK inhibitorok (cobimetinib, trametinib). Irodalmi adatok alapján ismert, hogy BRAF mutáció melanóma malignumon kívül egyéb malignus tumorokban is előfordul, melyek kezelésében a BRAF-gátlók ígéretes terápiás lehetőséget jelentenek (3-5,8,11-15).

Esetbemutató

55 éves férfibetegünknel a bal axillában fél éve növekvő, csecsemőfejnyi, fájdalmas konglomerátum miatt kivizsgálás indult pulmonológián (1. ábra). Az axilláris terimből elvégzett vastagtű biopszia neuroendokrin karcinóma metasztázisának lehetőségét vetette fel, azonban mellkas CT vizsgálat során primer tüdőtumor nem igazolódott. Ezt követően irányították ambulanciánkra a beteget primer tumor kutatása céljából.

Fizikális vizsgálat során a hát bal oldalán egy 2 cm legnagyobb átmérőjű, klinikailag melanómának imponáló léziót detektáltunk, mely a beteg elmondása szerint 6-7 éve jelent meg és az utóbbi időben kezdett vérezni (2. ábra). Sebészi konzílium angio-MR vizsgálatot kezdeményezett a rezekabitás megítélésé céljából, melyen a bal axillában megnagyobbodott nyirokcsomók, valamint a környezetétől és a főbb vaszkuláris képletektől jól elhatárolódó 73x98x100 mm-es terime került leírásra (3. ábra). Staging vizsgálatok során (hasi és koponya CT) egyéb kóros eltérés nem igazolódott, az onkoteam sebészi kezelés mellett döntött. Együlésben került sor a hátról a primer tumor eltávolítására, a bal axilláris blokkdisszekcióra és az axilláris konglomerátum eltávolítására.



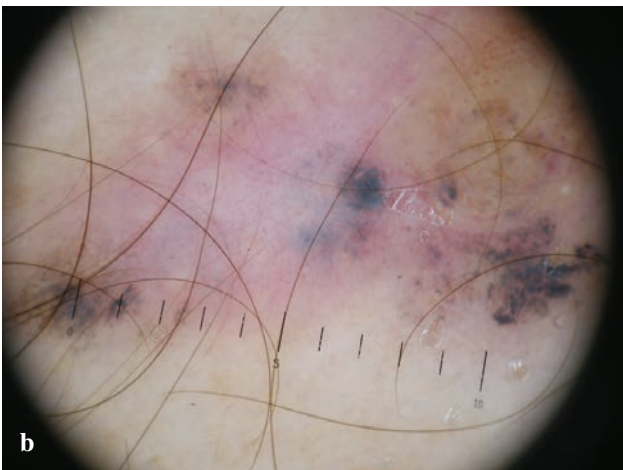
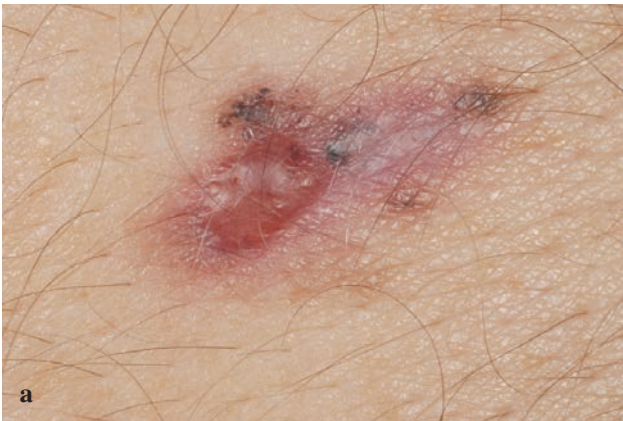
1. ábra

A bal axillában fél éve növekvő, csecsemőfejnyi, fájdalmas konglomerátum

A szövettani vizsgálat a hátról eltávolított lézió esetében regresszív jelenségeket mutató, noduláris komponenset tartalmazó, pT1b melanóma malignumot (Clark III, Breslow tumorvastagság: 0,912 mm) igazolt, mely MelanA-val mérsékelt, S100 markerrel kifejezett festődést mutatott. A bal axillából eltávolított 12 nyirokcsomó közül háromban tokot infiltráló melanóma malignum metasztatikum került leírásra (4. ábra), mely kifejezett HMB45, MelanA és S100 festődést mutatott. Az elkülönülő konglomerátum perifériás primitív neuroektodermális tumorok (pPNET) bizonyult (5. ábra), mely sem HMB45-el, sem MelanA-val, sem S100-al nem mutatott pozitívítást.

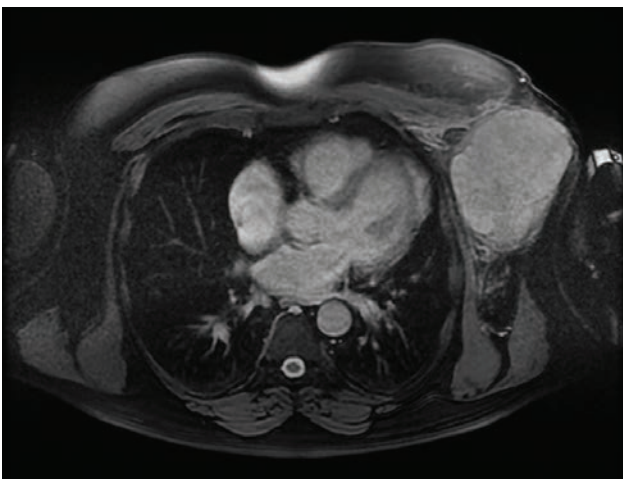Pleomorf daganatsejtekből felépülő, kiterjedten nekrotikus, a környezeté felé infiltratív növekvő daganat került leírásra rendkívül magas mitotikus rátával. Kiegészítő immunhisztokémiai vizsgálatok (homogén, erős CD56 pozitívítás, membrán és Golgi CD99 pozitívítás, nukleáris FLI pozitívítás, fokális neurofilamentum pozitívítás, kromogranin A negatívítás, szinaptofizin negatívítás, citokeratin (KL-1) negatívítás, EMA negatívítás, CD45 negatívítás (kivéve hisztiociter sejtek és nekrosis menti gyulladásosejtek)) igazolták a rutin szövettani vizsgálat során felvetett diagnózist, amelyet az elvégzett RT-PCR vizsgálat során kimutatott FLI1-EWS transzlokáció is megerősített. Mind a bal axillából eltávolított metasztatikus nyirokcsomó, mind a pPNET esetében Cobas® 4800 BRAF V600 teszttel elvégzett analízis BRAF V600E mutáció jelenlétét igazolta.

Tekintettel a három nyirokcsomóban jelentkező, tokot infiltráló melanóma metasztázisra az onkoteam posztoperatív sugárterápia indítását javasolta. A sugárterápia során a bal axillában recidív tumor jelent meg. Az elvégzett core biopszia melanóma malignum metasztázisának a lehetőségét vetette fel, de további specifikáció céljából molekuláris genetikai vizsgálatot javasolt. A PET-CT vizsgálat során a bal hilusban FDG-avid nyirokcsomó, a bal axillában viabilis tumorszövet ábrázolódt. Az onkoteam a lokális recidíva és a pulmonális propagáció miatt szisztémás kezelést javasolt. A melanóma BRAF mutációs státuszára való tekintettel vemurafenib terápia egyedi méltányossági kérelmét nyújtottuk be. Kardiológiai szakvizsgálat a vemurafenib kezelésnek ellenjavallatát nem találta. A BRAF-gátló kezelés indításáig az igen gyors progresszióra való tekintettel ciszplatinnal (heti 30 mg/m²) potenciózott radioterápiában részesítettük betegünket. Betegünk foglalkozását tekintve sokat tartózkodott a szabadban, ezért felhívtuk figyelmét a szigorú fényvédelemre.



2.a–b ábra

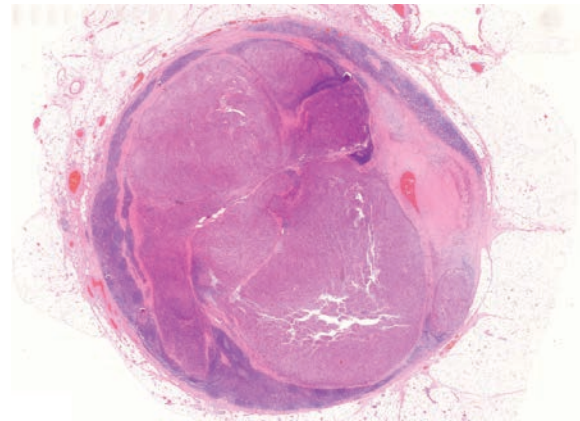
Regresszív jelenségeket mutató, noduláris komponenst tartalmazó (pT1b, Clark III., Breslow: 0,912 mm) melanoma malignum a hát bal oldalán (a: klinikai, makroszkópos kép, b: dermatoszkópos kép)



3. ábra

Angio-MR felvétel a bal axillában elhelyezkedő konglomerátumról (nyilak). T2 súlyozott felvétel

Két héttel a BRAF-gátló terápia megkezdését követően a bal axilában lévő terime látványos regresszióját észleltük, a kezdeti emelkedett laktát-dehidrogenáz (LDH) érték (646 U/l) normalizálódott (340



4. ábra

A bal axillából eltávolított, tokot infiltráló melanoma malignum metasztatikum szövettani képe (HE, 6x nagyítás)

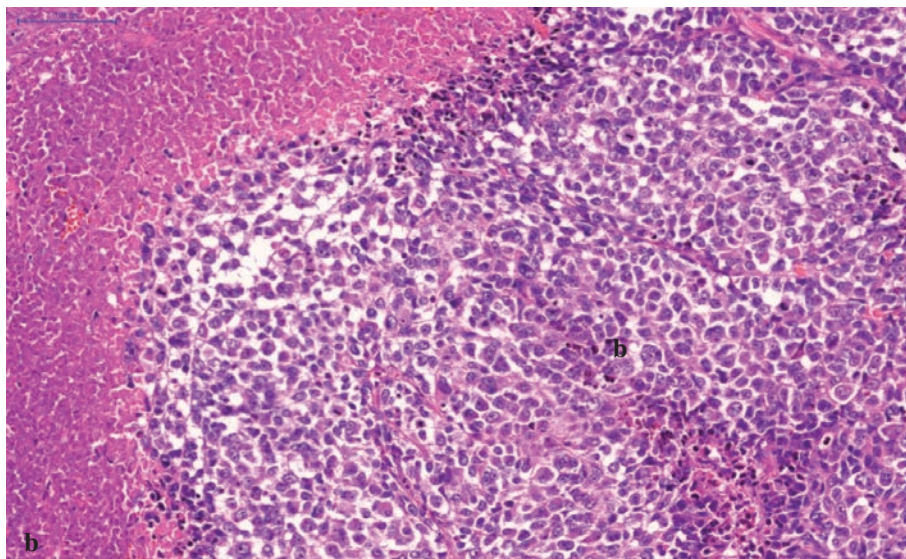
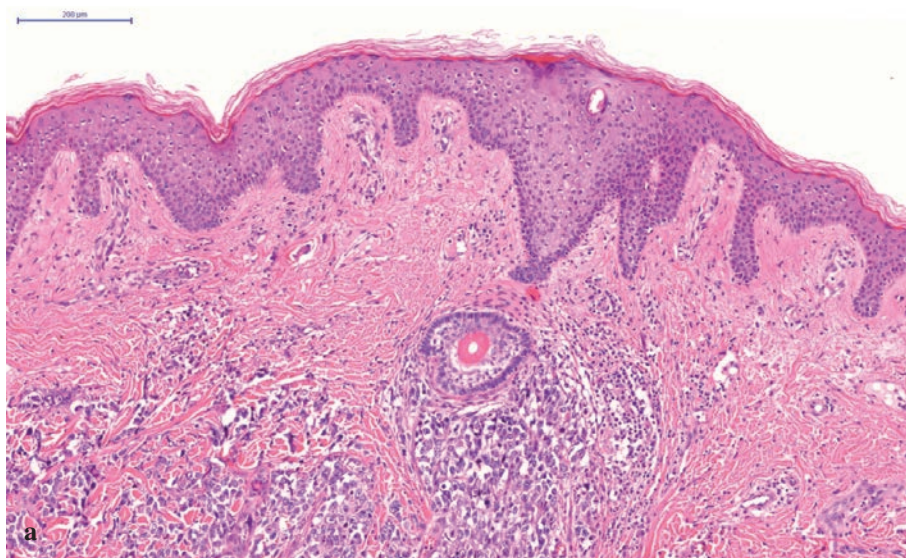
U/l). A tumor gyors szétesésének következtében kialakult nekrotikus szövet a bal axillából sipolynyíláson keresztül ürült ki. Környezetében kifejezett gyulladásos folyamat alakult ki, mely miatt célzott antibiotikus kezelést indítottunk. Az időközben elkészült molekuláris genetikai vizsgálat a bal axillában nem a core biopszia során felvett melanoma, hanem a pNET recidíváját igazolta. Tekintettel mindkét tumor BRAF pozitívítására és az axilláris tumor vemurafenib terápia alkalmazása melletti regressziójára, a kezelés folytatása mellett döntöttünk. A vemurafenib kezelés második hónapja során fulladásos panaszok és száraz köhögés jelentkezett betegünkönél. Légzésfunkciós vizsgálat restriktív ventilációs zavart igazolt, vérgáz értékek normál tartományon belül voltak. Mellkas CT a tüdőben gyulladással társuló széteső tumoros folyamatot igazolt. Pulmonológus javaslatára antibiotikumot vezetünk be. A gyulladásos laborparaméterek normalizálódtak, a beteg fulladásos panaszai lassan javultak.

Öt hónappal a célzott terápia megkezdését követően a bal axillában ismételt recidívát, a laborban emelkedett LDH (589 U/l) szintet észleltünk. Szisztémás polikemoterápia adását terveztük, azonban tekintettel a vérző, fájdalmas lokális recidívára doxorubicinnel (20 mg) történő intraarteriális kemoembolizációt kíséreltünk meg. Az ezt követő három hét alatt a bal axilláris terime kifejezett fájdalom kíséretében a korábbiakhoz képest háromszorosára növekedett (6. ábra).

Palliatív célú sebészi kezelés átmenetileg enyhítette a beteg panaszait. Néhány hét elteltével a bal kézfejen ödéma, kifejezett fájdalom és fulladásos panaszok jelentkeztek, valamint a laborban emelkedett gyulladásos paramétereket detektáltunk. Képpalkotó vizsgálat mellkasi folyadékot, valamint mindkét tüdőfélre lokalizálódó multiplex pulmonális metasztázisokat igazolt. Szupportív kezelést indítottunk. Betegünket a pNET bal axillában gyorsan növekvő, enormis méretű recidívája és pulmonális disszeminációja miatt folyamatosan romló általános állapot következtében veszítettük el.

Megbeszélés

Az utóbbi évek kutatásainak köszönhetően egyre több megerősítést kap a mitogén-aktivált protein kináz (MAPK) szignál transzdukciós útvonal részét alkotó RAS-RAF-MEK-ERK kaszkád szerepe a humán daganatok patogenezisében. Az útvonal aktiválódása sejtproliferációt és malignus transzformációt eredményez, amelynek eredményeként két úton alakulhatnak ki betegségek. Egyrészt a mutáció lehet öröklött, így már születéskor kialakul az ún. kardiofaciokután szindróma, amelyet szívfejlődési rendellenességek, mentális retardáció, muszkulokután el-



5.a–b ábra

A perifériás primitív neuroektodermális tumor szövettani képe.

a: tumorsejtfészek a konglomerátum feletti dermisben.

A bőrben lévő tumor éles határ nélkül infiltrál.

b: nekrozisokkal tarkított neuroendokrin karakterű tumor, kis kerek sejtek jelenlétével a konglomerátumban. Az anaplázias sejtek szolid szerkezetűek; a trofikus nekrozis a daganat gyors progressziójára utal (a: HE, 10x eredeti nagyítás, b: HE, 112x eredeti nagyítás)

térések és jellegzetes faciális defektusok jellemeznék. Másrészt a gén mutációja a későbbi élet során bármikor megjelenhet és onkogénként tumor kialakulását indukálhatja. A melanómák kb. 70%-a hordozza a BRAF gén aktiváló mutációját.

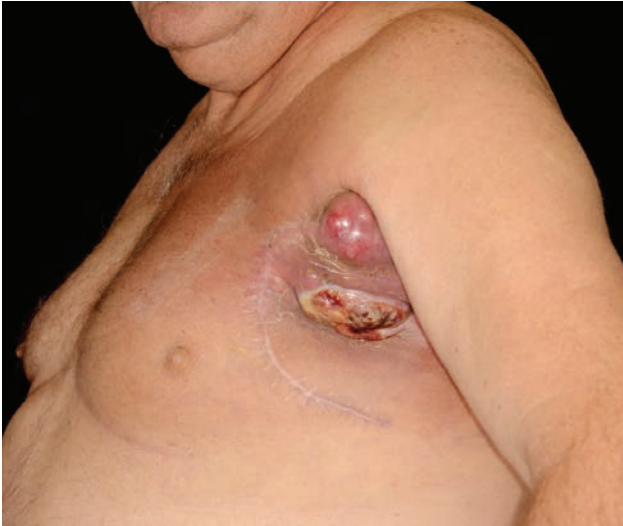A metasztatikus melanóma kezelésében alkalmazott gyógyszerek egyike a vemurafenib, mely a tumor proliferációját a sejtciklus progressziójának megakadályozásával, valamint a BRAF onkogén MAPK jelátviteli útvonalon keresztül gátolja. Számos vizsgálat igazolta, hogy a vemurafenib kedvezően befolyásolja mind a teljes, mind a progressziómentes túlélést BRAF mutációt hordozó me-

tasztatikus melanómás betegekben dacarbazin kemoterápiával összehasonlítva (16-20).

Új gyógyszerek bevezetését követően az irodalmi adatok mellett nagyon fontosak a klinikus számára a gyakorlati tapasztalatok. Metasztatikus melanómában BRAF-gátlók indítását követően ismert, hogy akár néhány hét alatt a tumorok gyors regressziója észlelhető. Ezen tapasztalatot betegünknel is megerősítettük, az axillában recidiváló pPNET két héttel a kezelés indítását követően nekrotizált. Az elhalt szövet szilpolynyláson ürült ki a környező szövetek gyulladásával kísérve. Metasztatikus melanóma kezelésében a monoterápiában adott BRAF-gátlók esetén jól ismert a rezisztencia jelensége. Primer rezisztencia a vemurafenibvel kezelt betegek kb. 10-15%-ában észlelhető. Ezen esetek a BRAF mutáció jelenlétének ellenére sem a tumor regressziójával, sem stabil betegség kialakításával nem reagálnak a kezelésre (19, 21, 22). Számos vizsgálat történt a szekunder rezisztencia lehetséges okainak felderítésére. Az egyik legnagyobb esetszámot tartalmazó közlemény alapján a szerzett rezisztencia egyik oka a betegek egy részében az NRAS és MEK1 másodlagosan kialakuló mutációi, amelyek megjelenéséért elsősorban a MAPK jelátviteli útvonal reaktiválódása tehető felelőssé (21). Betegünknel a pPNET esetében öt hónap elteltével jelentkezett recidíva. A rezisztencia megakadályozására a BRAF-gátlókat MEK inhibitorokkal kombinációban adjuk. Be-

tegünk kezelésekor hazánkban a MEK inhibitorok még nem voltak elérhetőek (13–15, 21, 23).

BRAF mutációt melanóma malignum mellett egyéb betegségekben (Erdheim-Chester betegség, Langerhans-sejtes hisztiocitózis, vastagbélrák, non-Hodgkin limfóma, anaplasztikus és papillaris pajzsmirigy karcinóma, kissejtes tüdőrák, tüdő adenokarcinóma, low-grade szerozus ptefészek daganat, glioblasztóma, pilocitás asztrocitóma) is leírták (11, 24–27). Jelenleg számos klinikai vizsgálat van folyamatban a fent említett új indikációkban vemurafenib terápia hatásosságával kapcsolatban (ClinicalTrials.gov). Irodalmi adat vemurafenib alkalmazásáról malignus peri-



6. ábra

A pPNET gyorsan progrediáló, szövettanilag igazolt lokális recidívája a bal axillában

fériás primitív neuroektodermális tumorban jelenleg nem áll rendelkezésre.

A primitív neuroektodermális tumoroknak (PNET) perifériás és centrális formái ismertek, melyek eltérő immunhisztokémiai profillal és genetikai háttérrel jellemezhetőek és különböznek lokális megnyilvánulás és metasztatizáló képesség tekintetében is (28). A perifériás típus (pPNET) a lágyrészekből, míg a centrális típus a központi idegrendszer szöveteiből indul ki. Egyes klasszifikációk harmadik típusként említik a neuroblasztómát, amely az autonóm idegrendszerből ered. A perifériás formák közé tartozik a Ewing szarkóma, a malignus perifériás primitív neuroektodermális tumor (pPNET), az Askin tumor, valamint egyéb ritka, lágyrészekből kiinduló neuroektodermális eredetű daganatok. A pPNET kis kerek sejtekből álló, igen agresszív viselkedésű, rosszindulatú daganatos betegség, mely a neuroektodermális daganatok 4-17%-áért felelős. A diagnózis szempontjából a rutin szövettani és immunhisztokémiai vizsgálatok mellett kiemelt jelentősége van a molekuláris genetikai (EWS, FLI-1, ERG transzlokáció) vizsgálatoknak, mellyel egyéb kis kereksejtes tumoroktól különíthetjük el. Kezelési lehetőségek közül sebészi, kemo- (vinkrisztin, doxorubicin, ciklofoszfamid, ciszplatin, karboplatin, ifoszfamid, etopozid lomusztin), és radioterápia alkalmazható. A kórkép ritka előfordulása miatt randomizált kontrollált klinikai vizsgálatok eredményei nem állnak rendelkezésre. A pPNET az esetek 25-50%-ában recidivál lokálisan, távoli metasztázist ritkán ad. Prognózisa igen kedvezőtlen, az 5-éves túlélés 0 és 25% között mozog (29–31).

Következtetés

A pPNET egy ritka, agresszív viselkedésű tumor. A diagnózis felállítása és a betegség kezelése kihívás elé állítja a klinikust. Ritka előfordulása miatt kevés tapasztalat és iro-

dalmi adat áll rendelkezésre. Melanómával való együttes előfordulásáról irodalmi adat egyáltalán nem olvasható. Betegünknel recidiváló és pulmonális metasztázist adó pPNET vemurafenib kezelését végeztük. Két hét kezelést követően gyors regressziót észleltünk. Lokális recidíva és multiplex pulmonális metasztázisok a kezelés ötödik, illetve hatodik hónapjában jelentkeztek. A kezelés során az irodalomból ismert fényérzékenyítő hatáson kívül egyéb mellékhatást nem észleltünk. Esetünket a ritka előfordulása pPNET BRAF-gátlóval történő első kezelési tapasztalata és melanómával való együttes előfordulása miatt tartjuk érdekesnek.

Köszönetnyilvánítás

Szeretnék köszönetet mondani Prof. Dr. Széll Mártának (Szegedi Tudományegyetem, Orvosi Genetikai Intézet, Szeged), Prof. Dr. Krenács Lászlónak (Daganatpatológiai és Molekuláris Diagnosztikai Laboratórium, Szeged), Polyánka Hildának (Szegedi Tudományegyetem, Bőrgyógyászati és Allergológiai Klinika, Szeged), Dr. Sükösd Farkas Főorvos Úrnak (Szegedi Tudományegyetem, Általános Orvostudományi Kar, Patológiai Intézet, Szeged) a molekuláris biológiai vizsgálatokért és Dr. Furák József Tanár Úrnak (Szegedi Tudományegyetem, Sebészeti Klinika, Szeged) a beteg kezelésében nyújtott segítségért.

IRODALOM

- Hodi F. S., O'Day S. J., McDermott D. F. és mtsai.: Improved survival with ipilimumab in patients with metastatic melanoma. *N Engl J Med* (2010)363(8), 711-723.
- Phan A., Touzet S., Dalle S. és mtsai.: Acral lentiginous melanoma: histopathological prognostic features of 121 cases. *Br J Dermatol* (2007)157(2), 311-318.
- Hodi F. S., Corless C. L., Giobbie-Hurder A. és mtsai.: Imatinib for melanomas harboring mutationally activated or amplified KIT arising on mucosal, acral, and chronically sun-damaged skin. *J Clin Oncol* (2013)31(26), 3182-3190.
- Tímár J., Barbai T., Györfly B. és Rásó E.: (2013): Understanding melanoma progression by gene expression signatures. In: *Cancer Genomics. Molecular Classification, Prognosis and Response Prediction.*, edited by U.Pfeffer, pp. 47-79. Springer, Dordrecht.
- Vidwans S. J., Flaherty K. T., Fisher D. E. és mtsai.: A melanoma molecular disease model. *PLoS ONE* (2011)6(3), e18257
- Clark W. H., Jr., From L., Bernardino E. A. és mtsai.: The histogenesis and biologic behavior of primary human malignant melanomas of the skin. *Cancer Res* (1969)29(3), 705-727.
- Cho E., Rosner B. A., Feskanich D. és mtsai.: Risk factors and individual probabilities of melanoma for whites. *J Clin Oncol* (2005)23(12), 2669-2675.
- Curtin J. A., Fridlyand J., Kageshita T. és mtsai.: Distinct sets of genetic alterations in melanoma. *N Engl J Med* (2005)353(20), 2135-2147.
- Hearing V. J. és Leong S. P. L.: (2006): *From melanocytes to melanoma*. Humana Press, Totowa, New Jersey.
- Rex J., Paradelo C., Mangas C. és mtsai.: Management of primary cutaneous melanoma of the hands and feet: a clinicoprognostic study. *Dermatol Surg* (2009)35(10), 1505-1513.
- Davies H., Bignell G. R., Cox C. és mtsai.: Mutations of the BRAF gene in human cancer. *Nature* (2002)417(6892), 949-954.
- Furney S. J., Turajlic S., Fenwick K. és mtsai.: Genomic characterisation of acral melanoma cell lines. *Pigment Cell Melanoma Res* (2012)25(4), 488-492.
- Long G. V., Stroyakovskiy D., Gogas H. és mtsai.: Combined BRAF and MEK inhibition versus BRAF inhibition alone in melanoma. *N Engl J Med* (2014)371(20), 1877-1888.

14. Oláh J., Gyulai R.: Hogyan válasszunk megfelelő szert? Új kérdések az áttétes melanoma kezelésében. *Magyar Onkológia* (2016)60,17-21.
15. Welsh S. J., Corrie P. G.: Management of BRAF and MEK inhibitor toxicities in patients with metastatic melanoma. *Ther Adv Med Oncol* (2015)7(2), 122-136.
16. Balch C. M., Gershenwald J. E., Soong S. J. és mtsai.: Final version of 2009 AJCC melanoma staging and classification. *J Clin Oncol* (2009)27(36), 6199-6206.
17. Chapman P. B., Einhorn L. H., Meyers M. L. és mtsai.: Phase III multicenter randomized trial of the Dartmouth regimen versus dacarbazine in patients with metastatic melanoma. *J Clin Oncol* (1999)17(9), 2745-2751.
18. Chapman P. B., Hauschild A., Robert C. és mtsai.: Improved survival with vemurafenib in melanoma with BRAF V600E mutation. *N Engl J Med* (2011)364(26), 2507-2516.
19. Sosman J. A., Kim K. B., Schuchter L. és mtsai.: Survival in BRAF V600-mutant advanced melanoma treated with vemurafenib. *N Engl J Med* (2012)366(8), 707-714.
20. Luke J. J., Hodi F. S. Vemurafenib and BRAF inhibition: a new class of treatment for metastatic melanoma. *Clin Cancer Res* (2012)18(1), 9-14.
21. Menzies A. M., Long G. V. Systemic treatment for BRAF-mutant melanoma: where do we go next? *Lancet Oncol* (2014)15(9), 371-381.
22. Flaherty K. T., Puzanov I., Kim K. B. és mtsai.: Inhibition of mutated, activated BRAF in metastatic melanoma. *N Engl J Med* (2010)363(9), 809-819.
23. Trunzer K., Pavlick A. C., Schuchter L. és mtsai.: Pharmacodynamic effects and mechanisms of resistance to vemurafenib in patients with metastatic melanoma. *J Clin Oncol* (2013)31(14), 1767-1774.
24. Dhomen N., Marais R.: New insight into BRAF mutations in cancer. *Curr Opin Genet Dev* (2007)17(1), 31-39.
25. Roberts A., Allanson J., Jadico S. K. és mtsai.: The cardiofaciocutaneous syndrome. *J Med Genet* (2006)43(11), 833-842.
26. Aoki Y., Niihori T., Narumi Y. és mtsai.: The RAS/MAPK syndromes: novel roles of the RAS pathway in human genetic disorders. *Hum Mutat* (2008)29(8), 992-1006.
27. Varga E., Korom I., Polyanka H. és mtsai.: BRAFV600E mutation in cutaneous lesions of patients with adult Langerhans cell histiocytosis. *J Eur Acad Dermatol Venereol*, (2015)29(6), 1205-11.
28. Kampman W. A., Kros J. M., De Jong T. H. és mtsai.: Primitive neuroectodermal tumours (PNETs) located in the spinal canal; the relevance of classification as central or peripheral PNET: case report of a primary spinal PNET occurrence with a critical literature review. *J Neurooncol* (2006)77(1), 65-72.
29. Armbruster C., Huber M., Prosch H. és mtsai.: Ewing's sarcoma and peripheral primitive neuroectodermal tumor in adults: different features of a rare neoplasm. *Onkologie* (2008)31(4), 179-184.
30. Carvajal R., Meyers P.: Ewing's sarcoma and primitive neuroectodermal family of tumors. *Hematol Oncol Clin North Am* (2005)19(3), 501-vii
31. Scurr M., Judson I.: How to treat the Ewing's family of sarcomas in adult patients. *Oncologist* (2006)11(1), 65-72.

Érkezett: 2017. 07. 26.

Közlésre elfogadva: 2017. 07. 28.

Hazai hírek

Az MDT Cutan Lymphoma Munkacsoportja Tudományos Ülést tartott 2017 június 9-én, a Budapesti Bőrklubban.

A Tudományos Ülés programja:

1. Wikonkal Norbert, Gyöngyösi Nóra, Marschalkó Márta, Szakonyi József, Csomor Judit, Szepesi Ágota. (Semmelweis Egyetem Bőr-Nemikórtani és Bőronkológiai Klinika, I. Patológiai és Rákkutató Intézet) Folliculotrop mycosis fungoides kezelésével nyert tapasztalatok.
2. Marschalkó Márta. (Semmelweis Egyetem Bőr-Nemikórtani és Bőronkológiai Klinika): Mycosis fungoides és Sézary syndroma kezelése 2017.
3. Szakonyi József. (Semmelweis Egyetem Bőr-Nemikórtani és Bőronkológiai Klinika) Targretin kezelés: mire figyeljünk?
4. Tremmel Anna: Extracorporalis photopheresis a Semmelweis Egyetem I. Belgyógyászati Klinikáján. (Semmelweis Egyetem I. Belgyógyászati Klinika)
5. Török László, Kocsis Lajos, Bagdi Enikő, Krenács László. (Megyei Kórház Kecskemét és Molekuláris Patológiai Laboratórium Szeged) Érdekesebb cutan lymphomás és pseudolymphomás esetek
6. Szepesi Ágota, Csomor Judit, Kovács Gábor, Müller Judit. (Semmelweis Egyetem I. Patológiai és Rákkutató Intézet, II. Gyermekklinika) Blasztos plasmacytoid dendritikus sejtes neoplasia (BPDCN) gyermekkori esete
7. Tárkányi Ilona, Mucsi Orsolya, Körösmezey Gábor, Hanna Eid, Nagy Zsolt, Demeter Judit. (Semmelweis Egyetem I. Belgyógyászati Klinika) ALK-1 pozitív anaplasiás nagysejtes lymphoma primer cutan/subcutan megjelenése
8. Szöllősi Szilvia, Szakonyi József, Marschalkó Márta, Csomor Judit, Szepesi Ágota. (Semmelweis Egyetem Bőr-Nemikórtani és Bőronkológiai Klinika, I. Patológiai és Rákkutató Intézet) Időskorban jelentkező multiplex bőrtünetek - rapid lefolyású mycosis fungoides esete
9. Tamási Béla, Szepesi Ágota (Semmelweis Egyetem Bőr-Nemikórtani és Bőronkológiai Klinika, I. Patológiai és Rákkutató Intézet) Primer cutan follicularis centrum lymphoma
10. Molnár Timea, Holló Péter, Marschalkó Márta, Szepesi Ágota, Csomor Judit. (Semmelweis Egyetem Bőr-Nemikórtani és Bőronkológiai Klinika, I. Patológiai és Rákkutató Intézet) Papulosus mycosis fungoides. Differenciál diagnosztikai szempontok, terápiás problémák

A Tudományos Ülést az Ewopharma támogatta.

Dr. Marschalkó Márta
egyetemi tanár