



**INSTITUTO SUPERIOR DE CIÊNCIAS DA SAÚDE  
EGAS MONIZ**

**MESTRADO INTEGRADO EM MEDICINA DENTÁRIA**

**A COMPENSAÇÃO DAS CONSEQUÊNCIAS DO  
ENVELHECIMENTO DO TERÇO MÉDIO E INFERIOR DA FACE  
EM MEDICINA DENTÁRIA**

Trabalho submetido por  
**Ibrahim El Asmar**  
para a obtenção do grau de Mestre em Medicina Dentária

**julho de 2017**

---





**INSTITUTO SUPERIOR DE CIÊNCIAS DA SAÚDE  
EGAS MONIZ**

**MESTRADO INTEGRADO EM MEDICINA DENTÁRIA**

**A COMPENSAÇÃO DAS CONSEQUÊNCIAS DO  
ENVELHECIMENTO DO TERÇO MÉDIO E INFERIOR DA FACE  
EM MEDICINA DENTÁRIA**

Trabalho submetido por  
**Ibrahim El Asmar**  
para a obtenção do grau de Mestre em Medicina Dentária

Trabalho orientado por  
**Prof. Doutora Inês Caldeira Fernandes**

e coorientado por  
**Prof. Doutor Pedro Oliveira**

**julho de 2017**

---



## **DEDICATÓRIA**

Ao meu pai David, que já não está cá para vivenciar em primeira mão a conclusão deste capítulo da minha vida. Espero que estejas orgulhoso.

Ao meu filho Axel: nunca é tarde de mais para começar de novo.



## AGRADECIMENTOS

À minha orientadora Professora Inês Caldeira Fernandes, ao meu coorientador Professor Pedro Oliveira, pelo apoio prestado nesta última fase do percurso académico.

Ao Instituto Superior de Ciências da Saúde Egas Moniz, por me ter facultado a oportunidade de iniciar este novo capítulo da minha vida.

Ao meu irmão Ziad e à minha companheira Patrícia, por terem sido os dois pilares que me suportaram durante este percurso de regresso à vida académica.

À minha mãe Souhad, por servir de apoio, sempre que necessário.

Aos amigos que fiz este ano, Ernesto, Carmen, Camilla, Mariana e Teresa, por terem tornado os meus dias na faculdade mais alegres.





## RESUMO

O envelhecimento é um processo fisiológico que envolve os tecidos moles e os tecidos duros da face e que se traduz numa modificação progressiva das estruturas e dos contornos faciais envelhecidos.

Para a maioria da sociedade atual, o envelhecimento facial tem uma conotação pejorativa, daí a procura cada vez maior de soluções e tratamentos para a rejuvenescência facial.

Embora não esteja sempre reconhecido como tal, o médico dentista tem a capacidade e a legitimidade para ter um papel crucial no combate contra o envelhecimento da face média e inferior, atuando não só ao nível intraoral, mas também ao nível perioral e extraoral.

Este trabalho, fruto de uma vasta pesquisa bibliográfica da literatura publicada em bases de dados eletrónicas *online* (*PubMed e b-on*), ilustra o papel do médico dentista neste tipo de processo terapêutico, através da descrição das intervenções no quadro da medicina dentária com objetivo de minimizar o impacto do envelhecimento no terço médio e inferior da face.

**Palavras-Chave:** Envelhecimento Facial, Dimensão Vertical de Oclusão, Toxina Botulínica, Ácido Hialurónico.



## ABSTRACT

Aging is a physiological process involving both soft and hard tissues of the face and leading to a progressive change in aging facial structures and contours.

For most of today's society, facial aging has a pejorative connotation, hence the increasing quest for solutions and treatments for facial rejuvenation.

Despite the fact that he's not always recognized as so, the dental practitioner has the ability and the legitimacy to play a crucial role in the fight against aging of the middle and lower face, intervening not only intraorally, but periorally and extraorally as well.

This paper, which resulted from an extensive bibliographical research of the published literature in online electronic databases (PubMed and b-on), illustrates the role of the dental practitioner in this type of therapeutic process by describing the procedures minimizing the impact of aging in the middle and lower thirds of the face that are included in the domain of dental practice.

Keywords: Facial Aging, Occlusion Vertical Dimension, Botulinum Toxin, Hyaluronic Acid.



## RÉSUMÉ

Le vieillissement est un processus physiologique touchant à la fois les tissus mous et les tissus durs du visage et entraînant un changement progressif des structures faciales et des contours du visage vieillissant.

Pour la majorité de la société actuelle, le vieillissement du visage est associé à une connotation péjorative, ce qui explique la recherche croissante de solutions et de traitements pour le rajeunissement du visage.

Bien qu'il ne soit toujours pas reconnu comme tel, le chirurgien dentiste possède la capacité et la légitimité pour jouer un rôle essentiel dans la lutte contre le vieillissement de la face moyenne et inférieure grâce à un cadre d'action qui ne se limite pas à l'espace intra-oral, mais s'étend aussi à l'espace péri-oral et extra-oral.

Cette thèse, résultat d'une vaste recherche bibliographique de la littérature publiée dans les bases de données électroniques en ligne (PubMed et b-on), illustre le rôle du chirurgien dentiste dans ce type de traitements, décrivant les procédures qui rentrent dans le domaine de la médecine dentaire et qui visent à minimiser l'impact du vieillissement dans le tiers moyen et inférieur du visage.

Mots-clé: Vieillissement Facial, Dimension Verticale d'Occlusion, Toxine Botulinique, Acide Hyaluronique.



## ÍNDICE GERAL

<u>ÍNDICE DE FIGURAS</u> .....	11
<u>LISTA DE ABREVIACÕES</u> .....	13
<b>I. <u>INTRODUÇÃO</u></b> .....	15
<b>II. <u>DESENVOLVIMENTO</u></b> .....	17
<b>1. Evolução da morfologia facial do adulto com o envelhecimento</b> .....	17
1.1: <i>Breve noção sobre o envelhecimento</i> . ....	17
1.2: <i>A face do paciente adulto nas diferentes décadas da vida</i> .....	17
<b>2. Mecanismos do envelhecimento do terço médio e inferior da face</b> .....	19
2.1: <i>Estruturas ósseas</i> .....	19
2.1.1: Face Média.....	20
2.1.2: Zona perinasal.....	21
2.1.3: Face inferior.....	23
2.2: <i>Tecidos moles</i> .....	24
2.2.1: Ligamentos.....	24
2.2.2: Tecido cutâneo e subcutâneo.....	25
2.2.3: Tecido adiposo.....	25
2.3: <i>Envelhecimento da zona oral</i> .....	26
2.3.1: Envelhecimento perioral.....	26
2.3.2: Envelhecimento intraoral.....	28
i. Atrição dentária.....	29
ii. Abrasão dentária.....	29
iii. Erosão dentária.....	30
iv. Abfração.....	30
v. Cristas edêntulas.....	30
a. Reabsorção óssea no maxilar superior.....	31
b. Reabsorção óssea na mandíbula.....	31
2.3.3: Repercussões do envelhecimento intraoral na morfologia facial.....	32
i. Caso do paciente desdentado total.....	32
ii. Caso do paciente dentado.....	33
A. O desgaste dentário e a DVO.....	33

B. Repercussões na estética facial do desgaste dentário sem redução da DVO.....	34
C. Repercussões na estética facial do desgaste dentário com redução da DVO.....	35
<b>3. Compensação das consequências do envelhecimento atuando ao nível intraoral..</b>	<b>36</b>
3.1: <i>O paciente desdentado total</i> .....	36
3.1.1: Determinação da DVO.....	36
i. Técnicas para determinação direta da DVO.....	36
A. Determinação através da deglutição.....	36
a. Técnica de Malson.....	36
b. Técnica de Shanahan.....	37
B. Determinação através da estética facial.....	37
C. Determinação através da opinião do paciente.....	38
D. Determinação através de técnicas associadas a acessórios.....	38
ii. Técnicas para determinação indireta da DVO.....	38
A. Determinação através da DVR.....	38
a. Etapa 1: determinação da DVR.....	38
→ Técnica do compasso de Willis.....	39
→ Teste de Smith.....	39
→ Respiração não forçada.....	39
→ Técnica fonética.....	40
→ Eletromiografia dos músculos mastigatórios.....	40
b. Etapa 2: determinação do ELO.....	40
B. Determinação através da dimensão vertical fonética.....	40
→ Técnica verticêntrica de Pound.....	41
3.1.2: Restauração do suporte perdido dos tecidos moles da face.....	42
3.2: <i>O paciente dentado</i> .....	44
3.2.1: Determinação do espaço protético disponível.....	44
3.2.2: Técnicas de reabilitação do desgaste dentário localizado anteriormente....	45
i. No caso de existir pouca discrepância entre RC e MIC.....	45
ii. No caso de existir uma discrepância considerável entre RC e MIC.....	46



3.2.3: Técnicas de reabilitação do desgaste dentário generalizado.....	46
i. Estudo do caso através do encerramento diagnóstico.....	47
ii. Metodologia adequada no estabelecimento da oclusão.....	47
iii. Metodologia adequada no estabelecimento da dimensão vertical.....	47
iv. Realização de restaurações minimamente invasivas e esteticamente satisfatórias.....	48
v. <i>Follow-up</i> adequado no tempo.....	48
<b>4. Compensação das consequências do envelhecimento atuando ao nível dos tecidos moles na zona perioral.....</b>	<b>49</b>
4.1: <i>Neurotoxina botulínica</i> .....	50
4.1.1: Princípios biológicos da ação da BoNT.....	50
4.1.2: Fórmulas disponíveis da BoNT.....	50
4.1.3: BoNT e a estética facial.....	52
i. A preparação do produto.....	52
ii. A escolha do material para administração.....	53
iii. As rugas perinasais e a ponta descaída do nariz.....	53
iv. As rugas periorais.....	54
v. A queda das comissuras labiais e as linhas de marioneta.....	55
4.2: <i>Produtos de preenchimento</i> .....	57
4.2.1: Princípios biológicos da ação dos produtos de preenchimento.....	57
4.2.2: Fórmulas disponíveis do HA.....	58
4.2.3: HA e a estética facial.....	60
i. Os princípios de base para respeitar.....	61
A. Anestesia.....	61
B. Agulhas e seringas.....	61
C. Complicações pós-operatórias.....	61
D. Técnicas de injeção.....	63
ii. Os procedimentos no terço médio da face.....	64
iii. Os procedimentos no terço inferior da face.....	64
A. HA ao nível dos lábios.....	65
B. HA ao nível das linhas de marioneta.....	66
C. HA ao nível do contorno mandibular.....	68

<b>III.</b>	<b><u>CONCLUSÃO</u></b> .....	71
<b>IV.</b>	<b><u>BIBLIOGRAFIA</u></b> .....	73

## ÍNDICE DE FIGURAS

Figura 1- Comparativo do envelhecimento aos 45 anos e aos 70 anos.....	18
Figura 2- Reabsorção óssea do esqueleto facial resultante do envelhecimento.....	20
Figura 3- Evolução do ângulo maxilar e do ângulo piriforme com o envelhecimento....	21
Figura 4- Efeito do envelhecimento sobre a posição do sulco nasolabial e dos lábios....	21
Figura 5- Deslocação posterior do processo piriforme com o envelhecimento.....	22
Figura 6- Evolução da morfologia da mandíbula com o envelhecimento.....	23
Figura 7- Efeito do envelhecimento sobre a posição e a forma do lábio superior.....	27
Figura 8- Efeito do envelhecimento sobre a superfície do lábio superior.....	27
Figura 9- Foto ilustrativa do envelhecimento da face média e baixa na oitava década....	28
Figura 10- Reabsorção do maxilar superior após exodontia dos 4 incisivos superiores ...	31
Figura 11- Efeito da perda dentária sobre a musculatura perioral.....	32
Figura 12- Repercussões da perda dentária sobre a morfologia facial.....	33
Figura 13- Exemplo de proporções constantes nas estruturas faciais.....	37
Figura 14- Utilização do compasso de Willis.....	39
Figura 15- Utilização do papilómetro.....	43
Figura 16- Efeito do suporte labial sobre o ângulo nasolabial.....	43
Figura 17- Caso ilustrativo da técnica de Dahl.....	45
Figura 18- Caso ilustrativo de discrepância exagerada entre RC e MIC.....	46
Figura 19- Nomes comerciais de BoNTA no mercado mundial.....	51
Figura 20- Comparação das características entre diferentes fórmulas de BoNTA.....	51
Figura 21- Pontos de injeção de BoNTA para tratamento das rugas perinasais.....	53
Figura 22- Pontos de injeção de BoNTA para tratamento das rugas periorais.....	54
Figura 23- Pontos de injeção de BoNTA para tratamento das linhas de marioneta.....	55
Figura 24- Valores de G' nas diferentes fórmulas de HA.....	59
Figura 25- Zonas da face média tratadas com HA.....	64
Figura 26- Efeito do envelhecimento sobre a morfologia dos tecidos periorais.....	65
Figura 27- HA nos lábios.....	65
Figura 28- HA nas linhas de marioneta.....	67
Figura 29- HA e contorno mandibular.....	68



## LISTA DE ABREVIACÕES

DVO- Dimensão vertical de oclusão.

DVR- Dimensão vertical de repouso.

ELO- Espaço livre de oclusão.

RC- Relação cêntrica.

MIC- Máximo de intercuspidação.

BoNT- *Botulinum neurotoxin* = Neurotoxina botulínica.

BoNTA- *Botulinum neurotoxin type A* = Neurotoxina botulínica tipo A.

HA- *Hyaluronic acid* = Ácido hialurónico.

mm- Milímetro.



## I. INTRODUÇÃO

O envelhecimento é um “processo natural, universal, contínuo e irreversível, inerente a todos os seres humanos” (Mailloux-Poirier & Berger, 1994).

De facto, o processo do envelhecimento é um “processo dinâmico que começa desde do nascimento, se prolonga durante toda a vida e acaba com a morte” (Fernandes, 2002).

No início do século XX, o envelhecimento tinha uma representação negativa na sociedade, conforme ilustrado por Sauvy (1928) num estudo apresentado à Sociedade estatística de Paris, onde definiu o envelhecimento da sociedade como “um aumento das pessoas velhas que vivem a cargo da coletividade”.

Um relatório apresentado em junho 2011 por membros da inspeção geral dos assuntos sociais da República Francesa mostra que na nossa sociedade atual, o envelhecimento continua a ter uma conotação negativa, porque é sempre associada a dependência (Morel & Veber, 2011).

Por Neri (2001), a sociedade no século XXI continua a associar o envelhecimento à perda, à inutilidade e à decadência.

É por esta razão que o avanço das ciências e das tecnologias têm fornecido ferramentas para combater os sinais do envelhecimento; e a nossa área de atuação, a medicina dentária, não é exceção.

Uma pesquisa simples no site wikipédia através do link “<https://pt.wikipedia.org/wiki/Odontologia>” traduz o sentimento social do que é a Medicina Dentária, a qual é definida como sendo “a área da saúde humana que estuda e trata do sistema estomatognático - compreende a face, pescoço e cavidade bucal, abrangendo ossos, musculatura mastigatória, articulações, dentes e tecidos”.

Na mesma definição, pode-se ler que “por saúde oral, entende-se a ausência de doença estomatológica, bem como a correta função, estabilidade e até mesmo estética de todo o sistema estomatognático.”

Esta definição ilustra muito bem o facto que a área de atuação da Medicina Dentária atualmente já ultrapassa os objetivos tradicionais da Medicina Dentária, já não se limita a “reverter alguns dos efeitos funcionais, psicológicos e psicossociais da perda

de dentes, aumentando desta maneira a qualidade de vida relacionada com a saúde oral até o fim da vida”.

Nas últimas décadas, graças à melhoria dos conhecimentos científicos e às novas tecnologias ao dispor do médico dentista, a Medicina Dentária já não se limita a lidar com a perda dos dentes: o médico dentista é cada vez mais solicitado para satisfazer a exigências estéticas dos seus pacientes, na zona perioral.

O médico dentista nos dias de hoje já dispõe no seu arsenal dos conhecimentos necessários para poder adquirir e aplicar as ferramentas necessárias para conseguir dar resposta às solicitações dos seus pacientes nessa área.

Neste trabalho, pretende-se expor e explicar as ferramentas que se encontram ao dispor do médico dentista para compensar as consequências do envelhecimento do terço médio e inferior da face, ilustrando desta forma a contribuição da Medicina Dentária nas estratégias de rejuvenescência facial.



## **II. DESENVOLVIMENTO**

### **1: Evolução da morfologia facial do adulto com o envelhecimento**

- 1.1: Breve noção sobre o envelhecimento

A sabedoria popular divide a vida do ser humano em várias etapas, que constituem o ciclo da vida, o qual começa com a infância, seguida pela adolescência, a fase do adulto jovem, a fase do adulto, a fase da meia-idade e finalmente a fase da velhice.

De um ponto de vista biológico, esta divisão é arbitrária, uma vez que os marcadores utilizados para definir as várias etapas da vida representam processos biológicos lentos e progressivos, que se sobrepõem muitas vezes uns aos outros.

Desta forma, podemos afirmar que o processo de desenvolvimento do ser humano é acompanhado pelo processo de envelhecimento,” que se inicia na altura do nascimento, e se estende até a morte do indivíduo” (Fernandes, 2002).

Vários autores tentaram explicar o processo do envelhecimento.

Mailloux-Poirier & Berger (1994) tentaram explicar o envelhecimento biológico defendendo várias teorias, como a teoria imunitária, a teoria genética, a teoria do erro na síntese proteica, a teoria dos radicais livres, a teoria neuro-endócrina e a teoria do desgaste.

Outros autores tentaram explicar o envelhecimento psicossocial defendendo outras teorias, como a teoria da continuidade, a teoria da atividade e a teoria da desinserção.

Como não se pretende explicar o processo de envelhecimento neste trabalho, vai ser considerado o ponto comum onde as diferentes teorias estão de acordo: o processo do envelhecimento é presente ao longo de toda a vida e é acompanhado por alterações no organismo, os quais afetam o funcionamento e o aspeto dos órgãos e tecidos do mesmo.

- 1.2: A face do paciente adulto nas diferentes décadas da vida

O envelhecimento facial é um processo dinâmico e contínuo ao longo da vida, que envolve os tecidos moles e as bases ósseas (Cotofana et al., 2016).

Entre os agentes causais mais importantes do envelhecimento facial podemos citar a força da gravidade, a maturação dos tecidos moles, a remodelação óssea, a atividade da musculatura facial e a exposição solar (Cotofana et al., 2016).

O processo de deterioração progressiva da morfologia da face tem início na terceira década da vida e prolonga-se até ao final da vida, conforme ilustrado na figura 1. As zonas mais afetadas pelo envelhecimento variam conforme a idade (DeFatta & Williams, 2011):

- **Na terceira década, começa a queda da cauda da sobrancelha, que confere aos olhos um aspeto mais reduzido.**
- **Na quarta década, a transformação começa a se tornar mais visível com:**
  - **Aparição de bolsas palpebrais;**
  - **Prolapso do volume da gordura malar;**
  - **Criação das rugas do leão/rugas glabellares;**
  - **Início de acentuação do sulco nasolabial.**
- **Na quinta década, temos ao nível da face:**
  - **Acentuação das rugas da testa e da glabella;**
  - **Aparição das linhas de amargura na zona perioral;**
  - **Aparição do excesso de tecido jugal ao nível do rebordo mandibular.**
- **Na sexta década, a transformação continua com:**
  - **Acentuação das rugas ao nível perioral e do pescoço;**
  - **Elongação da pálpebra inferior;**
  - **Prolapso dos tegumentos da zona central da face;**
  - **Acentuação do sulco nasolabial;**
  - **Projeção do nariz por causa da perda do tecido adiposo adjacente.**
- **Na sétima década, há atrofia da pele e reabsorção do tecido adiposo.**
- **Na oitava década, há acentuação de tudo que já foi citado.**

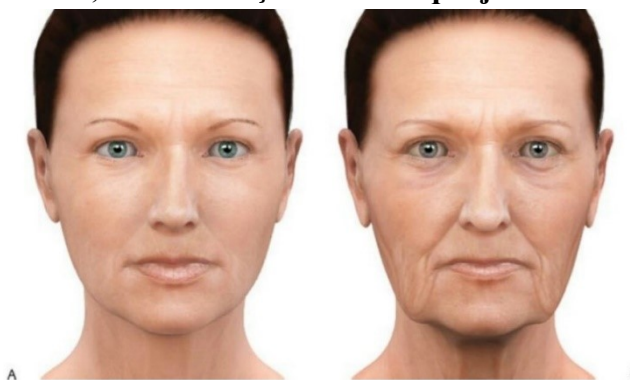

Figura 1- Comparativo do envelhecimento aos 45 anos (A) e aos 70 anos(B). (Adaptada de Rodriguez-Bruno & Papel, 2011)

## **2: Mecanismos do envelhecimento do terço médio e inferior da face**

O envelhecimento da face é o balanço de uma interação complexa entre as mudanças fisiológicas que afetam as estruturas ósseas, a musculatura e os ligamentos faciais, a pele e o tecido adiposo (Kim, Kim, Park, Byun & Bae, 2015).

### 2.1: Estruturas ósseas

As estruturas ósseas que constituem o esqueleto facial vão estar sujeitas ao longo do tempo a um processo de remodelação contínuo e progressivo, conforme ilustrado na figura 2; este processo de remodelação vai modificar aos poucos e poucos a morfologia da face do ser humano (Richard, Morris, Deen, Gray & Woodward, 2009).

Enlow (1966) publicou um trabalho que descreve as modificações que ocorrem no esqueleto da face com o tempo, conferindo à face envelhecida um aspeto mais comprido no sentido vertical, mais largo no sentido transversal e mais profundo no sentido anteroposterior.

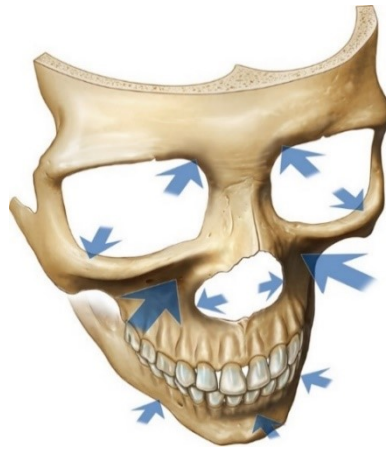


Figura 2- Reabsorção óssea do esqueleto facial resultante do envelhecimento; o tamanho das setas é proporcional a extensão da reabsorção óssea.

(Adaptada de Mendelson e Wong, 2012)

Segundo o mesmo autor, à medida que o ser humano vai envelhecendo, as modificações no terço médio e inferior da face são as seguintes:

- Aumento da profundidade das bochechas;
- Expansão lateral das bochechas;
- Aumento das dimensões do nariz;
- Aumento da protuberância do mento.

Estas modificações da estética facial são diretamente relacionadas com as modificações do andaime de suporte das estruturas faciais, representado pelas bases ósseas.

Nos primeiros estudos feitos sobre o envelhecimento das estruturas ósseas faciais, Behrens (1985) chegou à conclusão que os ossos da face continuam o crescimento na fase adulta da vida, através de estudos cefalométricos realizados em adultos que tinham realizado o mesmo estudo em criança.

Atualmente, é cientificamente aceite que o crescimento ósseo da face ao longo do tempo não é um processo linear que afete uniformemente todas as estruturas. Por exemplo, ao nível do terço médio da face, a alteração morfológica com a idade resulta de um processo de reabsorção óssea acompanhado por um crescimento diferencial das estruturas ósseas; estes dois fenómenos são responsáveis da retrusão e a rotação dos ossos maxilares com a idade (Kahn & Shaw, 2010).

➤ 2.1.1: Face Média

O esqueleto da face média é constituído pelo osso maxilar no terço interno e médio, e pela arcada zigomática no terço lateral (Mendelson & Wong, 2012).

A reabsorção óssea não se manifesta de maneira idêntica nestes dois ossos: o osso maxilar é mais suscetível a este fenómeno que o osso zigomático (Flowers, 1991).

Esta reabsorção mais acentuada do osso maxilar poderia ser relacionado com o facto que, durante a infância, existe uma expansão do osso maxilar para conseguir acomodar os germes dentários; e que a erupção da dentição definitiva causa uma redução importante de tamanho da parte inferior deste osso, pelo fato de não haver mais germes dentários para acomodar (Mendelson & Wong, 2012).

Dois estudos diferentes realizados por Pessa (2000) e Pessa, Desvigne & Zadoo (1999) chegaram à conclusão que o osso maxilar vai subir com a idade uma retrusão e uma rotação no sentido horário.

Mendelson, Hartley, Scott, McNab & Granzow (2007) avaliaram quantitativamente esta retrusão do osso maxilar, comparando o ângulo maxilar em indivíduos de diferentes idades e chegaram à conclusão que existe uma redução deste ângulo de 10°, entre a terceira e a sexta década da vida. (Figura 3)

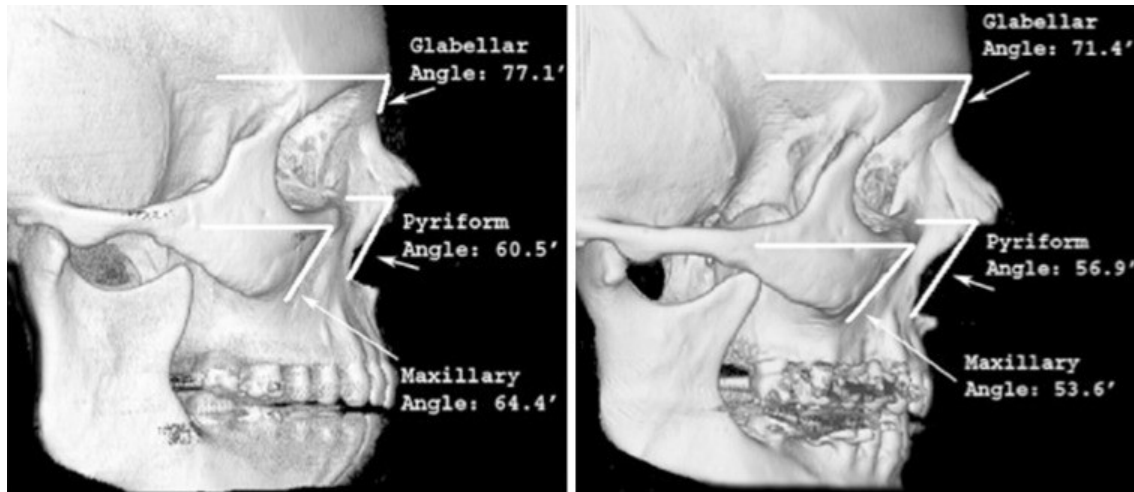


Figura 3- Evolução do ângulo maxilar e do ângulo piriforme com o envelhecimento, no indivíduo jovem (esquerda) e no indivíduo idoso (direita).

(Adaptada de Shaw e Kahn, 2007)

### ➤ 2.1.2: Zona perinasal

As modificações com a idade dos ossos que servem de suporte dos tecidos da zona nasal e perinasal são responsáveis pelo aspecto mais alongado do nariz e pela queda da ponta, dois aspectos característicos do nariz envelhecido (Figura 4). Estas modificações afetam o processo ascendente do osso maxilar e o osso nasal (Mendelson & Wong, 2012).

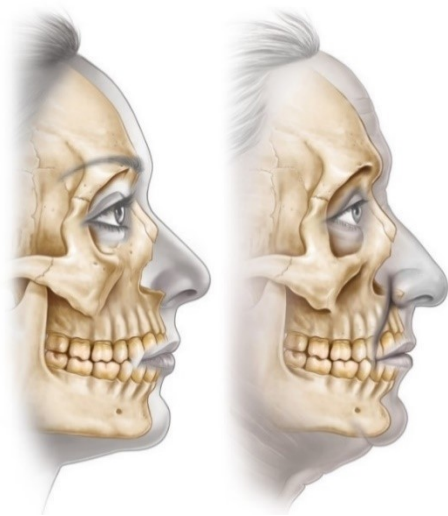

Figura 4- Efeito do envelhecimento sobre a posição do sulco nasolabial e dos lábios; a reabsorção do osso maxilar causa uma deslocação posterior do sulco nasolabial e do lábio superior.

(Adaptada de Mendelson e Wong, 2012)

Shaw e Khan (2007) concluíram que o envelhecimento é acompanhado por um aumento da largura da abertura piriforme, por causa da reabsorção óssea, que é mais acentuada no processo ascendente do maxilar.

Pessa et al. (1998) chegaram a conclusão que a reabsorção óssea é mais acentuada na parte inferior da abertura piriforme (Figura 5); a reabsorção mais exagerada nesta zona traduz-se, morfologicamente, por uma deslocação posterior da ala do nariz e por uma acentuação do sulco nasolabial com a idade.

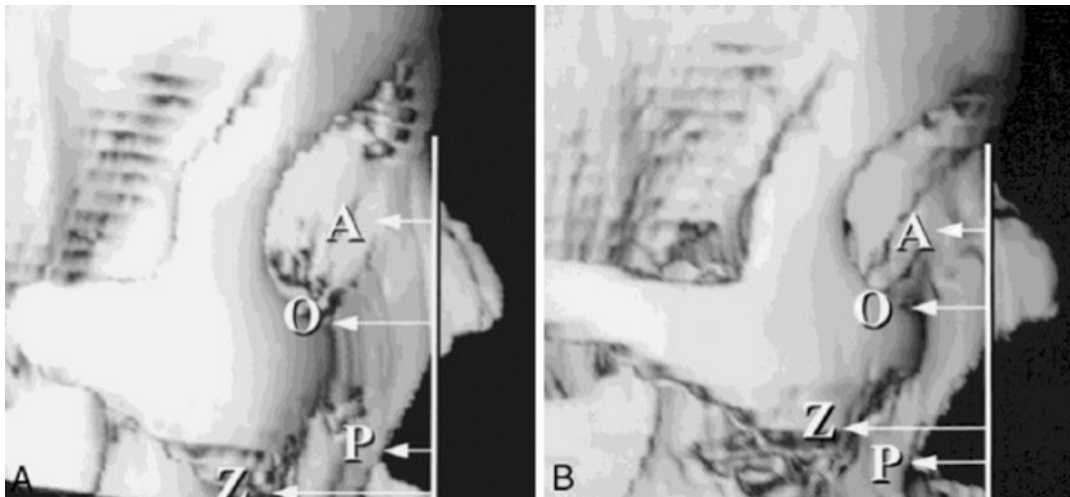


Figura 5- Deslocação posterior do processo piriforme com o envelhecimento; no sujeito novo (A) o processo piriforme é situado anteriormente à crista lacrimal, no sujeito idoso (B) o processo piriforme é situado posteriormente à crista lacrimal.

(Adaptada de Pecora, Baccetti e McNamara, 2008)

➤ 2.1.3: Face inferior

Os estudos mais antigos, como por exemplo o de Pecora, Baccetti & McNamara (2008), chegaram à conclusão que a mandíbula aumenta continuamente de tamanho com a idade e que o aumento do comprimento da mandíbula é responsável pela protuberância do mento.

Os estudos recentes, como por exemplo o de Shaw et al. (2010), demonstram que o envelhecimento do osso mandibular é um processo mais complexo do que um simples crescimento contínuo no tempo: a mandíbula aumenta de dimensão em certas zonas, mas existe uma redução de dimensão noutras; a modificação morfológica da mandíbula envelhecida resulta destes dois fenómenos e traduz-se em (Figura 6):

- Aumento do ângulo mandibular;
- Diminuição da altura do ramo mandibular;
- Diminuição da altura do corpo mandibular;
- Diminuição do comprimento do corpo mandibular.

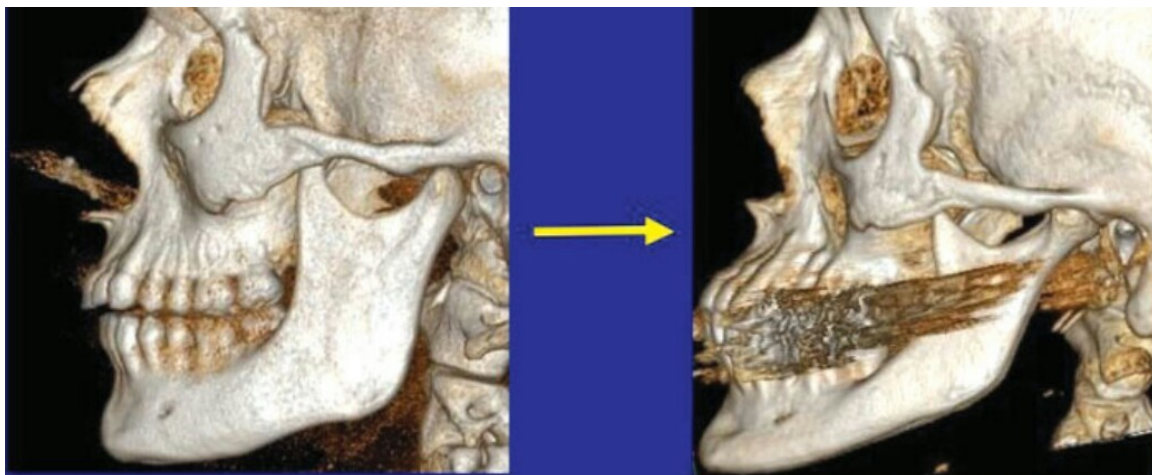

Figura 6- Evolução da morfologia da mandíbula com o envelhecimento; tomografia computadorizada do crânio de uma mulher jovem (esquerda) e idosa (direita).

(Adaptada de Kahn e Shaw, 2010)

## 2.2: Tecidos moles

Para facilitar a perceção dos mecanismos de envelhecimento da face e simplificar as intervenções cosméticas ao nível dos tecidos, Cotofana et al. (2015) sugeriram uma alternativa ao exame anatómico convencional dos tecidos moles da face: o conceito estratificado ou em camadas, chamado em inglês *Layered Concept*.

Desde a superfície até a profundidade, Cotofana separou cinco estratos diferentes; dentro de cada estrato, foram identificadas estruturas anatómicas próprias ao respetivo estrato, que poderiam servir como pontos de referência durante a intervenção:

- ✓ Estrato 1: Tecido cutâneo;
- ✓ Estrato 2: Tecido adiposo subcutâneo;
- ✓ Estrato 3: Tecido muscular e aponevroses;
- ✓ Estrato 4: Tecido adiposo profundo;
- ✓ Estrato 5: Perióstio.

Esta organização em cinco camadas não é uma regra inquebrável, porque o autor menciona que há certas zonas da face onde só existem três camadas (zona infraorbital), e outras zonas onde existem nove (zona temporal).

### ➤ 2.2.1: Ligamentos

Conforme descrito por Mendelson & Jacobson (2008), as diferentes camadas de tecidos moles são ligadas entre si e/ou as estruturas subjacentes através de ligamentos. Estes ligamentos ditam a posição anatómica dos tecidos moles em relação às bases ósseas ou às outras estruturas fixas da face.

Com a idade, estes ligamentos perdem esta capacidade de suporte e de fixação dos tecidos moles, especialmente por causa das modificações estruturais nas redes de colagénio; os tecidos moles acabam por descair sobre a influência da força da gravidade (Mendelson & Jacobson, 2008).

Esta deslocação vertical dos tecidos moles, acompanhada pelo aumento da lassidão destes tecidos resultante das modificações nas redes de colagénio, vai contribuir para o aspeto da face envelhecida (Mendelson & Jacobson, 2008).



➤ 2.2.2: Tecido cutâneo e subcutâneo

O envelhecimento é acompanhado por uma deterioração das fibras de colagénio e de elastina, traduzindo-se na pele por uma perda de elasticidade e pelo aparecimento de rugas. Este fenómeno inicia-se na zona perioral e periorbital, e depois estende-se à zona perinasal e à zona do mento (Mendelson, Freeman, Wu & Huggins, 2008).

Depois desta fase de aparecimento de rugas e do início da perda de elasticidade, a pele começa a sofrer o efeito da força de gravidade: os sulcos começam a aparecer e tornar-se-ão cada vez mais pronunciados devido à ação repetitiva dos músculos faciais (Kahn & Shaw, 2010).

➤ 2.2.3: Tecido adiposo

A consequência do envelhecimento no tecido adiposo é a atrofia deste tecido; é esta atrofia o fator responsável da perda de volume dos tecidos moles da face (Kahn & Shaw, 2010).

Conforme descrito por Cotofana et al. (2015), o tecido adiposo é dividido em dois estratos: o tecido adiposo superficial ou subcutâneo e o tecido adiposo profundo. Cada um destes estratos desempenha uma função diferente e a sua atrofia tem repercussões diferentes na face.

O estrato superficial, que forma a hipoderme, tem essencialmente uma função protetora; o estrato profundo tem essencialmente uma função mecânica. É neste estrato que se encontra a bolsa adiposa da bochecha (bolsa de Bichat), constituída pelo corpo e pelos seus prolongamentos encapsulados, que tem como função facilitar o deslizamento das camadas musculares entre as quais está inserida (Dumont, Simon, Stricker, Khan & Chassagne, 2007).

A atrofia do tecido adiposo profundo traduz-se numa modificação das formas e do contorno das estruturas faciais (Rohrich, Arbique, Wong, Brown & Pessa, 2009).

A atrofia do tecido adiposo superficial traduz-se no aparecimento de dobras e/ou sulcos na transição entre zonas espessas e finas de tecido adiposo superficial (Rohrich, Arbique, Wong, Brown & Pessa, 2009).

### 2.3: Envelhecimento da zona oral

Para a análise do envelhecimento da zona oral, a zona bucal vai ser dividida em duas partes: a zona perioral e a zona intraoral.

#### ➤ 2.3.1: Envelhecimento perioral

O aspeto estético da zona perioral depende maioritariamente dos lábios. Penna, Stark, Voigt, Mehlhorn & Iblher (2015) consideraram que o envelhecimento dos lábios apresenta dois aspetos que são interdependentes na maioria dos casos e elaboraram um sistema de classificação do envelhecimento labial, baseado na avaliação destes 2 processos no lábio superior: a mudança na superfície dos lábios e a mudança na forma.

Segundo Raschke et al. (2013), os lábios tornam-se mais finos com a idade, o vermelho dos lábios fica menos visível; este aspeto é mais acentuado no lábio superior.

O lábio superior descai com a idade, torna-se mais comprido e perde o aspeto rebitado ou virado para o exterior (Ezure, Hosoi, Amano & Tsuchiya, 2009).

Tanto no lábio superior como no inferior, o envelhecimento é acompanhado por um aumento da dimensão da parte cutânea dos lábios e por uma redução da parte carnuda (Raschke et al., 2013).

Van der Geld, Oosterveld, & Kuijpers-Jagtman (2008) publicaram um estudo que compara a linha labial entre indivíduos de diferentes idades, em relação à exposição dentária em três situações: no repouso, na fala e no sorriso.

Chegaram à conclusão que a altura do lábio superior aumentou quase 4 mm (milímetros) com a idade e que a altura de recobrimento dos dentes maxilares pelo lábio superior aumentou igualmente nas três situações, tornando os dentes maxilares cada vez menos expostos. Os dentes mandibulares ficaram bastante mais expostos na situação de repouso. Os estudos supramencionados vão de encontro aos critérios usados por Penna et al. (2015) na sua classificação que ilustra perfeitamente as etapas do envelhecimento labial:

Em relação à forma do lábio (Figura 7):

- *Lábio sem sinais de envelhecimento:*

Lábio superior curto, côncavo, com o vermelhão virado para fora e que deixa dois a três mm dos incisivos superiores visíveis no repouso.

- *Lábio com sinais reduzidos de envelhecimento:*

Lábio superior ligeiramente alongado, mais fino, com o vermelhão a começar a virar para dentro e que chega ao nível do bordo livre dos incisivos superiores.

- *Lábio com sinais notáveis de envelhecimento:*

Lábio superior bastante alongado, convexo, que esconde completamente os incisivos superiores, com uma inversão quase total do vermelhão.

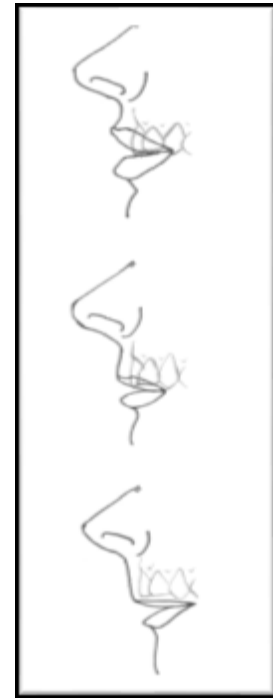

Figura 7- Efeito do envelhecimento sobre a posição e a forma do lábio superior. (Adaptada de Penna et al., 2014)

Em relação à superfície do lábio (Figura 8):

- *Lábio sem sinais de envelhecimento:*

Filtro bem definido, arco de Cúpidó bem desenhado, borda do vermelhão bem definida, sem rugas radiais estáticas e com poucas rugas radiais dinâmicas.

- *Lábio com sinais reduzidos de envelhecimento:*

Pilares do filtro começam a desaparecer, arco de Cúpidó começa a desaparecer, borda do vermelhão começa a desaparecer, ligeiras rugas radiais estáticas e rugas radiais dinâmicas acentuadas.

- *Lábio com sinais notáveis de envelhecimento:*

Filtro imperceptível, arco de Cúpidó inexistente, borda do vermelhão inexistente, rugas radiais estáticas acentuadas.

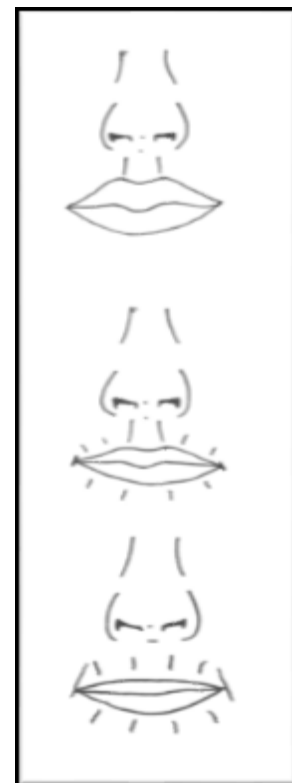

Figura 8- Efeito do envelhecimento sobre a superfície do lábio superior. (Adaptada de Penna et al., 2014)

Conforme mencionado no capítulo 1.2, a zona perioral é marcada pelo aparecimento das linhas de amargura entre a quarta e a quinta década da vida, e pela acentuação com a idade do sulco nasogeniano. (Figura 9)

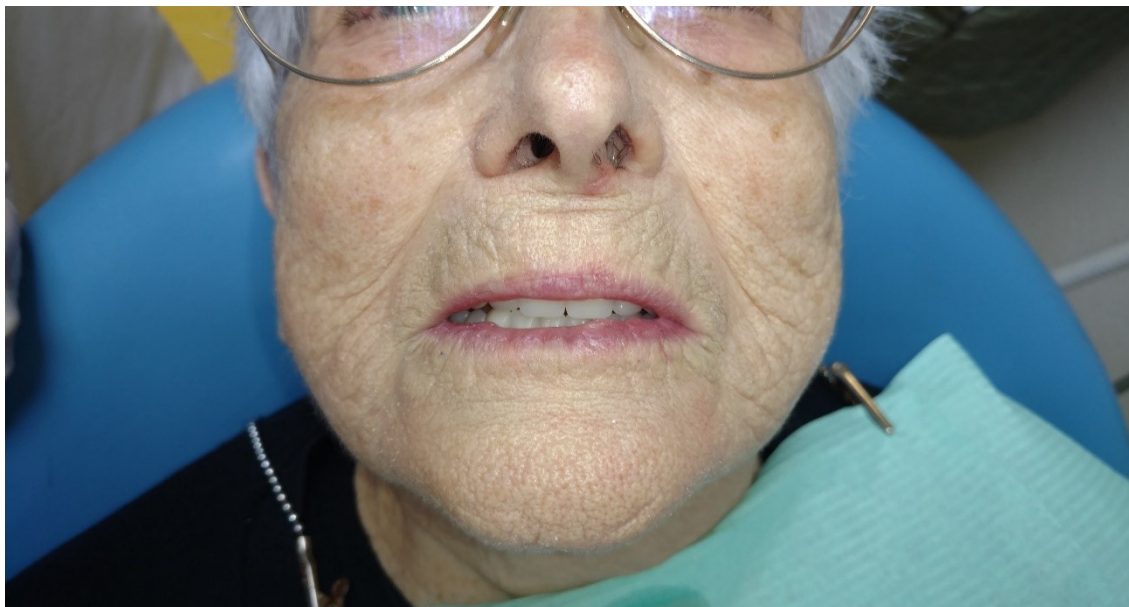

Figura 9- Foto ilustrativa do envelhecimento da face média e baixa na oitava década.

➤ 2.3.2: Envelhecimento intraoral

O envelhecimento intraoral afeta vários componentes da cavidade oral: os dentes, o periodonto, as bases ósseas, a mucosa oral e as glândulas salivares (Guiglia et al., 2010). Só as alterações que influenciam a estética facial serão contempladas nesse trabalho.

Nos pacientes dentados, o órgão dentário vai sofrer ao longo do tempo um processo de desgaste progressivo da sua parte exposta dentro da cavidade oral. Esta perda de tecidos duros do dente deve-se a três processos distintos, que são simultaneamente responsáveis pelo desgaste dentário: abrasão, atrição e erosão (Shellis & Addy, 2014). Alguns autores, como Grippo (1991) por exemplo, acrescentam um quarto processo: a abfração.

No caso das cristas edêntulas, os vários estudos publicados desde 1963 chegaram à conclusão que a perda dentária é sempre acompanhada pela perda de osso alveolar, tanto no maxilar superior como na mandíbula (Atwood, 1963).

i. Atrição dentária

A atrição dentária é um desgaste que resulta da interação entre duas superfícies móveis em contacto direto uma com a outra e o resultado dessa interação é uma perda de substância que ocorre nas duas superfícies móveis, por fricção direta entre elas (Shellis & Addy, 2014).

A atrição dentária pode ocorrer entre dentes antagonistas, causando um desgaste oclusal, ou entre dentes adjacentes, causando um desgaste interproximal. O desgaste interproximal por atrição é contínuo dentro da arcada dentária até os 40-45 anos, altura em que as facetas resultantes desse processo se estabilizam. O desgaste oclusal por atrição é um processo contínuo ao longo da vida (Sarig, Hershkovitz, Shpack, May & Vardimon, 2015).

A atrição dentária manifesta-se clinicamente nas faces oclusais ou incisais dos dentes por facetas de desgaste lisas, brilhantes, regulares, que se refletem nos dentes antagonistas (Kaidonis, 2008).

ii. Abrasão dentária

A abrasão dentária é um desgaste que resulta da interação entre três entidades: duas superfícies móveis separadas por um filme de partículas abrasivas; o resultado dessa interação é uma perda de substância que ocorre nas duas superfícies móveis (Shellis & Addy, 2014).

Os diferentes tecidos do órgão dentário apresentam diferentes resistências à abrasão: a dentina é mais suscetível que o esmalte; por essa razão, depois do desaparecimento do esmalte na zona de contacto entre dentes antagonistas, pelo facto da dentina exposta ser mais afetada pela abrasão, a superfície da faceta de abrasão apresenta um aspeto típico em colher de gelado, ou *scoop* (Kaidonis, 2008).

Durante o processo de atrição dentária, como consequência da fricção entre as superfícies, temos partículas de esmalte ou dentina que se vão interpor entre as superfícies, transformando a atrição num processo onde interagem três entidades, que enquadra melhor na definição da abrasão. Por essa razão, abrasão e atrição são dois mecanismos impossíveis de diferenciar mecanisticamente (Eisenburger & Addy, 2002).

Durante os processos de atrição e de abrasão, a saliva tem um papel importante através da ação das mucinas e outras macromoléculas salivares, que vão revestir as

superfícies e as partículas, reduzindo as forças friccionais. Na ausência destas macromoléculas, as partículas ficariam em suspensão no meio líquido que envolve os dentes, aumentando assim a abrasão (Shellis & Addy, 2014).

### iii. Erosão dentária

Zero & Lussi (2000) e Nunn (2000) afirmam que, entre os três processos responsáveis pelo desgaste dentário, a erosão dentária é o processo mais implicado na perda dos tecidos dentários com o decorrer do tempo.

A erosão dentária resulta da desmineralização dos tecidos dentários pelas substâncias ácidas (Shellis & Addy, 2014).

Esta desmineralização pode causar por si só uma perda de substância, mas na maioria dos casos, o desgaste por erosão resulta de um processo de interação, onde a desmineralização inicial funciona com acelerador do desgaste mecânico por atrição ou abrasão (Shellis & Addy, 2014).

A diminuição do pH intraoral responsável pela desmineralização pode ser de origem intrínseca, no caso de refluxo de ácido gástrico, ou de origem extrínseca, como por exemplo a acidez resultante da dieta alimentar (Shellis & Addy, 2014).

### iv. Abfração

O conceito da abfração, introduzido para explicar as lesões de perda de substância cervical em cunha, é baseado no facto das forças para-axiais aplicadas nas cúspides causarem uma acumulação de stress na zona cervical; esta acumulação de stress tem como consequência a criação de micro fraturas no esmalte, tornando o esmalte nesta zona do dente mais suscetível ao desgaste por erosão e/ou abrasão (Grippio, 1991).

Esta teoria não é consensual na comunidade científica, especialmente porque muitas destas lesões em cunha surgem apicalmente à junção amelo-cementar, onde não existe esmalte (Hur, Kim, Park, & Versluis, 2011).

### v. Cristas edêntulas

A extração dentária é seguida por uma perda do osso alveolar; a crista alveolar perde um terço da sua altura nos primeiros 40 dias (Bodic, Hamel, Lerouxel, Baslé & Chappard, 2005).

Esta reabsorção é contínua ao longo da vida, mas não é constante. A perda óssea é mais acentuada durante o primeiro ano, ocorrendo a maior parte desta nos primeiros 3 meses (Bodic et al.,2005).

A extensão e a rapidez da reabsorção óssea diferem entre o maxilar e a mandíbula: a perda em altura é quatro vezes maior na mandíbula; esta diferença pode ser explicada pela maior extensão da superfície de apoio no maxilar superior, que proporciona uma maior distribuição das cargas de mastigação dentro do osso alveolar (Atwood, 2001).

Esta reabsorção implica uma modificação do perfil e das dimensões das arcadas, assim como uma modificação na relação inter-arcadas (Bodic et al., 2005).

#### ✓ Reabsorção óssea no maxilar superior

Ao nível do maxilar superior, a reabsorção óssea é predominante na parte vestibular das cristas edêntulas (Figura 10), enquanto que a abóboda palatina não é tão afetada pela reabsorção óssea (Atwood & Coy, 1971).

A reabsorção óssea no maxilar superior progride de maneira centrípeta, reduzindo cada vez mais o perímetro da arcada maxilar (Atwood & Coy, 1971).

A reabsorção óssea é mais importante na zona anterior do maxilar e menos pronunciada na zona da tuberosidade (Atwood & Coy, 1971).

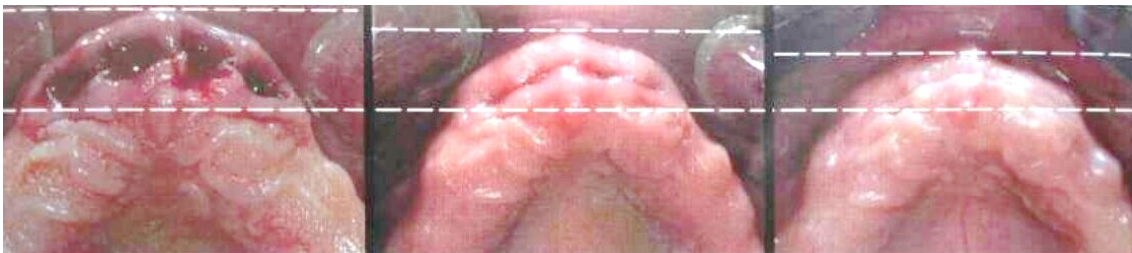

Figura 10- Reabsorção do maxilar superior após exodontia dos quatro incisivos superiores; situação no dia da extração (esquerda), um mês depois da extração (centro), seis meses depois da extração (direita).

(Adaptada de Sommaire, Saizou, Tavemier e Fromentin, 2011)

#### ✓ Reabsorção óssea na mandíbula

Ao nível da mandíbula, a reabsorção óssea afeta igualmente o osso cortical e o osso esponjoso; a perda de altura das cristas resulta num alargamento da mandíbula.

A reabsorção aqui é feita de maneira centrífuga, aumentando cada vez mais o perímetro da arcada mandibular (Atwood, 1963).

➤ 2.3.3 Repercussões do envelhecimento intraoral na morfologia facial

i. Caso do paciente desdentado total

Mac Gregor e Watt compararam a musculatura facial a um cortinado esticado entre a maxila e a mandíbula, e que repousa sobre uma estrutura convexa, constituída pelos dentes e os alvéolos, a que chamaram *dental bulge*, que se traduz em português por protuberância dentária (MacGregor, Watt, & Brown, 1984).

Vários músculos da musculatura do terço inferior da face se cruzam ao nível do módolo (Figura 11): músculo levantador e depressor do ângulo da boca, músculo levantador do lábio superior, músculo levantador do lábio superior e da asa do nariz, músculo orbicular e músculo bucinador (MacGregor et al., 1984).

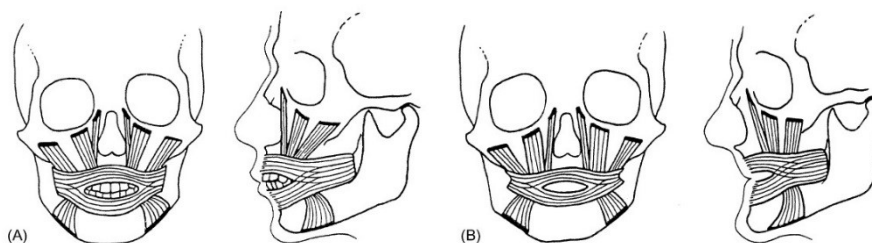


Figura 11- Efeito da perda dentária sobre a musculatura perioral.

Paciente dentado (A) e paciente desdentado (B)

(Adaptada de: MacGregor, Watt e Brown, 1984)

A perda dos dentes, juntamente com a reabsorção do osso alveolar, vão causar o colapso do cortinado facial, por causa da contração não contrariada dos músculos periorais. Esta contração não contrariada dos músculos periorais implica uma deslocação mesial e posterior do módolo (MacGregor et al., 1984).

Como os músculos da expressão facial cruzam o módolo, esta modificação da posição do módolo vai implicar uma distorção destes músculos, que resulta numa modificação evolutiva da morfologia da face, ditada pelo grau de reabsorção das bases ósseas (Sutton, Lewis, Patel & Cawood, 2004).

Conforme descrito por Sutton et al. (2004), esta transformação começa pela redução da largura da comissura labial acompanhada pelo aumento do ângulo nasolabial que ultrapassa o valor médio de 100°, pela inversão dos lábios e pela cavitação das bochechas; os casos de reabsorção mais avançada são acompanhados por uma redução em altura da face inferior e por um aumento da proeminência do queixo. (Figura 12)



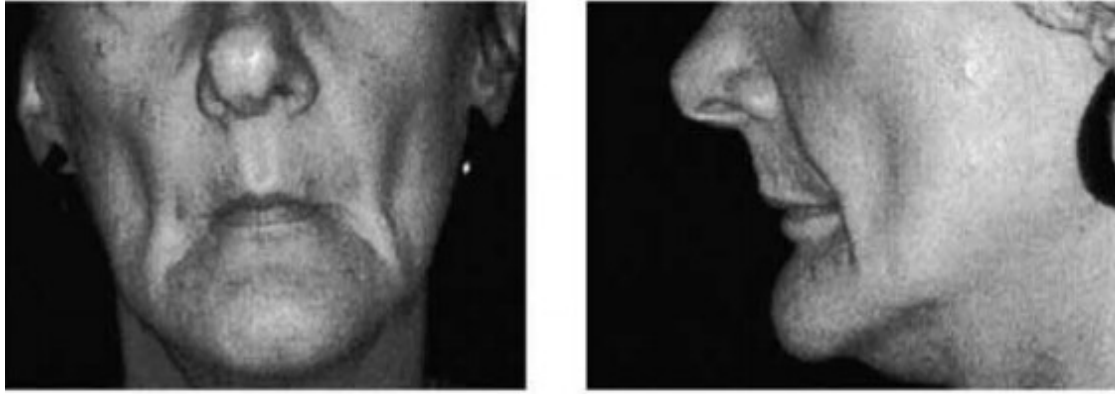

Figura 12- Repercussões da perda dentária sobre a morfologia facial; foto ilustrativa de uma paciente desdentada total não reabilitada.

(Adaptada de Sutton, Lewis, Patel e Cawood, 2004)

## ii. Caso do paciente dentado

### A. O desgaste dentário e a DVO (dimensão vertical de oclusão)

Os dentes vão sofrer ao longo do tempo, um processo de desgaste progressivo da coroa do dente (Guiglia et al., 2010).

Numa revisão sistemática da literatura sobre o desgaste dentário e a morfologia facial, Crothers (1992) afirmou que, consoante os autores, este desgaste dentário pode ou não causar uma modificação da DVO. (a primeira vez que refere no texto/secção uma sigla deverá pôr também por extenso o significado)

Para alguns autores, o desgaste dentário implica uma resposta do organismo que vai compensar a perda de tecido dentário, mantendo constante a DVO (Levartovsky, Matalon, Sarig, Baruch & Winocur, 2015).

A teoria de Dawson (2007) ilustra esse ponto de vista: para o autor, o depósito de cemento radicular ao longo da vida e o crescimento contínuo dos processos alveolares compensam na totalidade a perda de altura causada pela perda de tecido dentário, através do processo de erupção contínua dos dentes.

Para outros autores, a perda severa de tecido dentário é acompanhada por uma redução da DVO, porque os mecanismos fisiológicos de resposta não são suficientes para compensar totalmente a perda de altura resultante da perda de tecido dentário (Krogstad & Dahl, 1985).

B. Repercussões na estética facial do desgaste dentário sem redução da DVO

Um estudo realizado por Crothers & Sandham (1993) sobre pacientes com desgaste dentário severo, que ultrapassa um terço do comprimento da coroa dentária, chegou a conclusão que, mesmo com um desgaste médio de 5mm em altura dos incisivos superiores, e de 3,3mm nos inferiores, a dimensão vertical continuava sem grandes alterações.

Segundo os autores, este desgaste dentário é acompanhado por várias alterações estéticas, entre as quais:

- Modificação na posição dos incisivos inferiores, causada pelo crescimento dentoalveolar: os incisivos inferiores e os tecidos de suporte naquela zona vão sofrer uma migração no sentido apico-incisal, ficando cada vez mais expostos esteticamente;
- Redução do *overjet* e do *overbite* anterior através de uma rotação palatina das coroas dentárias na zona ântero-superior, a qual causa uma verticalização do mesmo, tendo como resultado uma tendência a mordida em topo/topo na zona anterior;
- Posicionamento anterior da mandíbula, que vai contribuir para a oclusão topo/topo na zona anterior;
- Redução do ângulo goníaco;
- Aumento do comprimento da mandíbula.

Num outro estudo, Crothers (1991) comparou a morfologia dos tecidos moles da face em indivíduos com e sem desgaste dentário avançado, chegando à conclusão que o desgaste dentário tem uma implicação na estética facial, através das modificações causadas nos lábios: o lábio superior torna-se mais achatado e mais comprido, o lábio inferior torna-se mais curto.

O autor constatou que o contacto labial é feito numa posição mais baixa, expondo desta forma cada vez mais os dentes mandibulares e escondendo os dentes maxilares (Crothers, 1991).

C. Repercussões na estética facial do desgaste dentário com redução da DVO

Num artigo publicado no *International Journal of Prosthodontics*, Orenstein et al. (2015) escreveram que na literatura, a maior parte dos estudos sobre a modificação da altura do terço inferior da face abordaram esta modificação de um ponto de vista ortodôntico/ortognático, não contemplando a influência da modificação da DVO sobre esta modificação.

Foi nesse artigo que Orenstein et al. publicaram os resultados do estudo efetuado, onde um dos objetivos era determinar se o aumento da DVO era ou não acompanhado por uma modificação da altura da face inferior (Orenstein et al., 2015).

A conclusão à qual chegaram os autores é que um aumento de 1mm na altura da DVO, ao nível do pin do articulador, traduz-se num aumento de 0,63mm na altura da face inferior (Orenstein et al., 2015).

Por essa razão, parece lógico extrapolar e afirmar que a redução de 1mm implicaria uma redução de 0,63mm na altura da face inferior.

Em suma, no caso do desgaste dentário acompanhado por uma perda de DVO, para além das modificações descritas por Crothers (1991), este desgaste é acompanhado por uma redução da altura da face inferior, cuja extensão depende da amplitude da perda de DVO.

### **3: Compensação das consequências do envelhecimento** **atuando ao nível intraoral**

#### 3.1: O paciente desdentado total

##### ➤ 3.1.1: Determinação da DVO

A determinação da DVO é uma etapa crítica e delicada na reabilitação oral do paciente desdentado total.

Independentemente do tipo de reabilitação escolhido, prótese fixa sobre implantes ou prótese removível, a determinação da dimensão vertical representa um desafio para o profissional.

Millet, Leterme, Jeannin & Jaudoin (2010) descreveram as várias técnicas para a determinação da DVO, chegaram à conclusão que nenhuma destas técnicas por si é matematicamente correta, afirmaram que é necessário aplicar as várias técnicas em simultâneo para conseguir uma mediação correta da DVO e aconselharam a aplicação de testes para confirmar as medidas escolhidas.

##### i. Técnicas para a determinação direta da DVO

Tal como indicado no título, estas técnicas permitem determinar diretamente a DVO, através da deglutição, da estética facial, do *feedback* do paciente ou do uso de acessórios.

##### A. Determinação através da deglutição

Millet et al. (2010) mencionaram várias técnicas que utilizam a deglutição como meio para a medição da DVO; segundo os autores, a DVO determinada pela utilização da deglutição é reprodutível e a medição obtida é ligeiramente superior às obtidas através da DVR.

Entre as várias técnicas, as duas mais utilizadas são as de Malson e de Shanahan.

##### a. Técnica de Malson

Malson (1960) elaborou uma técnica para avaliar a DVO, através da observação dos movimentos da cartilagem tiroide nos pacientes que não apresentam uma deglutição atípica.

→No caso da DVO ser adequada, na altura da deglutição, a cartilagem tiroideia se movimenta em dois tempos: subida-descida.

→No caso da DVO ser sobreavaliada, na altura da deglutição, o paciente sente necessidade de inclinar a cabeça para a frente e a cartilagem tiroideia movimenta-se em três tempos: subida-pausa-descida.

→No caso da DVO ser subavaliada, na altura da deglutição, o paciente sente necessidade de interpor a língua entre as cerdas/dentes para engolir.

#### b. Técnica de Shanahan

Shanahan (2004) descreveu a técnica para determinar e registrar a DVO com os blocos de cera, através da deglutição.

Após o ajuste do bloco de cera superior (conforme os critérios estéticos) e do bloco de cera inferior (através de uma determinação aproximada da DVO), removem-se 3mm em altura do bloco de cera inferior e coloca-se um cone de cera rosa na zona dos 35-36 e outro na zona 45-46.

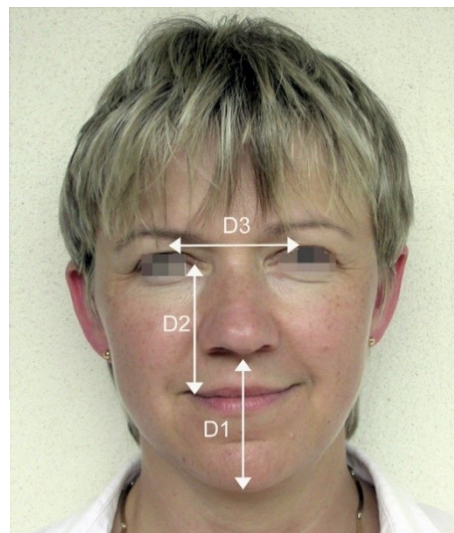
Pede-se ao paciente para engolir várias vezes a saliva, com objetivo de esmagar os cones de cera até “a DVO natural e fisiológica”. (Shanahan, 2004)

#### B. Determinação através da estética facial

Segundo Millet et al. (2010), existem na teoria proporções constantes na estrutura facial, que não variam entre os indivíduos. Na prática, os autores consideram que estas técnicas são aproximativas, porque utilizam pontos de referência cutâneos que podem ser influenciados pelos músculos da mímica facial. (Figura 13)

Figura 13- Exemplo de proporções constantes nas estruturas faciais:  $D1=D2=D3$ .

(Adaptada de Millet et al., 2010)



→Segundo Boyanov (1970), a distância que separa as comissuras labiais no repouso é igual à distância que separa o ponto labial superior do *gnátio*, quando o paciente está na DVO.

### C. Determinação através da opinião do paciente

Mish (2000) sugeriu basear o acerto da altura dos blocos de cera e a determinação da DVO no *feedback* do paciente, o qual vai fornecer ao profissional de saúde uma zona de conforto, onde terá que ser incluída a DVO.

### D. Determinação através de técnicas associadas a acessórios

Como exemplo dessas técnicas, Millet et al. (2010) mencionaram no seu artigo a técnica de Hurst, de Boss, de Swensen, de Sears, de Ann, de Turner, de Tueller, as técnicas associadas à eletromiografia e as técnicas associadas aos estudos cefalométricos.

#### ii. Técnicas para a determinação indireta da DVO

A determinação da DVO pode ser obtida a partir da DVR (dimensão vertical de repouso) ou através da dimensão vertical fonética (Millet et al., 2010).

#### A. Determinação através da DVR

Neste caso, a DVO é obtida pela fórmula seguinte:

$DVO = DVR - ELO$ , onde DVO é a dimensão vertical de oclusão, DVR é a dimensão vertical de repouso, ELO é o espaço livre de oclusão (Millet et al., 2010).

Por essa razão, a primeira etapa para determinar a DVO usando este método é a determinação da DVR; a segunda etapa é a determinação do ELO.

#### a. Etapa 1 - Determinação da DVR

Jacob (1998) afirmou que não existe nenhum teste que possa determinar por si só, de forma exata, a DVR, mas a aplicação de vários testes permitirá de chegar muito perto.

Por esta razão, Millet et al. (2010) recomendaram a realização simultânea dos vários testes, a eliminação das medições extremas e a utilização da média das restantes medições como DVR fisiológica.

→ Técnica do compasso de Willis

Willis fundamentando-se na observação de pacientes dentados, definiu que a “distância do canto externo do olho até a comissura labial, seria igual à distância do ponto subnasal ao *gnátio*”. Nesta posição, o paciente estaria em DV, que inclui o espaço funcional livre. (Figura 14)

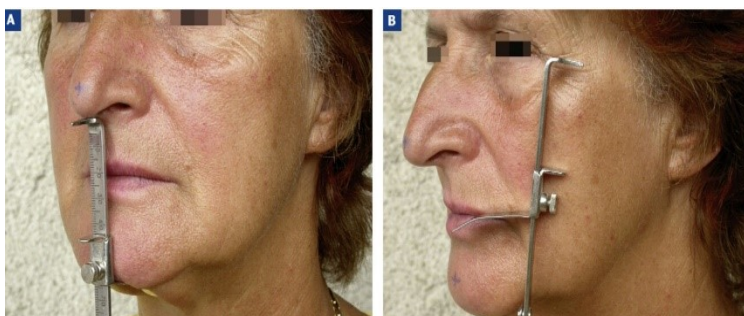


Figura 14- Utilização do compasso de Willis.

(Adaptada de Millet et al., 2010)

**Através de uma régua com um cursor ajustável, idealizada pelo próprio autor e denominada compasso de Willis, regista-se a distância do canto externo do olho, até a comissura labial e diminui-se, arbitrariamente, cerca de 3 a 4 mm equivalentes ao espaço funcional livre para se estabelecer a altura na qual a reabilitação será realizada (Willis, 1935).**

→ Teste de Smith

Colocar um pouco de água na boca do paciente, e pedir para deixar a água na boca durante 2 minutos antes de engolir.

A mandíbula se encontra na DVR passado os 2 minutos, assim como diretamente após a deglutição (Smith, 1958).

→ Respiração não forçada

Fish (1964) considera que a mandíbula se encontra na DVR no fim da expiração não forçada.

Por isso, Millet et al. (2010) sugerem que se solicite ao paciente que inspire pelo nariz e que expire pela boca várias vezes seguidas, para registrar a DVR no final da expiração.

Millet et al. (2010) afirmam que esta técnica é contraindicada nos pacientes que têm uma respiração bucal, porque pode induzir em erro nesses casos.

→ Técnica fonética

McCord considera que a mandíbula se encontra muito próxima da DVR depois da pronúncia do fonema M (McCord & Grant, 2000).

Por isso, Millet et al. (2010) sugerem pedir ao paciente para dizer várias vezes seguidas palavras como “Emma” ou “Mãe”.

→ Eletromiografia dos músculos mastigatórios

A mandíbula se encontra na DVR quando os masséteres e os músculos temporais anteriores apresentam o mínimo de atividade no eletromiograma (Michelotti, Farella, Vollaro & Martina, 1997).

b. Etapa 2 – Determinação do ELO

Millet et al. (2010) afirmam que muitos autores, como Johnson, Thompson, Pleasure, Shannahan, Boss e Carlsson, consideram que um ELO entre 2 a 4 mm é o mais indicado para a maioria dos pacientes.

Para saber escolher entre o limite inferior ou o limite superior deste intervalo, Millet et al. (2010) se baseiam no trabalho de Kleinfinger (1976) para explicar que tem que se ter em consideração o facto que o ELO é influenciado por vários fatores:

- Sexo: ELO maior nos homens;
- Idade: ELO reduzido com a idade, por causa da mudança de postura da cabeça que vai se inclinar para a frente, devido à lassidão ligamentar;
- Classe de Angle: ELO exagerado na classe II e reduzido na classe III;
- Fatores que influenciam a DVR: Todos os fatores que influenciam a DVR podem influenciar o ELO.

B. Determinação através da dimensão vertical fonética

Millet et al. (2010) consideraram que a determinação da DVO através da DVR só serve para dar uma aproximação da DVO verdadeira, por duas razões:

- Presença de vários fatores que podem influenciar a DVR e o ELO;
- A DVR utilizada é uma média das diferentes medições da DVR efetuadas através das várias técnicas supramencionadas.



Para ter uma medição da DVO mais precisa, o processo deve ser completado pela dimensão vertical fonética, por causa da invariabilidade do espaço livre mínimo na altura da pronúncia do fonema S (Millet et al., 2010).

A existência deste espaço de inoclusão durante a fala, chamado espaço livre fonético, é essencial para a pronúncia ser realizada corretamente; este espaço é situado dentro dos limites do ELO (Millet et al., 2010).

→ Técnica verticêntrica de Pound

A técnica verticêntrica de Pound ilustra o método de determinação da DVO a partir da dimensão vertical fonética (Pound, 1977).

\* Primeiro é realizado o ajuste da maquete de cera superior conforme os seguintes critérios:

- Paralelismo com a linha bipupilar no plano frontal;
- Paralelismo do plano oclusal com o plano de Camper no plano sagital;
- Altura do bloco de cera na zona anterior é determinada pelo contacto suave entre o mesmo e o lábio inferior na altura da pronúncia do fonema F ou V.

\* Depois dessa fase é realizado o acerto da maquete inferior:

- A altura da parte anterior da maquete inferior é fixada de maneira a conseguir pronunciar corretamente o S.
- A altura da parte posterior é ditada pelo paralelismo entre o plano oclusal e o plano de Camper.

\* A DVO é obtida pelo contacto entre as duas maquetes em RC (relação cêntrica).

➤ 3.1.2 Restauração do suporte perdido dos tecidos moles da face

A gravidade da perda de suporte é um elemento chave na planificação da reabilitação do desdentado total, pelo facto que uma prótese removível, implanto-retida ou não, possibilita a criação de um suporte labial muito mais extenso do que uma ponte aparafusada sobre os implantes/pilares, ou uma prótese híbrida aparafusada aos implantes/pilares (Boivin, 2013).

Seja qual for o tipo de reabilitação escolhido no caso do paciente desdentado total, a reabilitação protética substituirá o *dental bulge* descrito por Mac Greggor et al. (1984), fornecendo um suporte que vai contrariar a contração dos músculos orofaciais e limitando as implicações estéticas da contração não contrariada destes músculos, a qual se traduz a nível facial pelos aspetos seguintes:

- Redução da largura da comissura labial;
- Aumento do ângulo nasolabial que ultrapassa o valor médio de 100°;
- Inversão dos lábios;
- Cavitação das bochechas.

Millet et al. (2010) descrevem uma técnica que permite, durante a consulta das impressões definitivas, a determinação do suporte labial adequado para o lábio superior, assim como a transmissão dessa informação de uma maneira muito clara ao protésico.

Esta técnica requer a utilização de um papilómetro, que é um aparelho para medir a altura dos lábios (Figura 15). O papilómetro apresenta uma aba perpendicular ao corpo do instrumento, a qual vai repousar na papila incisiva (Millet et al., 2010).

Para conseguir visualizar o suporte labial adequado, Millet et al. (2010) aconselham revestir a face vestibular do papilómetro com um silicone de alta consistência e moldar o silicone de maneira a ter o ângulo nasolabial próximo de 100° e assegurar um suporte labial adequado. O bordo inferior do silicone é cortado ao nível pretendido do bordo inferior da futura maquete de cera superior. (Figura 15)

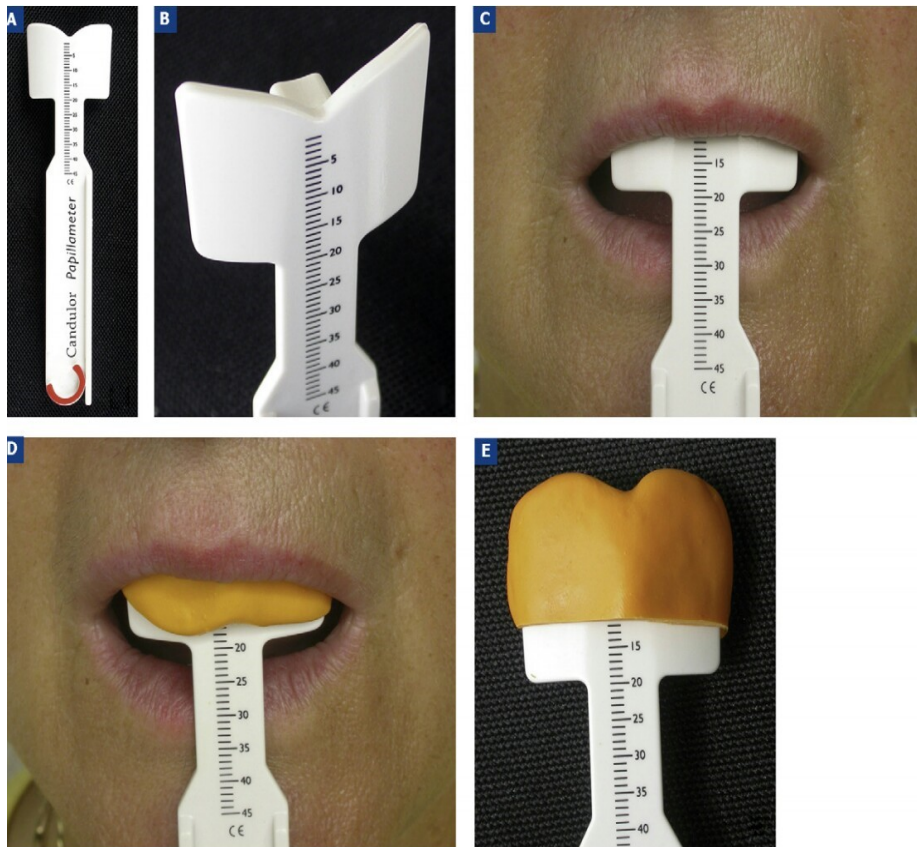


Figura 15- Utilização do papilómetro:

O papilómetro (A) apresenta na ponta uma aba que deve repousar na papila incisiva (B). Em vestibular apresenta graduações que servem para medir o comprimento do lábio superior (C). Colocação de silicone com a espessura desejada para ter um suporte labial adequado (D). Corte do silicone ao nível do bloco de cera na zona anterior (E).

(Adaptada de Millet et al., 2010)

A utilização do papilómetro, previamente modificado pelo médico dentista, no modelo de gesso vai possibilitar a confecção do vestibulo da maquete superior de maneira a fornecer o suporte labial ideal. (Figura 16)

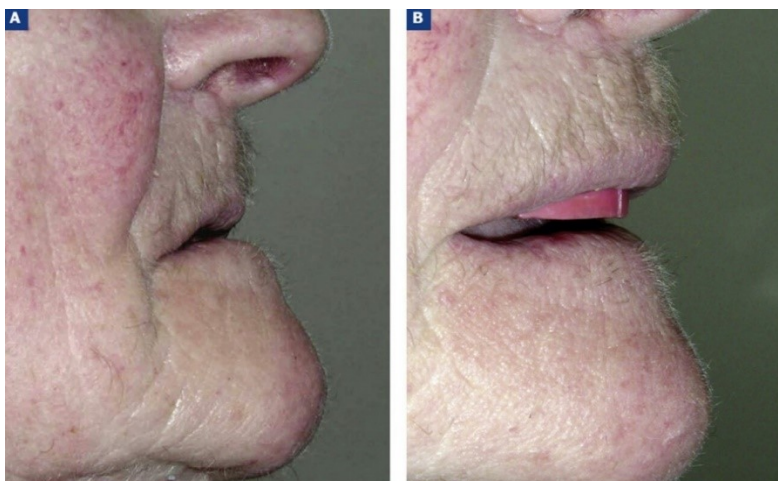


Figura 16- Efeito do suporte labial sobre o ângulo nasolabial;

Ângulo nasolabial aumentado por falta de suporte labial (A).

Ângulo nasolabial corrigido pelo suporte labial (B).

(Adaptada de Millet et al., 2010)

### 3.2: O paciente dentado

Carlsson & Magnusson (1999) afirmam que "o desgaste dos dentes é um processo natural que normalmente não requer tratamento específico. Mesmo pacientes com desgaste dentário mais extenso não requerem necessariamente reabilitação oral se a adaptação for boa".

#### ➤ 3.2.1 Determinação do espaço protético disponível

No caso onde o médico dentista é confrontado com uma situação de desgaste dentário que apresenta implicações na estética facial, a primeira etapa na reabilitação é a determinação se o desgaste dentário apresentado pelo paciente é acompanhado ou não por uma redução da DVO; isto é um elemento decisivo na abordagem da compensação do desgaste dentário, porque vai determinar o espaço disponível para as futuras restaurações, a resistência e a retenção das mesmas (Johansson, Johansson, Omar & Carlsson 2008).

O espaço protético disponível é determinado comparando a DVO que o paciente apresenta, em MIC (posição de intercuspidação máxima) ou em RC (relação cêntrica) conforme as indicações do caso, com a DVO obtida através das várias técnicas de determinação da DVO anteriormente descritas.

Só depois desta etapa que o médico dentista pode começar a planificar a reabilitação oral, de maneira a minimizar as repercussões estéticas do desgaste oclusal, dependente da extensão do desgaste: localizado ou generalizado.

➤ 3.2.2 Técnicas de reabilitação do desgaste dentário localizado anteriormente

i. No caso de existir pouca discrepância entre RC e MIC

Johansson et al. (2008) basearam-se nos princípios elaborados por Dahl, Krogstad & Karlsen (1975) para descrever uma técnica de reabilitação do desgaste localizado anteriormente através da intrusão forçada do setor anterior e a extrusão do setor posterior.

Para conseguir a intrusão forçada do setor anterior e a extrusão do setor posterior, depois da determinação da DVO pretendida, Johansson et al. (2008) explicaram que é necessário ter um stop anterior da mordida à altura da DVO pretendida, através de uma placa removível de cromo-cobalto, de coroas provisórias ou de restaurações palatinas em resina composta ao nível dos dentes ântero-superiores. (Figura 17)

Este stop anterior vai permitir a extrusão dos dentes posteriores ao longo de alguns meses; assim que a oclusão estiver estabelecida com os contactos adequados na zona posterior, procede-se à realização da reabilitação da zona anterior (Johansson et al., 2008).

Com esta técnica, evita-se uma intervenção desnecessária nos dentes posteriores para criar o espaço necessário para a reabilitação da zona anterior.

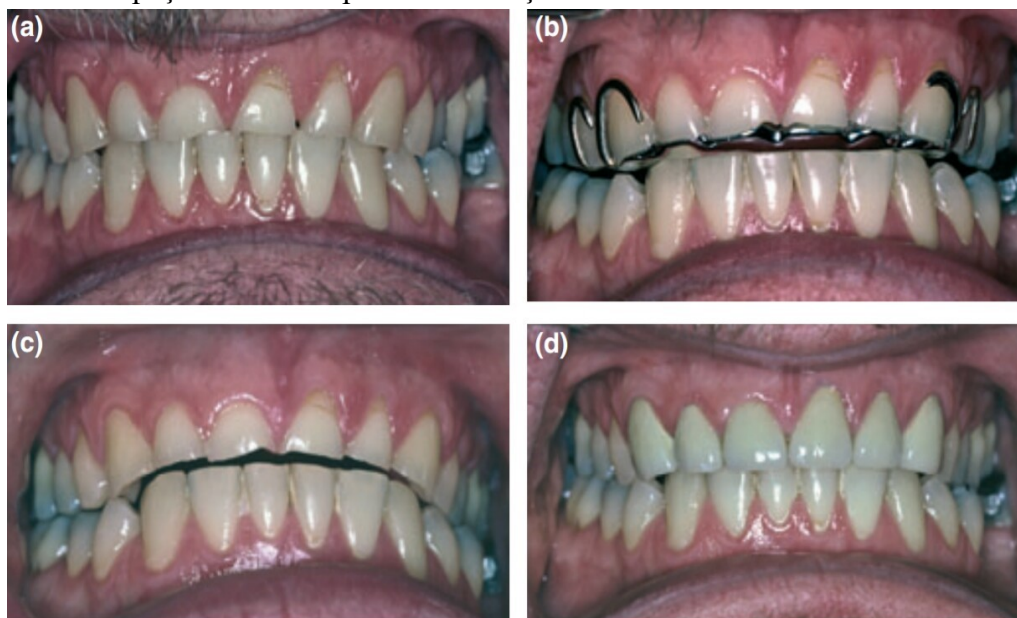


Figura 17- Caso ilustrativo da técnica de Dahl; Desgaste localizado na zona anterior (A). Utilização durante 2 meses de um aparelho removível com 2 mm de espessura (B). Espaço criado na zona anterior passado 2 meses (C). Reabilitação protética da zona ântero-superior. (D).

(Adaptada de Johansson et al., 1994)

ii. No caso de existir uma discrepância considerável entre RC e MIC

Segundo Johansson et al. (2008), quando existe uma discrepância horizontal acentuada entre RC e MIC, a determinação da DVO a utilizar na futura reabilitação, quando baseada na RC, vai permitir a criação de um espaço protético em palatino da zona anterosuperior, suficiente para a reabilitação desta zona. (Figura 18)

A criação deste espaço deve-se ao facto que, para o deslizamento da MIC a RC, a mandíbula desloca-se distalmente; esta deslocação distal da mandíbula, associada a um eventual aumento da DVO, vai possibilitar a reabilitação da zona anterior (Johansson et al., 2008).

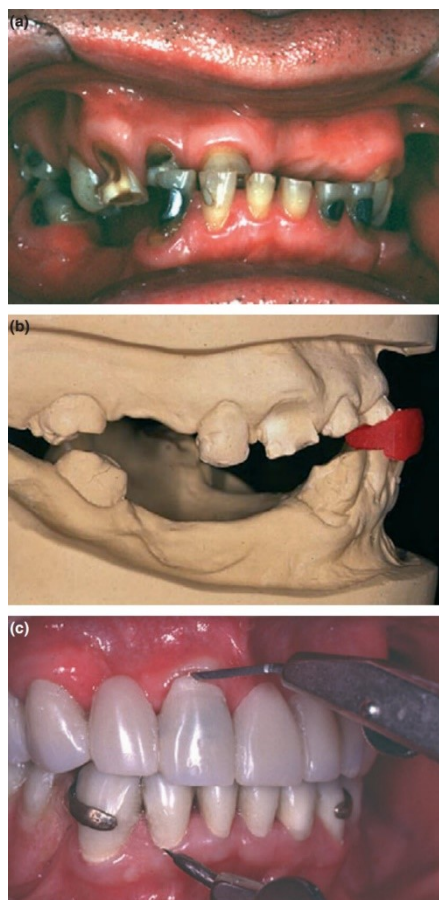


Figura 18- Caso ilustrativo de discrepância exagerada entre RC e MIC; Oclusão habitual (A). Registo da DVO em RC. Reabilitação protética (C).

(Adaptada de Johansson et al., 2008)

➤ 3.2.3: Técnicas de reabilitação do desgaste dentário generalizado

Conforme descrito por De Boever, Carlsson & Klineberg (2000), antes de se iniciar a reabilitação oral do paciente que apresente um desgaste dentário generalizado, o médico dentista deve avaliar se esse desgaste dentário é acompanhado de sintomatologia de disfunção temporomandibular; se for esse o caso, tratar essa disfunção, de forma a reduzir a sintomatologia e reestabelecer a função normal da articulação temporomandibular.

Numa revisão sistemática das opções terapêuticas do desgaste dentário, Muts, Van Pelt, Edelhoff, Krejci & Cune (2014) chegaram à conclusão que não existe uma evidência científica suficientemente forte para tirar conclusões, mas definiram cinco etapas críticas na reabilitação do paciente com desgaste dentário generalizado:

- i. Estudo do caso através do encerramento diagnóstico;
- ii. Metodologia adequada no estabelecimento da oclusão;
- iii. Metodologia adequada no estabelecimento da dimensão vertical;
- iv. Realização de restaurações minimamente invasivas e esteticamente satisfatórias;
- v. *Follow-up* adequado no tempo.

i. Estudo do caso através do encerramento diagnóstico

Para Muts et al. (2014), a realização do encerramento diagnóstico é uma condição essencial para uma reabilitação bem-sucedida, por vários motivos:

- Facilita a comunicação com o paciente;
- Facilita a comunicação com o protésico;
- Permite uma visualização e planificação das intervenções a realizar, assim como do resultado final do trabalho numa fase onde ainda é possível fazer modificações;
- Permite a obtenção de modelos que podem servir de base para as restaurações provisórias ou definitivas.

ii. Metodologia adequada no estabelecimento da oclusão

Muts et al. (2014) aconselham o uso da RC como base do posicionamento da oclusão na futura reabilitação, por causa da sua reprodutividade, assim como pelo facto das modificações oclusais feitas a partir dessa referência não causarem, de uma forma geral, repercussões negativas ao nível da articulação temporo-mandibular.

iii. Metodologia adequada no estabelecimento da DVO

Depois da fase de determinação da DVO a ser usada na futura reabilitação, a DVO deve ser testada antes da realização de qualquer reabilitação definitiva, caso do ELO seja inferior a 2 ou 3 mm, para se poder avaliar o resultado final do tratamento, assim como a reação do paciente à modificação da DVO (Muts et al., 2014).

Para a realização do teste, Muts et al. (2014) consideram duas hipóteses: uma goteira oclusal removível, ou restaurações provisórias em resina composta, mas preferindo o método fixo, por ser mais previsível; em relação à duração, os autores preconizam um período não inferior a um mês.

iv. Realização de restaurações minimamente invasivas e esteticamente satisfatórias

Conforme descrito por Muts et al. (2014), uma reabilitação minimamente invasiva implica procedimentos restaurativos com um desgaste mínimo de tecido dentário saudável, possíveis através do uso da dentisteria adesiva.

Visto que muitas vezes o esmalte remanescente encontra-se reduzido pelo desgaste, recomenda-se o uso de um sistema adesivo tipo *etch-and-dry*, que apresenta valores de adesão do material resinoso à dentina mais elevados, em comparação a um sistema tipo *etch-and-rinse* (Kimmes, Barkmeier, Erickson & Latta, 2010).

Para ser esteticamente satisfatória, Muts et al. (2014) consideram que a reabilitação oral deve restaurar a harmonia das proporções dos dentes, da linha de sorriso, da posição dos bordos incisais e do plano oclusal.

Em relação ao material para a realização das restaurações, Muts et al. (2014) consideram ambas as resinas compostas e as cerâmicas de dissilicato de lítio como opções válidas.

Para optar entre restaurações em resina composta diretas ou indiretas, Jaeggi, Grüniger & Lussi (2006) basearam-se no valor do aumento da DVO, afirmando que um aumento superior a 2mm dificulta tecnicamente a realização de restaurações diretas.

v. Follow-up adequado no tempo

Para Muts et al. (2014), um *follow-up* adequado implica o uso de uma goteira noturna para proteger os dentes dos efeitos negativos das eventuais para-funções, assim como o seguimento regular no gabinete para despistar eventuais modificações da oclusão com o passar do tempo.



#### **4: Compensação das consequências do envelhecimento atuando ao nível dos tecidos moles na zona perioral**

Carruthers & Carruthers (2016) afirmaram que para conseguir restaurar a harmonia de uma face envelhecida, é preciso combinar varias modalidades de tratamento:

- Os produtos de preenchimento para restaurar o volume perdido e o suporte dos tecidos moles;
- As neurotoxinas para controlar a contração muscular e os movimentos;
- Terapia com laser ou com luz pulsada para melhorar a textura e a pigmentação da pele;
- Terapia com radiofrequências ou com ultrassons para melhorar a firmeza da pele.

Esse último capítulo vai-se focar na análise das possíveis indicações da BoNT (neurotoxina botulínica) e dos produtos de preenchimento pelo médico dentista, por serem duas técnicas mais facilmente aplicáveis no quadro de uma clínica dentária.

Sundaram et al. (2016) explicou os benefícios terapêuticos dos produtos de enchimento e da toxina botulínica na estética facial, baseando-se nas recomendações do “*Global Aesthetics Consensus Group*”:

- A aplicação de produtos de preenchimento permite uma restauração de volume tecidular perdido, melhora os contornos faciais e atenua as dobras;
- A injeção de toxina botulínica atenua as rugas faciais resultantes da hiperatividade muscular, através da compensação parcial ou completa da contração dos músculos em questão.

Embora os mecanismos de ação nos dois casos pareçam distintos à primeira vista, os autores afirmam que existe uma forte interação entre eles, fundamentando essa afirmação no facto da perda de volume tecidular ter uma implicação direta na atividade muscular (Sundaram et al., 2016).

Carruthers & Carruthers (2016) afirmaram que a inibição da atividade muscular desacelera a absorção do material de preenchimento injetado, contribuindo para prolongar o seu efeito ao longo do tempo.

Por estas razões, o “*Global Aesthetics Consensus Group*” considerou que existe uma sinergia na ação dos dois fármacos e recomenda o uso combinado das duas técnicas em simultâneo, para otimizar o resultado estético (Sundaram et al., 2016).

#### 4.1: Neurotoxina botulínica (BoNT)

##### ➤ 4.1.1: Princípios biológicos da ação da BoNT

Numa revisão sistemática sobre a aplicação da BoNT na prática clínica e cosmética, Carruthers et al. (2013) explicam que a BoNT é produzida por uma espécie de bactérias anaeróbicas: *Clostridium botulinum*. Existem várias estirpes de *Clostridium botulinum*, que produzem sete serotipos de BoNT, denominados BoNT A a G.

O organismo humano só é suscetível à ação de cinco dos sete serotipos produzidos, sendo a BoNT tipo A o serotipo mais ativo nos humanos; essa ação da BoNT no organismo não é definitiva, conforme afirmado por Flynn numa publicação em 2010, onde delimitou a ação da BoNT no quadro da estética facial a um intervalo entre 3-6 meses. O tratamento começa a ter efeito pelo 3º-4º dia após aplicação, atingindo o pico em 2 semanas (Flynn, 2010).

Em relação ao mecanismo de ação da BoNT no organismo humano, Carruthers et al. (2013) explicam que a BoNT causa uma paralisia muscular no sítio da injeção por desnervação muscular química ao nível da junção neuromuscular.

Essa desnervação deve-se ao facto da BoNT se ligar no sítio da injeção aos recetores pré-sinápticos, para os quais ela apresenta uma forte afinidade; a BoNT é incorporada na célula e cliva uma proteína de membrana responsável pela exocitose da Acetilcolina (Carruthers et al., 2013).

Flynn (2010) explicou que, passado o período de 3-6 meses, a inervação muscular normal é reestabelecida ao nível da junção neuromuscular e o músculo recupera a sua capacidade de contração normal.

##### ➤ 4.1.2: Fórmulas disponíveis da BoNT

A BoNT tipo A (BoNTA) é o único serotipo de BoNT indicado para intervenções estéticas (Carruthers et al., 2013).

Nos Estados Unidos de América, das fórmulas licenciadas pela Food and Drug Administration para uso medicinal, as mais usadas no quadro da estética facial são:

onabotulinumtoxinA (BoNTA-ONA), abobotulinumtoxinA (BoNTA-ABO) e incobotulinumtoxinA (BoNTA-INCO) (Carruthers et al., 2013).

Os nomes comerciais variam, os mais conhecidos são apresentados na figura 19:

Country	OnabotulinumtoxinA	AbobotulinumtoxinA	IncobotulinumtoxinA	Other BoNTA
United States	Botox Cosmetic	Dysport	Xeomin	
Canada	Botox Cosmetic	Dysport	Xeomin	
Mexico	Botox Cosmetic	Dysport	Xeomin	
United Kingdom	Vistabel	Azzalure	Bocouture	
France	Vistabel	Azzalure	Bocouture	
Spain	Vistabel	Azzalure	Bocouture	
Germany	Vistabel	Azzalure	Bocouture	
Italy	Vistabel		Bocouture	
Brazil		Dysport	Bocouture	Prosigne (CBTX-A)
China				Esthetox (CBTX-A)
South Korea	Botox Cosmetic		Xeomin	Neuronox/Meditoxin
Russia				Lantox
Peru				Redux

Figura 19- Nomes comerciais de BoNTA no mercado mundial.

(Adaptada de Carruthers et al., 2013)

Embora essas fórmulas tenham o mesmo mecanismo de ação, elas apresentam um peso molecular diferente, assim como umas propriedades diferentes em relação à difusão tecidual, à potência do efeito e à conservação, conforme descrito na figura 20:

	OnabotulinumtoxinA	AbobotulinumtoxinA	IncobotulinumtoxinA
Brand Name	BOTOX, BOTOX Cosmetic, Vistabel, Vistabex	Dysport, Reloxin, Azzalure	Xeomin, Bocouture
Manufacturer	Allergan, Inc.	Ipsen	Merz Pharmaceuticals
Serotype & Strain	A—Hall Strain	A—Ipsen Strain	A—Hall Strain
Complex molecular weight, kD	900	~500–900	150
Unit activity in relation to onabotulinumtoxinA	1:1	1:2–1:4	1:1
Stabilization	Vacuum-dried	Lyophilized	Lyophilized
Storage before reconstitution	Refrigerated (2–8°C)	Refrigerated (2–8°C)	Three storage options: Room temperature (20–25°C) Refrigerated (2–8°C) Frozen (–20 to –10°C)
Shelf life before reconstitution	36 months	Not specified	36 months
After reconstitution	Store refrigerated for up to 24 hours	Store refrigerated for up to 4 hours	Store refrigerated for up to 24 hours
Packaging (U/vial)	100 or 50	300	100 or 50

Figura 20- Comparação das características entre diferentes fórmulas de BoNTA

(Adaptada de Carruthers et al., 2013)

➤ 4.1.3 BoNT e a estética facial

“O que começou por ser um tratamento simples para linhas glabélares tornou-se numa ferramenta flexível capaz de produzir mudanças dramáticas em quase todas as áreas da face.” (Carruthers et al., 2013).

Para ilustrar a aplicação de BoNT na redução dos sinais de envelhecimento do terço médio e inferior da face, o presente trabalho vai-se basear nas recomendações do Consenso Internacional sobre o uso da BoNTA (neurotoxina botulínica tipo A) na estética facial, descritas por Asher et al. (2010).

As recomendações foram elaboradas para um produto que está disponível em Portugal, BoNTA-ABO, regulado pela Infarmed desde 2010 e comercializado pela companhia farmacêutica Gladelma com o nome Azzalure®, e pela Ipsen com o nome Dysport™, ambos referidos na literatura com o termo BoNTA.

A dosagem de Azzalure® e Dysport™ é baseada numa unidade chamada “Speywood Unit”, por causa da companhia que desenvolveu originalmente este produto: Speywood Biopharm LTD. Por esta razão, se usar outro tipo de BoNT, as mesmas dosagens não poderão ser aplicadas (Asher et al., 2010).

Na abordagem do envelhecimento do terço médio e inferior da face, vão ser consideradas as recomendações do consenso internacional descritas por Asher et al. (2010) que abrangem os elementos seguintes: a preparação do produto, a escolha do material para administração, as rugas perinasais e a ponta descaída do nariz, as rugas periorais, a queda das comissuras labiais e as linhas de marioneta.

i. A preparação do produto

**A preparação do produto a injetar deve ser feita de maneira a ter uma concentração final de 200 s.U/ml, que é a concentração mais estudada na literatura. Essa concentração é obtida através da incorporação do pó de uma unidade Speywood em solução de 0.9% de cloreto de sódio livre de conservantes. (Asher et al., 2010)**

**A utilização do volume recomendado de cada um dos produtos vai resultar numa mesma concentração para todas as unidades Speywood e garante tanto a consistência como a previsibilidade dos resultados; por exemplo, o volume**

**indicado é: Azzalure (125 s.U)→0.63 ml; Dysport (300 s.U)→ 1.5 ml; Dysport (500 s.U)→ 2.5 ml. (Asher et al., 2010)**

ii. A escolha do material para administração

**Uma seringa do tipo seringa para insulina, com graduações de 0.01ml ou 10 s.U foi especialmente concebida para a preparação e a administração de Azzalure. Em relação à agulha, recomenda-se a utilização de uma agulha 30G, de 13 mm de comprimento. A agulha deve ser dividida em 3 terços em comprimento, e essa divisão vai servir como referência para a profundidade da injeção. (Asher et al., 2010)**

iii. As rugas perinasais e a ponta descaída do nariz

Conforme descrito por Asher et al. (2010), as rugas perinasais são uma consequência direta da contração repetitiva dos músculos da mímica facial. A queda da ponta do nariz pode ser atribuída a um aumento na atividade do músculo depressor do septo nasal. A injeção de BoNTA vai contrariar a hiperatividade desses músculos, atenuando as rugas perinasais e a queda da ponta do nariz, dando a face do paciente um ar mais jovem (Asher et al., 2010).

A. Pontos de injeção, dosagem e técnica

• Para as rugas perinasais (Figura 21)

- Volume: 5–10 s.U de produto por cada local de injeção, num total de 10-20 s.U.
- Local de injeção bilateral, 1 cm acima do bordo lateral de cada narina.
- Agulha perpendicular à superfície, fazendo um ângulo de 45° com o osso nasal.
- Injeção muito superficial, de maneira a criar uma pápula visível (Asher et al., 2010).

• Para levantar a ponta do nariz

- Volume: 10 s.U de produto.

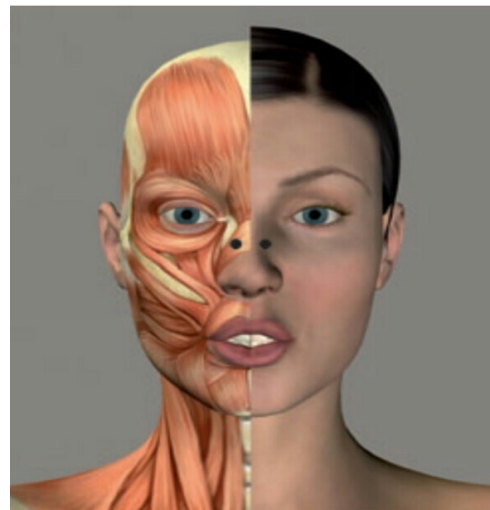


Figura 21- Pontos de injeção de BoNTA para tratamento das rugas perinasais.

(Adaptada de DeMaio e Rzany, 2007)

- Local de injeção: na base da columela.
- Agulha perpendicular à superfície.
- Injeção profunda, até o terço médio da agulha (Asher et al., 2010).

#### B. Complicações e precauções

- Intervenção nas rugas perinasais

A injeção deve ser superficial de maneira a evitar equimoses e evitar injeções dentro do músculo levantador do lábio superior ou da asa do nariz, que possam causar uma ptose do lábio superior (Asher et al., 2010).

- Intervenção para levantar a ponta do nariz

Nesta intervenção, a complicação mais relatada é a dor que acompanha a injeção.

A ptose do lábio superior só surge quando há uma paralisia excessiva do músculo depressor do septo nasal (Asher et al., 2010).

#### iv. As rugas periorais

Segundo Asher et al. (2010), “as rugas verticais perpendiculares ao lábio superior e inferior podem ser tratadas só com injeções de BoNTA, mas é aconselhável combinar essa terapia com uma injeção de produto de preenchimento, de maneira a não perder o contorno do filtro labial.”.

#### A. Pontos de injeção, dosagem e técnica (Figura 22)

- Volume: 1-2 s.U de produto por local de injeção, num total de 4-12 s.U; a dose deve ser escolhida em conformidade com a força da contração muscular, da profundidade das rugas e do grau de elasticidade dos tecidos.

- Local de injeção: quatro pontos simétricos no lábio superior, dois no lábio inferior, situados no vermelhão do lábio, formando uma linha paralela ao contorno do lábio. Os pontos laterais devem-se situar na interseção do vermelhão do lábio com a

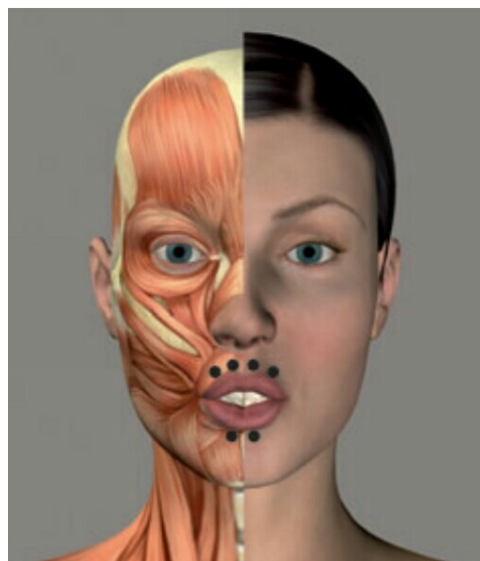


Figura 22- Pontos de injeção de BoNTA para tratamento das rugas periorais.

(Adaptada de DeMaio e Rzany, 2007)

linha vertical que passa pelo bordo lateral da narina, distante pelo menos de 1,5cm das comissuras labiais. Os pontos mesiais devem ser a 1 mm do filtro labial.

- Agulha perpendicular à superfície.

- Injeção intramuscular, superficial, não ultrapassando um terço da agulha (Asher et al., 2010).

#### B. Complicações e precauções

Para evitar complicações, recomenda-se iniciar o tratamento das rugas periorais com uma injeção superficial de uma dose mínima de BoNTA, e ir aumentando gradualmente a dose até atingir o efeito desejado, para evitar um eventual prejuízo funcional ao nível dos lábios, que poderia interferir com a capacidade de falar, beber e comer (Asher et al., 2010).

Os locais de injeção laterais deverão respeitar um afastamento de 1,5 cm das comissuras labiais, para evitar efeitos indesejados, como por exemplo uma assimetria da boca, ou uma queda dos cantos da boca (Asher et al., 2010).

O tratamento ao nível do lábio inferior deve ser evitado sempre que possível, por apresentar mais riscos em termos de complicações (Asher et al., 2010).

#### v. A queda das comissuras labiais e as linhas de marioneta

O tratamento recomendado implica uma combinação entre o uso de produtos de preenchimento e a administração de BoNTA, de forma a otimizar o resultado final do tratamento (Asher et al., 2010).

#### A. Pontos de injeção, dosagem e técnica (Figura 23)

Para a redução da atividade do músculo depressor do ângulo da boca, recomenda-se uma injeção bilateral de BoNTA no músculo em questão (Asher et al., 2010).

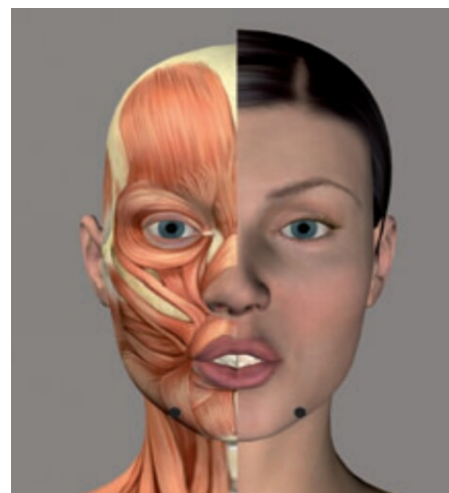

Figura 23- Pontos de injeção de BoNTA para tratamento das linhas de marioneta.

(Adaptada de DeMaio e Rzany, 2007)

- Volume: 5-10 s.U de produto por local de injeção, num total de 10-20 s.U. A dose pode ser ligeiramente aumentada nos casos de uma contração exagerada do músculo em questão.
- Local de injeção: o ponto de injeção deve ser ligeiramente mesial em relação a interseção do prolongamento do sulco nasolabial com a linha de contorno da mandíbula.
- Agulha perpendicular à superfície.
- O músculo deve ser estabilizado entre os dedos do médico antes da injeção intramuscular e a agulha deve penetrar até o terço médio antes da injeção (Asher et al., 2010).

#### B. Complicações e precauções

Para evitar complicações, recomenda-se que se inicie o tratamento com uma injeção superficial de uma dose mínima de BoNTA e ir aumentando gradualmente a dose, até atingir o efeito desejado (Asher et al., 2010).

Uma injeção próxima das comissuras labiais, ou uma dose alta de BoNTA poderiam afetar o músculo levantador do ângulo da boca, causando repercussões na fala, na simetria da boca e na salivação (Asher et al., 2010).



## 4.2 Produtos de preenchimento

### ➤ 4.2.1 Princípios biológicos da ação dos produtos de preenchimento

Conforme descrito por Bass (2015), a aplicação de produtos de preenchimento na face é uma forma de escultura, porque tem como objetivo o acréscimo de volume, a modificação da conformação superficial, a elevação da pele e/ou dos tecidos subjacentes ou o preenchimento de rugas.

Em relação ao tipo de produto de preenchimento a aplicar, existem duas grandes variedades: os produtos reabsorvíveis e os produtos não reabsorvíveis.

Segundo Bass (2015), a aplicação de produtos de preenchimento reabsorvíveis é preferível nos tecidos moles da face, por causa das complicações que podem surgir ao longo do tempo no caso dos produtos não reabsorvíveis, devido ao caráter permanente deste tipo de produtos. Como exemplo dessas complicações, Bass (2015) menciona a degradação do material após subsistência prolongada no organismo e a formação de um bio-film à volta deste tipo de material.

Numa revisão sistemática publicada realizada por Prasetyo, Prager, Rubin, Moretti & Nikolis (2016), os autores afirmam que os produtos de preenchimento dérmicos reabsorvíveis são indicados para a correção da perda de tecidos moles causada pelo envelhecimento e para a correção das rugas e das dobras; e que o HA (ácido hialurónico) é o produto de preenchimento reabsorvível mais utilizado.

Por ser o material de preenchimento mais utilizado em procedimentos de estética facial, o presente trabalho vai focar-se no HA.

➤ 4.2.2 Fórmulas disponíveis de HA

Kabik, Monheit, Yu, Chang, & Gershkovich (2009) numa publicação afirmam que o HA que entra na composição dos produtos injetáveis é de origem animal ou bacteriológica.

Com um pH fisiológico, a molécula de HA, graças à sua forte afinidade pela água, tem a capacidade de dar volume aos tecidos no local de injeção através da ligação com as moléculas de H<sub>2</sub>O (Kabik et al., 2009).

A molécula de HA é modificada por *cross-linking* químico, que modifica as propriedades viscoelásticas do produto, aumentando a resistência ao stress físico e à degradação enzimática pelas hialuronidases presentes no organismo (Kabik et al., 2009).

No mercado atual, existem várias fórmulas de HA disponíveis. As diferenças residem no tamanho e na uniformidade das partículas, na concentração do produto e na tecnologia do *cross-linking*. (Prasetyo et al., 2016)

O *cross-linking* é responsável pelas propriedades viscoelásticas do produto, que determinam a capacidade do produto para levantar e dar relevo à zona da aplicação (Gutowski, 2016).

Essa propriedade é quantificada através do valor  $G'$ , diferente consoante o produto (Figura 24): um produto com um valor elevado de  $G'$  precisa de um maior stress físico para se deformar em comparação com um outro produto com um valor de  $G'$  mais baixo (Gutowski, 2016).

Em relação à aplicação clínica, um produto com um valor baixo de  $G'$  é indicado nas zonas das rugas finas, assim como nas zonas onde a firmeza não é um objetivo, como por exemplo nos lábios; um produto com um alto valor de  $G'$  é indicado nas zonas onde se pretende uma elevação dos tecidos em profundidade, como no caso do sulco nasolabial profundo ou na zona malar por exemplo (Gutowski, 2016).

<b>Belotero Balance</b>	<b>128</b>
<b>Juvederm Ultra XC</b>	<b>207</b>
<b>Juvederm Ultra Plus XC</b>	<b>263</b>
<b>Voluma</b>	<b>398</b>
<b>Restylane-L</b>	<b>864</b>
<b>Restylane Lift-L</b>	<b>977</b>

Figura 24- Valores de  $G'$  das diferentes fórmulas de HA.

(Adaptada de Gutowski, 2016)

Segundo Prasetyo et al. (2016), os primeiros produtos de preenchimento com HA que apareceram eram produtos bifásicos não-coesivos, constituídos por partículas com ligações transversais em suspensão numa matriz de HA não estabilizada por ligações transversais, que tem uma função de lubrificação.

Como exemplo desses produtos, os autores citaram: Restylane®, produzido pela Q-Med AB, através da tecnologia NASHA®, com uma concentração de HA de 20mg/mL .

Prasetyo et al. (2016) afirmaram que a evolução da tecnologia permitiu a obtenção de produtos de preenchimento com HA em gel monofásico e monodensificado com ligações transversais únicas. Como exemplo desses produtos, os autores citaram:

- ➔ Juvéderm® Ultra, produzido pela Allergan através da tecnologia Hylacross®, com uma concentração em HA de 24mg/mL.
- ➔ Juvéderm® Volbella, produzido pela Allergan através da tecnologia Vycross®, com uma concentração em HA de 15mg/mL.

Segundo Prasteyo et al. (2016), os produtos introduzidos mais recentemente no mercado são produtos de preenchimento com HA em gel monofásico polidensificado com ligações transversais contínuas. Como exemplo desses produtos, os autores citaram:

- ➔ A gama dos produtos Belotero®, produzida pela Anteis S.A. através da tecnologia CPM®, com uma concentração em HA entre 18 e 26mg/mL.

Cada um destes produtos apresenta uma concentração diferente de HA na sua composição, mas essas variações não refletem a performance clínica do produto, por causa das variações do rácio molécula solúvel/insolúvel entre as diferentes fórmulas. (Kabik et al., 2009)

Kabik et al. (2009) baseiam-se no facto da molécula solúvel de HA ser rapidamente metabolizada no organismo e não participar no efeito terapêutico pretendido.

#### ➤ 4.2.3 HA e a estética facial

Conforme descrito por Bass (2015), as modificações resultantes da aplicação de produtos de preenchimento podem ser separadas em três aspetos major:

- ➔ Atenuação da separação entre os diferentes compartimentos da face que resulta de dois fatores:
  - ✓ A perda de volume do tecido adiposo na face envelhecida, que acontece de maneira diferencial nos diferentes compartimentos da face.
  - ✓ A queda vertical deste tecido.
- ➔ Atenuação do aspeto flácido da pele envelhecida através do aumento de volume dos tecidos subjacentes. Essa redução é mais eficaz no caso de um paciente com sinais de envelhecimento cutâneo reduzidos a moderados na zona das bochechas, na zona das papadas e na zona nasolabial.
- ➔ Modificação do contorno de algumas estruturas faciais num paciente idoso para conferir um aspeto mais jovem à face. Nas estruturas da face média e inferior que podem ser usadas para disfarçar o envelhecimento através da modificação do contorno, incluem-se as bochechas, o mento, o nariz e o ângulo da mandíbula.

Na abordagem do envelhecimento do terço médio e inferior da face através de aplicação de HA, o presente trabalho vai basear-se nas recomendações do “*Facial Aesthetics Consensus Group*” descritas por Carruthers, Glogau, Blitzler A & os membros do *Facial Aesthetics Consensus Group Faculty* (2008), que abrangem os seguintes elementos: os princípios de base para respeitar, os procedimentos no terço médio da face e os procedimentos no terço inferior da face.

i. Os princípios de base para respeitar

A. Anestesia

A escolha da anestesia para ser aplicada depende do local da intervenção (Carruthers et al., 2008).

No terço inferior da face, uma anestesia troncular intraoral, ao nível do forâmen mentoniano ou do forâmen de Spix pode ser aplicada, assim como uma dessensibilização localizada através de uma anestesia tópica com gel anestésico, através de aplicação de frio ou através de vibrações localizadas causadas pelo uso de um aparelho massajador (Carruthers et al., 2008).

No terço médio da face, a anestesia troncular ao nível do canino superior pode ser usada para intervenções ao nível do sulco nasolabial ou ao nível do lábio superior, para além da anestesia tópica (Carruthers et al., 2008).

Para intervenções na zona jugal e para o terço superior da face, só é indicada uma anestesia tópica (Carruthers et al., 2008).

B. Agulhas e seringas

A escolha das seringas e das agulhas depende da preferência pessoal do profissional de saúde, da técnica de injeção e da especificidade de cada ato (Carruthers et al., 2008).

Como regra geral, para reduzir a dor causada pela injeção, o profissional de saúde deve optar, sempre que for possível, pelas agulhas mais finas e mais afiadas (Carruthers et al., 2008).

C. Complicações pós-operatórias

As complicações pós-operatórias locais mais frequentes no local da injeção são: eritema, equimose e edema (Carruthers et al., 2008).

Para tentar minimizá-las, o paciente deve evitar agentes que inibam a coagulação durante alguns dias antes da intervenção, caso não haja contra-indicação médica.

Diretamente antes da intervenção, é imperativo remover a maquilhagem e desinfetar a zona da intervenção.

A massagem nas zonas da injeção realizada pelo profissional de saúde e a aplicação de frio diretamente a seguir à intervenção são indicadas para reduzir o edema e as complicações vasculares (Carruthers et al., 2008).

Gutowski (2016) considerou que a injeção intravascular de HA representa uma complicação grave que resulta de uma injeção inadequada, a qual pode causar uma necrose tissular.

Segundo Gutowski (2016), uma injeção intraarterial manifesta-se rapidamente pela aparição de uma mancha esbranquiçada na pele, que pode ser acompanhada ou não de dor aguda; uma injeção intravenosa pode manifestar-se horas ou dias após a intervenção por uma coloração azul ou roxa, acompanhada por um desprendimento dos tecidos.

Nos dois casos, Gutowski (2016) indica que, assim que são identificados sinais de uma injeção intravascular de HA, deve iniciar-se o protocolo descrito por DeLorenzi (2014):

- 1- Parar a injeção.**
- 2- Injetar hialuronidasas por baixo da derme na zona afetada.**
- 3- Administrar aspirina por via oral.**
- 4- Massajar a zona afetada para desfazer os resíduos de HA.**
- 5- Aplicar compressas quentes na zona afetada.**
- 6- Administrar um vasodilatador (Sildenafil)**
- 7- Administrar nitroglicerina por via transdermal (Nitropaste)**
- 8- Reavaliar cada 1 hora e injetar mais hialuronidasas se necessário.**
- 9- Se houver risco de perda de tecidos, referir o paciente para oxigenoterapia hiperbárica.**
- 10- Não administrar antibióticos nem AIES (anti-inflamatórios esteroides).**

#### D. Técnicas de injeção

Carruthers et al. (2008) explicam no seu artigo que existem duas técnicas para injeção do produto de preenchimento: a técnica anterógrada e a técnica retrógrada; cada uma tem as suas indicações e as suas vantagens, mas partilham os seguintes princípios:

- A injeção deve ser lenta, não ultrapassando 0.3mL/minuto.
- A injeção deve ser feita de maneira conservadora, relativamente ao volume de HA injetado, de maneira a evitar uma sobrecorreção do defeito. Os retoques podem ser realizados, caso seja preciso, numa visita posterior, 2 a 4 semanas após a primeira aplicação.

##### → Técnica anterógrada

Conforme explicado por Carruthers et al. (2008), na técnica anterógrada, a agulha é introduzida até a profundidade desejada, e o produto é injetado dentro do tecido sem movimentação adicional da ponta da agulha, permitindo dessa forma um controlo e uma verificação constante do posicionamento correto da ponta da agulha.

Uma outra vantagem desta técnica reside na redução das complicações pós-operatórias, devido ao facto do produto injetado permitir uma progressão menos traumática da ponta da agulha, afastando os vasos sanguíneos e evitando a dissecação dos tecidos, através da pressão que ele exerce antes da progressão da agulha dentro do tecido (Carruthers et al., 2008).

Carruthers et al. (2008) afirmam que esta é a técnica de eleição ao nível do vermelhão dos lábios.

##### → Técnica retrógrada

Carruthers et al. (2008) explicam que na técnica retrógrada, a agulha é introduzida até a profundidade desejada e o produto é injetado lentamente dentro do tecido, enquanto a agulha é retirada, evitando assim a injeção intravascular do produto, evitando também a dissecação desnecessária dos tecidos.

Esta é a técnica de eleição no caso de um tecido muito fino ou muito vascularizado, como por exemplo na zona infraorbital ou na zona malar (Carruthers et al., 2008).

## ii. Os procedimentos no terço médio da face

Conforme explicado anteriormente, as alterações do terço médio da face que podem ser incluídas na área de intervenção da medicina dentária são relacionadas sobretudo com a zona malar e com o sulco nasolabial. (Figura 25)

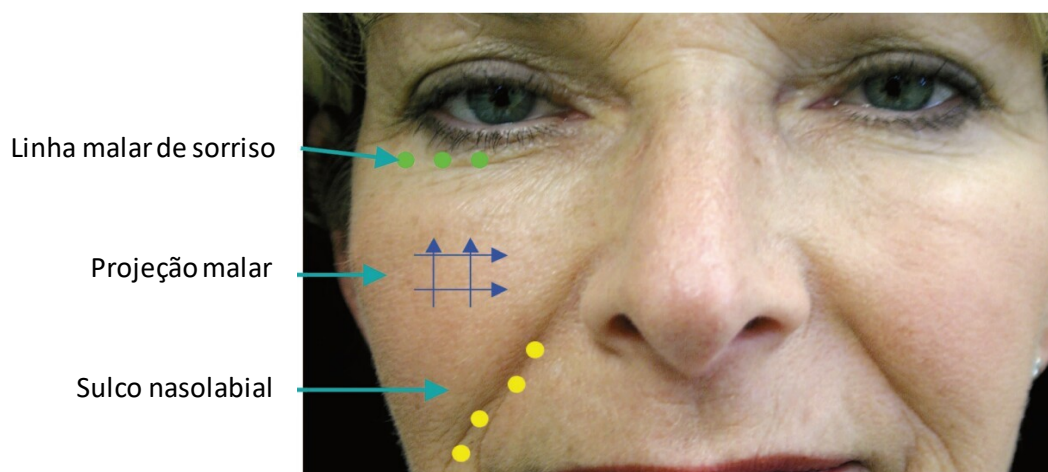


Figura 25- Zonas da face média tratadas com HA.

(Adaptada de Carruthers et al., 2008)

Segundo o artigo publicado por Carruthers et al. (2008), a primeira fase do tratamento no terço médio da face deve restaurar o contorno/volume/projeção malar, porque a restauração desse contorno vai resultar numa elevação dos tecidos moles da face e numa redução do sulco nasolabial, que poderá ficar tão atenuado que elimina a necessidade de uma intervenção a esse nível.

Para a restauração do contorno malar, a injeção de HA pode ser subcutânea ou submuscular, e não requer uma grande dexteridade do profissional de saúde; a injeção ao nível do sulco nasolabial exige uma maior dexteridade do profissional de saúde (Carruthers et al., 2008).

## iii. Os procedimentos no terço inferior da face

Conforme descrito por Carruthers et al. (2008), a modificação da estrutura óssea da face, as modificações do suporte alvéolo dentário, a ação repetitiva dos músculos faciais, a perda de tecido adiposo, a perda de elasticidade da pele e a queda dos tecidos moles por causa da força da gravidade resultam no aparecimento de várias modificações visíveis ao nível dos lábios e dos tecidos à volta da cavidade oral. (Figura 26)



Para otimizar o resultado estético do tratamento do terço inferior da face envelhecido, Carruthers et al. (2008) consideram que os procedimentos não devem ser limitados à restauração do volume perdido, mas que devem incluir uma redução da atividade muscular através da inibição seletiva de alguns dos músculos responsáveis pela criação e acentuação de rugas e dobras, combinando as injeções de HA com injeções de BoNT.

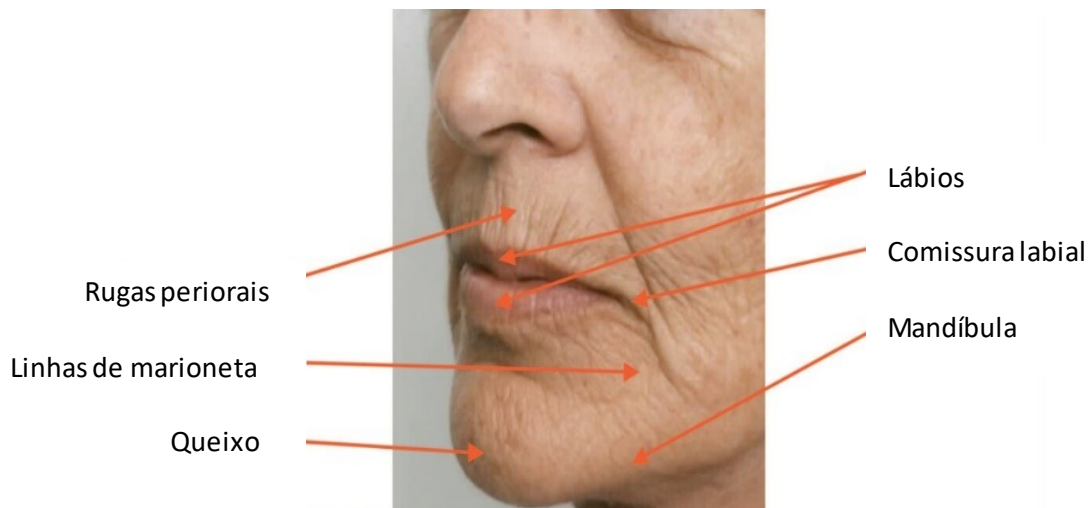


Figura 26- Efeito do envelhecimento sobre a morfologia dos tecidos periorais.  
(Adaptada de Carruthers et al., 2008)

#### A. HA ao nível dos lábios

Conforme descrito por Bass (2015), a aplicação de HA ao nível dos lábios envelhecidos tem um triplo objetivo: a restauração da curva e do volume natural do lábio envelhecido, a correção do vermelhão e a correção das rugas periorais. (Figura 27)

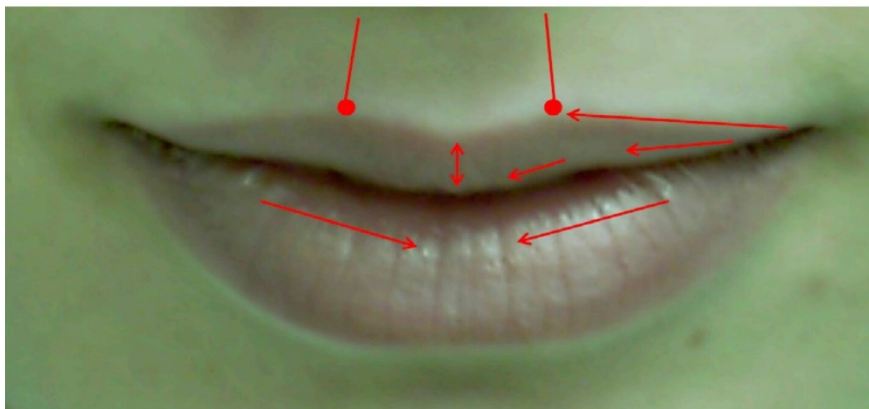


Figura 27- HA nos lábios. (Adaptada de Bass, 2015)

→Para conseguir a restauração da curva e do volume natural do lábio através do uso do HA, Bass (2015) explica que a injeção do produto deve ser feita de forma uniforme e contínua ao longo da linha de junção vermelhão/parte cutânea do lábio, com uma pequena acumulação de produto ao nível do arco de Cúpido, para realçar essa zona.

Ocasionalmente, as colunas do filtro labial poderiam ser injetadas com HA para dar mais relevo na zona do filtro labial (Bass, 2015).

A aparência de lábios em bico de pato pode ser o resultado de uma injeção exagerada de HA nesse procedimento (Bass, 2015).

→Para correções ao nível do vermelhão, inclusivamente a zona do tubérculo, a injeção deverá ser feita, segundo descrito por Bass (2015,) ao longo da linha de junção vermelhão/parte mucosa do lábio, ao nível submuscular; esta primeira injeção pode ser reforçada, quando necessário, por uma injeção secundária na parte central do vermelhão.

Durante este procedimento, Bass (2015) considera que para conseguir um aspeto natural dos lábios, a quantidade de HA injetado não deve ser uniforme ao longo dos locais de injeção: a aplicação de HA deve dar ao lábio mais relevo ao nível do vermelhão, uma zona adjacente ao vermelhão com uma ligeira depressão, seguida por uma zona ligeiramente mais cheia com uma convexidade que se vai atenuando cada vez mais, até chegar à comissura labial.

→Em relação às rugas periorais, a injeção de produto de preenchimento tem como objetivo manter o contorno do filtro labial depois da injeção de BoNT, conforme descrito no parágrafo 4.1.3 iv desse trabalho (Asher et al., 2010).

#### B. HA ao nível das linhas de marioneta

As linhas de marioneta são uma característica da face envelhecida, porque são inexistentes na face jovem. Por esta razão, Bass (2015) considera que na teoria, a intervenção nessa zona deve apagar completamente essas linhas, mas que na prática, esse resultado é impossível de alcançar.

Para otimizar os resultados, Bass (2015) aconselha a aplicação de uma técnica que vá atuar simultaneamente no tecido cutâneo e no tecido subcutâneo. (Figura 28)

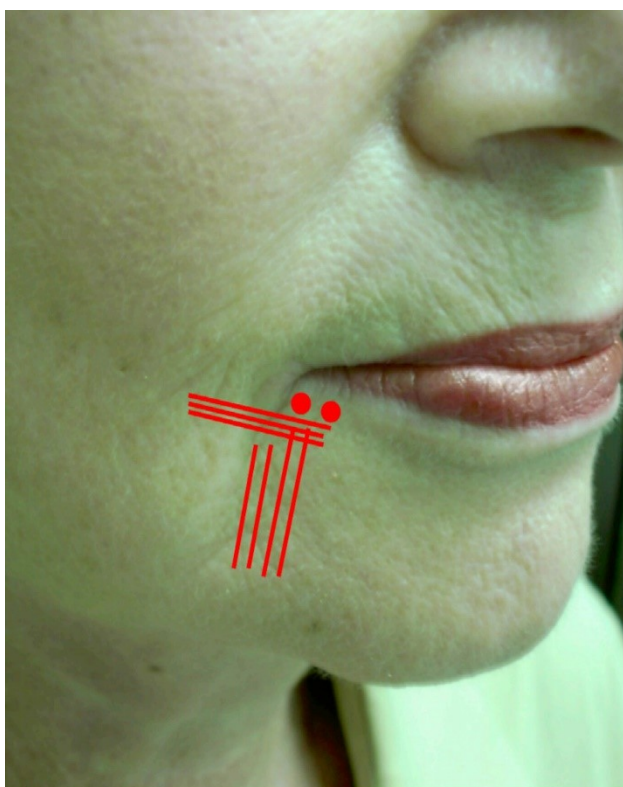

Figura 28- HA nas linhas de marioneta: combinação das duas técnicas: *fanning* e *cross-hatching*.

(Adaptada de Bass, 2015)

A primeira fase da intervenção descrita por Bass (2015) consiste na injeção de HA que vai servir de suporte para o canto dos lábios, para compensar a queda vertical das comissuras. Esta primeira injeção é feita com a técnica de *fanning*, injetando num ponto central e depois seguindo linhas que irradiam a partir deste ponto central, tal no desenho de uma ventoinha, daí o nome da técnica.

A segunda fase consiste no preenchimento direto das linhas de marioneta, que pode ser acompanhada por injeções paralelas feitas com a técnica de *cross-hatching* para regularizar a pele, seguindo um conjunto de linhas paralelas e perpendiculares para injetar o produto. (Bass, 2015)

### C. HA ao nível do contorno mandibular

Conforme explicado por Bass (2015), o envelhecimento ao nível do terço inferior da face é acompanhado por uma descida dos tecidos adiposos das bochechas que, juntamente com a perda de elasticidade da pele e a remodelação óssea da mandíbula, vai acabar por formar uma depressão ou um sulco entre a bochecha descaída e o queixo. (Figura 29)

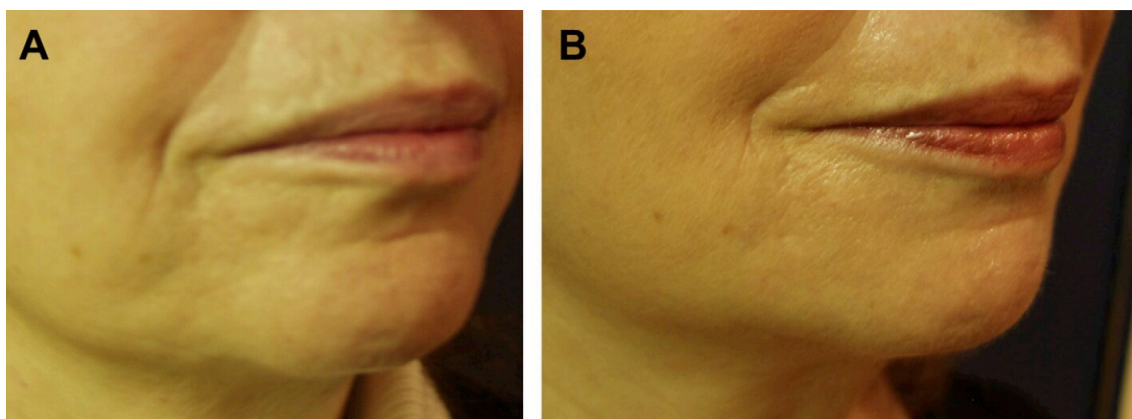


Figura 29- HA e contorno mandibular: (A) antes da aplicação de HA. (B) Depois da aplicação de HA.

(Adaptada de Bass, 2015)

Para corrigir este aspeto inestético do envelhecimento, no caso de um sulco moderado, Bass (2015) preconiza uma injeção de HA no sulco para criar uma rampa e disfarçar a transição entre as 2 zonas, camuflando assim a concavidade existente.

A técnica de eleição descrita por Bass (2015) para a realização deste procedimento baseia-se na restauração do contorno cutâneo da mandíbula entre as duas zonas através de injeções subcutâneas lineares, associadas a injeções lineares ou em técnica de *cross-hatching* em toda a altura do sulco, quando a concavidade é mais pronunciada.

No caso de sulcos mais pronunciados, existem indicações para realização de *lifting* facial, para ter um resultado estético ideal; mas o autor considera que, mesmo nesses casos, a injeção de HA é uma solução de compromisso, que reduz os sulcos sem os remover completamente (Bass, 2015).

→Um outro aspeto do contorno mandibular que muda com o envelhecimento é o ângulo mandibular: a perda de tecidos moles e a deslocação dos tecidos sobre o ângulo da mandíbula reduzem a largura facial nessa zona e apagam cada vez mais a separação entre o bordo inferior da mandíbula e o pescoço (Bass, 2015).

Para restaurar o contorno da mandíbula, o HA é injetado verticalmente com a técnica de *cross-hatching* ao nível do ramo mandibular, assim como horizontalmente com a técnica de *cross-hatching* ao nível do corpo da mandíbula, com uma sobreposição de 2 cm ao nível do ângulo mandibular (Bass, 2015).

Para criar relevo ao nível das depressões no corpo da mandíbula, deve-se associar às injeções lineares algumas injeções localizadas de HA (Bass, 2015).



### III. CONCLUSÃO

O envelhecimento da face média e baixa é um processo fisiológico com uma etiologia multifatorial, que se traduz ao nível das estruturas faciais de uma forma multimodal.

Como o envelhecimento não é considerado um processo patológico, as intervenções no quadro da medicina dentária não visam a curar a face envelhecida; o objetivo da terapêutica é limitar ao máximo a extensão das consequências desse processo fisiológico, de forma a dar um aspeto mais jovem à face envelhecida.

Deste modo, para responder às exigências estéticas do paciente que procura uma rejuvenescência facial, o médico dentista deve elaborar o seu plano de tratamento de forma sequencial, para otimizar os resultados com um mínimo de intervenções possíveis:

- A primeira etapa é a restauração da altura da face inferior de maneira a ter uma proporção harmoniosa entre os três terços.

- A segunda etapa é a restauração do suporte da musculatura facial e dos tecidos moles da face média e inferior, através da reabilitação do suporte alvéolo-dentário.

Só depois destas duas etapas que se deve começar a planificar as estratégias para reduzir as rugas e as dobras faciais e atenuar a segmentação da face causada pelo envelhecimento, numa terceira etapa do plano de tratamento.

As duas primeiras etapas ilustram a importância da medicina dentária no “combate” contra o envelhecimento facial; daí a importância de uma abordagem multidisciplinar da face envelhecida, com um lugar de destaque para o médico dentista, que poderá oferecer ao paciente resultados esteticamente satisfatórios sem recorrer sistematicamente a cirurgias plásticas invasivas.





#### IV. BIBLIOGRAFIA

Ascher, B., Talarico, S., Cassuto, D., Escobar, S., Hexsel, D., Jaén, P., & Viel, M. (2010). International consensus recommendations on the aesthetic usage of botulinum toxin type A (Speywood Unit)—Part II: Wrinkles on the middle and lower face, neck and chest. *Journal of the European Academy of Dermatology and Venereology*, 24(11), 1285–1295. <https://doi.org/10.1111/j.1468-3083.2010.03728.x> PMID:20569284

Atwood, D. A. (1963). Post extraction changes in the adult mandible as illustrated by microradiographs of midsagittal sections and serial cephalometric roentgenograms. *The Journal of Prosthetic Dentistry*, 13(5), 810–824. [https://doi.org/10.1016/0022-3913\(63\)90225-7](https://doi.org/10.1016/0022-3913(63)90225-7)

Atwood, D. A. (2001). Some clinical factors related to rate of resorption of residual ridges. *The Journal of Prosthetic Dentistry*, 86(2), 119–125. <https://doi.org/10.1067/mpr.2001.117609> PMID:11514795

Atwood, D. A., & Coy, W. A. (1971). Clinical, cephalometric, and densitometric study of reduction of residual ridges. *The Journal of Prosthetic Dentistry*, 26(3), 280–295. [https://doi.org/10.1016/0022-3913\(71\)90070-9](https://doi.org/10.1016/0022-3913(71)90070-9) PMID:5284182

Bass, L. S. (2015). Injectable filler techniques for facial rejuvenation, volumization and augmentation. *Facial Plastic Surgery Clinics of North America*, 23(4), 479–488. <https://doi.org/10.1016/j.fsc.2015.07.004> PMID:26505544

Behrents, R. G. (1985). *Growth in the Aging Craniofacial Skeleton* (Monograph 17, Craniofacial Growth Series). Ann Arbor, MI: University of Michigan Center for Human Growth and Development, USA.

Bodic, F., Hamel, L., Lerouxel, E., Baslé, M. F., & Chappard, D. (2005). Bone loss and teeth. *Joint, Bone, Spine*, 72(3), 215–221. <https://doi.org/10.1016/j.jbspin.2004.03.007> PMID:15850992

BOIVIN, N. (2013). *Le Support Labial Chez Le Patient Totalement Édenté: De L'évaluation À Sa Reconstruction*. (Thèse pour le diplôme d'état en chirurgie dentaire). Université de Lorraine, France.

Boyanov, B. (1970). Determining vertical dimension of occlusion and centric relation. *The Journal of Prosthetic Dentistry*, 24(1), 18–24. [https://doi.org/10.1016/0022-3913\(70\)90270-2](https://doi.org/10.1016/0022-3913(70)90270-2) PMID:5269624

Carlsson, G. E., & Magnusson, T. (1999) *Management of temporomandibular disorders in the general dental practice*. Chicago, USA: Quintessence.

Carruthers, A., Kane, M. A., Flynn, T. C., Huang, P., Kim, S. D., Solish, N., & Kaeuper, G. (2013). The convergence of medicine and neurotoxins: a focus on botulinum toxin type A and its application in aesthetic medicine—a global, evidence-based botulinum toxin consensus education initiative: part I: botulinum toxin in clinical and cosmetic practice. *Dermatologic Surgery*, 39(3 Pt 2), 493–509. <https://doi.org/10.1111/dsu.12147> PMID:23458294

Carruthers, J., & Carruthers, A. (2016). A Multimodal Approach to Rejuvenation of the Lower Face. *Dermatologic Surgery*, 42(Suppl 2), S89–S93. <https://doi.org/10.1097/DSS.0000000000000749> PMID:27128250

Carruthers, J., Glogau, R., Blitzer, A., & Facial Aesthetics Consensus Group Faculty. (2008). Advances in Facial Rejuvenation: Botulinum Toxin Type A, Hyaluronic Acid Dermal Fillers, and Combination Therapies—Consensus Recommendations. *Plastic and Reconstructive Surgery*, 121(Suppl.), 5S. PMID:18449026

Cotofana, S., Fratila, A. A., Schenck, T. L., Redka-Swoboda, W., Zilinsky, I., & Pavicic, T. (2016). The Anatomy of the Aging Face: A Review. *Facial Plastic Surgery*, 32, 253–260. <https://doi.org/10.1055/s-0036-1582234> PMID:27248022

Cotofana, S., Schenck, T. L., Trevidic, P., & Al. (2015). Midface: clinical anatomy and regional approaches with injectable fillers. *Facial Plastic Surgery*, 136(Suppl 5), 219S–234S

Crothers, A. J. R. (1991). Craniofacial Morphology in Subjects with Advanced Dental Attrition. (DDS Thesis). University of Edinburgh, United Kingdom.

Crothers, A. J. R. (1992). Review: Tooth wear and facial morphology. *J. Dent.* 20(3), 333–341.

- Crothers, A., & Sandham, A. (1993). Vertical height differences in subjects with severe dental wear. *European Journal of Orthodontics*, 15(6), 519–525. <https://doi.org/10.1093/ejo/15.6.519> PMID:8112418
- Dahl, B. L., Krogstad, O., & Karlsen, K. (1975). An alternative treatment in cases with advanced localized attrition. *Journal of Oral Rehabilitation*, 2(3), 209–214. <https://doi.org/10.1111/j.1365-2842.1975.tb00914.x> PMID:1056978
- Dawson, P. (2007). *Functional occlusion – From TMJ to smile design*. (1st ed.). Chicago: Quintessence.
- De Boever, J. A., Carlsson, G. E., & Klineberg, I. J. (2000). Need for occlusal therapy and prosthodontic treatment in the management of temporomandibular disorders. Part II: Tooth loss and prosthodontic treatment. *Journal of Oral Rehabilitation*, 27(8), 647–659. <https://doi.org/10.1046/j.1365-2842.2000.00623.x> PMID:10931259
- DeFatta, R. J., & Williams, E. F., III. (2011). Midface lifting: Current standards. *Facial Plastic Surgery*, 27(1), 77–85. <https://doi.org/10.1055/s-0030-1270417> PMID:21246459
- DeLorenzi, C. (2014). Complications of injectable fillers, part 2: vascular complications. *Aesthetic Surgery Journal*, 34, 584–600. <https://doi.org/10.1177/1090820X14525035> PMID:24692598
- DeMaio, M., & Rzany, B. (2007). *Botulinum Toxin in Aesthetic Medicine*. Berlin, GERMANY: Springer Berlin Heidelberg.
- Dumont, T., Simon, E., Stricker, M., Khan, J. L., & Chassagne, J. F. (2007). Revue générale: Analyse des implications du tissu graisseux dans la morphologie faciale, à partir d'une revue de la littérature et de dissections de dix hémifaces. *Annales de Chirurgie Plastique Esthétique*, 52(3), 196-205. <https://doi.org/10.1016/j.anplas.2006.11.003>
- Eisenburger, M., & Addy, M. (2002). Erosion and attrition of human enamel in vitro part I: Interaction effects. *Journal of Dentistry*, 30(7-8), 341–347. [https://doi.org/10.1016/S0300-5712\(02\)00048-9](https://doi.org/10.1016/S0300-5712(02)00048-9) PMID:12554116

Enlow, D. H. (1966). A morphogenetic analysis of facial growth. *American Journal of Orthodontics*, 52(4), 283–299. [https://doi.org/10.1016/0002-9416\(66\)90169-2](https://doi.org/10.1016/0002-9416(66)90169-2) PMID:5217789

Ezure, T., Hosoi, J., Amano, S., & Tsuchiya, T. (2009). Sagging of the cheek is related to skin elasticity, fat mass and mimetic muscle function. *Skin Research and Technology*, 15(3), 299–305. <https://doi.org/10.1111/j.1600-0846.2009.00364.x> PMID:19624426

Fernandes, P. (2002). *Depressão no idoso*. 2ª ed. Coimbra, PORTUGAL: Quarteto.

Fish, S. F. (1964). The respiratory association of the rest position of the mandible. *British Dental Journal*, 117, 149–159.

Flowers, R. S. (1991). Periorbital aesthetic surgery for men. Eyelids and related structures. *Clinics in Plastic Surgery*, 18(4), 689–729. PMID:1934887

Flynn, T. C. (2010). Botulinum toxin: Examining duration of effect in facial aesthetic applications. *American Journal of Clinical Dermatology*, 11(3), 183–199. <https://doi.org/10.2165/11530110-000000000-00000> PMID:20369902

Grippio, J. O. (1991). Abfractions: A new classification of hard tissue lesions of teeth. *Journal of Esthetic Dentistry*, 3(1), 14–19. <https://doi.org/10.1111/j.1708-8240.1991.tb00799.x> PMID:1873064

Grippio, J. O. (1991). Abfractions: A new classification of hard tissue lesions of teeth. *Journal of Esthetic Dentistry*, 3(1), 14–19. <https://doi.org/10.1111/j.1708-8240.1991.tb00799.x> PMID:1873064

Gross, M., Nissan, J., Ormlaner, Z., Dvort, S., & Shifman, A. (2002). The effect of increasing occlusal vertical dimension on face height. *The International Journal of Prosthodontics*, 15, 353–357. PMID:12170849

Guiglia, R., Musciotto, A., Compilato, D., Procaccini, M., Lo Russo, L., Ciavarella, D., & Campisi, G. (2010). Aging and oral health: Effects in hard and soft tissues. *Current Pharmaceutical Design*, 16(6), 619–630. <https://doi.org/10.2174/138161210790883813> PMID:20388072

- Gutowski, K. A. (2016). Hyaluronic Acid Fillers: science and clinical uses. *Clinics in Plastic Surgery*, 43(3), 489–496. <https://doi.org/10.1016/j.cps.2016.03.016> [PMID:27363762](https://pubmed.ncbi.nlm.nih.gov/27363762/)
- Hur, B., Kim, H. C., Park, J. K., & Versluis, A. (2011). Characteristics of non-carious cervical lesions – an ex vivo study using microcomputed tomography. *Journal of Oral Rehabilitation*, 38, 469–474. <https://doi.org/10.1111/j.1365-2842.2010.02172.x> [PMID:20955394](https://pubmed.ncbi.nlm.nih.gov/20955394/)
- Hurst, W. W. (1962). Vertical dimension and its correlation with lip length and interocclusal distance. *The Journal of the American Dental Association*, 64(4), 496–504. <https://doi.org/10.14219/jada.archive.1962.0099> [PMID:14450171](https://pubmed.ncbi.nlm.nih.gov/14450171/)
- Jacob, R. F. (1998). The traditional therapeutic paradigm: Complete denture therapy. *The Journal of Prosthetic Dentistry*, 79(1), 6–13. [https://doi.org/10.1016/S0022-3913\(98\)70186-6](https://doi.org/10.1016/S0022-3913(98)70186-6) [PMID:9474534](https://pubmed.ncbi.nlm.nih.gov/9474534/)
- Jaeggi, T., Grüniger, A., & Lussi, A. (2006). Restorative therapy of erosion. *Monographs in Oral Science*, 20, 200–214. <https://doi.org/10.1159/000093364> [PMID:16687896](https://pubmed.ncbi.nlm.nih.gov/16687896/)
- Johansson, A., & Omar, R. (1994). Identification and management of tooth wear. *The International Journal of Prosthodontics*, 7(6), 506–516. [PMID:7748443](https://pubmed.ncbi.nlm.nih.gov/7748443/)
- Johansson, A., Johansson, A. K., Omar, R., & Carlsson, G. E. (2008). Rehabilitation of the worn dentition. *Journal of Oral Rehabilitation*, 35(7), 548–566. <https://doi.org/10.1111/j.1365-2842.2008.01897.x> [PMID:18557919](https://pubmed.ncbi.nlm.nih.gov/18557919/)
- Kabik, J., Monheit, G. D., Yu, L., Chang, G., & Gershkovich, J. (2009). Comparative physical properties of hyaluronic acid dermal fillers. *Dermatologic Surgery*, 35, 302–12.
- Kahn, D. M., & Shaw, R. B. Jr. (2010). Overview of Current Thoughts on Facial Volume and Aging. *Facial Plastic Surgery*, 26(5), 350–355.
- Kaidonis, J. A. (2008). Tooth wear: the view of the anthropologist. *Clinical Oral Investigations*, 12(suppl), 54–58.

Kim, S. J., Kim, S. J., Park, J. S., Byun, S. W., & Bae, J. H. (2015). Analysis of age-related changes in asian facial skeletons using 3D vector mathematics on picture archiving and communication system computed tomography. *Yonsei Medical Journal*, 56(5), 1395–1400. <https://doi.org/10.3349/ymj.2015.56.5.1395> PMID:26256986

Kimmes, N. S., Barkmeier, W. W., Erickson, R. L., & Latta, M. A. (2010). Adhesive Bond Strengths to Enamel and Dentin Using Recommended and Extended Treatment Times. *Operative Dentistry*, 35(1), 112-119. <https://doi.org/10.2341/09-081-L>

Kleinfinger, S. (1976). Dimension verticale en prothèse dentaire. *L'Information Dentaire*, 15, 25–45.

Krogstad, O., & Dahl, B. L. (1985). Dento-facial morphology in patients with advanced attrition. *European Journal of Orthodontics*, 7(1), 57–62. <https://doi.org/10.1093/ejo/7.1.57> PMID:3856524

Levartovsky, S., Matalon, S., Sarig, R., Baruch, O., & Winocur, E. (2015). The association between dental wear and reduced vertical dimension of the face: a morphologic study on human skulls. *Arch Oral Biol*, 60, 174-180.

Lévêque, J. L., & Goubanova, E. (2004). Influence of age on the lips and perioral skin. *Dermatology (Basel, Switzerland)*, 208(4), 307–313. <https://doi.org/10.1159/000077838> PMID:15178912

MacGregor, A. R., Watt, M. E., & Brown, J. (1984). Vertical dimension in edentulous patients. *Journal of Dentistry*, 12(4), 287–296. [https://doi.org/10.1016/0300-5712\(84\)90085-X](https://doi.org/10.1016/0300-5712(84)90085-X) PMID:6596308

Mailloux-Poirier, D., & Berger, L. (1994). *Personnes âgées, une approche globale: démarche de soins par besoins*. Paris, FRANCE: Maloine

Malson, T. S. (1960). Recording the vertical dimension of occlusion. *The Journal of Prosthetic Dentistry*, 10(2), 258–259. [https://doi.org/10.1016/0022-3913\(60\)90049-4](https://doi.org/10.1016/0022-3913(60)90049-4)

McCord, J. F., & Grant, A. A. (2000). Registration: Stage II—intermaxillary relations. *British Dental Journal*, 188(11), 601–606. PMID:10893814

- Mendelson, B. C., & Jacobson, S. R. (2008). Surgical anatomy of the midcheek: Facial layers, spaces, and the midcheek segments. *Clinics in Plastic Surgery*, 35(3), 395–404. <https://doi.org/10.1016/j.cps.2008.02.003> PMID:18558234
- Mendelson, B. C., Freeman, M. E., Wu, W., & Huggins, R. J. (2008). Surgical anatomy of the lower face: The premasseter space, the jowl, and the labiomandibular fold. *Aesthetic Plastic Surgery*, 32(2), 185–195. <https://doi.org/10.1007/s00266-007-9060-3> PMID:18183455
- Mendelson, B. C., Hartley, W., Scott, M., McNab, A., & Granzow, J. W. (2007). Age-related changes of the orbit and midcheek and the implications for facial rejuvenation. *Aesthetic Plastic Surgery*, 31(5), 419–423. <https://doi.org/10.1007/s00266-006-0120-x> PMID:17486402
- Mendelson, B., & Wong, C. H. (2012). Changes in the facial skeleton with aging: Implications and clinical applications in facial rejuvenation. *Aesthetic Plastic Surgery*, 36(4), 753–760. PMID:22580543
- Michelotti, A., Farella, M., Vollaro, S., & Martina, R. (1997). Mandibular rest position and electrical activity of the masticatory muscles. *The Journal of Prosthetic Dentistry*, 78(1), 48–53. [https://doi.org/10.1016/S0022-3913\(97\)70087-8](https://doi.org/10.1016/S0022-3913(97)70087-8) PMID:9237146
- Millet, C., Leterme, A., Jeannin, C., & Jaudoin, P. (2010). Dimensions verticales en prothèse complète. *Revue de Stomatologie et de Chirurgie Maxillo-Faciale*, 111(5-6), 315–330. <https://doi.org/10.1016/j.stomax.2010.09.001> PMID:21192343
- Misch, C. E. (2000). Clinical indications for altering vertical dimension of occlusion. Objective vs subjective methods for determining vertical dimension of occlusion. *Quintessence International*, 31(4), 280–282. PMID:11203937
- Morel, A., Veber, O. (Juin 2011). Société et vieillissement: Rapport du groupe numero 1. [http://social-sante.gouv.fr/IMG/pdf/Rapport\\_final\\_Groupe\\_1.pdf](http://social-sante.gouv.fr/IMG/pdf/Rapport_final_Groupe_1.pdf)
- Muts, E. J., van Pelt, H., Edelhoff, D., Krejci, I., & Cune, M. (2014). Tooth wear: A systematic review of treatment options. *The Journal of Prosthetic Dentistry*, 112(4), 752–759. <https://doi.org/10.1016/j.prosdent.2014.01.018> PMID:24721500

Neri, A. L. (2001). O fruto dá sementes: processos de amadurecimento e envelhecimento. In A. L. Neri (Org.), *Maturidade e velhice: trajetórias individuais e socioculturais*. Campinas, BRASIL: Papyrus.

Numm, J. H. (2000). Prevalence and distribution of tooth wear. In M. Addy, G. Embery, W. M. Edgar, & R. Orchardson (Eds.), *Tooth Wear and Sensitivity* (pp. 93–104). London: Martin Dunitz.

Orenstein, N. P., Bidra, A. S., Agar, J. R., Taylor, T. D., Uribe, F., & Litt, M. D. (2015). Changes in Lower Facial Height and Facial Esthetics with Incremental Increases in Occlusal Vertical Dimension in Dentate Subjects. *The International Journal of Prosthodontics*, 28(4), 363–370. <https://doi.org/10.11607/ijp.4288> PMID:26218018

Pecora, N. G., Baccetti, T., & McNamara, J. A., Jr. (2008). The aging craniofacial complex: A longitudinal cephalometric study from late adolescence to late adulthood. *American Journal of Orthodontics and Dentofacial Orthopedics*, 134(4), 496–505. <https://doi.org/10.1016/j.ajodo.2006.11.022> PMID:18929267

Penna, V., Stark, G. B., Voigt, M., Mehlhorn, A., & Iblher, N. (2015). Classification of the Aging Lips: A Foundation for an Integrated Approach to Perioral Rejuvenation. *Aesthetic Plastic Surgery*, 39(1), 1–7. <https://doi.org/10.1007/s00266-014-0415-2> PMID:25409624

Pessa, J. E. (2000). An algorithm of facial aging: Verification of Lambros's theory by three-dimensional stereolithography, with reference to the pathogenesis of midfacial aging, scleral show, and the lateral suborbital trough deformity. *Plastic and Reconstructive Surgery*, 106(2), 479–488. <https://doi.org/10.1097/00006534-200008000-00040> PMID:10946949

Pessa, J. E., Desvigne, L. D., & Zadoo, V. P. (1999). The effect of skeletal remodeling on the nasal profile: Considerations for rhinoplasty in the older patient. *Aesthetic Plastic Surgery*, 23(4), 239–242. <https://doi.org/10.1007/s002669900275> PMID:10441711



Pessa, J. E., Zadoo, V. P., Mutimer K. L., & Al. (1998). Relative maxillary retrusion as a natural consequence of aging: combining skeletal and soft-tissue changes into an integrated model of midfacial aging. *Plastic and Reconstructive Surgery*, 102(21), 205-212.

Pessa, J. E., Zadoo, V. P., Mutimer, K. L., Haffner, C., Yuan, C., DeWitt, A. I., & Garza, J. R. (1998). Relative maxillary retrusion as a natural consequence of aging: Combining skeletal and soft-tissue changes into an integrated model of midfacial aging. *Plastic and Reconstructive Surgery*, 102(1), 205–212. <https://doi.org/10.1097/00006534-199807000-00034> PMID:9655429

Pound, E. (1977). Let's be your guide. *The Journal of Prosthetic Dentistry*, 38(5), 482–489. [https://doi.org/10.1016/0022-3913\(77\)90022-1](https://doi.org/10.1016/0022-3913(77)90022-1) PMID:269949

Prasetyo, A. D., Prager, W., Rubin, M. G., Moretti, E.A., & Nikolis, A. (2016). Hyaluronic acid fillers with cohesive polydensified matrix for soft-tissue augmentation and rejuvenation: a literature review. *Clinical cosmetic and investigational dermatology journal*, 9, 257-280

[pt.wikipedia.org/wiki/Odontologia](http://pt.wikipedia.org/wiki/Odontologia)

Raschke, G. F., Rieger, U. M., Bader, R. D., Schaefer, O., Guentsch, A., Dammeier, M. G., & Schultze-Mosgau, S. (2013). Perioral aging: An anthropometric appraisal. *Journal of Cranio-Maxillo-Facial Surgery*. 42(5), e312–e317. <https://doi.org/10.1016/j.jcems.2013.10.012>

Richard, M. J., Morris, C., Deen, B. F., Gray, L., & Woodward, J., A. (2009). Analysis of the anatomic changes of the aging facialskeleton using computer-assisted tomography. *Ophthalmic Plastic and Reconstructive Surgery*, 25(5), 382–386. <https://doi.org/10.1097/IOP.0b013e3181b2f766> PMID:19966653

Rodriguez-Bruno, K., & Papel, I. D. (2011). Rhytidectomy: Principles and practice emphasizing safety. *Facial Plastic Surgery*, 27(1), 98–111. <https://doi.org/10.1055/s-0030-1270427> PMID:21246461

Rohrich, R. J., Arbique, G. M., Wong, C., Brown, S., & Pessa, J. E. (2009). The anatomy of suborbicularis fat: Implications for periorbital rejuvenation. *Plastic and Reconstructive Surgery*, 124(3), 946–951. <https://doi.org/10.1097/PRS.0b013e3181b17b76> PMID:19730316

Sarig, R., Hershkovitz, I., Shpack, N., May, H., & Vardimon, A. D. (2015). Rate and pattern of interproximal dental attrition. *European Journal of Oral Sciences*, 123(4), 276–281. <https://doi.org/10.1111/eos.12198> PMID:26104576

Sauvy, A. (1928). La population française jusqu'en 1956, essai de prévision démographique. *Journal de la société statistique de Paris*, 69, 321-327. [http://www.numdam.org/item?id=JSFS\\_1928\\_69\\_321\\_0](http://www.numdam.org/item?id=JSFS_1928_69_321_0)

Shanahan, T. E. (2004). Physiologic jaw relations and occlusion of complete dentures. 1955. *The Journal of Prosthetic Dentistry*, 91(3), 203–205. <https://doi.org/10.1016/j.prosdent.2003.09.001> PMID:15060485

Shaw, R. B., Jr., & Kahn, D. M. (2007). Aging of the midface bony elements: A three-dimensional computed tomographic study. *Plastic and Reconstructive Surgery*, 119(2), 675–681. <https://doi.org/10.1097/01.prs.0000246596.79795.a8> PMID:17230106

Shaw, R. B., Jr., Katzel, E. B., Koltz, P. F., Kahn, D. M., Giroto, J. A., & Langstein, H. N. (2010). Aging of the mandible and its aesthetic implications. *Plastic and Reconstructive Surgery*, 125(1), 332–342. <https://doi.org/10.1097/PRS.0b013e3181c2a685> PMID:20048624

Shellis, R. P., & Addy, M. (2014). The interactions between attrition, abrasion and erosion in tooth wear. *Monographs in Oral Science*, 25, 32–45. <https://doi.org/10.1159/000359936> PMID:24993256

Smith, E. S. (1958). Vertical dimension and centric jaw relation in complete dental construction. *The Journal of Prosthetic Dentistry*, 8(1), 31–34. [https://doi.org/10.1016/0022-3913\(58\)90009-X](https://doi.org/10.1016/0022-3913(58)90009-X)

Sommaire, B., Saizou, Y., Tavernier, B., & Fromentin, O. (2011). Evaluation du support labial chez le patient totalement édenté du maxillaire. *Cah. Prothèse*, 154.

Sundaram, H., Liew, S., Signorini, M., Vieira Braz, A., Fagien, S., Swift, A., . . . Monheit, G., & the Global Aesthetics Consensus Group. (2016). Global Aesthetics Consensus: Hyaluronic Acid Fillers and Botulinum Toxin Type A-Recommendations for Combined Treatment and Optimizing Outcomes in Diverse Patient Populations. *Plastic and Reconstructive Surgery*, 137(5), 1410–1423. <https://doi.org/10.1097/PRS.0000000000002119> PMID:27119917

Sutton, D. N., Lewis, B. R., Patel, M., & Cawood, J. I. (2004). Changes in facial form relative to progressive atrophy of the edentulous jaws. *International Journal of Oral and Maxillofacial Surgery*, 33(7), 676–682. [https://doi.org/10.1016/S0901-5027\(03\)00132-2](https://doi.org/10.1016/S0901-5027(03)00132-2) PMID:15337181

Van der Geld, P., Oosterveld, P., & Kuijpers-Jagtman, A. M. (2008). Age-related changes of the dental aesthetic zone at rest and during spontaneous smiling and speech. *European Journal of Orthodontics*, 30(4), 366–373. <https://doi.org/10.1093/ejo/cjn009> PMID:18632836

Willis, F., M. (1935). Features of the face involved in full dental prosthesis. *Dent Cosmos*, 77, 851–854.

Zero, D. T., & Lussi, A. S. (2000). Etiology of enamel erosion: intrinsic and extrinsic factors. In M. Addy, G. Embery, W. M. Edgar, & R. Orchardson (Eds.), *Tooth Wear and Sensitivity* (pp. 121–140). London, UNITED KINGDOM: Martin Dunitz.