

© КОЛЛЕКТИВ АВТОРОВ, 2016

УДН 616.24-002.5:J616.98:578.828HIV(048.8)

DOI 10.21292/2075-1230-2016-94-12-67-72

## СЛУЧАЙ ТЕЧЕНИЯ ВИЧ-АССОЦИИРОВАННОГО ТУБЕРКУЛЕЗА У БЕРЕМЕННОЙ И НОВОРОЖДЕННОГО

А. В. НЕСТЕРЕНКО<sup>1</sup>, В. Н. ЗИМИНА<sup>2</sup>, Н. М. КОРЕЦКАЯ<sup>3</sup>, Н. В. КОЗЫРИНА<sup>4</sup><sup>1</sup>КГБУЗ «Красноярский краевой противотуберкулезный диспансер № 1», г. Красноярск<sup>2</sup>ФГАОУ ВО «Российский университет дружбы народов», Москва<sup>3</sup>ГБОУ ВПО «Красноярский государственный медицинский университет им. проф. В. Ф. Войно-Ясенецкого», г. Красноярск<sup>4</sup>СНИО ЭП СПИД ФБУН «Центральный НИИ эпидемиологии» Роспотребнадзора, Москва

Представлен клинический случай коинфекции (ВИЧ-и/ТБ) у беременной и новорожденного. В обсуждение врачебной тактики рассмотрены основные вопросы, от которых зависит успех терапии: правильность выбранного режима химиотерапии; правильность принятия решения о проведении родоразрешения по жизненным показаниям со стороны матери; возможность своевременной диагностики туберкулеза у ребенка. Необходимо создание междисциплинарных рекомендаций от профессиональных сообществ по тактике ведения беременных с сочетанной патологией (ВИЧ-и/ТБ), что позволит повысить качество оказания медицинской помощи беременным и новорожденным на всех этапах наблюдения.

*Ключевые слова:* туберкулез, ВИЧ-инфекция, беременность.

## CLINICAL COURSE OF HIV-ASSOCIATED TUBERCULOSIS IN THE PREGNANT WOMAN AND NEWBORN

A. V. NESTERENKO<sup>1</sup>, V. N. ZIMINA<sup>2</sup>, N. M. KORETSKAYA<sup>3</sup>, N. V. KOZYRINA<sup>4</sup><sup>1</sup>Krasnoyarsk Clinical TB Dispensary no. 1, Krasnoyarsk, Russia<sup>2</sup>People's Friendship University of Russia, Moscow, Russia<sup>3</sup>V. F. Voyno-Yasenetsky State Medical University, Krasnoyarsk, Russia<sup>4</sup>Central Epidemiology Research Institute, Moscow, Russia

The article describes the clinical case of TB/HIV coinfection in the pregnant woman and newborn. The discussion of the management tactics included main issues on which treatment success depended on: the right choice of chemotherapy regimen, correct decision on the time of delivery due to life-threatening conditions of the mother, timely diagnostics of tuberculosis in the newborn. It is necessary to develop cross-disciplinary guidelines by professional medical communities on the management of pregnant women with TB/HIV coinfection which will allow enhancing the quality of medical care to pregnant women and newborns at all stages of follow-up.

*Key words:* tuberculosis, HIV infection, pregnancy.

Несмотря на наметившийся отчетливый тренд снижения заболеваемости, эпидемическая ситуация по туберкулезу в Красноярском крае сохраняется напряженной. По данным отчетной формы № 33, заболеваемость всеми формами туберкулеза за 2014 г. составила 91,6 на 100 тыс. населения (СФО – 99,7, РФ – 59,5), смертность – 15,2 на 100 тыс. населения (СФО – 18,3, РФ – 10,0). Одним из признаков неблагополучной эпидемической ситуации в регионе является ежегодное увеличение среди впервые выявленных больных туберкулезом доли женщин: 2010 г. – 33,9%, 2014 г. – 34,9% (отчетная форма № 8), подавляющее большинство которых репродуктивного возраста. Одновременно в крае увеличивается контингент ВИЧ-инфицированных женщин, состоящих на диспансерном учете в Центре СПИД: 2010 г. – 3 303, 2014 г. – 5 337 человек (отчетная форма № 61).

За период 2010-2015 гг. (6 лет) под наблюдением Красноярского краевого противотуберкулезного диспансера № 1 (ККПТД № 1) находились 147 беременных, больных активным туберкулезом, в том числе 26 (17,6%) – в сочетании с ВИЧ-инфекцией.

При этом обращает на себя внимание, что с каждым годом все большее число женщин, больных туберкулезом, в том числе и с ВИЧ-инфекцией, принимали решение о вынашивании беременности и рождении ребенка.

Отсутствие четких национальных рекомендаций по тактике ведения беременности, а также лечения туберкулеза у беременных пациенток с ВИЧ-инфекцией вызывает сложности, связанные с наличием неоднозначных мнений у специалистов, принимающих участие в их курации. Информация, представленная в действующих нормативных документах по лечению туберкулеза у беременных, определению показаний для прерывания беременности, не разрешает многих спорных вопросов, с которыми приходится сталкиваться в практической работе специалистам при принятии решения о тактике ведения таких женщин. Результат лечения зависит от скоординированности работы ряда специалистов: фтизиатра, акушера-гинеколога, инфекциониста, психолога. Высокий риск развития акушерских осложнений, патологии со стороны плода, а также особенности течения туберкулеза и ВИЧ-инфекции

во время беременности и в послеродовом периоде создают угрозу для жизни матери и ребенка. Специалистам не всегда удается принять совместное правильное решение в выборе плана ведения пациентки, что приводит к нежелательным результатам.

Представляем клинический случай коинфекции (ВИЧ-и/ТБ) у беременной и ретроспективное обсуждение врачебной тактики.

Больная П., 26 лет, проживала в Уярском районе Красноярского края, поступила в ККПТД № 1 25.08.2013 г. с жалобами на повышение температуры тела до 38°C, общую слабость, одышку при физической нагрузке, кашель со слизистой мокротой. Беременность 27-28 недель, ВИЧ-инфекция.

На акушерском учете с 11 недель беременности. Регулярно наблюдалась гинекологом. Заболела месяц назад (22-23 недели беременности). Появились субфебрильная температура, одышка при физической нагрузке, слабость, кашель со слизистой мокротой, перестала увеличиваться масса тела. В течение 10 дней находилась на стационарном лечении в кожно-венерологическом диспансере по поводу профилактического курса лечения сифилиса (23-24 недели беременности), далее была выписана на амбулаторный этап лечения. Несмотря на вышеописанные симптомы и информированность специалистов о ВИЧ-статусе пациентки, рентгенологическое исследование органов грудной клетки (ОГК) не проводилось. Состояние больной постепенно ухудшалось: нарастала одышка, усиливался кашель с отделением слизистой мокроты, температура стала фебрильной с ознобами. Обратилась за медицинской помощью в районную больницу г. Уяр 23.08.2013 г., проведено рентгенологическое обследование ОГК с защитой беременной матки. По результатам обследования заподозрен диссеминированный туберкулез легких; после консультации фтизиатра 24.08.2013 г. больная переведена в ККПТД № 1.

*Акушерский анамнез.* В марте 2013 г. оперирована по поводу разрыва кисты яичника. Беременность вторая, желанная. Первая беременность в 2003 г. закончилась выкидышем.

Из анамнеза выяснено, что ВИЧ-инфекция у пациентки диагностирована в 2003 г. Путь заражения – употребление внутривенных психоактивных веществ в период с 2003 по 2013 г.; после того как узнала, что беременна, от наркопотребления отказалась. На учете в Центре по профилактике и борьбе со СПИДом состояла, но наблюдалась и обследовалась нерегулярно. Антиретровирусная терапия (АРВТ) назначена во время беременности только в срок 23-24 недели, до этого больная от лечения уклонялась. К моменту госпитализации в ККПТД № 1 терапию получала в течение месяца по схеме: кивекса (ламивудин + абакавир) + калетра (лопинавир + ритонавир). Контакта с больными туберкулезом не было. Предыдущее флюорографическое обследование проходила в 2012 г., патологии в легочной

ткани не выявлено. Из хронических заболеваний – хронический вирусный гепатит В, сифилис.

При поступлении в ККПТД № 1 данные объективного обследования: общее состояние средней тяжести за счет симптомов интоксикации, больная истощена. Кожные покровы бледные. Периферических отеков нет, температура тела – 38°C. При аускультации выслушивается жесткое дыхание, рассеянные сухие хрипы. Частота дыхательных движений – 20 в мин. Тоны сердца ясные, громкие, ритмичные. АД – 90/55 мм рт. ст., ЧСС – 88 в мин. Живот мягкий безболезненный во всех отделах, увеличен за счет беременной матки.

Результаты обследования: сатурация кислородом 93%; в общем анализе крови от 26.08.2013 г.: Hb – 96 г/л, эритроциты –  $3,02 \times 10^{12}$ /л, лейкоциты –  $9,9 \times 10^9$ /л, СОЭ – 65 мм/ч. Иммунологический статус от 21.07.2013 г. – количество CD4-лимфоцитов 443 кл./мкл (39%). При исследовании мокроты на микобактерии туберкулеза (МБТ) методом ПЦР получен отрицательный результат. В трех образцах мокроты кислотоустойчивые микобактерии (КУМ) методом люминесцентной микроскопии не обнаружены. В посевах на плотные питательные среды на 51-й день получен рост МБТ 2(+), определена лекарственная устойчивость (ЛУ) к S, R, H, E, Pt, Cm, Pas (МЛУ, преШЛУ).

На обзорной рентгенограмме ОГК от 26.08.2013 г. – по всем легочным полям усиление и обогащение легочного рисунка, на этом фоне множество очагов с перифокальным воспалением.

Центральной врачебной консультативной комиссией (ЦВКК) 26.08.2013 г. при сопоставлении клинко-рентгенологической картины и данных лабораторного обследования установлен диагноз: ВИЧ-инфекция, стадия 4Б, фаза прогрессирования на фоне АРВТ. Диссеминированный туберкулез легких в фазе инфильтрации, МБТ(-). Дыхательная недостаточность II ст. Анемия смешанного генеза, средней степени тяжести. Беременность 27-28 недель. Сифилис. Хронический вирусный гепатит В. Эмпирически до получения теста лекарственной чувствительности (ТЛЧ) больной была назначена интенсивная фаза противотуберкулезной терапии по 2Б режиму (изониазид, рифабутин, пипразинамид, этамбутол, левофлоксацин, протионамид). Продолжен прием АРВТ.

26.08.2013 г. врачебным консилиумом принято решение о проведении экстренного родоразрешения путем операции кесарева сечения по жизненным показаниям со стороны матери. РНК ВИЧ перед родами – 6 050 копий/мл.

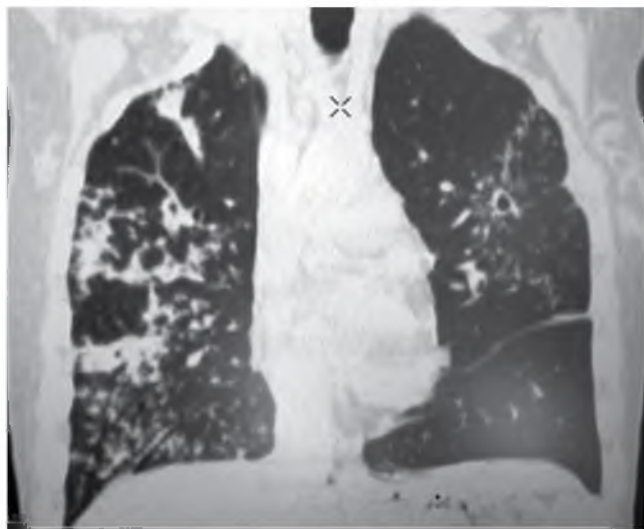
27.08.2013 г. преждевременные роды I в 28 недель. Выполнена операция нижнесредняя лапаротомия, кесарево сечение по Дерфлеру. На 6 мин извлечен живой плод женского пола с обвитием пуповины вокруг шеи, недоношенный, незрелый, массой 790 г, ростом 33 см, с задержкой внутриутробного развития. Оценка по шкале Апгар на 1-й мин – 4, на

5-й мин – 6 баллов. Сразу после рождения ребенок разобщен с матерью, госпитализирован в отделение реанимации.

В послеоперационном периоде пациентка находилась в отделении реанимации. В раннем послеродовом периоде состояние больной сохранялось тяжелым за счет симптомов интоксикации (фебрильная температура, слабость, головная боль), дыхательной недостаточности (одышка при незначительной физической нагрузке).

Через 2 нед. после родоразрешения в мокроте, от 09.09.2013 г., методом люминесцентной микроскопии обнаружены КУМ 1(+). Выполнена компьютерная томография ОГК на 10-е сут после родов, отмечена отрицательная рентгенологическая динамика: по всем легочным полям усиление и обогащение легочного рисунка, увеличение количества очагов, сливающихся в фокусы с формированием полостей распада (рис.).

В общем анализе крови (09.09.2013 г.): Нб – 89 г/л, эритроциты –  $3,0 \times 10^{12}$ /л, лейкоциты –  $9,8 \times$



**Рис.** Срез СКТ органов грудной клетки больной П. на 10-е сут после родов

**Fig.** Chest CT of the female patient P. in 10 days after the deliver

$10^9$ /л, СОЭ – 70 мм/ч. Иммунологический статус от 02.09.13 г. – количество CD4-лимфоцитов 355 клеток/мкл (40%).

После получения результатов ТЛЧ на ЦВКК проведена смена режима химиотерапии туберкулеза, назначен 4-й режим лечения (пиразинамид, левофлоксацин, капреомицин, парааминосалициловая кислота, циклосерин, протионамид). Лечение переносила удовлетворительно. На фоне проводимого лечения состояние стабилизировалось, уменьшились симптомы интоксикации, кашель, прекратилась одышка.

Женщина на 44-е сут после родов в удовлетворительном состоянии переведена из отделения реанимации в специализированное отделение ККПТД № 1 для лечения больных МЛУ-ТБ.

В результате проведенного в динамике, от 30.10.2013 г. (через два месяца после родов), ультразвукового исследования органов малого таза выявлены структурные изменения в эндометрии, соответствующие хроническому эндометриу.

На стационарном лечении пациентка находилась в течение трех месяцев. После смены режима химиотерапии отмечали отсутствие бактериовыделения в мокроте, стабилизацию рентгенологических изменений в легких. Пациентка самостоятельно покинула стационар. Амбулаторно противотуберкулезные препараты и АРВТ не принимала, от обследования уклонялась, продолжала употреблять психоактивные вещества, в марте 2015 г. умерла от причин, не связанных с ВИЧ-инфекцией и туберкулезом (передозировка психоактивных веществ).

Новорожденная сразу после родов была доставлена в отделение реанимации перинатального центра. При обследовании выявлена ДНК ВИЧ (28.08.2013 г.), в дальнейшем ребенку установлен диагноз ВИЧ-инфекции. Вакцинация от туберкулеза ввиду перинатального контакта по ВИЧ и обнаружения ДНК ВИЧ не проводилась. Девочка находилась на стационарном лечении в отделении патологии новорожденных перинатального центра, затем в детском отделении городской больницы г. Красноярск. Наблюдалась инфекционистом, получала АРВТ. Фтизиатры к наблюдению ребенка не привлекались. Ретроспективно фтизиатрической службе стало известно, что в возрасте 6 месяцев ребенок умер от туберкулеза, который не был диагностирован при жизни. По результатам аутопсии посмертно диагностирован туберкулез внутригрудных лимфатических узлов бронхопульмональной группы с двух сторон, осложненный гематогенной генерализацией процесса с развитием диссеминированного туберкулеза легких и туберкулезного менингоэнцефалита.

Ретроспективно оценивая клиническое наблюдение, необходимо обратить внимание на следующие моменты.

Результаты последних исследований убедительно показывают несостоятельность 2Б режима (существовавшего ранее в приказе № 109 от 23 марта 2003 г.) для лечения туберкулеза в долгосрочной перспективе, прежде всего по причине амплификации ЛУ МБТ [1, 6, 8]. Настоящее наблюдение демонстрирует, что еще больший вред его назначение несет в ургентной фтизиатрии, когда инфекционный процесс развивается стремительно. У женщины не было классических факторов риска МЛУ-туберкулеза, однако все больше исследований показывают, что ВИЧ-инфекция в нашей стране уже сама по себе является фактором риска МЛУ [2, 4]. В научной литературе появляется все больше данных о безопасности лечения туберкулеза с МЛУ возбудителя во время беременности [10, 11, 12]. Ретроспективно оценивая ситуацию, вероятно наиболее правильным было назначение

консилиумом эмпирически сразу 4-го режима лечения туберкулеза, и посредством адекватно выбранного стартового режима химиотерапии, возможно, удалось бы стабилизировать состояние пациентки и пролонгировать беременность до срочных родов. Не вызывает сомнений, что в современных условиях для беременных, особенно с ВИЧ-инфекцией, необходимо изыскивать все возможности для использования быстрых методов детекции МБТ и определения их ЛУ [7]. При таком подходе у бактериовыделителей терапия с первых дней будет индивидуальной и адекватной.

Решение о проведении экстренного родоразрешения в срок 27-28 недель всегда несет в себе серьезные риски как для матери, так и особенно для плода. На вопрос «целесообразно ли было искусственно прерывать беременность в данной клинической ситуации?» однозначно ответить чрезвычайно сложно.

В настоящее время в нашей стране имеется нормативная база, где указано, что относительными противопоказаниями к прерыванию беременности являются остро прогрессирующие формы туберкулеза (милиарный туберкулез, туберкулез центральной нервной системы) из-за вероятности прогрессирования специфического процесса после прерывания вплоть до летального исхода [8]. Накопленные к настоящему времени сведения о безопасности лечения МЛУ-туберкулеза позволяют полагать, что наличие активного лекарственно-устойчивого туберкулеза не является показанием для прерывания беременности, а его лечение может быть успешно проведено во время беременности без значимых побочных реакций и вреда для ребенка [13, 15, 16].

Большинство рекомендаций ориентированы на максимально возможное пролонгирование беременности при развитии острой инфекционной патологии, если польза от проведения этиотропной терапии превышает риск для плода. Так, при развитии острого вирусного гепатита в период беременности преждевременное родоразрешение или искусственное прерывание не рекомендуется. При этом, безусловно, учитывают акушерскую ситуацию, наличие показаний, обусловленных состоя-

нием матери или плода, к срочному оперативному родоразрешению [3].

В приведенном наблюдении имеются серьезные дефекты ведения новорожденной, имеющей признаки задержки внутриутробного развития. Во-первых, не была исключена возможность внутриутробного инфицирования ребенка не только ВИЧ, но и МБТ. Для этого были весьма значимые предпосылки: ВИЧ-инфекция с вирусной нагрузкой более 1 000 копий/мл и остро прогрессирующий туберкулез у матери. Развитие врожденного туберкулеза при ВИЧ-инфекции у матери чаще реализуется гематогенно трансплацентарно через пупочную вену при диссеминированных формах туберкулеза, протекающих по типу туберкулезного сепсиса [10, 16]. Доказать врожденный туберкулез можно при патоморфологическом исследовании плаценты с гистобактериоскопией с окраской по Цилю – Нильсену [9, 17]. Во-вторых, даже если ребенок не был инфицирован МБТ внутриутробно, риск развития туберкулеза у него в течение первого года жизни был чрезвычайно высок. При первых же признаках развития вторичного заболевания диагностический поиск должен был быть направлен на исключение туберкулеза.

Вероятно, в данном случае тяжелое соматическое состояние ребенка первых месяцев жизни было расценено как следствие недоношенности и наличия ВИЧ-инфекции. Несмотря на раннее начало АРВТ, у ребенка имелось прогрессивное ухудшение состояния, что при современной терапии ВИЧ-инфекции у детей наблюдается редко и всегда должно приводить к поиску вторичных заболеваний.

Учитывая ежегодный рост числа беременных с коинфекцией (ВИЧ-и/ТБ) и чрезвычайную сложность принятия оптимальных решений при курации таких женщин, необходимо создать междисциплинарные рекомендации от профессиональных сообществ по тактике ведения беременных и родильниц с сочетанной патологией (ВИЧ-и/ТБ), предусматривающих порядок работы разных специалистов (фтизиатра, акушера-гинеколога, инфекциониста, педиатра), что позволит повысить качество оказания медицинской помощи беременным и новорожденным на всех этапах наблюдения.

## ЛИТЕРАТУРА

1. Васильева И. А., Эргешов А. Э., Самойлова А. Г. и др. Отдаленные результаты применения стандартных режимов химиотерапии у больных туберкулезом органов дыхания // Туб. и болезни легких. – 2012. – № 4. – С. 3-8.
2. Зими́на В. Н., Батыров Ф. А., Кравченко А. В. и др. Спектр первичной лекарственной устойчивости микобактерий у больных туберкулезом органов дыхания в сочетании с ВИЧ-инфекцией // Туб. и болезни легких. – 2011. – № 8. – С. 31-35.
3. Ивашкин В. Т., Ющук Н. Д., Маевская М. В., Знойко О. О., Дудина К. Р., Кареткина Г. Н., Климова Е. А., Максимов С. Л., Мартынов Ю. В., Маев И. В., Павлов Ч. С., Федосина Е. А., Буеверов А. О., Абдрахманов Д. Т., Мальшев Н. А., Никитин Н. Г., Масюк Я. Г., Лапина Т. Л., Трухманов А. С., Кожевникова Г. М., Жданов К. В., Рахманова А. Г., Чуланов В. П., Шахильдян И. В., Сюткин В. Е., Богомолов П. О. Клинические рекомендации Российской гастроэнтерологической ассоциации и Российского общества по изучению печени по диагностике и лечению взрослых больных гепатитом В. – 3, 2014. – С. 82-85.
4. Пантелеев А. М. Бактериовыделение и лекарственная устойчивость МБТ при туберкулезе у ВИЧ-инфицированных людей в Санкт-Петербурге // ВИЧ-инфекция и иммуносупрессия. – 2011. – № 2. – С. 57-62.
5. Постановление Правительства РФ от 25.12.2001 г. № 892 «О реализации Федерального закона "О предупреждении распространения туберкулеза в Российской Федерации"» (собрание законодательства РФ, 2001 г., № 53 (2.2), ст. 5185).
6. Приказ Министерства здравоохранения РФ от 21 марта 2003 г. № 109 «О совершенствовании противотуберкулезных мероприятий в Российской Федерации» (Российское законодательство (1:1), стр. 54, аб. 1929).
7. Приказ Министерства здравоохранения РФ от 29 декабря 2014 г. № 951 «Об утверждении методических рекомендаций по совершенствованию диагностики и лечения туберкулеза органов дыхания» (Российское законодательство (1:1), стр. 19, аб. 400).
8. Самойлова А. Г., Васильева И. А., Иванов А. К., Галкин В. Б., Марьяндышев А. О., Яблонский П. К. Эффективность стандартных режимов химиотерапии туберкулеза в зависимости от лекарственной чувствительности возбудителя // Туб. и болезни легких. – 2012. – № 8. – С. 23-29.
9. Цинзерлинг В. А., Красногорская О. Л., Васильева М. В. и др. Перинатальная патология при ВИЧ-инфекции // Архив патологии. – 2005. – № 5. – Т. 67. – С. 48-51.
10. Arbex M.A., Varella M.C.L., Siqueira H.R. et al. Antituberculosis drugs: drug interactions, adverse effects, and use in special situations. Part 2: second-line drugs // J. Bras. Pneumol. – 2010. – № 36 (5). – P. 641-656.
11. Lee L.H., LeVea C.M., Graman P.S. Congenital Tuberculosis in a neonatal intensive care unit: case report, epidemiological investigation, and management of exposures // CID. – 1998. – № 27. – С. 474-477.
12. Özcan B., Ener Ç. D., Kadir K. et al. Congenital tuberculosis with multisystem involvement: a case report // Turkish Respiratory Journal. – 2007. – № 8 (1). – P. 36-38.
13. Khan M., Pillay T., Moodley J.M. Maternal mortality associated with tuberculosis-HIV-1 co-infection in Durban, South Africa // AIDS. – 2001. – № 15. – P. 1857-1863.
14. Ribeiro P.S., Jacobsen K.H., Mathers C.D. et al. Priorities for women's health from the global burden of disease study // Int. J. Gynaecol. Obstet. – 2008. – № 102 (1). – P. 82-90.
15. Snider D., Bloch A. Congenital tuberculosis // Tubercle. – 1984. – № 65. – P. 81-82.
16. Starke J.R. An old disease but a new threat to the mother, fetus, and neonate // Clin. Perinatol. – 1997. – № 24. – P. 107-127.
17. Wang S.L., Coonley F. Occurrence of tubercle bacilli in breast milk of tuberculous women // JAMA. – 1917. – № 69. – P. 531-532.

## REFERENCES

1. Vasilieva I.A., Ergeshov A.E., Samoylova A.G. et al. Postponed outcomes of using standard chemotherapy regimens in respiratory tuberculosis patients. *Tuberkulyoz i Bolezni Legkikh*, 2012, no.4, pp.3-8. (In Russ.)
2. Zimina V.N., Batyrov F.A., Kravchenko A.V. et al. Profile of primary drug resistance in patients with respiratory tuberculosis with concurrent HIV infection. *Tuberkulyoz i Bolezni Legkikh*, 2011, no. 8, pp. 31-35. (In Russ.)
3. Ivashkin V.T., Yuschuk N.D., Maevskaya M.V., Znoyko O.O., Dudina K.R., Karetkina G.N., Klimova E.A., Maksimov S.L., Martynov Yu.V., Maev I.V., Pavlov Ch.S., Fedosina E.A., Bueverov A.O., Abdurakhmanov D.T., Malyshev N.A., Nikitin N.G., Masyuk Ya.G., Lapina T.L., Trukhmanov A.S., Kozhevnikova G.M., Zhdanov K.V., Rakhmanova A.G., Chulanov V.P., Shakhildyan I.V., Syutkin V.E., Bogomolov P.O. Klinicheskie rekomendatsii Rossiyskoy gastroenterologicheskoy assotsiatsii i Rossiyskogo obshchestva po izucheniyu pecheni po diagnostike i lecheniyu vzroslykh bolnykh gepatitom B. [Clinical guidelines by the Russian Gastroenterological Association and Russian Society on Liver Studies on diagnostics and treatment of adults suffering from hepatitis B]. 3, 2014, pp.82-85.
4. Pantelev A.M. Bacillary excretion and drug resistance in case of tuberculosis in HIV patients in St.Petersburg. *VICH-Infektsiya i Immunosuprssiya*, 2011, no. 2, pp. 57-62. (In Russ.)
5. Edict no. 892 as of 25.12.2001 by RF Government On the Implementation of the Federal Law On Tuberculosis Transmission Prevention in the Russian Federation. (Collection of the Russian Laws, 2001, no. 53 (2.2), pp. 5185). (In Russ.)
6. Edict no. 109 by RF MoH as of 21.03.2003 On Improvement of TB Control Measures in the Russian Federation. 347 p. (In Russ.)
7. Edict no. 951 by RF MoH as of 29.12.2014 On Approval of Guidelines for Improvement of Respiratory Tuberculosis Diagnostics and Treatment. 19 p. (In Russ.)
8. Samoylova A.G., Vasilieva I.A., Ivanov A.K., Galkin V.B., Maryandyshv A.O., Yablonsky P.K. Efficiency of standard chemotherapy regimens for treatment of tuberculosis depending on the susceptibility pattern of mycobacteria. *Tuberkulyoz i Bolezni Legkikh*, 2012, no.4, pp.23-29. (In Russ.)
9. Tsinzerling V.A., Krasnogorskaya O.L., Vasilieva M.V. et al. Perinatal pathology in HIV infection. *Arkhiv Patologii*, 2005, no. 5, vol. 67, pp. 48-51. (In Russ.)
10. Arbex M.A., Varella M.C.L., Siqueira H.R. et al. Antituberculosis drugs: drug interactions, adverse effects, and use in special situations. Part 2: second-line drugs. *J. Bras. Pneumol.*, 2010, no. 36 (5), pp. 641-656.
11. Lee L.H., LeVea C.M., Graman P.S. Congenital Tuberculosis in a neonatal intensive care unit: case report, epidemiological investigation, and management of exposures. *CID*, 1998, no. 27, pp. 474-477. (In Russ.)
12. Özcan B., Ener Ç.D., Kadir K. et al. Congenital tuberculosis with multisystem involvement: a case report. *Turkish Respiratory Journal*, 2007, no. 8(1), pp. 36-38.
13. Khan M., Pillay T., Moodley J.M. Maternal mortality associated with tuberculosis-HIV-1 co-infection in Durban, South Africa. *AIDS*, 2001, no. 15, pp. 1857-1863.
14. Ribeiro P.S., Jacobsen K.H., Mathers C.D. et al. Priorities for women's health from the global burden of disease study. *Int. J. Gynaecol. Obstet.*, 2008, no. 102(1), pp. 82-90.
15. Snider D., Bloch A. Congenital tuberculosis. *Tubercle*, 1984, no. 65, pp. 81-82.
16. Starke J.R. An old disease but a new threat to the mother, fetus, and neonate. *Clin. Perinatol.*, 1997, no. 24, pp. 107-127.
17. Wang S.L., Coonley F. Occurrence of tubercle bacilli in breast milk of tuberculous women. *JAMA*, 1917, no. 69, pp. 531-532.

## ДЛЯ КОРРЕСПОНДЕНЦИИ:

## FOR CORRESPONDENCE:

**Нестеренко Анна Викторовна**

КГБУЗ «Красноярский краевой противотуберкулезный диспансер № 1»,  
заместитель главного врача по медицинской части.  
660078, г. Красноярск, ул. 60 лет Октября, д. 26.  
Тел./факс: 8 (391) 261-76-65.  
E-mail: nesterenko.a@list.ru

**Зими́на Вера Николаевна**

ФГБОУ ВПО «Российский университет дружбы народов»,  
доктор медицинских наук, доцент кафедры инфекционных  
болезней с курсами эпидемиологии и фтизиатрии  
медицинского института.  
107564, г. Москва, Яузская аллея, д. 2.  
E-mail: vera-zim@yandex.ru

**Корецкая Наталья Михайловна**

ГБОУ ВПО «Красноярский государственный медицинский  
университет им. проф. В. Ф. Войно-Ясенецкого»,  
доктор медицинских наук,  
профессор кафедры туберкулеза.  
660022, г. Красноярск, ул. Партизана Железняка, д. 1.  
Тел.: 8 (391) 261-76-82.  
E-mail: kras-kaftuber@mail.ru

**Козырина Надежда Владимировна**

Центральный НИИ эпидемиологии Роспотребнадзора,  
кандидат медицинских наук, научный сотрудник  
специализированного научно-исследовательского отдела  
эпидемиологии и профилактики СПИД.  
105275, Москва, 8-я ул. Соколиной горы, д. 15, корп. 2.  
Тел.: 8 (495) 366-05-18.  
E-mail: nad-kozyrina@yandex.ru

**Anna V. Nesterenko**

Krasnoyarsk Clinical TB Dispensary,  
Deputy Head Doctor for Medical Activities.  
26, 60 let Oktyabrya St.,  
Krasnoyarsk, 660078.  
Phone/Fax: +7 (391) 261-76-65.  
E-mail: nesterenko.a@list.ru

**Vera N. Zimina**

People's Friendship University of Russia,  
Doctor of Medical Sciences, Associate Professor of Infectious  
Diseases Departments with Training Courses on Epidemiology  
and Tuberculosis Control of the Medical Institute.  
2, Yauzskaya Alleya, Moscow, 107564  
E-mail: vera-zim@yandex.ru

**Natalia M. Koretskaya**

V.F. Voyno-Yasensky State Medical University,  
Russian Ministry of Health,  
Doctor of Medical Sciences,  
Professor of Tuberculosis Department.  
1, Partizana Zheleznyaka St., Krasnoyarsk, 660022.  
Phone: +7 (391) 261-76-82.  
E-mail: kras-kaftuber@mail.ru

**Nadezhda V. Kozyrina**

Central Epidemiology Research Institute,  
Rosпотребнадзор, Candidate of Medical Sciences,  
Researcher of Special Research Department of AIDS  
Epidemiology and Prevention. 15, Build. 2,  
8 Sokolinaya Gora St., Moscow, 105275  
Phone: +7 (495) 366-05-18.  
E-mail: nad-kozyrina@yandex.ru

Поступила 16.03.2016

Submitted as of 16.03.2016