

А.А. Баранов<sup>1</sup>, Л.С. Намазова-Баранова<sup>1,2</sup>, Е.А. Вишнёва<sup>1</sup>, Л.Р. Селимзянова<sup>1,3</sup>, О.И. Симонова<sup>1,3</sup>,  
Е.В. Середа<sup>1</sup>, Н.Н. Розина<sup>2</sup>, Е.Н. Цыгина<sup>1</sup>, Л.К. Катосова<sup>1</sup>, А.В. Лазарева<sup>1</sup>, Ю.В. Горина<sup>1</sup>,  
О.В. Кустова<sup>1</sup>

<sup>1</sup> Национальный научно-практический центр здоровья детей Минздрава России, Москва, Российская Федерация

<sup>2</sup> Российский национальный исследовательский медицинский университет им. Н.И. Пирогова Минздрава России, Москва, Российская Федерация

<sup>3</sup> Первый Московский государственный медицинский университет им. И.М. Сеченова Минздрава России, Москва, Российская Федерация

## Современные подходы к диагностике и ведению детей с первичной цилиарной дискинезией

### Контактная информация:

Вишнёва Елена Александровна, кандидат медицинских наук, заместитель директора НИИ педиатрии по научной работе, заведующая отделом стандартизации и клинической фармакологии, врач аллерголог-иммунолог отделения восстановительного лечения детей с аллергическими болезнями и заболеваниями органов дыхания НИИ педиатрии ННПЦЗД

Адрес: 119991, Москва, Ломоносовский пр-т, д. 2, стр. 1, тел.: +7 (499) 134-03-92, e-mail: vishneva@nczd.ru

Статья поступила: 15.02.2017 г., принята к печати: 27.02.2017 г.

В статье представлены самые современные позиции оказания медицинской помощи детям с первичной цилиарной дискинезией. Симптомы данной патологии в клинической практике варьируют, что обусловлено генетической неоднородностью заболевания. Наиболее распространенное проявление болезни у детей — частые воспалительные заболевания верхних и нижних дыхательных путей, которые регистрируются у большинства пациентов, особенно у детей раннего возраста, а при невысокой осведомленности специалистов о данной нозологии диагноз зачастую устанавливается несвоевременно. Подробно изложен дифференциальный диагностический подход, указаны особенности лечения и ведения пациентов детского возраста с данной нозологией. Материал основан на клинических рекомендациях, разработанных и утвержденных профессиональной ассоциацией «Союз педиатров России».

**Ключевые слова:** первичная цилиарная дискинезия, дети.

(Для цитирования: Баранов А.А., Намазова-Баранова Л.С., Вишнёва Е.А., Селимзянова Л.Р., Симонова О.И., Розина Н.Н., Цыгина Е.Н., Катосова Л.К., Лазарева А.В., Горина Ю.В., Кустова О.В. Современные подходы к диагностике и ведению детей с первичной цилиарной дискинезией. *Педиатрическая фармакология*. 2017; 14 (1): 43–48. doi: 10.15690/pf.v14i1.1700)

### КРАТКАЯ ИНФОРМАЦИЯ

#### Определение

Первичная цилиарная дискинезия (ПЦД) — редкое генетически детерминированное заболевание, при котором поражаются подвижные структуры клеток (рес-

нички и жгутики). Наиболее часто проявляется рецидивирующими и хроническими инфекциями верхних и нижних дыхательных путей и в 40–50% случаев — зеркальным расположением внутренних органов или гетеротаксией [1].

Alexander A. Baranov<sup>1</sup>, Leyla S. Namazova-Baranova<sup>1,2</sup>, Elena A. Vishneva<sup>1</sup>, Liliya R. Selimzyanova<sup>1,3</sup>,  
Olga I. Simonova<sup>1,3</sup>, Elena V. Sereda<sup>1</sup>, Nadezhda N. Rozinova<sup>2</sup>, Elena N. Tzygina<sup>1</sup>, Lubov K. Katosova<sup>1</sup>,  
Anna V. Lazareva<sup>1</sup>, Yulia V. Gorinova<sup>1</sup>, Olga V. Kustova<sup>1</sup>

<sup>1</sup> National Scientific and Practical Center of Children's Health of the Ministry of Health of the Russian Federation, Moscow, Russian Federation

<sup>2</sup> Pirogov Russian National Research Medical University, Moscow, Russian Federation

<sup>3</sup> I.M. Sechenov First Moscow State Medical University, Moscow, Russian Federation

## Modern Approaches to the Diagnosis and Management of Children With Primary Ciliary Dyskinesia

The article presents the most modern positions of healthcare delivery for children with primary ciliary dyskinesia. Symptoms of this pathology in clinical practice vary that is conditioned by genetic heterogeneity of the disease. The most common disease manifestation in children is frequent inflammatory diseases of the upper and lower respiratory tract. They are recorded in most patients, especially in young children, and the diagnosis is often determined untimely due to a low awareness of specialists about this nosology. Differential diagnostic approach is described in detail, peculiarities of treatment and management of children with this nosology are specified. The material is based on clinical guidelines developed and approved by the professional association «Union of Pediatricians of Russia».

**Key words:** Primary ciliary dyskinesia, children.

(For citation: Baranov Alexander A., Namazova-Baranova Leyla S., Vishneva Elena A., Selimzyanova Liliya R., Simonova Olga I., Sereda Elena V., Rozinova Nadezhda N., Tzygina Elena N., Katosova Lubov K., Lazareva Anna V., Gorinova Yulia V., Kustova Olga V. Modern Approaches to the Diagnosis and Management of Children With Primary Ciliary Dyskinesia. *Pediatricheskaya farmakologiya — Pediatric pharmacology*. 2017; 14 (1): 43–48. doi: 10.15690/pf.v14i1.1700)

**Синонимы:** синдром Картагенера (Kartagener syndrome; Siewert syndrome; Зиверта–Картагенера); синдром неподвижных ресничек (Immotile cilia syndrome), двигательная цилиопатия (The motile ciliopathy) [2].

### Методология

Данные клинические рекомендации созданы на основании современных международных клинических рекомендаций по диагностике, лечению и ведению больных первичной цилиарной дискинезией.

Первичная цилиарная дискинезия относится к редким наследственным заболеваниям, что исключает возможность проведения больших когортных и рандомизированных контролируемых исследований, поэтому для создания протоколов диагностики и терапии используются лишь тематические исследования экспертов, опубликованные в последние два десятилетия.

### Этиология и патогенез

Заболевание отличается генетической гетерогенностью. Тип наследования: чаще аутосомно-рецессивный, однако описаны и более редкие X-сцепленные формы заболевания [1–3].

Наиболее часто заболевание обусловлено отсутствием или дефектами строения внутренних и наружных динеиновых ручек в структуре ресничек и жгутиков. Могут обнаруживаться дефекты радиальных спиц и микротрубочек (в т.ч. их транспозиция), а также отмечены случаи полного отсутствия ресничек. У некоторых больных наблюдается сочетание нескольких дефектов [1, 3].

Реснички и жгутики могут иметь и нормальную ультраструктуру, однако при этом, как правило, определяется аномалия белка тяжелой цепи аксонемального динеина [1].

Нормальное ультраструктурное строение реснички (жгутика) представлено на рис. 1.

В организме человека реснички и жгутики присутствуют во многих органах и системах: это и мерцательный эпителий респираторного тракта, и клетки Кортиева органа уха, и жгутики сперматозоидов, и реснитчатые клетки эпендимы желудочков головного мозга, фоторецепторы сетчатки глаза, клетки, выстилающие желчевыводящие пути, клетки почечных канальцев, клетки, выстилающие фаллопиевы трубы. Кроме того, существуют реснички, расположенные на эмбриональном узле, которые обеспечивают поворот внутренних органов в период внутриутробного развития, вследствие чего у половины больных наблюдается обратное расположение внутренних органов.

Полная неподвижность или неадекватная активность ресничек мерцательного эпителия респираторного

тракта приводит к нарушению нормальной очищающей функции дыхательной системы, секрет застаивается, а затем инфицируется. Формируются рецидивирующие респираторные инфекции, а впоследствии — хронический бронхит, хронический синусит, назальный полипоз; из-за постоянного воспаления слуховой трубы — нередко и хронический средний отит со снижением слуха [1, 2].

Неподвижность (дефектная подвижность) сперматозоидов у лиц мужского пола, больных ПЦД, в репродуктивном периоде часто обуславливает бесплодие. Фимбрии фаллопиевых труб у женщин также имеют аномальное строение, хотя при этом случаи женского бесплодия у больных с ПЦД единичны, однако нередко наблюдается внематочная беременность [2].

Аномальное функционирование ресничек, расположенных в других органах и системах, ведет к формированию таких крайне редких проявлений, как пигментная ретинопатия, билиарный цирроз печени, внутренняя гидроцефалия, поликистоз почек [2].

### Эпидемиология

Распространенность болезни — от 1 на 2265 до 1 на 40 000 населения [2]. Среди пациентов с бронхоэктазами — 13%, среди больных с обратным расположением внутренних органов — 25% [2].

### Кодирование по МКБ-10

Q33.8 Другие врожденные аномалии легкого.

Q89.3 *Situs inversus* (полное обратное расположение внутренних органов).

J98.0 Болезни бронхов, неклассифицированные в других рубриках.

### Примеры диагнозов

Первичная цилиарная дискинезия: синдром Картагенера. Полное обратное расположение внутренних органов. Хронический бронхит. Пневмосклероз 4-го и 5-го сегментов левого легкого. Двусторонний гнойный эндобронхит. Двусторонний хронический синусит. Назальный полипоз. Двусторонний хронический экссудативный средний отит. Гипертрофия аденоидов 2–3-й степени. Двусторонняя кондуктивная тугоухость 1-й степени.

### Классификация

Общепринятой классификации первичной цилиарной дискинезии не существует.

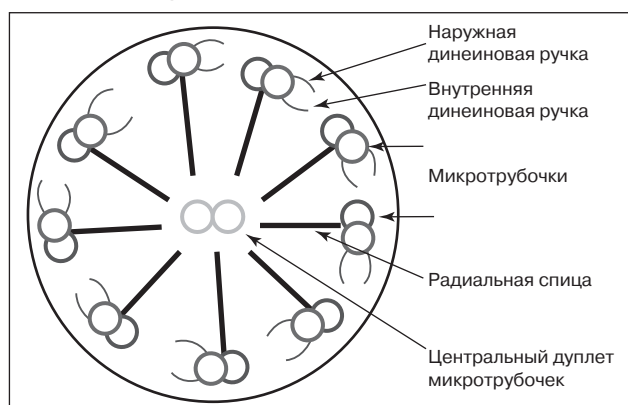
### ДИАГНОСТИКА

В настоящее время нет единого метода — «золотого стандарта» — диагностики ПЦД. При установлении диагноза учитываются:

- характерная клиническая картина;
- результаты скрининга: исследование уровня оксида азота (NO) в выдыхаемом назальном воздухе (у большинства пациентов с ПЦД он снижен);
- анализ частоты и паттерна биения ресничек в биоптате из полости носа или бронха с помощью световой микроскопии;
- электронная микроскопия (обнаружение аномалий строения ресничек в биоптате слизистой оболочки носа или бронха).

Для подтверждения диагноза рекомендовано исследование паттерна и частоты биения ресничек в сочетании с электронной микроскопией у пациентов с поражением верхних и нижних дыхательных путей в состоянии ремиссии длительностью не менее 4–6 нед.

**Рис. 1.** Ультраструктура реснички (жгутика), поперечный разрез  
**Fig. 1.** Cilium (flagellum) ultrastructure, transverse section



### Жалобы и анамнез

Ведущим проявлением болезни у детей с ПЦД являются частые воспалительные заболевания верхних и нижних дыхательных путей, которые регистрируются у достаточно большой когорты детей, особенно в раннем возрасте. Однако, осведомленность врачей о ПЦД крайне невысока, в связи с чем диагностика данной патологии в большинстве случаев несвоевременна.

Согласно данным зарубежных исследований, значение медианы возраста установления диагноза ПЦД в странах Западной и Восточной Европы составляет 5,3 года, при этом при наличии *situs inversus* диагноз устанавливается раньше (медиана 3,5 года), чем при нормальном расположении внутренних органов (5,8 года) [4]. По нашим данным, в России медиана возраста установления диагноза ПЦД у детей с обратным расположением органов приблизительно соответствует европейской (4 года), тогда как диагностика ПЦД у пациентов без *situs inversus* производится позже (медиана возраста 7,6 года).

При сборе анамнеза следует обратить внимание на типичные клинические проявления ПЦД: для этих больных практически с рождения характерны торпидные к терапии риниты, инфекции нижних дыхательных путей, сопровождаемые хроническим кашлем нередко уже в неонатальном периоде, или рецидивирующие бронхиты в раннем возрасте. Кроме того, у многих больных отмечаются рецидивирующие экссудативные отиты со снижением слуха. Сочетание хронического (рецидивирующего) синусита с хроническим (рецидивирующим) бронхитом служит основанием для углубленного обследования ребенка. В семейном анамнезе иногда удается обнаружить случаи мужского бесплодия, хронических бронхитов или синуситов, аномальное расположение внутренних органов, нередки случаи ПЦД у сибсов.

### Физикальное обследование

Общий осмотр подразумевает оценку общего физического состояния, физического развития ребенка, подсчет частоты дыхания, сердечных сокращений, осмотр верхних дыхательных путей и зева, осмотр, пальпацию и перкуссию грудной клетки, аускультацию легких, пальпацию живота.

Проявления ПЦД значительно варьируют в связи с выраженной генетической неоднородностью.

В антенатальном периоде можно обнаружить обратное расположение внутренних органов (*situs inversus*) или гетеротаксию (*situs ambiguus*) примерно в 40–50% случаев, реже — церебральную вентрикуломегалию по данным ультразвукового исследования. У детей с гетеротаксией отмечается неполное аномальное расположение внутренних органов (декстрогастрия, декстрокардия, аномально расположенная печень), иногда в сочетании с врожденными пороками сердца. Описаны случаи полисплении, асплении, гипоплазии поджелудочной железы, мальротации кишечника.

В периоде новорожденности более 75% доношенных с ПЦД развивают респираторный дистресс-синдром с потребностью в кислороде от 1 дня до 1 нед. Практически с первого дня жизни характерны торпидные к терапии риниты. Редко — внутренняя гидроцефалия.

В старшем возрасте — персистирующие риниты, хронические синуситы, назальный полипоз. Хронический продуктивный кашель с гнойной или слизисто-гнойной мокротой, могут наблюдаться рецидивирующие бронхиты, пневмонии или ателектазы. У отдельных детей обнаруживаются бронхоэктазы. При аускультации в легких выслушиваются разнокалиберные влажные хрипы, как правило, двусторонней локализации, у некоторых пациентов — сухие свистящие хрипы на фоне удлиненного выдоха.

Характерны также отиты с выпотом жидкости в полость среднего уха и кондуктивной тугоухостью.

В подростковом периоде также наблюдаются описанные выше клинические проявления. Чаще встречаются бронхоэктазы и назальный полипоз.

При выраженной тяжести течения могут отмечаться косвенные признаки хронической гипоксии — деформация концевых фаланг пальцев по типу «барабанных пальцев» и ногтевых пластинок по типу «часовых стекол».

### Лабораторная диагностика

Рекомендуется проведение микробиологического исследования (посева) мокроты или трахеального аспирата в период обострения заболевания.

**Комментарий.** Исследование проводят для идентификации микробных патогенов и определения их чувствительности к антибиотикам [3].

### Инструментальная диагностика

Для уточнения объема поражения бронхиального дерева и динамического контроля рекомендуется проведение компьютерной томографии (КТ) органов грудной полости, рентгенографии или КТ придаточных пазух носа.

**Комментарий.** При рентгенографии органов грудной клетки находят признаки хронического бронхита, иногда ателектазы, декстракардию (рис. 2). При КТ органов грудной полости могут выявляться пневмосклероз, почти в половине случаев — бронхоэктазы различной локализации (рис. 3–6). При лучевом исследовании придаточных пазух носа выявляется пансинусит (рис. 7), нередко — недоразвитие лобных пазух (рис. 8). В последние годы как альтернатива КТ рассматривается магнитно-резонансная томография (МРТ) органов грудной полости, особенно для мониторингования состояния легких, т.к. исследование не несет лучевой нагрузки. Недостатком МРТ является большая длительность проведения исследования [3].

Рекомендовано проведение исследования функции внешнего дыхания [3].

**Комментарий.** Проведение спирометрии возможно у детей с 4–5 лет в том случае, если пациент может выполнить маневр форсированного выдоха. При спирометрическом исследовании следует проводить пробу с бронхолитическим препаратом, т.к. у ряда пациентов с ПЦД одним из компонентов патогенеза бронхиальной обструкции может быть бронхоспазм. У детей с 6 лет возможно проведение бодиплетизмографии. При исследовании функции внешнего дыхания наиболее характерны обструктивные, реже комбинированные нарушения вентиляции, у некоторых больных параметры функции внешнего дыхания остаются нормальными. Обструкция у ряда пациентов носит обратимый или частично обратимый характер: проба с бронхолитиком положительна у 50%.

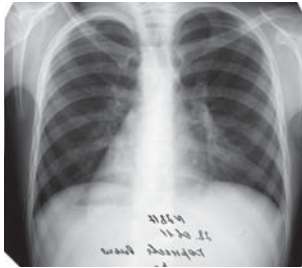
Рекомендуется исследование газов крови и/или сатурации.

**Комментарий:** для подтверждения/исключения гипоксемии [1].

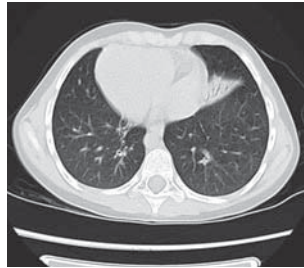Рекомендуется диагностическая и/или лечебная трахеобронхоскопия.

**Комментарий.** Проводится для получения бронхоальвеолярного лаважа с целью идентификации микробного возбудителя, а также для проведения биопсии слизистой оболочки бронха с последующей световой фазово-контрастной и электронной микроскопией [1, 2, 4, 5]. С целью изучения паттерна биения ресничек мерцательного эпителия также может быть исследован биоптат слизистой оболочки носа [1–5].

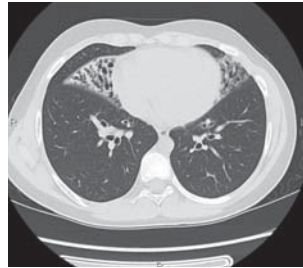**Рис. 2.** Рентгенограмма грудной клетки: бронхитические изменения, декстракардия (снимок при описании перевернут на «правильную» сторону)  
**Fig. 2.** Chest X-ray pattern: bronchial changes, dextrocardia (the image is reversed to the «right» side)



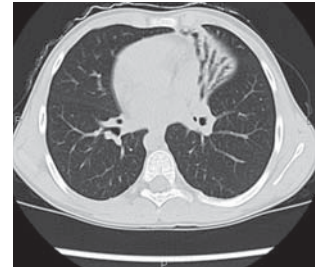
**Рис. 3.** Компьютерная томография легких: полное обратное расположение внутренних органов, пневмосклероз 4-го и 5-го сегментов левого легкого, признаки хронического бронхита (тот же пациент)  
**Fig. 3.** Computer tomography of the lungs: complete situs inversus, pneumosclerosis of the 4th and 5th segments of the left lung, signs of chronic bronchitis (the same patient)



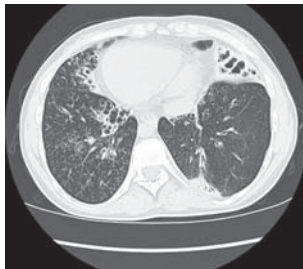
**Рис. 4.** Пневмосклероз и цилиндрические бронхоэктазы при первичной цилиарной дискинезии (обычное расположение внутренних органов)  
**Fig. 4.** Pneumosclerosis and cylindrical bronchiectases with primary ciliary dyskinesia (normal arrangement of internal organs)



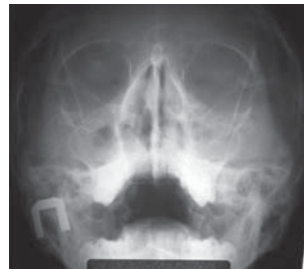**Рис. 5.** Пневмосклероз и бронхоэктазы при первичной цилиарной дискинезии (синдром Картагенера)  
**Fig. 5.** Pneumosclerosis and bronchiectases in primary ciliary dyskinesia (Kartagener's syndrome)



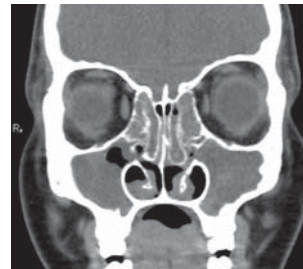**Рис. 6.** Пневмосклероз и смешанные, в т.ч. ателектатические, бронхоэктазы (синдром Картагенера)  
**Fig. 6.** Pneumosclerosis and mixed (including atelectatic) bronchiectases (Kartagener's syndrome)



**Рис. 7.** Пансинусит у пациента с первичной цилиарной дискинезией  
**Fig. 7.** Pansinusitis in a patient with primary ciliary dyskinesia



**Рис. 8.** Пансинусит и неразвитые фронтальные пазухи у пациента с первичной цилиарной дискинезией  
**Fig. 8.** Pansinusitis and undeveloped frontal sinuses in a patient with primary ciliary dyskinesia



Рекомендуется проведение эхокардиографии с доплеровским анализом (измерение градиента давления на легочной артерии).

**Комментарий.** Должна контролироваться у пациентов с ПЦД, т.к. при этой патологии, особенно при распространенном поражении легких, возможно развитие легочной гипертензии и формирование легочного сердца.

Рекомендуется мониторинг состояния слуховой функции с помощью аудиологических тестов [3].

### Иная диагностика

Генетический анализ у пациентов с ПЦД возможен, но не рекомендован как рутинный метод для установления диагноза [3].

### Дифференциальный диагноз

Дифференциально-диагностический поиск включает муковисцидоз — см. *Клинические рекомендации по оказанию медицинской помощи детям с кистозным фиброзом (муковисцидозом)*; первичные иммунодефицитные состояния, врожденные аномалии строения бронхиального дерева, бронхоэктазы другого происхождения — см. *Клинические рекомендации по оказанию медицинской помощи детям с бронхоэктазами*; бронхиальную астму, ряд врожденных аномалий сердечно-сосудистой системы — транспозицию магистральных сосудов и т.п.

Цилиарная дисфункция может также быть причиной других состояний, таких как поликистоз печени и/или почек, атрезия желчных путей, ретинопатия, которые могут протекать без респираторных проявлений и неред-

ко расцениваются как самостоятельные генетические синдромы (Сениора–Локена, Альстрёма, Барде–Бидля).

### ЛЕЧЕНИЕ

Подход к терапии пациента с ПЦД должен быть мультидисциплинарным в связи с полиорганностью поражений.

Основными целями терапии являются максимально возможное предупреждение прогрессирования и/или развития бронхоэктазов и восстановление/сохранение нормальной легочной функции, а также носового дыхания и слуха.

### Консервативное лечение

Рекомендовано использование различных методик, способствующих очистке дыхательных путей. Кинезитерапия является основным лечебно-реабилитационным мероприятием для детей с ПЦД [1, 3–5].

Рекомендуются промывание носовых ходов гипертоническим раствором натрия хлорида, назальный душ.

**Комментарий.** Ирригационная терапия оказывает положительное влияние при назальных симптомах (заложенность носа, постоянное выделение слизи) [1, 3–5].

При обострении хронического бронхолегочного процесса рекомендуется назначение антибактериальных препаратов в соответствии с чувствительностью выделенных возбудителей [3]. Антибактериальная терапия применяется также при обострениях синусита в случае отсутствия эффекта от ирригационного лечения [3].

**Комментарий.** Наиболее характерными микробными патогенами при ПЦД являются *Haemophilus influenzae* и *Streptococcus pneumoniae*, реже *Moraxella catarrhalis*,

*Staphylococcus aureus*. *Pseudomonas aeruginosa* у детей высевается редко, однако с возрастом значение этого патогена у больных с ПЦД постепенно возрастает [1, 3]. Препараты в соответствии с чувствительностью выделенных возбудителей назначают в максимально допустимых для данного возраста дозах и используют парентерально или внутрь (в зависимости от состояния пациента), также используется ступенчатый метод введения. Длительность курса лечения — от 1 до 3 нед. При высевае *P. aeruginosa* терапия проводится аналогично протоколам лечения больных муковисцидозом.

Противомикробная терапия проводится в соответствии с результатами микробиологического исследования. Препаратом выбора в большинстве случаев является амоксициллин + клавулановая кислота<sup>жк, вк</sup>, могут быть использованы цефалоспорины 2–3-го поколения.

Рекомендуется рассмотреть назначение ингаляционной бронхоспазмолитической терапии (ипратропия бромид + фенотерол<sup>жк, вк</sup>, сальбутамол<sup>жк, вк</sup>, салметерол, формотерол<sup>жк, вк</sup>) при наличии бронхообструктивного синдрома [3].

Рекомендуется проведение курсового лечения пероральными муколитическими препаратами (наиболее часто используют амброксол<sup>жк, вк</sup>, ацетилцистеин<sup>жк, вк</sup>, карбоцистеин).

**Комментарий.** Есть данные об эффективности ингаляции гипертонического раствора натрия хлорида [3].

Не рекомендовано ингаляторное применение дорназы альфа<sup>жк, 7н</sup> и ацетилцистеина.

**Комментарий.** Эффективность ингаляторного применения дорназы альфа<sup>жк, 7н</sup> до настоящего времени не доказана, а ацетилцистеина — низкая [1, 3].

#### Хирургическое лечение

Оперативное лечение нижних дыхательных путей рекомендуется крайне редко.

**Комментарий.** Резекции легких в настоящее время практически не производятся. Описаны случаи пациентов с ПЦД, которым проводилась трансплантация легких, однако они касаются взрослых больных [1–5].

Полипэктомия рекомендуется проводить только в случаях тяжелой назальной обструкции [3].

**Комментарий.** Хирургическое вмешательство при назальном полипозе оказывает лишь временный эффект, т.к. полипы у пациентов с ПЦД быстро рецидивируют. Терапия топическими интраназальными стероидами может быть рекомендована пациентам с сопутствующим аллергическим ринитом.

Не рекомендуется рутинное установление тимпаностомической трубки в связи с противоречивыми данными об эффективности данного метода лечения [1, 3].

При частых обострениях хронического синусита рекомендуется рассмотреть вопрос о проведении операции с целью улучшения аэрации и дренажа параназальных синусов [1, 3].

#### Иное лечение

В связи с возможным развитием гипотрофии у некоторых пациентов с ПЦД рекомендуется индивидуальная коррекция рациона на основе оценки нутритивного статуса.

**Комментарий.** Диета должна обеспечивать адекватное количество энергетических и питательных компонентов.

#### РЕАБИЛИТАЦИЯ

Пациентам с ПЦД рекомендуется проведение реабилитационных мероприятий, нацеленных на поддержание легочной функции.

#### ПРОФИЛАКТИКА И ДИСПАНСЕРНОЕ НАБЛЮДЕНИЕ

##### Профилактика

Рекомендуется генетическое консультирование родителей детей с ПЦД при планировании последующих беременностей с целью минимизации риска рождения больного ребенка.

Для улучшения общего состояния пациента следует соблюдать меры профилактики обострений, а лечебные мероприятия должны проводиться комплексно и в полном объеме, включать регулярные курсы реабилитации.

Вакцинация пациентов с ПЦД проводится в соответствии с Национальным календарем прививок. Рекомендована активная иммунизация против пневмококка и гемофильной инфекции, а также ежегодная вакцинация от гриппа.

##### Ведение пациентов

Первичная диагностика и подбор терапии осуществляются в условиях специализированного пульмонологического стационара или отделения (пациенты с нетяжелым течением, особенно при катamnестическом наблюдении, могут быть госпитализированы в дневной стационар); ведение пациентов совместно со специалистом-оториноларингологом и, по показаниям, с сурдологом, при наличии признаков легочной гипертензии — с детским кардиологом. Срок пребывания в стационаре в среднем может составить 14–21 день.

В амбулаторно-поликлинических учреждениях при подозрении на ПЦД участковые врачи-педиатры направляют больных на консультацию к врачу-пульмонологу.

Частота визитов пациента с первичной цилиарной дискинезией устанавливается индивидуально в зависимости от тяжести течения. В среднем контрольные осмотры пациентов с ПЦД должны проводиться не реже 1 раза в год (по показаниям чаще), с ежегодным исследованием функции внешнего дыхания, сатурации, эхокардиографии с доплеровским анализом и периодическим контролем КТ органов грудной полости (в среднем 1 раз в 2 года).

#### ДОПОЛНИТЕЛЬНАЯ ИНФОРМАЦИЯ, ВЛИЯЮЩАЯ НА ТЕЧЕНИЕ И ИСХОД ЗАБОЛЕВАНИЯ/СИНДРОМА

##### Исходы и прогноз

Определяющими факторами являются своевременное установление диагноза и адекватная терапия.

Прогноз зависит от объема и характера поражения легких и, как правило, при правильном систематическом лечении и регулярном проведении реабилитационных мероприятий относительно благоприятный.

<sup>жк</sup> Лекарственный препарат, входящий в Перечень жизненно необходимых и важнейших лекарственных препаратов для медицинского применения на 2016 год (Распоряжение Правительства РФ от 26.12.2015 № 2724-р).

<sup>вк</sup> Лекарственный препарат, входящий в Перечень лекарственных препаратов для медицинского применения, в т.ч. лекарственных препаратов для медицинского применения, назначаемых по решению врачебных комиссий медицинских организаций (Распоряжение Правительства РФ от 26.12.2015 № 2724-р).

<sup>7н</sup> Лекарственный препарат, входящий в перечень лекарственных препаратов, предназначенных для обеспечения лиц, больных гемофилией, муковисцидозом, гипофизарным нанизмом, болезнью Гоше, злокачественными новообразованиями лимфоидной, кроветворной и родственных им тканей, рассеянным склерозом, лиц после трансплантации органов и/или тканей (Распоряжение Правительства РФ от 26.12.2015 № 2724-р).

Для взрослых пациентов мужского пола характерна сниженная фертильность вследствие недостаточности (отсутствия) подвижности сперматозоидов. Женщины могут обладать нормальной фертильностью, однако в некоторых случаях способность к деторождению снижена, при этом

вероятность развития внематочной беременности более высока по сравнению со средними значениями в популяции.

### КРИТЕРИИ ОЦЕНКИ КАЧЕСТВА ОКАЗАНИЯ МЕДИЦИНСКОЙ ПОМОЩИ (табл. 1, 2)

**Таблица 1.** Организационно-технические условия оказания медицинской помощи

**Table 1.** Organizational and technical conditions for healthcare delivery

Вид медицинской помощи	Специализированная, в т.ч. высокотехнологичная, медицинская помощь
Возрастная группа	Дети
Условия оказания медицинской помощи	Стационарно, в дневном стационаре
Форма оказания медицинской помощи	Плановая

**Таблица 2.** Критерии качества оказания медицинской помощи

**Table 2.** Quality criteria for healthcare delivery

№	Критерий	Уровень достоверности доказательств и убедительности рекомендаций — низкий (консенсус экспертов)
1	Выполнена консультация врача-пульмонолога	D
2	Выполнена компьютерная томография органов грудной полости при установлении диагноза, далее по показаниям	D
3	Выполнено исследование паттерна и частоты биения ресничек с электронной микроскопией при установлении диагноза в состоянии ремиссии не менее 4–6 нед	D
4	Выполнено микробиологическое исследование мокроты (индуцированной мокроты, трахеального аспирата), в случае если не проведено в течение предшествующего 1 года (минимум): анализ взят до начала стартовой терапии антибактериальным(и) препаратами	D
5	Выполнено исследование функции внешнего дыхания (при отсутствии противопоказаний)	D
6	Выполнена консультация ЛОР-врача при подозрении на назальные полипы, при тяжелом обострении хронического риносинусита	D
7	Выполнена консультация ЛОР-врача или сурдолога при снижении слуха	D
8	Выполнено исследование газов крови или пульсоксиметрия	D
9	Выполнена терапия антибактериальным(и) препаратами при обострении хронического воспалительного бронхолегочного процесса согласно чувствительности выявленного возбудителя или анамнестическим данным о возбудителе и его чувствительности	D
10	Выполнена терапия лекарственными препаратами из группы короткодействующих селективных $\beta_2$ -адреномиметиков, или комбинацией лекарственных препаратов группы селективных $\beta_2$ -адреномиметиков и группы холинолитиков, или группы пролонгированных селективных $\beta_2$ -адреномиметиков при наличии обратимой обструкции нижних дыхательных путей и отсутствии медицинских противопоказаний	D

### ЗАКЛЮЧЕНИЕ

Комплексный мультидисциплинарный диагностический подход и профессиональная осведомленность специалистов являются определяющими для своевременного установления диагноза, проведения адекватной систематической терапии, регулярных реабилитационных мероприятий, а также для дальнейшего прогноза у детей с данной нозологией.

### ИСТОЧНИК ФИНАНСИРОВАНИЯ

Не указан.

### КОНФЛИКТ ИНТЕРЕСОВ

Авторы подтверждают отсутствие финансовой поддержки/конфликта интересов, который необходимо обнародовать.

### ORCID

**А.А. Баранов** <http://orcid.org/0000-0003-3987-8112>

**Л.С. Намазова-Баранова** <http://orcid.org/0000-0002-2209-7531>

**Е.А. Вишнёва** <http://orcid.org/0000-0001-7398-0562>

**Л.Р. Селимзянова** <http://orcid.org/0000-0002-3678-7939>

### СПИСОК ЛИТЕРАТУРЫ

- Eber E, Midulla F, editors. *ERS Handbook of paediatric respiratory medicine*. 1st ed. Sheffield, UK: European Respiratory Society; 2013. 719 p.
- Lucas JSA, Walker WT, Kuehni CE, Lazor R. *Primary ciliary dyskinesia*. In: Cordier J-F, editor. *Orphan Lung Diseases*. European Respiratory Society Monograph, Vol. 54. UK: European Respiratory Society; 2011. p. 201–217. doi: 10.1183/1025448x.erm5410.
- Shapiro AJ, Zariwala MA, Ferkol T, et al. Diagnosis, monitoring, and treatment of primary ciliary dyskinesia: PCD foundation

- consensus recommendations based on state of the art review. *Pediatr Pulmonol*. 2015;51(2):115–132. doi: 10.1002/ppul.23304.
- Strippoli MP, Frischer T, Barbato A, et al. Management of primary ciliary dyskinesia in European children: recommendations and clinical practice. *Eur Respir J*. 2012;39(6):1482–1491. doi: 10.1183/09031936.00073911.
- Werner C, Onnebrink JG, Omran H. Diagnosis and management of primary ciliary dyskinesia. *Cilia*. 2015;4(1):2. doi: 10.1186/s13630-014-0011-8.