

Topografia do cone medular do quati (*Nasua nasua* Linnaeus, 1766)

Guilherme Buzon Gregores¹
Érika Branco^{2*}
Ana Flávia de Carvalho³
Carlos Alberto Palmeira Sarmiento¹
Priscila C. Oliveira³
Guilherme J. Ferreira⁴
Rosa Cabral⁴
Emerson Ticona Fioretto⁵
Maria Angelica Miglino¹
Silvia Renata Gaido Cortopassi¹

¹Universidade de São Paulo

²Universidade Federal Rural da Amazônia

Avenida Mario Covas, 1400, CEP 67113-330, Ananindeua – PA, Brasil

³Departamento de Morfologia, Centro Universitário da Fundação de Ensino Octávio Bastos

⁴Universidade Federal do Piauí

⁵Universidade Federal do Sergipe

*Autor para correspondência
erika.branco@ufra.edu.br

Submetido em 29/10/2009
Aceito para publicação em 15/03/2010

Resumo

A anestesia epidural é uma das técnicas anestésicas regionais mais utilizadas e com boa margem de segurança, sendo aplicada a mais de 80 anos através de inúmeras metodologias ensaiadas com o objetivo de anestésiar nervos espinhais da região lombar e sacral. Para tanto, faz-se necessário o conhecimento não só dos procedimentos anestésicos como também dos conhecimentos anatômicos da espécie a ser manipulada. Assim, este trabalho teve por objetivo determinar a topografia do cone medular do quati, subsidiando a realização de técnicas anestésicas nesta espécie de carnívoro silvestre. Foram utilizados três animais adultos, machos, provenientes do Criatório Científico – CECRIMPAS, da Faculdade de Medicina Veterinária do Centro Universitário da Fundação de Ensino Octávio Bastos – UNIFEOB. Os animais foram fixados e dissecados em toda sua extensão medular. O cone medular tem sua base entre a 5ª e 6ª vértebras lombares e ápice na 3ª vértebra sacral, com comprimento total variando entre 5,2cm e 5,8cm. Assim, concluímos que o local mais adequado para a realização de anestesia epidural no quati é na região sacrocaudal.

Unitermos: cone medular, quati, topografia vértebro-medular

Abstract

Topography of the medullary cone in coatimundi (*Nasua nasua*, Linnaeus 1766). Epidural anesthesia is a regional anesthetic technique that is generally used with good, safe results, and it has been applied in the last 80 years through numerous methodologies aimed at testing anesthesia of the spinal nerves of the lumbar and sacral regions. It is necessary to know not only the anesthetic procedures, but also to apply anatomical knowledge of the species to be manipulated. Thus, the objective of this study was to determine the topography of the medullary cone of the coati, supporting the implementation of anesthetic techniques in this species of wild carnivores. We used three adult animals obtained from the CECRIMPAS scientific breeding unit. Faculdade de Medicina Veterinária da Fundação de Ensino Octávio Bastos – UNIFEOB. The animals were fixed and dissected along the entire length of the medullary cord. The conus had its base between the 5th and 6th lumbar vertebrae and apex at the 3rd sacral vertebra, with total length ranging between 5.2cm and 5.8cm. Thus, we conclude that the most appropriate place to perform epidural anesthesia in the coatimundi is in the sacrocaudal region.

Key words: coatimundi, medullary cone, vertebro-medullary topography

Introdução

Pertencente ao Filo Chordata, classe Mammalia, Ordem Carnivora e Família Procyonidae, a espécie *Nasua nasua* é encontrada na América do Norte, Central e do Sul. Sua biometria pode chegar a 30,5cm de altura, com comprimento variando entre 43-66cm de comprimento, mais 22-69cm de cauda e atingir até 11kg (Nowak, 1991).

Esses animais têm como habitat natural florestas e cerrados, possuindo um comportamento terrestre e arborícola. Os machos são solitários, mas as fêmeas e os jovens andam em grupos de até 30 animais (Emmons, 1990).

Os quatis possuem uma dieta rica em frutos silvestres, invertebrados e pequenos vertebrados, como lagartos e peixes, e no quesito reprodução, as fêmeas deixam o grupo quando vão parir, indo para ninhos construídos nas árvores (Silva, 1984).

Numerosos são os estudos realizados com quatis, principalmente sobre distúrbios respiratórios, circulatórios e locomotores. Porém, pouco se sabe sobre a morfologia do sistema nervoso dessa espécie. Este conhecimento é de suma importância para subsidiar procedimentos clínicos e cirúrgicos no âmbito da medicina veterinária de animais silvestre, tais como punção medular, localização de lesões nervosas centrais em níveis vertebrais específicos e bloqueios anestésicos (peridurais), sendo esta a técnica anestésica regional mais utilizada devido à sua segurança, eficiência e rapidez de aplicação (Hopkins, 1935; Fantoni e Cortopassi, 2002; Rocha, 2003; Carvalho, 2004 e Dyce et al., 2004).

O local de aplicação do anestésico no espaço epidural varia conforme a espécie animal, de acordo com o local do término da medula espinhal, mas a utilização de sítios caudais ao cone medular torna a técnica de aplicação mais segura, evitando-se, assim, lesões na medula espinhal (Hilbery, 1992).

Diante do exposto e devido à grande importância da região descrita, este trabalho tem por objetivo melhorar a compreensão da topografia do cone medular em quatis, com o intuito de auxiliar possíveis procedimentos anestésicos, que poderão ser utilizados nestes animais.

Material e Métodos

Toda a metodologia utilizada seguiu as normas da Comissão de Bioética de experimentação animal da Faculdade de Medicina Veterinária e Zootecnia da Universidade de São Paulo, protocolo sob nº 954/2006 bem como conta com autorização do IBAMA (Instituto Brasileiro de Meio Ambiente e de Recursos Naturais Renováveis) mediante licença nº 02027.007.222/02-80.

Foram utilizados três animais machos, adultos, pesando entre quatro e seis quilos, provenientes do Criatório Científico – CECRIMPAS, do Centro Universitário da Fundação de Ensino Octávio Bastos (UniFEOB), São João da Boa Vista – SP, que vieram a óbito por causas naturais. Esses animais foram encaminhados ao Laboratório de Anatomia Veterinária da Universidade, onde foi realizada fixação dos cadáveres com formaldeído 10% e armazenamento dos espécimes por 72h em cubas contendo o mesmo fixador.

Decorrido esse período os animais foram dissecados mediante incisão e afastamento da pele na linha mediana dorsal, desde a região torácica cranial até a base da cauda, seguida de remoção da musculatura epiaxial àquele nível e, posteriormente realizamos remoção dos arcos vertebrais através do uso de costótomo, revelando a medula espinhal e meninges. Identificadas as vértebras regionais e feita a incisão longitudinal das meninges espinhais, foi localizado o cone medular e a intumescência lombar, seguido de mensuração com paquímetro destes últimos. Os procedimentos descritos permitiram esclarecer a sintopia das vértebras, intumescência lombar e o cone medular.

Toda nomenclatura adotada foi baseada na Nomenclatura anatômica veterinária ilustrada (Schaller, 1999).

Resultados e Discussão

Os três exemplares de quati dissecados apresentam seis vértebras lombares e três vértebras sacrais, revelando uma região lombo sacral da medula espinhal com evidência de três porções bem definidas: intumescência lombar, cone medular e cauda equina. A base do cone medular foi registrada entre as vértebras L5 e L6 nos três exemplares, com comprimento variando entre 5,2cm e 5,8cm e com o ápice localizado no final de S3. A intumescência lombar apresentou-se contínua à base do cone medular (Figura 1).

O cone medular é uma estrutura de alto interesse para os médicos veterinários no que tange aos procedimentos de anestesia epidural, fato que explica toda a descrição bem estabelecida da morfologia e morfometria desta estrutura nos animais domésticos (Hopkins, 1935; Habel, 1951; Seiferle, 1951; Barry, 1956; Schwarze e Schröder, 1972; Getty, 1975; Bruni e Zimmerl, 1977; Fletcher, 1979; Santiago et al., 1990; Evans e De Lahunta, 1994; Dyce et al., 2004), Esses achados, porém, não podem ser extrapolados para todos os animais silvestres, como é o caso do quati, assim, valendo-nos da comparação com outros animais selvagens, podemos fazer um paralelo com o descrito por Carvalho et al. (2003) em gato mourisco. Neste animal a base achava-se na altura da vértebra L6 e seu ápice em S2, semelhante ao quati no qual o cone medular situa-se entre L5-6 a S3, porém, isso se dá de forma diferente no gato doméstico o qual tem a base do cone medular em L3 e o ápice em L7 (Santiago, 1974).

Comparando ainda com outros carnívoros, como o lobo guará (base do cone em L5 e ápice em L6) (Machado et al., 2002); lobo marinho (base do cone em T5 e ápice em T6-7) (Machado et al., 2003) e a ariranha (base do cone em L2 e ápice em L4) (Machado et al., 2009b), observamos que o cone medular do quati tem uma extensão maior, bem como quando comparado com um modelo de roedor silvestre, como é o caso do rato do banhado, o qual possui a base do cone medular repousando em L4-5 e ápice em L3-5 (Machado et al., 2009a).

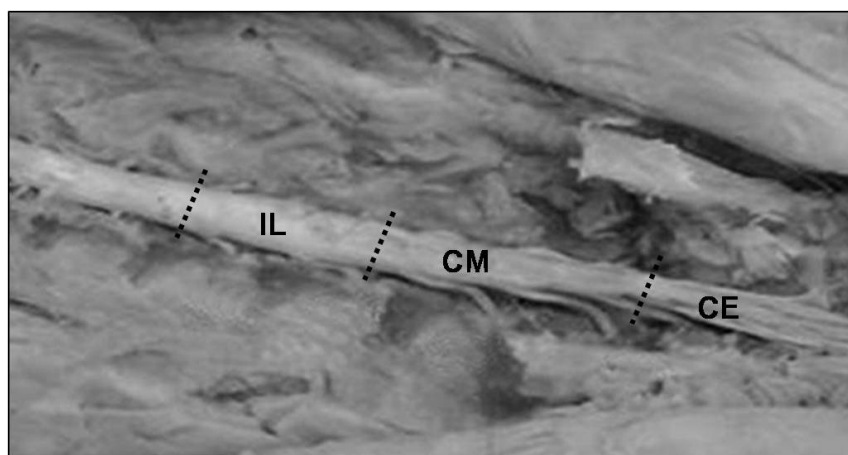


FIGURA 1: Fotografia da vista dorsal do cone medular (CM) de quati (*Nasua nasua*), evidenciando a intumescência lombar (IL) e cauda equina (CE).

No que se refere à mensuração do cone medular, o comprimento médio desta estrutura nos quatis também está estabelecido quanto ao seu início, correspondendo à base, e final determinado pelo seu ápice, resultando em uma estrutura relativamente grande, medindo de 5,2cm a 5,8cm quando comparado com coelho, 4,51cm (Santos et al., 1998); caprino, 3,44cm (Santos et al., 2001); feto de equino, 4,20cm (Manzan et al., 2003); lobo marinho, 4,40cm (Machado et al., 2003); gato mourisco, 5cm (Carvalho et al., 2003); ariranha, 5,5cm (Machado et al., 2009b) e rato do banhado, 2cm (Machado et al., 2009a), porém, não difere da paca, 5,20 a 5,80cm (Scavone et al., 2007), mas é relativamente menor que do lobo-guará, o qual apresenta cone medular com média de 6,5cm de comprimento (Machado et al., 2002).

Através deste estudo topográfico e biométrico do cone medular de quati, concluímos que a base do cone fica localizada sobre as vértebras L5-6 e o seu ápice atinge S3, com comprimento total variando entre 5,2cm e 5,8cm; desta forma sugerimos que os procedimentos de anestesia epidural nesta espécie, sejam realizados na região sacrocaudal.

Referências

- Barry, A. 1956. A quantitative study of prae-natal changes in angulation of spinal nerves. **Anatomical Record**, **126** (1): 97-109.
- Bruni, A. C.; Zimmerl, U. 1977. **Anatomia degli animali domestici**. Vol. 2. Casa Editrici Dottor Francesco Vallardi, Milano, Italia, 736pp.
- Carvalho, R. C. 2004. **Topografia vértebro medular e anestesia espinal em jaboti das "patas vermelhas" *Geochelone carbonária* (Spix, 1824)**. Dissertação de Mestrado, Universidade de São Paulo, Brasil, 126pp.
- Carvalho, S. F. M.; Santos, A. L. Q.; Avila Junior, R. H.; Andrade, M. B.; Magalhães, L. M.; Moraes, F. M.; Ribeiro, P. I. R. 2003. Topografia do cone medular em um gato-mourisco, *Herpailurus yagouaroundi* (Severtow, 1858) (Felidae). **Archives of Veterinary Science**, **8** (2): 35-38.
- Dyce, K. M.; Sack, W. O.; Wensing, C. J. G. 2004. **Tratado de anatomia veterinária**. 3ª ed. Guanabara Koogan, Rio de Janeiro, Brasil, 813pp.
- Emmons, L. H. 1990. **Neotropical Rainforest Mammals: A Field Guide**. The University of Chicago Press, Chicago, USA, 281pp.
- Evans, H. E.; De Lahunta, A. 1994. **Guia para a dissecação do cão**. 3ª ed. Guanabara Koogan, Rio de Janeiro, Brasil, 206pp.
- Fantoni, D. T.; Cortopassi, S. R. G. 2002. **Anestesia em cães e gatos**. 2ª ed. Roca, São Paulo, Brasil, 389pp.
- Fletcher, T. F. 1979. Spinal cord and meninges. In: Evans, H. E. e Christensen, G. C. (Eds). **Miller's anatomy of the dog**. 2nd ed. W.B. Saunders Company, Philadelphia, USA, 1181pp.
- Getty, R. 1975. **Sisson and Grossman's the anatomy of the domestic animals**. Vol. 1. 5th ed. W.B. Saunders Company, Philadelphia, USA, 1211pp.
- Habel, R. E. 1951. **Guide to the dissection of the Cow**. Cornell Cooperative Society, New York, USA, 375pp.
- Hilbery, A. D. R. 1992. **Manual de anestesia de los pequeños animales**. Acribia, Zaragoza, España, 154pp.
- Hopkins, G. S. 1935. The correlation of anatomy and epidural anesthesia in domestic mammals. **Cornell Veterinarian**, **25**: 263-270.
- Machado, G. V.; Cal, J. A.; Birck, A. J. 2009a. Topografia do cone medular no rato-do-banhado (*Myocastor coypus* Molina, 1782 – Rodentia: Mammalia). **Revista Biotemas**, **22** (2): 117-120.
- Machado, G. V.; Lesnau, G. G.; Birck, A. J. 2003. Topografia do cone medular no lobo-marinho (*Arctocephalus australis* Zimmermann, 1803). **Arquivos de Ciências Veterinárias e Zoologia da UNIPAR**, **6** (1): 11-14.
- Machado, G. V.; Rosas, F. C. W.; Lazzarini, S. M. 2009b. Topografia do cone medular na ariranha (*Pteronura brasiliensis* Zimmermann, 1780). **Ciência Animal Brasileira**, **10** (1): 301-305.
- Machado, V. M. Fonseca, C. C.; Neves, M. T. D.; Paula, T. A. R.; Benjamin, L. A. 2002. Topografia do cone medular no lobo-guará. **Revista Brasileira de Ciência Veterinária**, **9**: 107-109.
- Manzan, R. M.; Carneiro, W. P.; Moraes, F. M.; Santos, A. L. Q.; Silva, F. O. C. E.; Severino, R. S.; Drummond, S. S. 2003. Esqueletopia do cone medular em fetos de equinos. **Veterinária Notícias**, **9**: 18.
- Nowak, K. 1991. **Walker's mammal of the world**. Vol. VI. The Hopkins University Press, Baltimore, USA, 1101pp.
- Rocha, L. M. M. S. 2003. **Estudo anatomo-anestésico do segmento lombar (L1 a L6) em cães**. Dissertação de Mestrado, Universidade de São Paulo, Brasil, 81pp.
- Santiago, W. 1974. Esqueletopia do cone medular em *Canis familiaris*. **Arquivo da Universidade Federal Rural do Rio de Janeiro**, **4** (1): 67-69.
- Santiago, W.; Machado, G. V.; Vizioli, V. P.; Barra, P. H. M. 1990. Esqueletopia do cone medular em caprinos mestiços. **Anais do IX Congresso Mineiro de Medicina Veterinária**, Belo Horizonte, Brasil, p. 107.
- Santos, A. L. Q.; Lima, E. M. M.; Santana, M. I. S. 1998. Comprimento da medula espinhal e topografia do cone medular em coelhos (*Oryctolagus cuniculus*). **Anais do VII Encontro de Iniciação Científica**, Uberlândia, Brasil, p. 162.
- Santos, A. L. Q.; Lima, E. M. M.; Santana, M. I. S. 2001. Topografia do cone medular em caprinos da raça Saanen. **Arquivo Ciências Veterinárias Zoologia da UNIPAR**, **4** (1): 25-29.
- Scavone, A. R. F.; Guimarães, G. C.; Rodrigues, V. H. V.; Sasahara, T. H. C.; Machado, M. R. F. 2007. Topografia do cone medular da paca (*Agouti paca*, Linnaeus - 1766). **Brazilian Journal of Veterinary Research and Animal Science**, **44** (Suplemento): 53-57.
- Schaller, O. 1999. **Nomenclatura anatômica veterinária ilustrada**. Manole, São Paulo, Brasil, 614pp.
- Schwarze, E.; Schröder, L. 1972. **Compendio de anatomía veterinária**. Acribia, Zaragoza, España, 247pp.
- Seiferle, E. 1951. On the topography of the equine and bovine spinal cord. **Zeitschrift für Anatomie**, **110**: 731-784.
- Silva, F. 1984. **Mamíferos Silvestres**. Fundação Zoobotânica do Rio Grande do Sul, Porto Alegre, Brasil, 246pp.