



## Morfologia macroscópica e morfometria do aparelho urogenital do macaco de cheiro (*Saimiri sciureus* Linnaeus, 1758)

Erika Branco<sup>1\*</sup>

Antônio Carlos Cunha Lacreata Jr<sup>1</sup>

Mirian Naomi Ishizaki<sup>1</sup>

Washington Luiz Assunção Pereira<sup>1</sup>

André Marcelo Conceição Meneses<sup>1</sup>

José Augusto Pereira Carneiro Muniz<sup>2</sup>

Emerson Ticona Fioretto<sup>3</sup>

<sup>1</sup>Universidade Federal Rural da Amazônia – UFRA  
Avenida Presidente Tancredo Neves, 2501, CEP 66.077-530, Belém – PA, Brasil

<sup>2</sup>Centro Nacional de Primatas – CENP, Instituto Evandro Chagas – IEC  
Secretaria de Vigilância em Saúde – SVS, Ministério da Saúde – MS  
Ananindeua – PA, Brasil

<sup>3</sup>Universidade Federal do Sergipe – UFS, Aracajú – SE, Brasil

\*Autor para correspondência  
erika.branco@ufra.edu.br

Submetido em 30/07/2009  
Aceito para publicação em 05/10/2009

### Resumo

Descrevem-se macroscopicamente o aparelho urogenital em quatro animais da espécie *Saimiri sciureus*, jovens, nascidos em cativeiro junto ao Centro Nacional de Primatas. A vulva delimitou-se pelos lábios vulvares, apresentando um clitóris bem desenvolvido com aspecto fálco. O vestíbulo vaginal é bastante curto, com espessa parede muscular, estendendo-se da rima da vulva até o óstio da vagina. A vagina vem logo na sequência do vestíbulo, sendo constituída por um tubo muscular com aspecto alongado e achatado dorsoventralmente, com paredes finas, estando disposta entre o vestíbulo vaginal e a cérvix, sendo esta última relativamente curta, porém, com musculatura bem desenvolvida. O útero é simples, com fundo globoso, estando localizado na porção caudal da cavidade abdominal. As tubas uterinas mostraram-se longas e retilíneas, ligando-se aos ovários, que são grandes e elipsóides, com superfície lisa.

**Unitermos:** macaco de cheiro, macroscopia, órgãos genitais femininos, *Saimiri sciureus*

### Abstract

**Gross morphology and morphometry of squirrel monkey (*Saimiri sciureus* Linnaeus, 1758) female genital organs.** The gross anatomy of the genital organs of four specimens of young female of *Saimiri sciureus* was investigated. The animals were bred in captivity at the Centro Nacional de Primatas and had died from natural causes. The vulva was limited by the labium minus and presented a well-developed clitoris which seemed to

represent a rudimentary penis. The vaginal vestibule was the first cavity and was very short, presenting a thick muscular wall which extended from the vulva commissure to the vaginal ostium. The vagina was constituted by an elongated and dorsally flattened muscular tube with a thin wall between the vaginal vestibule and cervix. The cervix was short with well-developed musculature. The uterus was simple, presenting a global fundus located in the caudal portion of the abdominal cavity. The uterine tubes were elongated and rectilinear, connected to the ovaries which were large, ellipsoid in shape, and presented a smooth surface.

**Key words:** female, genital organs, gross anatomy, *Saimiri sciureus*, squirrel monkey

## Introdução

Habitando florestas tropicais úmidas, o *Saimiri sciureus*, popularmente conhecido como macaco de cheiro, apresenta peso médio variando entre 554g e 1150g para os machos e 651g a 1250g para fêmeas. Eles são os menores primatas da família *Cebidae*, sendo que os machos medem ligeiramente mais que as fêmeas: 318mm quando comparados a 316mm. A pelagem é curta, espessa, macia, colorida e brilhante. A coloração mais comum é o branco ao redor dos olhos e das orelhas (com tufo branco); o pescoço, bem como a parte superior da cabeça, varia de negro a cinza; mãos, pés e antebraços são amarelo-alaranjados, enquanto que os ombros são cobertos de fina pelagem acinzentada. A cauda é bicolor como o corpo, adornada ligeiramente na ponta, e não preênsil. Possuem unhas em vez de garras e os dentes são sexualmente dimórficos, no qual os machos apresentam grandes caninos superiores. As marcações e coloração entre os sexos e de animais de diferentes idades são semelhantes (Castelo et al., 1997).

Os *S. sciureus* apresentam sistema de acasalamento poligâmico, mas geralmente um ou dois machos copulam mais freqüentemente no grupo. As fêmeas atingem maturidade sexual em torno de 2,5 anos de idade e os machos em quatro anos. A gestação é de cerca de 150-168 dias e os jovens atingem a fase de desmame ao completarem 6 meses de vida (Emmons e Feer, 1997).

O macaco de cheiro é uma das espécies de primatas neotropicais brasileiras mais utilizadas como modelo biológico, no entanto, ainda é pouco estudado no Brasil, principalmente no que se refere ao desenvolvimento de técnicas reprodutivas, que se apresentam como uma alternativa à diminuição de animais disponíveis em cativeiro para a pesquisa. O estudo da morfologia e da fisiologia reprodutiva desses animais *ex situ* ou *in situ*,

é essencial tanto para o seu manejo reprodutivo *ex situ*, assim como para estudos visando o desenvolvimento de técnicas de reprodução (Domingues, 2000; 2005; Domingues e Caldas-Bussiere, 2002; Domingues et al., 2003; 2004; 2005; Wolf et al., 2004).

Assim, o presente estudo tem como objetivo examinar e descrever a morfologia macroscópica dos órgãos genitais de fêmeas de *Saimiri sciureus*, bem como mensurá-los, com o objetivo de estender o conhecimento anatômico prévio e fornecer dados para a adequação de técnicas de reprodução assistida.

## Material e Métodos

Foram utilizadas seis fêmeas jovens de *S. sciureus*, oriundas do Centro Nacional de Primatas de Ananindeua – PA, com diferentes históricos de óbitos, não relacionados com os órgãos genitais.

Os animais foram previamente fixados, com perfusão de solução aquosa de formol a 10% através da artéria carótida comum direita, abordada por incisão cervical mediana ventral, além de infusões do mesmo fixador com seringas e agulhas por todas as partes moles e cavidades corporais. Após os procedimentos descritos, os espécimes foram mergulhados em recipientes contendo também solução aquosa de formol a 10% e oportunamente dissecados.

As dissecações pautaram-se na abertura da cavidade abdominal, com incisão na linha mediana ventral, rebatendo-se a pele e a musculatura daquela parede, facilitando o acesso aos órgãos genitais. Posteriormente, a cavidade pélvica foi aberta na região da sínfise pélvica e realizada a total remoção dos órgãos genitais, para que seus componentes pudessem ser analisados e descritos individualmente.

A vulva, clitóris, vestíbulo da vagina, vagina, cérvix, útero, tubas uterinas e ovários foram examinados após dissecação e secção apropriada, e as mensurações dos órgãos foram obtidas com auxílio de paquímetro digital e régua calibrada.

Os ovários foram mensurados quanto à sua largura (da face lateral à face medial), comprimento (da extremidade tubária à extremidade uterina) e altura (da margem mesovárica à margem livre). Já as tubas uterinas foram mensuradas quanto ao seu comprimento, acompanhando a sua trajetória com fio de nylon.

O comprimento do útero foi mensurado em duas porções (porção de fundo até a junção com a cérvix e somente a cérvix em toda sua extensão) e em seguida foi mensurado o comprimento da vagina, bem como do seu vestíbulo.

Toda nomenclatura adotada foi baseada na nomenclatura anatômica veterinária ilustrada (Schaller, 1999).

## Resultados

A genitália feminina externa do *Saimiri sciureus* está localizada no períneo urogenital, apresentando coloração rósea pálida.

A vulva é bastante delicada e disposta ventralmente ao clitóris, que é bem desenvolvido (hipertrófico), com comprimento médio de 6,7mm, dificultando a sexagem (Figura 1).

A observação da cavidade abdominal do *S. sciureus* denota que os órgãos genitais femininos são compreendidos por dois ovários, duas tubas uterinas, um útero simples e uma vagina, a qual fica recoberta pela bexiga urinária (Figura 2) e encontra-se no assoalho da pelve, como um canal proporcionalmente longo, com média de comprimento de 10,3mm, e finas paredes, sendo comprimido dorsoventralmente. Sua porção caudal é precedida por um curto espaço, bem demarcado por uma parede muscular mais densa, formando o vestíbulo da vagina, o qual apresentou um comprimento médio de 1,7mm (Figura 3), e a porção cranial da cavidade vaginal conecta-se diretamente com a cérvix uterina, permitindo a formação de uma fenda circular, ressaltando o fórnice

vaginal. A mucosa vaginal apresenta um pregueamento longitudinal mediano, no qual é possível perceber uma depressão na altura do óstio uretral externo (Figura 3).

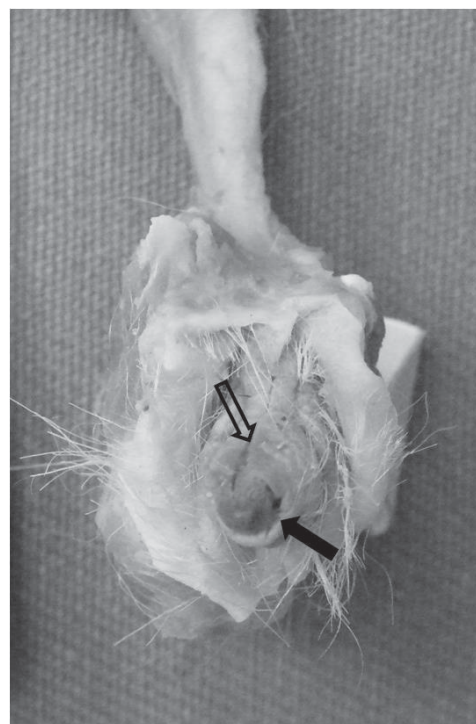


FIGURA 1: Fotografia da vista ventral da genitália externa do *S. sciureus*, destacando-se a delicada vulva (seta vazada) e o grande clitóris (seta cheia).

A cérvix é formada por uma espessa parede muscular, porém muito curta, com comprimento médio de 5mm (Figura 3), enquanto que o corpo uterino apresenta-se globoso, disposto cranialmente às tubas uterinas e com comprimento médio de 63mm (Figura 4). Tanto a cérvix quanto o corpo do útero estão localizados na cavidade abdominal.

A tuba uterina é um órgão tubular muito fino e retilíneo no qual o ângulo cranial do útero se dirige ao longo da margem cranial do mesométrio, até a extremidade tubária do ovário, curvando-se cranialmente sobre ele. Não foi possível notar uma distinção precisa entre as três porções das tubas uterinas (infundíbulo, ampola e istmo), bem como as fimbrias ovarianas e, quanto à sua mensuração, notou-se um comprimento médio de 15,3mm para a tuba uterina direita e 15,7mm para a esquerda (Figura 4).

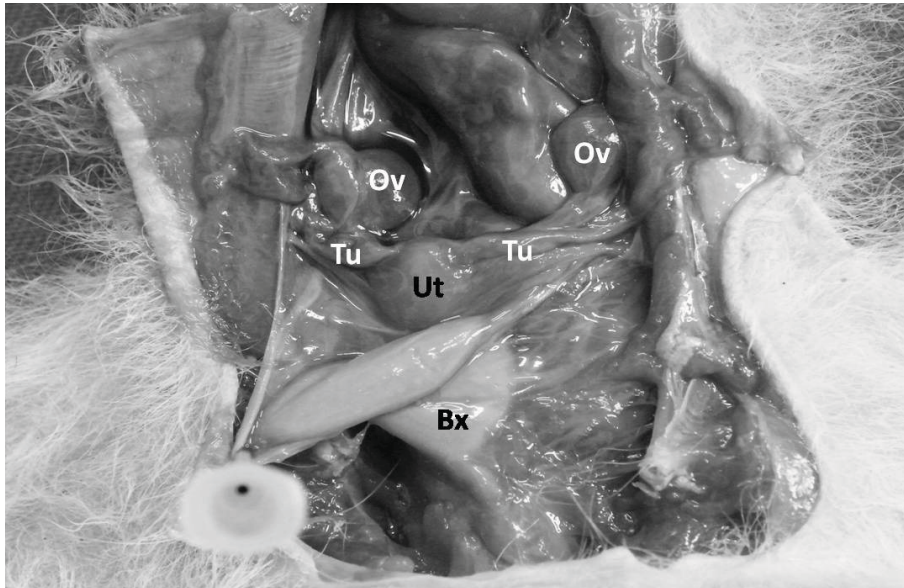


FIGURA 2: Fotografia da cavidade abdominal de *S. sciureus*, destacando-se a bexiga (Bx), útero (Ut), tubas uterinas (Tu) e ovários (Ov).

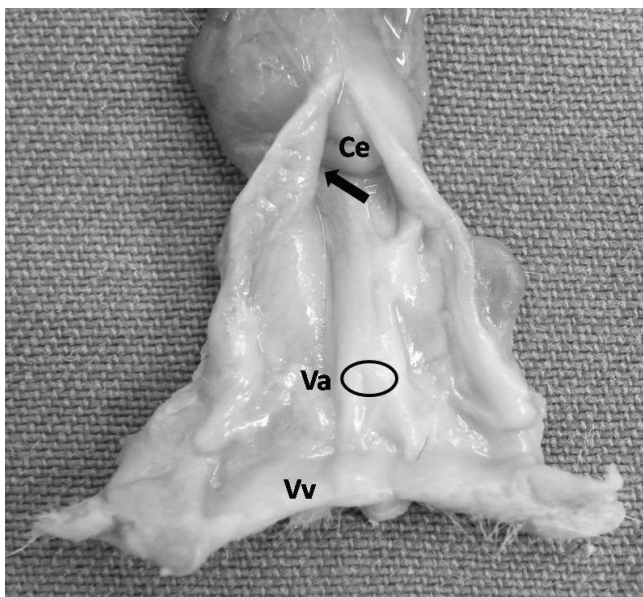


FIGURA 3: Fotografia de parte dos órgãos genitais femininos de *S. sciureus*, na qual se destacam o vestíbulo da vagina (Vv), vagina (Va), óstio uretral externo (circulo), entrada para o fórnice vaginal (seta) e cérvix (Ce).

Os ovários estão dispostos bilateralmente ao útero, com formato elipsóide, superfície lisa, fixados caudalmente às tubas uterinas e cranialmente ao delicado mesométrio por uma pequena prega, o mesovário (Figura 4). Cada ovário apresenta uma face medial e outra lateral, uma extremidade tubária e outra uterina e uma margem livre e outra mesovárica. As mensurações dos ovários revelaram que, quando comparados entre si, há uma discreta variação na média das dimensões entre eles,

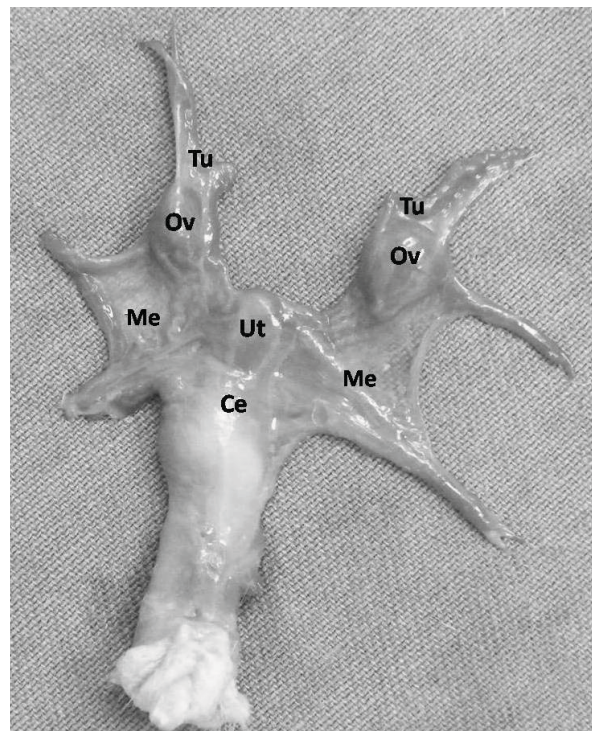


FIGURA 4: Fotografia da vista ventral dos órgãos genitais femininos de *S. sciureus*, evidenciando-se a cérvix (Ce), corpo do útero (Ut), mesométrio (Me), tubas uterinas (Tu) e ovários (Ov).

notando-se que o ovário direito apresentou 37mm de largura, 60mm de comprimento e 33mm de altura contra 40mm de largura, 63mm de comprimento e 30mm de altura do ovário esquerdo.

## Discussão

Topográfica e macroscopicamente os órgãos genitais das fêmeas de *S. sciureus* ora examinados assemelham-se, em linhas gerais, ao modelo normalmente encontrado nos primatas, porém, existem algumas variações entre as espécies e diferentes gêneros, as quais devem ser consideradas diante da necessidade de esclarecimentos mais detalhados relativos à anatomia aplicada à reprodução.

Assim, pode-se afirmar que a genitália externa do *S. sciureus*, como a dos *Leontopithecus*, está localizada no períneo urogenital, apresentando coloração rósea, semelhante ao *L. rosalia*, enquanto que nos *L. chrysomelas* e *L. chrysopygus* a coloração é esbranquiçada (Pissinatti et al., 2008). A vulva do *S. sciureus* é bastante delicada e disposta ventralmente ao clitóris, que é bem desenvolvido (hipertrófico), diferindo dos *Leontopithecus*, os quais apresentam clitóris conspícuo, com corpo curto e bulboso (Pissinatti et al., 2008), embora nos calitricídeos em geral não seja facilmente visível, pois este é encoberto pelos lábios vulvares (Hill, 1958).

Esta hipertrofia natural do clitóris em cebídeos, muitas vezes dificulta a sexagem de certos táxons (Pocok, 1920; Wislocki, 1930; Hill, 1957; Dixson, 1998).

Corroborando os relatos de Pissinatti et al. (2008), o vestíbulo da vagina do *S. sciureus* consiste em um tubo muscular de parede mais espessa e que se estende da rima da vulva até o óstio da vagina.

Da mesma forma que nas fêmeas de *Alouatta guariba clamitans* (bugio marrom) e de *Leontopithecus* a vagina das fêmeas de *S. sciureus* apresenta-se como um tubo muscular alongado e achatado dorsoventralmente, fazendo comunicação com o vestíbulo caudalmente e com a cérvix cranialmente, porém, nos *Leontopithecus* a mucosa vaginal apresenta um pregueamento disposto transversalmente por toda sua extensão, enquanto que tanto nas *S. sciureus* quanto nas *Alouatta guariba clamitans* esse pregueamento é mediano longitudinal no qual é possível perceber uma depressão na altura do óstio uretral externo, com diferença entre essas duas espécies de que nas fêmeas de bugio marrom, o óstio uretral externo abre-se em uma papila distinta, proeminente e bilobada, componente não encontrado na vagina das *S.*

*sciureus* (Claver et al., 1984; Veras et al., 2007; Pissinatti et al., 2008).

A vagina é mais alongada em *S. sciureus*, assim como nos *Leontopithecus* e em outros calitricídeos, em razão do útero estar posicionado na cavidade abdominal, diferentemente do observado em outros símios, como os chimpanzés e gorilas, nos quais o útero localiza-se na cavidade pélvica (Dixson, 1998).

Ao contrário do que foi registrado por Veras et al. (2007) e, corroborando as afirmativas de Colborn et al. (1967), a cérvix uterina do *S. sciureus* é curta mas, da mesma forma que na fêmea do bugio marrom, apresenta uma projeção em direção à vagina, ressaltando um sulco circular ao seu redor (fórnice vaginal), assim como relatado em *Ateles* e *Cebus* (Wislocki, 1932).

O padrão retilíneo das tubas uterinas do *Saimiri* vai de encontro ao que foi relatado para algumas espécies de *Callithrix* e *Lagothrix* (Beattie, 1927; Hill, 1957; Cui e Matthews, 1994), diferindo do grupo dos *Platyrrhini* e outros calitricídeos, como os *Leontopithecus*, que apresentam tubas uterinas convolutas; porém, assim como no *S. sciureus*, em nenhuma destas espécies supramencionadas é possível distinguir macroscopicamente as regiões da tuba uterina (Veras et al., 2007; Pissinatti et al., 2008).

Os ovários do *S. sciureus*, da mesma forma como relatado na literatura para outros primatas, estão dispostos bilateralmente ao útero, fixados caudalmente às tubas uterinas e cranialmente ao mesométrio. Sua superfície é lisa e apresenta formato elipsóide, exceto nos *Callithrix* sp, que possuem ovários ligeiramente arredondados (Hill, 1953).

## Referências

- Beattie, J. 1927. The anatomy of the common marmoset. **Proceedings of Zoological Society London**, 46: 593-718.
- Claver, J. A.; von Lawzewitsch, I.; Colillas, O. J. 1984. Microscopic anatomy of the ovary of *Alouatta caraya*. **Primates**, 25 (3): 362-371.
- Colborn, G. L.; Bo, W. J.; Lang, C. M. 1967. Observations on the cervix uteri of the squirrel monkey. **Journal of Morphology**, 122 (2): 81-88.
- Costello, R. K.; Dickinson, C.; Rosenberger, A. L.; Boinski, S.; Szalay, F. S. 1997. Squirrel monkeys (genus *Saimiri*) taxonomy: A

- multidisciplinary study of the biology of the species. In: Kimbel, W. H. & Martin, L. B. (Eds). **Species, species concepts, and primate evolution**. Plenum Press, USA, New York, p.177-210.
- Cui, K-H.; Matthews, C. D. 1994. Anatomy of the adult female common marmoset (*Callithrix jacchus*) reproductive system. **Journal of Anatomy**, **185** (3): 481-486.
- Dixon, A. F. 1998. **Primates sexuality: Comparative studies of the prosimians, monkeys, apes and humansbeings**. Oxford University, New York, USA, 546pp.
- Domingues, S. F. S. 2000. **Isolamento mecânico e estudo histológico de folículos ovarianos em primatas não-humanos da espécie *Cebus apella* (macaco-prego)**. Dissertação de Mestrado, Universidade Estadual do Ceará, Brasil, 56pp.
- Domingues, S. F. S. 2005. **Estudo da oogênese e foliculogênese in vivo na fase antral em primatas neotropicais da espécie *Cebus apella*: Aspectos bioquímicos e estruturais**. Tese de Doutorado, Universidade Estadual do Norte Fluminense, Brasil, 114pp.
- Domingues, S. F. S.; Caldas-Bussiere, M. C. 2002. Biologia reprodutiva da espécie *Cebus apella* (Macaco-prego). **Revista Brasileira de Reprodução Animal**, **5**: 55-57.
- Domingues, S. F. S.; Caldas-Bussiere, M. C.; Martins, N. D.; Mattos, M. R. F.; Simões-Mattos, L. 2005. A fêmea de macaco-prego (*Cebus apella* Linnaeus, 1758). **Revista de Ciências Agrárias**, **43**: 1-9.
- Domingues, S. F. S.; Diniz, L. V.; Furtado, S. H. C.; Ohashi, O. M.; Rondina, D.; Silva, L. D. M. 2004. Histological study of capuchin monkey (*Cebus apella*) ovarian follicles. **Acta Amazônica**, **34**: 495-501.
- Domingues, S. F. S.; Ferreira, H. S.; Muniz, J. A. P. C.; Lima, A. K. F.; Ohashi, O. M.; Figueiredo, J. R.; Silva, L. D. M. 2003. Mechanical isolation of capuchin monkey (*Cebus apella*) preantral ovarian follicles. **Arquivos Brasileiros de Medicina Veterinária e Zootecnia**, **55**: 301-308.
- Emmons, L. H.; Feer, F. 1997. **Neotropical rainforest Mammals: A field guide**. 2. ed. The University of Chicago, Chicago, USA, 298pp.
- Hill, W. C. O. 1953. Observations on the genitalia of the woolly monkey (*Lagothrix*). **Proceedings of the Zoological Society of London**, **122**: 973-984.
- Hill, W. C. O. 1957. **Primates comparative anatomy and taxonomy**. Edinburgh University, Edinburgh, UK, 354pp.
- Hill, W. C. O. 1958. **Primatologia handbook of primatology**. S. Kanger, New York, USA, 704pp.
- Pissinatti, L.; Tortelly, R.; Porto, M.; Burity, C. H. F.; Pissinatti, A. 2008. Morfologia macroscópica do aparelho reprodutor feminino de *Leontopithecus* cativos (Lesson, 1840) Primates-Callitrichidae. **Arquivos Brasileiros de Medicina Veterinária e Zootecnia**, **60** (6): 1472-1475.
- Pocock, R. I. 1920. On the external characters of the South American monkey. **Proceedings of the Zoological Society of London**, **3**: 91-113.
- Schaller, O. 1999. **Nomenclatura anatômica veterinária ilustrada**. Manole, São Paulo, Brasil, 614pp.
- Veras, M. M.; Miglino, M. A.; Silva, Z. 2007. Morfologia do aparelho reprodutor em fêmeas de bugio marrom (*Alouatta guariba clamitans*). **Brazilian Journal of Veterinary Research and Animal Science**, **44** (1): 12-17.
- Wislocki, G. B. 1930. A study of scent glands in the marmosets, especially *Oedi-pomidas geoffroyi*. **Journal Mammalogy**, **11**: 475-483.
- Wislocki, G. B. 1932. On the female reproductive tract of the gorilla, with comparison of that of others primates. **Contribution to Embryology Carnegie Institute**, **23**: 163-204.
- Wolf, D. P.; Thormahlen, S.; Ramsey, C.; Yeoman, R. R.; Fanton, J.; Mitalipov, S. 2004. Use of assisted reproductive technologies in the propagation of rhesus macaque offspring. **Biology of Reproduction**, **71**: 486-493.