

ОПЕРАТИВНОЕ ЛЕЧЕНИЕ ДЕФОРМАЦИЙ ПОЗВОНОЧНИКА У ПАЦИЕНТОВ С ДЕТСКИМ ЦЕРЕБРАЛЬНЫМ ПАРАЛИЧОМ

А.Н. Бакланов¹, С.В. Колесов², И.А. Шавырин³

¹ Центр патологии позвоночника и нейрохирургии,
руководитель – к.м.н. А.Н. Бакланов
Республика Башкортостан, г. Салават

² ФГБУ «Центральный институт травматологии и ортопедии

им. Н.Н. Приорова» Минздрава России,
директор – академик РАН и РАМН, д.м.н. профессор С.П. Миронов

³ Научно-практический центр медицинской помощи детям с пороками развития
черепно-лицевой области и врожденными заболеваниями нервной системы,
директор – академик РАЕН д.м.н. профессор А.Г. Притыко
Москва

Оперативное лечение сколиозов на фоне детского церебрального паралича осуществляется путем коррекции и полисегментарной фиксации позвоночника и позволяет улучшить баланс туловища, вертикализировать пациента в кресле-каталке, предотвратить последующую прогрессию деформации позвоночника и грудной клетки и улучшить самообслуживание пациентов.

Ключевые слова: нейро-мышечный сколиоз, деформация позвоночника, детский церебральный паралич, оперативное лечение.

OPERATIVE TREATMENT OF SPINAL DEFORMITIES IN PATIENTS WITH CEREBRAL PALSY

A.N. Baklanov, S.V. Kolesov, I.A. Shavyrin

Surgical treatment of scoliosis on the background of cerebral palsy is carried out by the correction and polysegmental fixation of the spine and helps to improve balance the body, activate patient in a wheelchair, to prevent the subsequent progression of spinal deformity and rib cage, and improve self-care patients.

Key words: neuro-muscular scoliosis, spine deformity, cerebral palsy, surgical treatment.

Детский церебральный паралич (ДЦП) – это собирательный термин, объединяющий группу непрогрессирующих, но часто меняющихся синдромов моторных нарушений, в основе которых лежат поражения или аномалии головного мозга, возникающие на ранних стадиях развития ребенка [1, 9].

Сколиоз при ДЦП носит нейромышечный характер, характеризуется расстройством проведения нервного импульса и относится к нейропатическим деформациям с поражением первого мотонейрона [10].

По данным литературы, частота встречаемости сколиоза коррелирует с физиологической формой ДЦП. Самая высокая заболеваемость отмечается у пациентов со спастической формой – до 70%. При дискинетической форме частота сколиоза составляет 16–39% случаев, при атонически-астатической и смешанной формах – 6–50%. Однако хирургическая коррекция паралитического сколиоза показана в среднем 7–9% пациентов с ДЦП.

Деформации позвоночника при ДЦП по сравнению с идиопатическим сколиозом имеют более раннее время возникновения, характеризуются выраженной декомпенсацией туловища у пациентов с осевой нагрузкой на позвоночник (ходячих, сидячих), а также продолженной прогрессией после окончания костного роста и меньшей чувствительностью к консервативным методам лечения. Сколиоз у больных ДЦП приводит к затруднениям при сидении, вызывает боли в пояснице и ребрах на вогнутой стороне деформации, которые у некоторых пациентов упираются в подвздошную кость. Сколиотическая деформация грудной клетки сопровождается снижением дыхательного объема и провоцирует более частую заболеваемость бронхитами и пневмонией [11].

В патогенезе развития деформации позвоночника при ДЦП важную роль играют асимметричный сниженный тонус, нарушенная иннервация паравертебральной мускулатуры.

Особенности патогенеза нейромышечной деформации при ДЦП обуславливают продолженную прогрессию деформации у подростков с законченным ростом и в отличие от идиопатического сколиоза делают прогрессию неминуемой при достижении угла 20–25° по Коббу.

При консервативном лечении корригирующие корсеты используются в большей степени с целью стабилизации и замедления прогрессирования деформации, улучшения баланса туловища и уменьшения перекаса таза. Коррекции деформации в жестком корсете, которую добиваются при диспластическом сколиозе, у пациентов данной группы достичь не удастся из-за тяжелого психосоматического статуса пациентов с нейромышечными деформациями позвоночника.

Раннее корсетирование у этих пациентов позволяет предотвратить значительную прогрессию в детском возрасте, однако к наступлению половой зрелости и второму пику роста хирургическая стабилизация становится необходимой [17].

Описаны 2 типа сколиозов у пациентов с ДЦП. Первый, схожий с идиопатическим, характерен для больных с менее выраженным неврологическим дефицитом (моноплегией и гемиплегией); второй встречается у пациентов с грубыми неврологическими расстройствами, передвигающимися на инвалидном кресле, и представляет собой грубые протяженные S-образные деформации с перекасом таза. При S-образной форме дуги баланс туловища, как правило, компенсирован.

Для нейро-мышечного сколиоза на фоне ДЦП наиболее характерно S-образное искривление (тотальный сколиоз) груднопоясничного отдела, сопровождающееся перекасом таза. Нарушенный фронтальный баланс туловища вызывает неравное распределение веса на седалищные бугры таза во время сидения, что впоследствии приводит к появлению стойкого болевого синдрома и даже пролежней в этой области (проекция седалищного бугра с выпуклой стороны паралитической деформации).

Рентгенологическое исследование пациентов с деформациями позвоночника на фоне ДЦП включает спондилограммы с боковыми наклонами (если позволяет состояние больного) и тракционным тестом по оси позвоночника, что дает возможность определить мобильность дуги деформации. По рентгенограммам в положении сидя (стоя) определяется величина наклона таза, что также необходимо для проведения предоперационного планирования. Величина перекаса таза более 20° является показанием к проведению пельвик-фиксации.

При планировании оперативного вмешательства у пациентов с деформациями по-

звоночника на фоне ДЦП необходима оценка функции легких, которая, как правило, снижена. При снижении жизненной емкости легких более чем на 30% имеются показания к продолженной ИВЛ в послеоперационном периоде сроком 24–36 часов [7, 15].

Пациенты с сопутствующей эпилепсией постоянно получают антикоэвульсанты, усиливающие интраоперационную и послеоперационную кровопотерю. Для профилактики анемии используются предоперационная гемостимулирующая ферротерапия, тщательный гемостаз и кровосберегающие технологии (Cell Saver).

Помимо влияния на гемокоагуляцию у противоэпилептических препаратов имеются побочные эффекты в виде остеопении и остеопороза, что также делает обоснованным использование полисегментарной фиксации позвоночного столба с использованием как можно большего количества блоков фиксации, равномерно распределяющих нагрузку на систему металлоимплантат – позвоночник [20].

Показаниями для оперативной коррекции сколиозов на фоне детского церебрального паралича являются [4, 12, 14]:

- угол деформации 50° и более по Коббу;
- рентгенологически подтвержденная прогрессия дуги более чем на 10° в год при неэффективности либо невозможности использования корригирующих корсетов;
- выраженный сагиттальный/фронтальный дисбаланс туловища, значительный перекас таза (>20°), затрудняющий передвижение пациента при ходьбе либо в кресле-каталке;
- наличие нарушений со стороны сердечно-легочной системы вследствие деформации позвоночника и грудной клетки.

Основными целями хирургической коррекции сколиоза при ДЦП являются: выравнивание оси туловища во фронтальной и сагиттальной плоскостях и устранение перекаса таза (позвоночно-тазовая компенсация), предотвращение последующей прогрессии деформации позвоночника и грудной клетки, улучшение осанки при сидении в инвалидном кресле-каталке, предотвращение образования пролежней в области ягодиц [5].

При хирургической коррекции сколиоза у больных ДЦП вентральный подход используется при ригидных деформациях для проведения релиза межпозвонковых структур. У пациентов с неоконченным костным ростом (Risser<3) при вентральном подходе проводится диск-эпифизэктомия на выпуклой стороне деформации, что является профилактикой развития псевдоартрозов и феномена коленчатого вала. Вентральная коррекция деформации проводит-

ся с целью фиксации позвонков в случае отсутствия задних элементов как предшествующий этап перед дорсальным подходом.

Е. Luque в 1977 г. впервые внедрил в практику методику полисегментарной фиксации позвоночника при помощи субламинарной проволоки, позволяющей уменьшить нагрузку на задние элементы фиксируемых позвонков, поводить коррекцию деформации с удовлетворительной начальной стабильностью системы, уменьшая риск псевдоартроза [13, 18].

На сегодняшний день широко используются различные системы для коррекции и фиксации позвоночника: крюковые, винтовые, гибридные. Оптимальными являются винтовые системы (all screw spine fixation) либо гибридные системы с использованием винтов в нижнем полюсе конструкции (поясничные, крестцовые позвонки, кости таза), крюков в верхнем полюсе, субламинарной проволоки в области сколиотической дуги.

Типичный протяженный С-образный грудно-поясничный сколиоз с перекосом таза подразумевает многоуровневую фиксацию от верхнегрудных позвонков до гребней подвздошных костей в условиях интраоперационной галотракции [5, 14].

В случаях грубой ригидной дуги первым этапом проводится передняя мобилизация позвоночника: дискэктомия с иссечением передней и задней продольных связок с последующей галотракцией через прикроватный блок в положении лежа либо с использованием кресла-каталки, оборудованной устройством для галовытяжения (рис. 1).

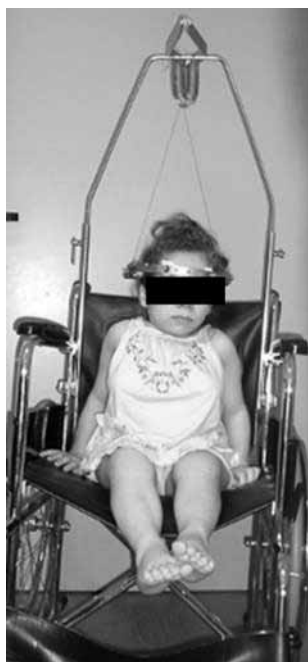

Рис. 1. Кресло-каталка с устройством для галовытяжения

Передний и задний спондилодез (360°), проводимый в результате двухэтапного лечения, позволяет минимизировать риск псевдоартроза, формирование «коленчатого вала» и рецидива деформации [8, 12, 16, 18].

При дорсальном доступе выполняется задняя мобилизация позвоночника за счет обширных фасетэктомий, иссечения желтой связки (остеотомия по Смит-Петерсону), что позволяет достаточно мобилизовать позвоночник. Остеотомия по Смит-Петерсону обладает высокой эффективностью и существенно повышает мобильность позвоночника, а соответственно и уровень достигаемой коррекции (рис. 2). Данный вид остеотомии возможно дополнять остеотомией 3–7 ребер на вогнутой стороне деформации с выполнением элевационной торакопластики.

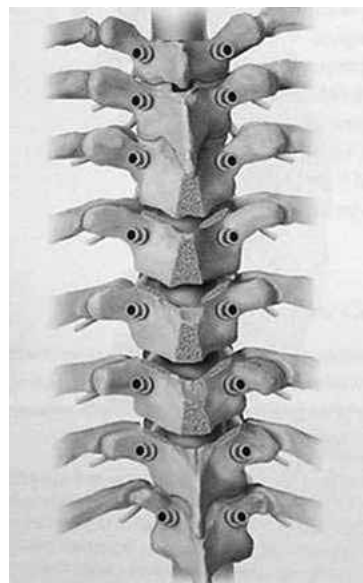


Рис. 2. Схема проведения остеотомии по Смит-Петерсону

При дорсальном подходе фиксируется максимально большее количество сегментов, что позволяет распределить нагрузку на большее количество узловых элементов и повышает стабильность системы в целом. Дорсальный этап завершается декортикацией задних элементов с выполнением заднего спондилодеза (ауто-аллокостью). У пациентов с большим потенциалом продолженного роста скелета (Risser < 2) задний спондилодез не проводится, а монтаж металлоконструкции осуществляется с перспективой этапных удлинений.

В послеоперационном периоде пациенты в течение 24–48 часов находятся в отделении реанимации до стабилизации общего состояния, где им проводится восстановление гемодинамики, водно-электролитного баланса, а также адекватная анальгезия.

По данным литературы, при нейрогенном сколиозе на фоне ДЦП послеоперационные осложнения схожи с таковыми при диспластическом сколиозе, однако наиболее распространены дыхательные нарушения, раневая инфекция и формирование псевдоартроза костного блока. Дыхательные осложнения включают плевральный выпот, пневмонию, ателектаз.

В послеоперационном периоде вероятность развития дыхательной недостаточности и инфекции нижних дыхательных путей встречается чаще, чем у пациентов с диспластическим сколиозом [3]. Из факторов риска, приводящих к респираторным осложнениям, выделяются сниженный кашлевой рефлекс, анатомические нарушения трехобронхиального дерева, а также несостоятельный кашлевой механизм, обусловленный неполноценностью дыхательной мускулатуры. Гастроэзофагальный рефлюкс и плохо скоординированный механизм глотания в анамнезе также являются факторами риска в развитии легочных осложнений и повышают потребность в продолженной ИВЛ (24–36 часов после операции) или респираторной поддержке в отделении реанимации.

Кормление должно быть начато как можно раньше и, как правило, осуществляется посредством гастро-назального зонда. Полноценное сбалансированное питание в раннем послеоперационном периоде является профилактикой плохого заживления послеоперационной раны и присоединения урологической инфекции. Неудовлетворительный алиментарный статус пациентов с ДЦП (проблемы с потреблением и усваиванием пищи) предрасполагает к замедленному заживлению послеоперационной раны и плохой иммунологической реакции на инфекцию. При значениях сывороточного альбумина менее 35 г/л и лимфоцитов периферической

крови менее $1,2 \times 10^9$ /л хирургическое вмешательство должно быть отложено до нормализации данных показателей. Наличие зонда в желудке является профилактикой аспирационной пневмонии и позволяет организовать оптимальное питание в раннем послеоперационном периоде, способствуя нормальному заживлению послеоперационной раны [6, 22].

В послеоперационном периоде важным моментом являются как можно более ранняя активация и возвращение больных к предоперационному функциональному состоянию [16].

Клинический пример 1.

Пациентка Т., 15 лет, находилась на оперативном лечении в ГКБ №2 г. Салавата (Республика Башкортостан) с диагнозом: ДЦП (гемиплегическая форма), нейро-мышечный грудно-поясничный левосторонний сколиоз 4 ст. Наблюдалась с диагнозом ДЦП с рождения. Деформация позвоночника отмечена с 10-летнего возраста, наибольшее прогрессирование – с 13 до 14 лет. При поступлении отмечался спастический гемипарез, задержка психического и речевого развития.

При поступлении пациентка предъявляла жалобы на наличие деформации позвоночника и грудной клетки, боли, быструю утомляемость мышц спины. Пациентка передвигалась, прихрамывая на правую ногу, испытывала дискомфорт из-за фронтального дисбаланса – ось туловища смещена влево (рис. 3).

По данным рентгенографии, угол сколиотической деформации составлял 75° , перекоса таза не отмечалось. При тракционном тесте деформация относительно мобильна, корригируется на 35%.

Пациентке проведено оперативное вмешательство: дорсальная коррекция и фиксация позвоночника гибридной металлоконструкцией Th3-L5, задний спондилодез. После субпериостального скелетирования паравертебральных мышц установлены транспедикулярные винты в поясничном отделе, педулярные и ламинарные крюки в грудном отделе.

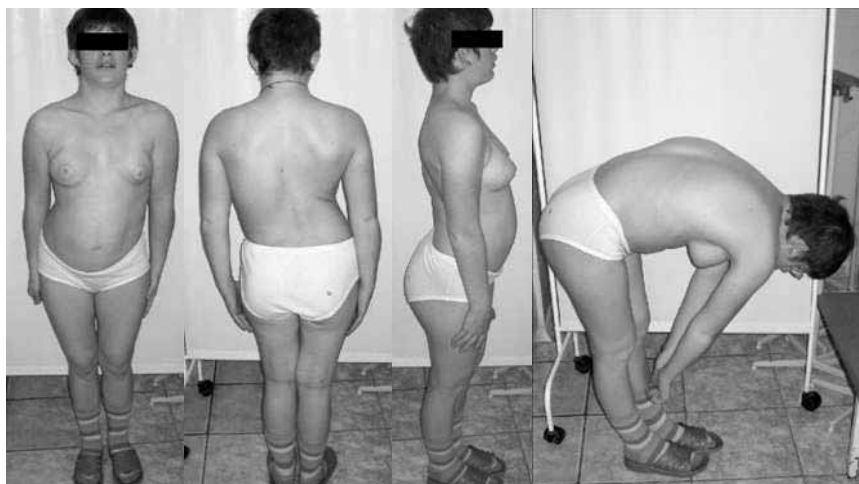

Рис. 3. Внешний вид пациентки Т., 15 лет, при поступлении

Производилась задняя мобилизация позвоночника: остеотомия по Смит-Петерсону на 6 уровнях (SPO-резекция остистых, суставных отростков, корригирующая ламинотомия, иссечение желтой связки). После достижения удовлетворительной мобильности проведены коррекция и фиксация позвоночника, задний спондилодез.

Продолжительность операции – 4 часа 30 минут, интраоперационная кровопотеря – 550 мл. Коррекция сколиотической деформации – с 75° до 35° , достигнут баланс туловища.

Пациентка активирована на третьи сутки после вмешательства, достигнуты устранение дисбаланса туловища, коррекция сколиотической деформации. Рана зажила первичным натяжением, швы сняты на 12-е сутки. При контрольном осмотре через 5 лет боли в спине не беспокоят, ось туловища правильная (рис. 5). По данным рентгенограмм, металлоконструкция стабильна, потери коррекции не отмечено, родители и пациентка довольны результатами лечения.

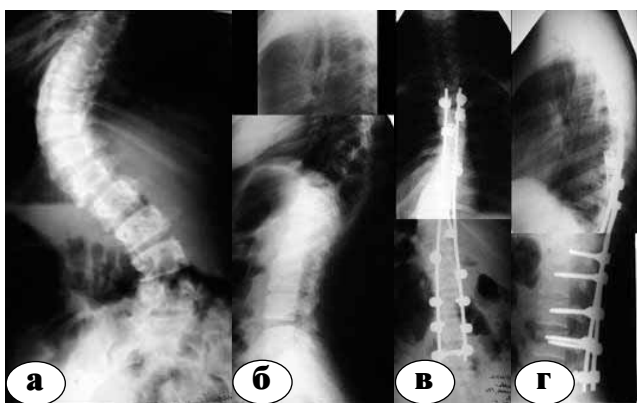


Рис. 4. Рентгенограммы позвоночника пациентки Т., 15 лет: а, б – до оперативного лечения; в, г – после операции

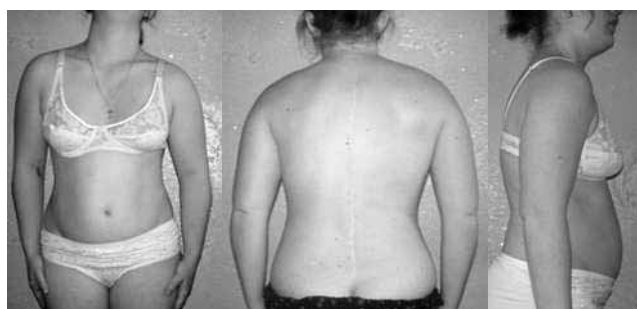


Рис. 5. Внешний вид пациентки Т., 15 лет, через 5 лет после оперативного лечения

Клинический пример 2.

Пациент М., 25 лет, находился на оперативном лечении в ЦИТО им. Н.Н. Приорова (Москва) с диагнозом: нейромышечный грудно-поясничный сколиоз 4 ст. на фоне ДЦП. Наблюдался с данным диагнозом с раннего детства. При поступлении: нижний грубый

спастический парапарез и верхний умеренный парапарез, нарушение функции тазовых органов.

При поступлении предъявлял жалобы на наличие деформации позвоночника и грудной клетки, боли, быструю утомляемость мышц спины. Пациент передвигался на инвалидном кресле, в положении сидя испытывал значительный дискомфорт из-за выраженного дисбаланса туловища. При осмотре: выраженная правосторонняя груднопоясничная кифосколиотическая деформация, правосторонний реберный горб (рис. 6).

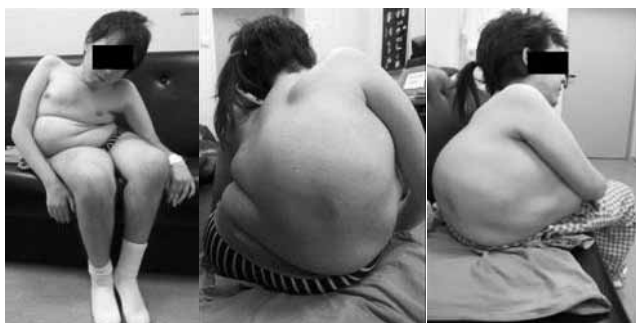

Рис. 6. Внешний вид пациента М., 25 лет, при поступлении

По данным рентгенографии позвоночника в положении лежа, угол сколиотической деформации составлял 95° , кифотической – 70° . В положении сидя рентгенограммы позвоночника неинформативны из-за выраженной деформации туловища. При тракционном тесте деформация относительно мобильна. Угол наклона левой подвздошной кости таза – 25° .

Пациенту проведено оперативное вмешательство: в условиях интраоперационной гало-тракции проведены дорсальная коррекция и фиксация позвоночника гибридной металлоконструкцией Th1-L5 с фиксацией таза. Производилась задняя мобилизация позвоночника: многоуровневая остеотомия по Смит-Петерсону (SPO-резекция остистых, суставных отростков, корригирующая ламинотомия, иссечение желтой связки). В верхнем полюсе металлоконструкции использовались ламинарные и педикулярные крючки, в нижнем полюсе стержни соединены с винтами, проведенными в подвздошные кости, с уровня Th5 по L5 проведены субламинарные серкляжи, установлено 3 системы ДТТ. Проведен задний спондилодез аутокостью.

Продолжительность операции – 7 часов, интраоперационная кровопотеря – 1500 мл. Коррекция сколиотической деформации составила с 95° до 55° , кифотической – с 80° до 40° , коррекция наклона таза – с 25° до 5° (рис. 7).

В результате коррекции сколиоза восстановлен баланс туловища, купированы боли в спине, улучшилось дыхание. Устранение деформации позвоночника значительно улучшило способность к самообслуживанию (рис. 8).

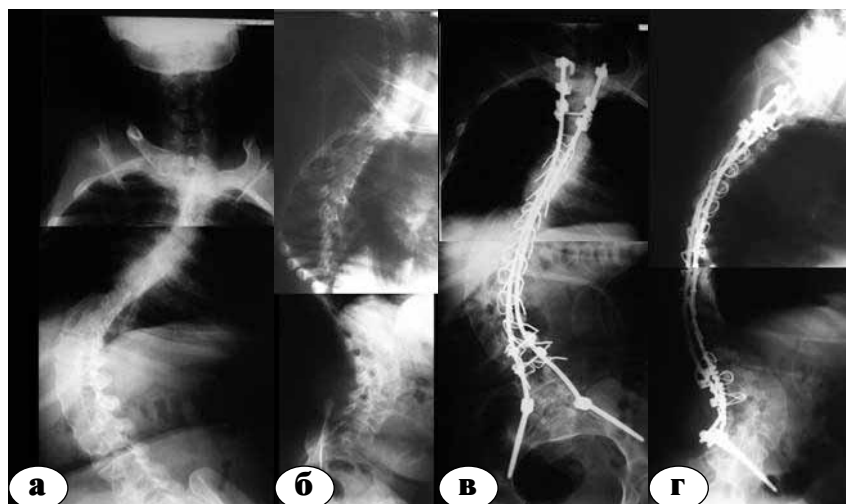


Рис. 7. Рентгенограммы пациента М., 25 лет:
а, б – до операции; в, г – после операции

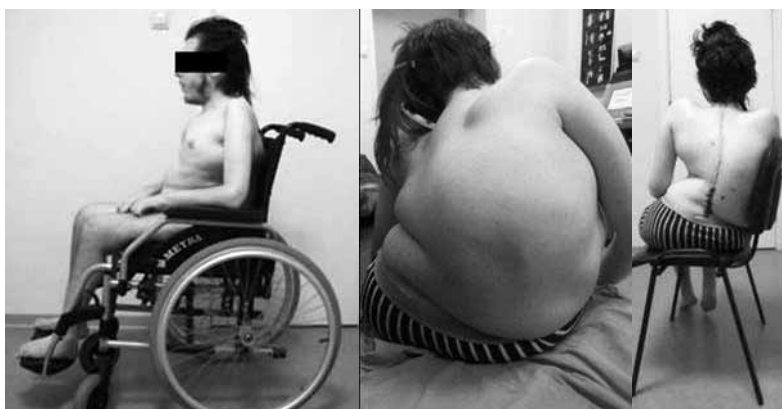

Рис. 8. Внешний вид пациента М. после оперативного лечения

Недавние исследования качества жизни пациентов с ДЦП до и после оперативного лечения сколиоза продемонстрировали положительное воздействие хирургического лечения деформаций позвоночника у этой тяжелой группы больных [21].

Большинство опрошенных родителей (95,8%) и сиделок (84,3%) пациентов с ДЦП полагают, что результаты оперативной коррекции сколиоза перекрывают возможные интра- и постоперационный риски и хирургические осложнения [19].

Сколиоз, являясь распространенным заболеванием у пациентов с ДЦП, коррелирует со степенью неврологических изменений. Деформация позвоночника вызывает болевой синдром и дисбаланс туловища, что затрудняет ходьбу и перемещение на сидячем кресле-каталке, а также самообслуживание больных.

Хирургическая коррекция деформации – единственно эффективный способ устранения

деформации позвоночника и перекаса таза с восстановлением фронтального и сагиттального баланса туловища. Оперативные вмешательства по устранению сколиозов у больных ДЦП осложняются наличием большого количества сопутствующей патологии, связаны со значительным риском послеоперационных осложнений и должны проводиться в специализированных центрах с соответствующей медицинской поддержкой.

Больные этой группы нуждаются в более внимательном и длительном послеоперационном уходе родителей и сиделок, которые должны осознавать риски, связанные с хирургией и ожидаемой выгодой, обусловленной улучшением дыхательной и локомоторной функций и самообслуживания пациентов.

Литература

1. Хольц, Р. Помощь детям с церебральным параличом / Р. Хольц. – М.: Теревинф, 2006. – 336 с.

2. Allen, B.L. Jr. L-rod instrumentation for scoliosis in cerebral palsy / B.L. Allen Jr., R.L. Ferguson // *J. Pediatr. Orthop.* — 1982. — Vol. 2. — P. 87–96.
3. Anderson, P.R. Postoperative respiratory complications in non-idiopathic scoliosis / P.R. Anderson, M.R. Puno, S.L. Lovell, C.R. Swayze // *Acta Anaesthesiol. Scand.* — 1985. — Vol. 29. — P. 186–192.
4. Barsdorf, A.I. Scoliosis surgery in children with neuromuscular disease: findings from the US National Inpatient Sample, 1997 to 2003 / A.I. Barsdorf, D.M. Sproule P., Kaufmann // *Arch. Neurol.* — 2010. — Vol. 67, N 2. — P. 231–235.
5. Banta, J.V. The treatment of neuromuscular scoliosis / J.V. Banta, D.S. Drummond, R.L. Ferguson // *Instr. Course Lect.* — 1999. — Vol. 48. — P. 551–561.
6. Brown, J.C. Combined anterior and posterior spine fusion in cerebral palsy / J.C. Brown, S. Swank, L. Specht // *Spine.* — 1982/ — Vol. 7. — P. 570–573.
7. Canavese, F. Vacuum-assisted closure for deep infection after spinal instrumentation for scoliosis / F. Canavese, S. Gupta, J.I. Krajbich, K.M. Emara // *J. Bone Joint Surg.* — 2008. — Vol. 90-B, N 3. — P. 377–381.
8. Comstock, C.P. Scoliosis in total-body-involvement cerebral palsy. Analysis of surgical treatment and patient and caregiver satisfaction / C.P. Comstock, J. Leach, D.R. Wenger // *Spine.* — 1998. — Vol. 23. — P. 1412–1424.
9. Herring, J.A. Disorders of the brain / J.A. Herring // *Tachjian's pediatric orthopaedics.* — Philadelphia : WB Saunders, 2002. — P. 1121–1248.
10. Hsu, J.D. Skeletal changes in children with neuromuscular disorders / J.D. Hsu // *Prog. Clin. Biol. Res.* — 1982. — Vol. 101. — P. 553–557.
11. Kalen V. Untreated scoliosis in severe cerebral palsy / V. Kalen, M.M. Conklin, F.C. Sherman // *J. Pediatr. Orthop.* — 1992. — Vol. 12. — P. 337–340.
12. Lonstein, J.E. Operative treatment of spinal deformities in patients with cerebral palsy or mental retardation. An analysis of one hundred and seven cases / J.E. Lonstein, A. Akbarnia // *J. Bone Joint Surg.* — 1983. — Vol. 65-A. — P. 43–55.
13. Luque, E.R. Segmental spinal instrumentation for correction of scoliosis / E.R. Luque // *Clin. Orthop.* — 1982. — N 163. — P. 192–198.
14. McCarthy, R.E. Management of neuromuscular scoliosis / R.E. McCarthy // *Orthop. Clin. North Am.* — 1999. — Vol. 30:435–49.
15. Mohamad, F. Perioperative complications after surgical correction in neuromuscular scoliosis / F. Mohamad [et al.] // *J. Pediatr. Orthop.* — 2007. — Vol. 27, N 4. — P. 392–397.
16. Rinsky, L.A. Surgery of spinal deformity in cerebral palsy. Twelve years in the evolution of scoliosis management / L.A. Rinsky // *Clin. Orthop.* — 1990. — N 253. — P. 100–109.
17. Sarwark, J. New strategies and decision making in the management of neuromuscular scoliosis / J. Sarwark, V. Sarwahi // *Orthop. Clin. North Am.* — 2007. — Vol. 38, N 4. — P. 485–496.
18. Swank, S.M. Spine fusion in cerebral palsy with L-rod segmental spinal instrumentation. A comparison of single and two-stage combined approach with Zielke instrumentation / S.M. Swank D.S. Cohen, J.C. Brown // *Spine.* — 1989. — Vol. 12. — P. 750–759.
19. Tsirikos A.I. Comparison of parents' and caregivers' satisfaction after spinal fusion in children with cerebral palsy / A.I. Tsirikos, W.N. Chang, K.W. Dabney, F. Miller // *J. Pediatr. Orthop.* — 2004. — Vol. 24. — P. 54–58.
20. Tsirikos, A.I. Spinal deformity in paediatric patient with cerebral palsy / A.I. Tsirikos, P. Spielmann // *Curr. Orthop.* — 2007. — Vol. 21, N 2. — P. 122–134.
21. Tsirikos, A.I. Surgical correction of scoliosis in pediatric patients with cerebral palsy using the Unit rod instrumentation / A.I. Tsirikos [et al.] // *Spine.* — 2008. — Vol. 33. — P. 1133–1140.
22. Winter, S. Preoperative assessment of the child with neuromuscular scoliosis / S. Winter // *Orthop. Clin. North Am.* — 1994. — Vol. 25. — P. 239–245.

СВЕДЕНИЯ ОБ АВТОРАХ:

Бакланов Андрей Николаевич – к.м.н. руководитель центра патологии позвоночника и нейрохирургии;

Колесов Сергей Васильевич – д.м.н. старший научный сотрудник отделения детской костной патологии и подростковой ортопедии ЦИТО им. Н.Н. Приорова;

Шавырин Илья Александрович – к.м.н. старший научный сотрудник группы вертебологии и ортопедии НПЦ медицинской помощи детям

E-mail: shailya@yandex.ru.