AMCoR
Asahikawa Medical University Repository http://amcor.asahikawa-med.ac.jp/

名寄市立病院医誌 (2002.04) 10巻1号:52～54.

舌に生じたGranular Cell Tumorの1例

島村智江, 伊藤文彦, 辻ひとみ, 飯塚 一

名寄市病誌　10：52～54，2002

症例報告

舌に生じたGranular Cell Tumorの1例

島村　智江[1)]　伊藤　文彦[1)]　辻　ひとみ[2)]　飯塚　一[2)]

はじめに

granular cell tumor（GCT）は，腫瘍細胞質内に特徴的な好酸性顆粒を有する大型の細胞から構成される腫瘍で1926年Abrikossoff[1)]が筋芽細胞に由来する腫瘍として初めて報告した．

柴垣らの報告[2)]によると本邦でのGCT報告例は315例で，発生部位は皮膚，舌，食道の順で多い．このように舌は好発部位の一つではあるが，実際には日常臨床の場で遭遇する機会は少ない．今回われわれは臨床的に舌の線維腫と考え組織学的にGCTと診断した症例を経験したので，若干の文献的考察を加えて報告する．

症　例

患　者：50歳，男性
初　診：平成12年8月9日
主　訴：舌背の白色結節
家族歴：特記すべきことなし
既往歴：特記すべきことなし
現病歴：初診の1ヶ月前から舌背に白色小結節が出現し，痛みがないため放置していたところ徐々に増大したため当科を初診した．
現　症：舌背に境界明瞭で表面平滑，白色調の直径約5mm大の小結節を認めた．（図1）

Key Words：Granular cell tumor,
顆粒細胞腫，舌線維腫

A case of granular cell tumor
Tomoe shimamura[1)], Fumihiko Ito[1)],
Hitomi Tsuji[2)], Hajime Iizuka[2)]
Department of Dermatology, Nayoro City Hospital[1)],
and Asahikawa Medical college[2)]
名寄市立総合病院皮膚科[1)]
旭川医科大学皮膚科[2)]

治療および経過：舌線維腫を考え平成12年11月27日単純切除術施行．現在まで再発は認めていない．

病理学的所見：粘膜上皮は不規則な肥厚・延長を認める．粘膜上皮直下から真皮下層にかけて大型の類円形から多角形の腫瘍細胞が胞巣状，かつ筋に一部入り込むように存在．はっきりとした被膜は認められなかった（図2）．腫瘍細胞は胞体内にエオジン好染性の顆粒を有し（図3），その顆粒はPAS染色陽性，ジアスターゼ消化PAS染色抵抗性を示した．核は類円形で，大小不同・分裂像・異型性は認められなかった．

免疫組織化学的所見：S-100蛋白染色，neuron-specific enolase（NSE）染色，Vimentin染色で腫瘍細胞質内の顆粒は陽性に染まった．Smooth muscle actin（SMA）染色，Desmin染色では陰性であった．

考　察

柴垣ら[2)]によると本邦でのGCT報告例は315例で，発生部位は皮膚152例（48%），舌43例（14%）食道36例（11%）の順で多く，その他口腔内（舌以外），肺気管支，筋肉・筋膜，胃，腸，胆嚢での報告例がある．

舌の発生部位では，本症例では舌背部に発生したが，1987年片岡ら[3)]によれば24例のうち舌背部14例（58%），舌縁部8例（33%），1991年重松ら[4)]によれば52例中，舌背部23例（44%），舌縁部21例（40%），不明4例と報告されており舌背部に多い傾向がある．

臨床症状について口腔領域では、大きさは米粒大から母指頭大のものが多く，直径で2cmを越える症例はまれであり[5)]皮膚発生例は3cm大ま

でが多いことから、舌に発生するものは比較的小さいといえる。被覆粘膜は舌では乳頭消失のため平滑で灰白色～黄白色を呈するものが多く，ほとんどが無痛性で，比較的境界明瞭な弾性硬の腫瘤が多い[4]．皮膚発生例では表皮と癒着し下床と可動性を有する点が臨床的特徴[6]とする報告があるが，口腔領域では、深部組織と癒着し非可動性である場合が多い[4]。

臨床的な鑑別疾患としては線維腫，神経線維腫，脂肪腫，黄色腫，神経鞘腫，乳頭腫，組織球腫などがあるが，肉眼的に本腫瘍と診断することは困難な為，確定診断は組織診断によってなされている．

組織所見の特徴は、腫瘍細胞は円形で小型の核をもち，多角形ないし類円形の胞体内に特徴的な好酸性の顆粒をみとめ，顆粒はPAS染色陽性ジアスターゼ抵抗性をしめす．また本症例で偽癌性増殖が認められたが，粘膜に発生するGCTの被覆上皮は著明な過角化や偽癌性増殖を示すことがあり有棘細胞癌と見誤らない様に注意が必要である．本腫瘍の組織起源については筋細胞説，神経原説，多元説等諸説があり，いまだ統一的見解をみていないが最近では免疫染色の結果から神経原説を支持するものが多い．自験例ではS-100蛋白染色・NSE染色・Vimentin染色陽性，SMA染色・Desmin染色陰性で神経原説を支持する結果であった．

治療は外科的切除で完全切除されれば一般に再発はなく予後良好とされているが，口腔内領域で悪性・再発の報告が数例あり[4]，本疾患は明らかな被膜形成が認められないため，取り残しを防ぐ為には周囲健常組織を含めた切除が必要である．

舌はGCTの好発部位ではあるが，舌という部位から，皮膚科として日常臨床上遭遇することは珍しく，舌で線維腫様の結節をみたとき本腫瘍も念頭に置くべきと考え報告した．

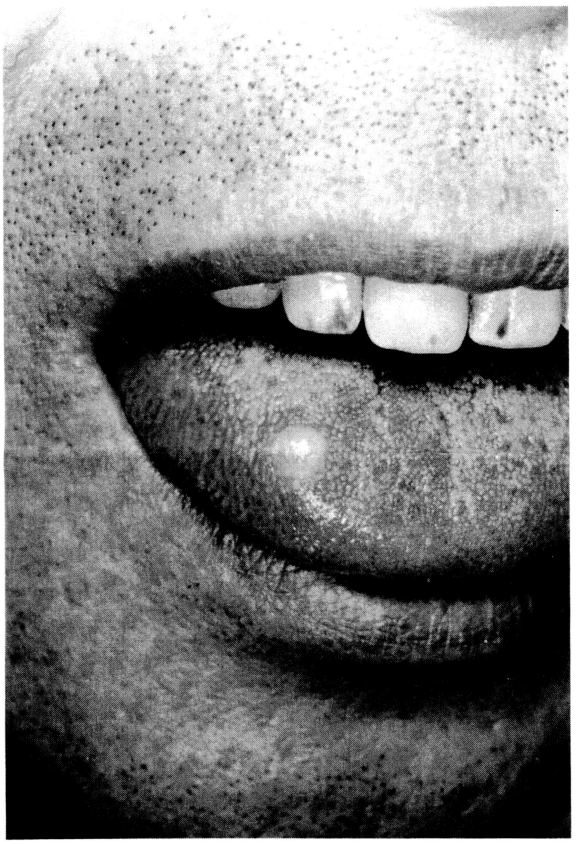

図1　臨床像：舌背に5mm大の白色小結節を認める．

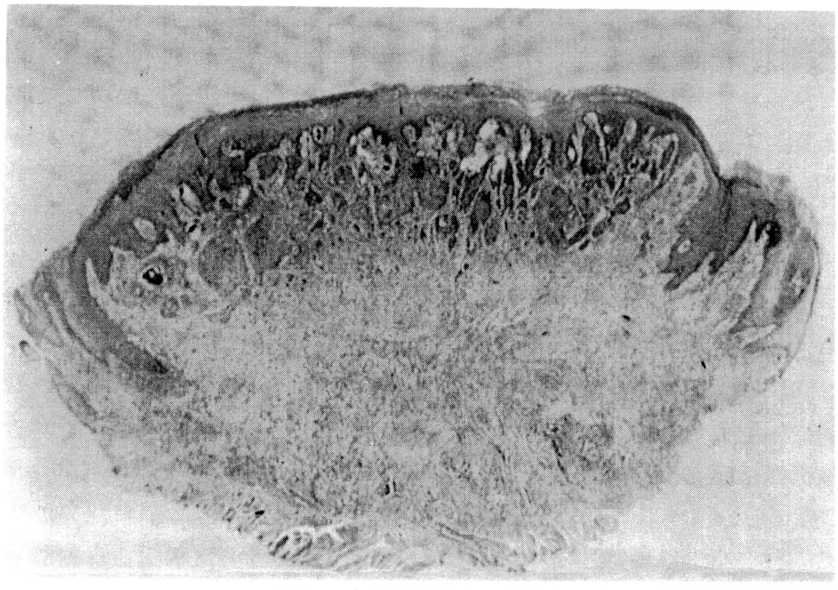

図２　病理組織像（HE 染色）
全体像．粘膜上皮直下から真皮下層にかけて腫瘍塊を認める．
はっきりとした被膜は認められなかった．

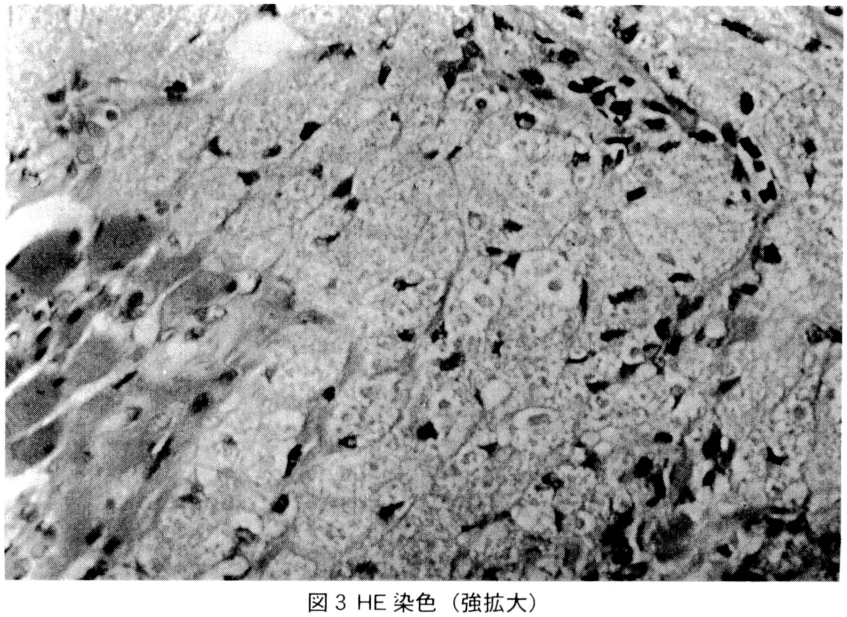

図３ HE 染色（強拡大）
腫瘍細胞は胞体内にエオジン好染性の顆粒を有した．

文　　献

1）Abrikossoff A：Virchows Arch Path Anat 260：215-233，1926

2）柴垣亮ら：Granular Cell Tumor の１例とその統計的考察．皮膚科紀要 91（1）：63~66，1996

3）片岡竜太ら：口腔領域の顆粒細胞腫の臨床的，病理学的検討．日口外誌 33：2466-2475，1987

4）重松久夫ら：舌に発生した顆粒細胞腫の組織学的，電顕的検討．日口外誌 37：2006-2475，1991

5）Ashley DJB：Granular cell myoblastoma. Evans'histological appearances of tomous．Third ed. Churchill Livingston：pp113-122，1981

6）中村至ら：恥丘部に生じた Granular cell tumor の１例．皮膚臨床，37：54-55，1995