AMCoR
Asahikawa Medical College Repository http://amcor.asahikawa-med.ac.jp/

泌尿器科紀要 (2007.01) 53巻1号:53～56.

逆行性感染が疑われた感染性腎嚢胞の1例

安住誠, 加藤祐司, 佐賀祐司, 柿崎秀宏

逆行性感染が疑われた感染性腎嚢胞の１例

旭川医科大学泌尿器科学講座

（主任：柿崎　秀宏教授）

安住　誠、加藤祐司、佐賀祐司、柿崎秀宏

筆頭者：安住　誠

running title：感染性腎嚢胞

A case of infected renal cyst suspected of originating from retrograde infection

Makoto Azumi, Yuji Kato, Yuji Saga, and Hidehiro Kakizaki

From the Department of Urology, Asahikawa Medical College

Key Words: infected renal cyst

英文抄録

A 63-year-old man who had undergone Miles' operation for rectal cancer in another hospital was referred due to a high fever and renal failure. Abdominal CT scan revealed metastatic liver tumor, paraaortic lymph node swelling, bilateral hydronephrosis and a left simple renal cyst located at the lower pole. Bilateral ureteral stenting was undertaken for relieving ureteral obstruction. Serum creatinine and high fever improved immediately. However, at 11 days after the ureteral stenting a high fever recurred. CT scan and ultrasonography revealed persistent left hydronephrosis and a change of left simple renal cyst into infected cyst. After an exchange of left ureteral stent and percutaneous pus drainage from the left infected renal cyst, high fever declined immediately. A review of the literature suggests that this is the 100th case report of infected renal cyst in Japan. We discuss the clinical features, etiology, imaging study and treatment of infected renal cyst.

緒　言

感染性腎嚢胞は比較的稀な病態で、診断に苦慮することがある。また、抗菌剤は嚢胞への移行が悪いため、抗菌剤単独での感染性腎嚢胞の治療は困難なことが多い。今回我々は尿管ステントのドレナージ不良が契機となった逆行性感染により、単純性腎嚢胞が感染性腎嚢胞へと変化したと考えられる１例を経験したので、若干の文献的考察を加え報告する。

症　例

患　者：６３歳、男性

主　訴：発熱

既往歴：脳出血（５６歳時）。

家族歴：特記すべきことなし。

現病歴：１９９９年４月直腸癌のため他院にてマイルズ手術施行され、術後経過観察されていた。２００３年１２月発熱があり、ＣＴにて大動脈周囲リンパ節腫大、両側水腎症、転移性肝腫瘍が指摘された。血液生化学検査にて腎機

能障害を認めたため、2003年12月26日当科紹介となった。

入院時現症：下腹部正中に手術痕があり、腹部左傍正中に人工肛門が造設されていた。脳出血の後遺症として左半身不全麻痺を認めた。

入院時検査成績：血液検査では、WBC 7,090/㎣、CRP 3.53mg/dlと軽度炎症反応を認め、BUN 36mg/dl、Cr 4.51mg/dlと腎機能障害を認めた。腫瘍マーカーは、CA19-9 75U/ml(正常値 0-39 U/ml),CEA 25.4ng/ml(正常値 0-4.9 ng/ml)であり、ともに上昇していた。

画像検査：腹部CTでは転移性肝腫瘍に加えて、両側水腎症、大動脈周囲リンパ節腫大を認めた(図 1a, 1b)。また左腎下極に直径6cmの内部均一な低吸収域を認め(図 1b)、単純性腎嚢胞と判断された。

治療：以上の諸検査より、直腸癌術後に発生した大動脈周囲リンパ節転移による両側尿

管閉塞、腎後性腎不全と診断し、即日両側尿管ステント留置術を施行した。

手術後経過：術後血清クレアチニン値は速やかに下降し、解熱した。当院外科にて直腸癌の転移巣に対する化学療法が予定されていたが、術後11病日より38度台の発熱を認めたため、抗生剤の投与を行った（SBT/CPZ 1g×2/日 3日間、IPS/CS 0.5g×2/日 3日間、CZOP 1g×2/日 7日間）。しかし発熱が持続したため、感染源の検索目的に腹部CTを撮影したところ、左水腎症の残存が認められた（図 2a）。左腎下極に存在していた嚢胞は境界明瞭な低吸収域として描出されたが、嚢胞壁がやや肥厚し、また周囲の脂肪組織にも炎症性と思われる変化を認めた（図 2b）。腹部超音波検査では、尿管ステント留置時にはhomogeneousな低エコー像を呈していた左腎嚢胞（図 3a）がheterogeneousな低エコー像に変化し、一部echogenicityが上昇していることが確認された（図 3b）。以上より、左尿管ステント閉塞

に伴う左水腎症および左感染性腎嚢胞と診断し、術後27病日に左尿管ステント交換と経皮的嚢胞穿刺術を行い、7Fr single pig tail catheterを嚢胞内に留置した。腎盂および嚢胞からは混濁した膿汁の排出を認め、左膿腎症および左感染性腎嚢胞と確定診断した。術後速やかに解熱した。先行する抗生剤使用のためか、嚢胞内容液の細菌培養は陰性であった。嚢胞内に留置したsingle pig tail catheterからの排液は徐々に減少した。腎盂と嚢胞の間に交通を認めなかったため、術後11病日にminocycline 100mgを嚢胞内に注入した後、single pig tail catheterを抜去した。その後は感染性腎嚢胞の再発を認めなかったが、原疾患の進行のため2004年8月7日に癌死した。

考察

感染性腎嚢胞は1953年近藤ら[1]の報告を嚆矢とし、その後高ら[2]、柳瀬ら[3]、山田ら

[4]、石引ら[5]により集計されている。われわれが調べ得た限り、現在まで山田ら[4]による91例の集計とその後8例の報告[5]-[11]があり、これに自験例を加えると、感染性腎嚢胞の報告はこれまで100例程度で、比較的稀な疾患であると判断される。

発熱、腰背部から側腹部痛が感染性腎嚢胞の主な症状だが、この疾患に特徴的な症状がない[12]ことが診断を困難にしている原因の一つと思われる。年齢は6ヶ月-87歳（平均42.3歳）と幅広く分布し、性別は女性に多く79%を占め、下部尿路感染好発期である20－49歳女性の罹患率は58%になり、この疾患の特徴と考えられる。抗生剤投与が先行することがあり、培養にて菌種が同定できないこともあるが、嚢胞液中の菌種が同定できた47例中、E.coliの占める割合は31例、66%であった。感染性腎嚢胞の成因については不明な点が少なくないが、もともと存在する嚢胞に血行性、あるいは尿路より逆行性に感染

を引き起すとする説[13]、あるいは血行性感染により腎に化膿性炎症がおこり、続発性に嚢胞が形成されるとする説[14]が提唱されている。若年女性に発生が多く、起炎菌としてE.coliの占める割合が高いことが逆行性感染の根拠とされている。一方、膿尿を認めず、単純性腎嚢胞と尿路は基本的に交通がないと考えられていることが血行性感染の根拠とされている。自験例はステント挿入前より単純性腎嚢胞を認めており、もともとあった腎嚢胞への感染と考えられる。感染経路としては、尿管ステントによる尿のドレナージが悪化し、膿腎症となり、近接して存在した嚢胞へと逆行性感染したことが推察される。しかし大部分の症例において事前に嚢胞の存在を確認する機会は少なく、その成因を確認することは難しい。

感染性腎嚢胞の診断には腹部超音波検査、CT等の画像検査が有用とされている。腹部超音波検査では嚢胞壁の肥厚を伴い、均一な内

部エコーを示す hypoechoic な像として描出されるもの[15]や不均一なエコー像を呈すとされているもの[16]もある。CT所見としては、嚢胞と腎実質との境界が明瞭で、嚢胞壁が肥厚していることが特徴で、造影剤による増強がなく、CT値は水よりも高いとされている[17]。本症例では、CT画像にて嚢胞壁の肥厚があり、また超音波検査では内部が不均一な hypoechoic 像を呈した。

感染性腎嚢胞の治療は嚢胞液中への抗菌剤移行が不良なため、従来は嚢胞壁切除術、腎摘除術等の侵襲的治療がとられていたが、1990 年以降は全症例の 84%で低侵襲の経皮的ドレナージが選択されている。しかし穿刺排膿後再発した症例が 1 例報告されており[18]、minocycline の嚢胞内注入も追加治療の選択肢の 1 つといえよう。本症例では両側尿管ステント留置後に右水腎症は速やかに消失したが、左水腎症は残存した。腰背部叩打痛、膿尿、白血球上昇など尿路感染症に特徴的な

症状や所見を認めず、発熱だけが持続したため、左膿腎症および単純性腎嚢胞に感染がついた可能性について当初は考慮されず、尿管ステント交換および嚢胞穿刺術を行う時期が遅れたことが反省された。易感染性患者への予防的腎嚢胞穿刺術を支持する意見[4]もあるが一定の見解は得られていない。単純性腎嚢胞への感染の可能性を考慮すべき機会は少ないが、腎嚢胞が存在し、かつ上部尿路感染が持続している場合には、感染性腎嚢胞へと変化する可能性があることを忘れてはならないであろう。

結語

尿管ステントのドレナージ不良が契機となった尿路からの逆行性感染により、単純性腎嚢胞が感染性腎嚢胞へと変化したと考えられる1例を報告した。

文献

1)近藤基樹：単發性腎嚢腫症例報告．日泌尿会誌 44：376，1953

2)高栄哲，近藤宣幸，清原久和：経皮的治療をおこなった化膿性孤立性腎嚢胞の 1 例．泌尿紀要 37：381-384，1991

3)柳瀬雅裕，木村慎，高木良雄：経皮的ドレナージにて治癒した感染性腎嚢胞の 2 例．函館五稜郭病院医誌 3：85-91，1995

4)山田大介，金子昌司，末富崇弘，ほか：ガス産生を伴う感染性腎嚢胞の尿路への自然破裂．西日泌尿 63：652-656，2001

5)石引雄二，松村勉：ガス産生を伴う感染性腎嚢胞の 1 例．西日泌尿 67：128-131，2005

6)小川俊治，山田大介，末富崇弘，ほか：自然破裂を合併した感染性腎嚢胞の 1 例．埼玉県医学会雑誌 36：457-459，2002

7)野村昌史，德永卓，富丸行雄，ほか：腎盂との交通を認めた感染性腎嚢胞の 1 例．北関東医学 THE KITAKANTO MEDICAL JOURNAL 52：213，2002

8)松本剛，木内慎一郎，大畠領，ほか：感染性腎嚢胞の 2 例．鳥取医学雑誌 32：49，2004

9)徳地弘，山本雅一，賀本敏行:突然の腹部膨満を主訴に発症した腎嚢胞自然破裂の 1 例．泌尿紀要 50：323-326，2004

10)吉永敦史，林哲夫，石井信行，ほか：診断に難渋した感染性腎嚢胞自然破裂の 1 例．泌尿紀要 51：257-259，2005

11)森田照男，児玉芳季，森本鎮義：CA19-9 高値を呈した感染性腎嚢胞の 1 例．西日泌尿 67：572-573，2005

12)石塚栄一、北島直登、藤井皓、ほか：腎嚢胞内感染治療の検討. 泌尿紀要 30：609-614, 1984

13)McGowan A J Jr, and Ippolito J J:Infected solitary renal cyst. J Urol 93:559-561, 1965

14)Helper A B:Etiology of multilocular cyst of the kidney. J Urol 44:206, 1940

15)Friedland GW, Filly R and Goris ML:Infections and Infestatiions. In:Uroradiology;An integrated approach. Edited by Friedland GW, Filly R, Goris ML, et al.:1st ed.,pp.350-351, Churchill Livingstone Inc, New York, 1983

16)Stanford MG and David SH:Infected cyst.In Howard MP:Clinical Urology. pp.1077-1080, W. B. Saunders Company GW, Philadelphia, 1990.

17)森川浩之, 角井徹, 藤井元広：化膿性腎嚢胞の 1 例. 西日泌尿 50：1011－1014, 1988

18)高橋宏明, 三田憲明：CRP 高値で発見され穿刺排膿後再発した化膿性腎嚢胞の 1 例. 西日泌尿 63：352－354, 2001

図、表の説明

Figure1 a, b:Abdominal CT scan revealed bilateral hydronephrosis, paraaortic lymph node swelling and a simple renal cyst at the lower pole of the left kidney.

Figure2 a, b:Abdominal CT scan revealed persistent left hydronephrosis and a left renal cyst, the wall of which was thickened. Perirenal fatty tissue showed an inflammatory reactive change.

Figure3 a, b:Ultrasonography showed a typical simple left renal cyst changed to heterogeneous cyst with increased ecogenicity.

Figure1 a, b

Figure2 a, b

Figure3a, b

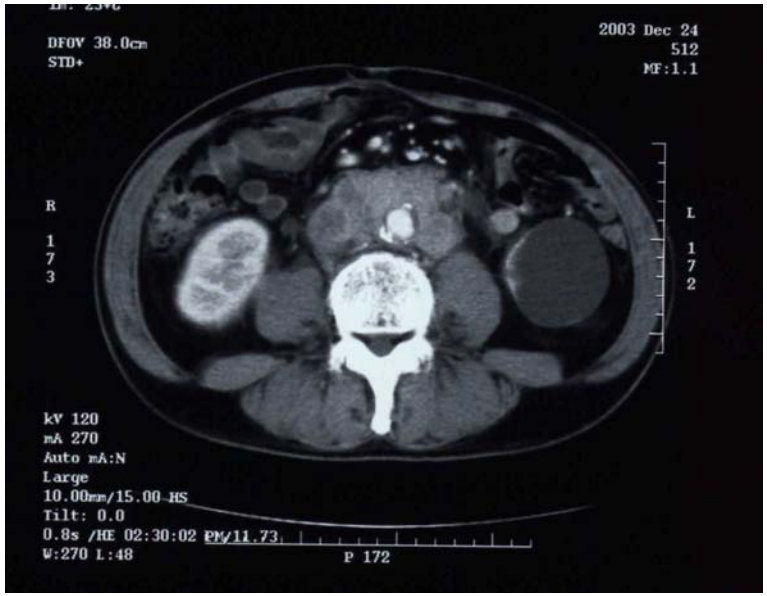
DFOV 38.0cm
STD+
2003 Dec 24
512
MF:1.1
R
1
7
3
L
1
7
2
kV 120
mA 270
Auto mA:N
Large
10.00mm/15.00 HS
Tilt: 0.0
0.8s /HE 02:30:02 PM/11.73
W:270 L:48
P 172

図1b

DFOV 38.0cm
STD+
2003 Dec 24
512
MF:1.1
L
1
7
2
kV 120
mA 278
Auto mA:N
Large
10.00mm/15.00 HS

図1a

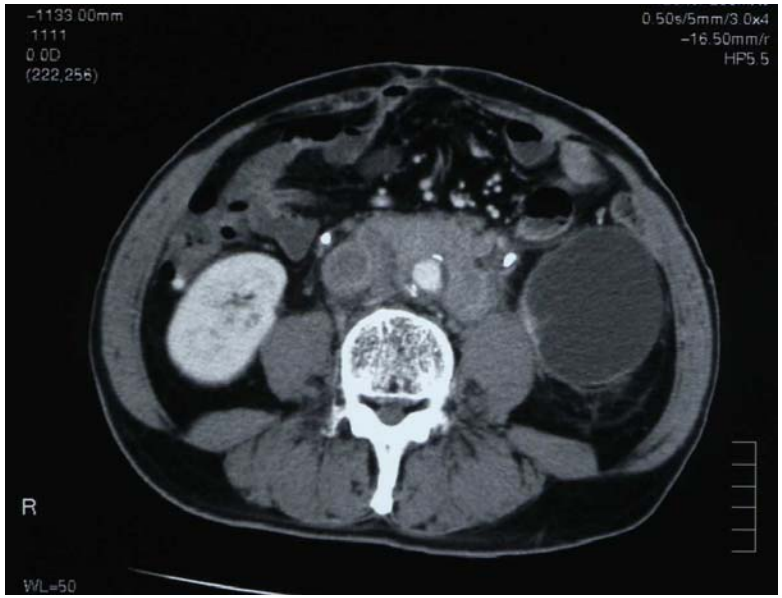
-1133.00mm
1111
0.0D
(222,256)
0.50s/5mm/3.0x4
-16.50mm/r
HP5.5
R
WL=50

図2b

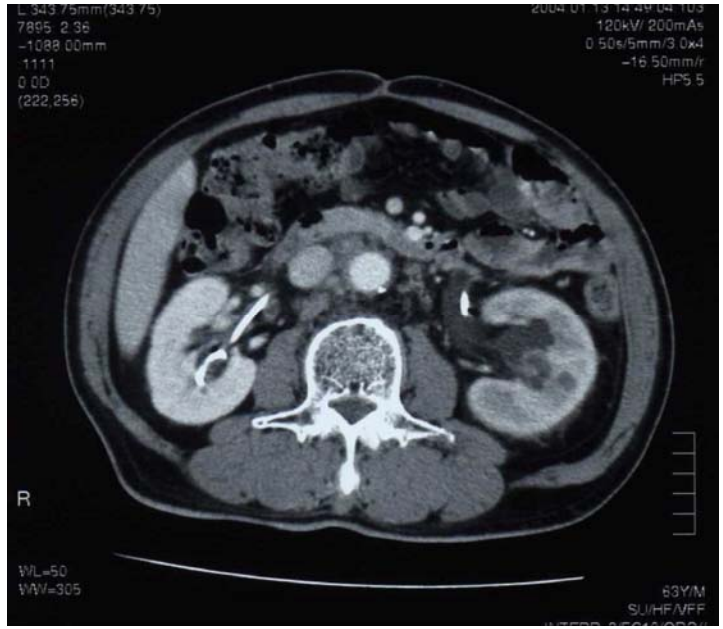
7895 2.36
-1088.00mm
1111
0.0D
(222,256)
120kV/ 200mAs
0.50s/5mm/3.0x4
-16.50mm/r
HP5.5
R
WL=50
WW=305
63Y/M
SU/HF/VFF

図2a

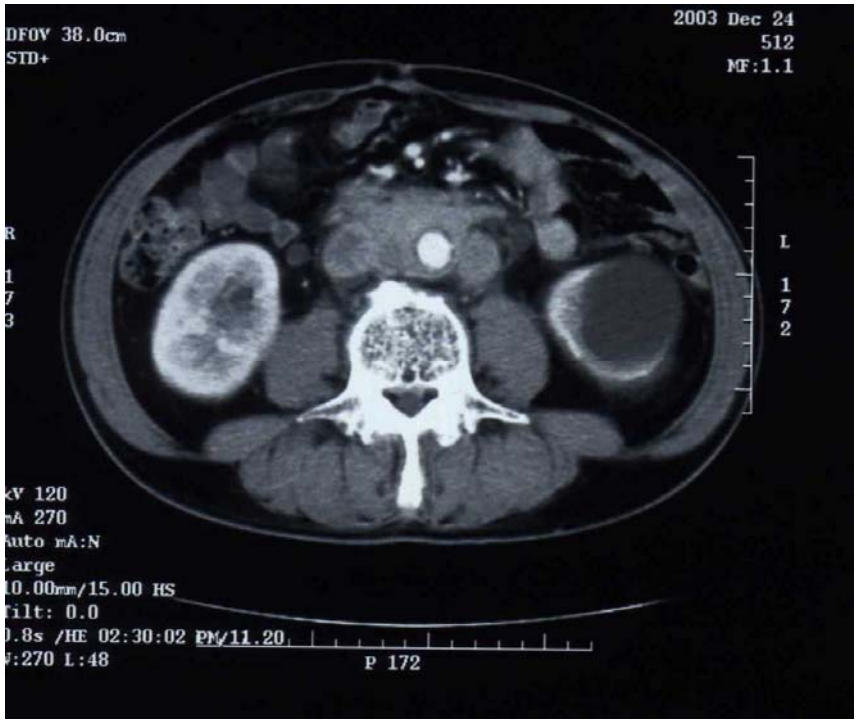
DFOV 38.0cm
STD+
2003 Dec 24
512
MF:1.1
R
L
1
7
2
kV 120
mA 270
Auto mA:N
Large
10.00mm/15.00 HS
Tilt: 0.0
0.8s /HE 02:30:02 PM/11.20
W:270 L:48
P 172

図1b

ASAHIKAWA MC
ALOKA
3 '04/01/14
12:06:33
63/64
24Hz
6.0
DVA: 95%
R15 G56 CB
5:Kidney

図3a

ASAHIKAWA MC
ALOKA
M 3 '04/01/19
13:09:00
63/64
24Hz
6.0
DVA: 95%
R15 G62 CB
15:Kidney

図3b