AMCoR
Asahikawa Medical College Repository http://amcor.asahikawa-med.ac.jp/

日本心臓血管外科学会雑誌 (1998.09) 27巻5号:293～296.

腹部大動脈,腸骨動脈領域における傍腹直筋切開と腹部横切開との比較

羽賀將衛, 大谷則史, 清川恵子, 川上敏晃

腹部大動脈，腸骨動脈領域における傍腹直筋切開と腹部横切開との比較

羽賀將衛　大谷則史　清川恵子　川上敏晃

過去3年間に当科において，破裂性腹部大動脈瘤を除く，腹部大動脈および腸骨動脈領域の血行再建術は，全例，腹膜外到達法により施行した．このうち36例を傍腹直筋切開，41例を臍側方から肋骨弓に向かう横切開により行った．両群とも，良好な術野の展開を得るため，オクトパス®リトラクターを用いた．術後の経口摂取開始までの日数，鎮痛剤を使用した日数，および退院までの日数は，傍腹直筋切開群よりも腹部横切開群において有意に短かった．腹膜外到達法による腹部大動脈，腸骨動脈領域の手術において，腹部横切開は，術後の早期離床と在院日数の短縮を図るうえで有用と考えられた．日心外会誌27巻5号：293-296（1998）

Keywords：腹部大動脈瘤，腸骨動脈瘤，骨盤型ASO，腹膜外到達法，オクトパス®リトラクター

Pararectal versus Transverse Incision for Retroperitoneal Approach to Aorto-Iliac Region

Masae Haga, Norifumi Otani, Keiko Kiyokawa and Toshiaki Kawakami (Cardiovascular Surgery, Shin-Nittetsu Muroran General Hospital, Muroran, Japan)

Two types of skin incision, pararectal and transverse, in the retroperitoneal approach to aorto-iliac region were compared. For the last 3 years, 34 abdominal aortic aneurysms, excluding ruptured cases, and 43 cases of aorto-iliac occlusive disease were all operated on by a retroperitoneal approach in our hospital. Of these, 36 patients underwent pararectal incision (P group) and 41 patients transverse incision (T group). An Octopus® retractor yielded a wide operative field in all cases. The mean interval from the start of the operation to the aortic cross clamp were almost equal in the two groups (89.7 and 91.1 minutes). The mean amount of intraoperative bleeding was significantly smaller in the T group (749 ml) than in the P group (1,096 ml). The mean interval after surgery to beginning peroral alimentation, weaning from analgesics and discharge from the hospital were all significantly shorter in the T group (1.6, 3.3 and 10.8 days) than the P group (2.8, 4.8 and 15.8 days). Transverse incision for a retroperitoneal approach to the aorto-iliac region is preferable for an early recovery and short hospital stay. Jpn. J. Cardiovasc. Surg. 27: 293-296 (1998)

腎動脈下腹部大動脈，腸骨動脈領域における待期的手術の成績は，近年，ほぼ安定したものとなっているが，患者の多くが高齢者であり，併存疾患を有することも多いことから，より低侵襲の術式が望まれる．われわれは，より低侵襲で，早期離床と遠隔期のQOL向上が得られる術式を探るため，腹部大動脈，腸骨動脈に対する腹膜外到達法において，傍腹直筋切開と腹部横切開とを比較，検討した．

1998年3月18日受付，1998年5月6日採用
新日鐵室蘭総合病院心臓血管外科　〒050-0076 室蘭市知利別町1-45
本論文の要旨は，第28回日本心臓血管外科学会学術総会にて発表した．

対象および方法

平成7年4月から，当科において，破裂例を除く腹部大動脈瘤，腸骨動脈瘤および骨盤型閉塞性動脈硬化症（ASO）に対する手術は，腹膜外到達法を原則としているが，平成8年8月からは，傍腹直筋切開のほかに腹部横切開も取り入れ，平成10年1月までに，36例を傍腹直筋切開（P群），41例を腹部横切開（T群）により施行した．

P群は，男女比28：8，平均年齢68.9歳，動脈瘤対ASO比13：23，T群は，男女比29：12，平均年齢70.0歳，動脈瘤対ASO比21：20で，

いずれも両群間に差はなかった（表1）．

これら両群間において，手術開始から大動脈遮断までに要した時間，術中出血量，術後の食事開始（全粥食摂取）までの日数，鎮痛剤を使用した日数，退院までの日数を比較し，t 検定により有意差を検討した．

当科における腹部横切開は，まず，臍の約1横指側方から肋骨弓の下縁に向かう皮切をおき，外腹斜筋，内腹斜筋，腹横筋は切断せずに筋腹の走行に沿って開き，腹膜に到る．腹直筋前鞘および後鞘にそれぞれ2cmほど切り込むことで，腹直筋を切らなくても十分に広い術野が得られる．この後の後腹膜の剝離は，傍腹直筋切開の時と同様である．

横切開の場合，傍腹直筋切開に比べて，腸骨動脈の展開が多少難しくなるが，当科では，オクトパス®リトラクターを用いることで，腎動脈から対側の外腸骨動脈にいたるまで良好な術野を得ている（図1）．

表1　対　象

	傍腹直筋切開	腹部横切開
男：女	28：8	29：12
年齢(歳)	68.9±7.5	70.0±8.1
ASO：AAA	13：23	21：20

ASO：閉塞性動脈硬化症，AAA：腹部大動脈瘤．

結　　果

手術開始から大動脈遮断までの時間は，P群89.7±28.9分，T群91.1±30.7分で，両群間に差はなかった．術中出血量は，P群1,096±624 ml，T群749±393 mlで，T群において有意に少なかった．術後の食事開始までの日数は，P群2.8±1.0日，T群1.6±0.7日，鎮痛剤を使用した日数は，P群4.8±2.7日，T群3.3±2.3日，退院までの日数は，P群15.8±9.0日，T群

表2　結　　果

	傍腹直筋切開群	横切開群	
手術開始から大動脈遮断までの時間(分)	89.7±28.9	91.1±30.7	N.S.
術中出血量(ml)	1,096±624	749±393	$p<0.01$
術後の食事開始までの日数	2.8±1.0	1.6±0.7	$p<0.01$
術後に鎮痛剤を使用した日数	4.8±2.7	3.3±2.3	$p<0.05$
手術から退院までの日数	15.8±9.0	10.8±3.6	$p<0.01$

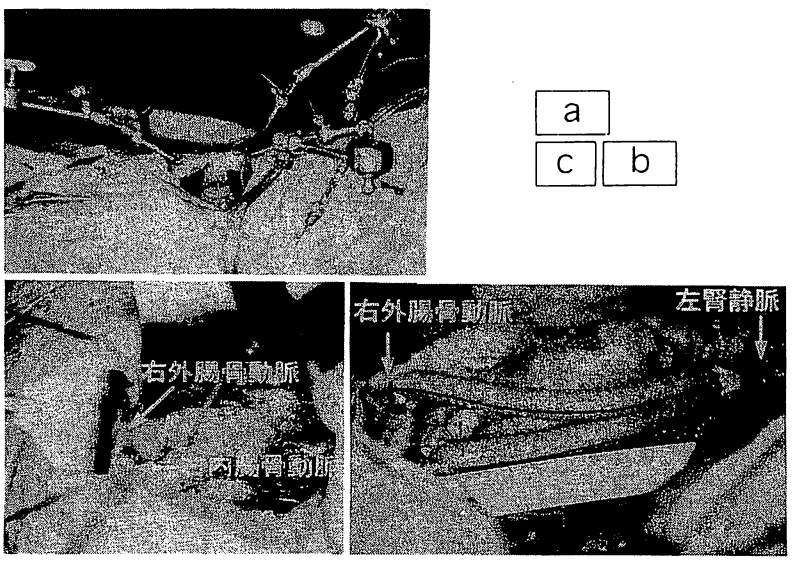

図1　術中写真
a：オクトパス®リトラクター，b，c：腎動脈レベルから対側の外腸骨動脈にいたるまで，良好に展開されている．

10.8±3.6日で，いずれもT群において有意に短かった（表2）．

考　　察

近年，腹部大動脈，腸骨動脈領域の手術における腹膜外到達法の有用性が報告されているが[1~3]，それらの多くは，側腹部斜切開や[3~5]傍腹直筋切開によるものである[2,6]．側腹部斜切開では，腹斜筋を切断し，術創も大きくなるため，術後の疼痛が大きい．傍腹直筋切開でも，腹直筋後鞘を切開する際に，下腹壁動脈の分枝や肋間神経前皮枝が切離され，また，閉創の際に腹直筋後鞘をしっかりと閉めなければ，下腹部膨隆やヘルニアの原因になる[7]．

これらの欠点の解消を目的に，当科では，平成8年8月から，腹部横切開による腹膜外到達法を取り入れた．術創の長さは約12 cm，肥満体の場合でも約15 cmと，側腹部斜切開や傍腹直筋切開に比べて明らかに短い（図2）．また，腹直筋後鞘を縦切開せず，外，内腹斜筋および腹横筋は，切断せずに筋腹の走行に沿って開くことにより，血管や肋間神経の損傷が起こりにくい．これらのことが，術後の創痛の軽減に寄与したと考えられる．

図2　術後写真
手術創の長さは，通常約12 cm(上)，肥満体の患者でも約15 cmと短い(下)．

術創が小さく，さらに，各筋層を切断せずに筋腹に沿って開くため，手技的に面倒な印象を与えるが，実際には，手術開始から大動脈遮断までの時間は傍腹直筋切開とほとんど同じであり（表2），術野の展開も，オクトパス®リトラクターを用いることにより，腎動脈から対側の外腸骨動脈まで良好に展開でき，何ら問題はない．

一般に，開腹法に比べて腹膜外到達法のほうが術後の経口摂取開始の時期が早いと報告されているが，今回のわれわれの比較検討では，同じ腹膜外到達法においても，P群に比べてT群のほうが，食事（全粥食）開始の時期が有意に早かった．これは，術創が小さいために，腹膜を介してはいるものの，術中に機械的圧迫を受ける腸管の範囲が小さいことと，術創が小さく創痛が軽いため，早期から体動ができたことが関係していると思われた．

腹部横切開では，術後の経口摂取開始の時期が早く，また，術後の創痛も軽いことから，術後早期から離床し行動の拡大を図ることができる．経口摂取の時期が多少早くても退院までの日数に影響しなければ意味はないとする報告もあるが[8]，今回の検討では，手術後の在院日数がT群において有意に短縮されており，早期に経口摂取を開始し点滴をはずすことが，早期離床，早期回復にも影響すると考えられる．

結　　語

腹膜外到達法による腹部大動脈，腸骨動脈領域の手術において，腹部横切開は，術後の早期離床と在院日数の短縮を図るうえで有用と考えられる．

文　　献

1) Sicard, G. A., Reilly, J. M., Rubin, B. G. et al.: Transabdominal versus retroperitoneal incision for abdominal aortic surgery: report of a prospective randomized trial. J. Vasc. Surg. **21**: 174-183, 1995.

2) 佐藤一喜, 金城正佳, 西山直久ほか：腹部大動脈瘤手術における正中開腹法と左傍腹直筋後腹膜到達法との比較検討. 日血外会誌 **6**: 809-814, 1997.
3) 石坂 透, 安藤太三, 中谷 充ほか：腹部大動脈瘤手術における術式の選択一開腹法か腹膜外到達法か一. 日心外会誌 **24**: 85-88, 1995.
4) Williams, G. M., Ricotta, J., Zinner, M. et al.: The extended retroperitoneal approach for treatment of extensive atherosclerosis of the aorta and renal vessels. Surgery **88**: 846-855, 1980.
5) Shepard, A. D., Scott, G. R., Mackey, W. C. et al.: Retroperitoneal approach to high-risk abdominal aortic aneurysms. Arch. Surg. **121**: 444-449, 1986.
6) Risberg, B., Seeman, T. and Ortenwall, P.: A new incision for retroperitoneal approach to the aorta. Acta Chir. Scand. **155**: 89-91, 1989.
7) Honig, M. P., Mason, R. A. and Giron, F.: Wound complications of the retroperitoneal approach to the aorta and iliac vessels. J. Vasc. Surg. **15**: 28-34, 1992.
8) Cambria, R. P., Brewster, D. C., Abbott, W. M. et al.: Transperitoneal versus retroperitoneal approach for aortic reconstruction: a randomized prospective study. J. Vasc. Surg. **11**: 314-325, 1990.