

A laryngomalacia endoszkópos ultrapulzációs-lézeres (ultra dream pulse) sebészete

A módszer hazai bevezetése során szerzett tapasztalataink

Tóbiás Zoltán dr.¹ ■ Pálinkó Dóra dr.¹ ■ Sztanó Balázs dr.¹
Csanády Miklós dr.¹ ■ Gál Péter dr.² ■ Rovó László dr.¹

Szegedi Tudományegyetem, Általános Orvostudományi Kar, ¹Fül-Orr-Gégészeti és Fej-Nyak Sebészeti Klinika,
²Gyermekgyógyászati Klinika, Szeged

Bevezetés: A veleszületett csecsemőkori dyspnoe és inspiratorikus stridor leggyakoribb oka a laryngomalacia.

Célkitűzés: Jelen összeállításban a szerzők egy új, minimálisan invazív, ultrapulzációs (ultra dream pulse) lézeres gégesebészeti módszert mutatnak be, amely jóval kisebb karbonizációs zónát hoz létre, mint a korábbi CO₂-lézeres beavatkozások, így kisebb az esély a posztoperatív gégeödéma és hegesedés kialakulására.

Módszer: A szerzők 2012 és 2015 között 10, egy évnél fiatalabb, súlyos fokú stridort okozó laryngomalaciás betegen végeztek endoszkópos ultrapulzációs-lézeres supraglottoplasticát.

Eredmények: A beavatkozás után a stridoros panaszok javultak, a korai posztoperatív időszakban ödéma egy esetben sem jelentkezett, a későbbiek során hegesedés sem alakult ki, tracheotomiát nem kellett végezni, reoperációra nem került sor.

Következtetés: A késői utánkövetéses vizsgálatok során visszaesést egy alkalommal sem tapasztaltunk.

Orv Hetil. 2017; 158(33): 1288–1292.

Kulcsszavak: laryngomalacia, supraglottoplastica, ultrapulzációs lézer, gégesebészet, stridor

Endoscopic ultra dream pulse laser surgery of laryngomalacia

Our experiences gained during the introduction of the method in Hungary

Introduction: Congenital stridor and dyspnoe are caused by laryngomalacia in most cases.

Aim: In this article we present a new, surgical method for treating severe laryngomalacia in patients under the age of 1, where ultrapulsated (UDP) laser beam is used for supraglottoplasty. Ultra dream pulse laser creates lesser thermal side damage in the tissue, therefore the risk of postoperative laryngeal oedema and scarring is lower.

Method: We present 10 cases and the endoscopic UDP-laser surgery of patients under the age of 1 with severe laryngomalacia.

Results: After the surgery the stridorous symptoms disappeared, and there was no evidence of postoperative laryngeal oedema, there was no need for reoperation or tracheotomy in any of the cases.

Conclusion: UDP-laser surgery of laryngomalacia is proven to be a safe and effective surgical modality. During the follow up visits we experienced neither recurrence of stridor nor laryngeal scarring.

Keywords: laryngomalacia, supraglottoplasty, ultra dream pulse laser, laryngeal surgery, stridor

Tóbiás Z., Pálinkó D., Sztanó B., Csanády M., Gál P., Rovó L. [Endoscopic ultra dream pulse laser surgery of laryngomalacia. Our experiences gained during the introduction of the method in Hungary]. Orv Hetil. 2017; 158(33): 1288–1292.

(Beérkezett: 2017. május 15.; elfogadva: 2017. június 28.)

Rövidítések

GERD = gastroesophageal reflux disease; GLCS = Groeningen Laryngomalacia Classification System; UDP = (ultra dream pulse) ultrapulzációs

A gyermek-fül-orr-gégészeti egyik legnagyobb kihívást jelentő területe a csecsemőkori légúti szűkületek sebészete. A technológiai fejlődésnek és az igen szoros multidiszciplináris együttműködésnek köszönhetően a légúti szűkületek műtéti megoldásaként korábban alkalmazott tracheotomia mára már kerülendő beavatkozásnak számít, helyette a következőkben tárgyalt új, biztonságos és jó hatásfokkal bíró endoszkópos lézeres gégeműtétek kerülnek előtérbe. A veleszületett csecsemőkori dyspnoe és inspiratorikus stridor leggyakoribb oka a laryngomalacia, amely a supraglotticus struktúrák passzív és dinamikus kollapszusával járó funkcionális és strukturális gégeelváltozás. Etiológiai faktorként a gégeporcok éretlensége, gyengesége, valamint a gastroesophagealis refluxbetegség szerepel, de a betegség gyakrabban fordul elő neuromuscularis deficittel járó szindrómákban, illetve veleszületett genetikai betegségekben (CHARGE, Pierre-Robin-szekvencia, Down-szindróma) [1, 2]. Az irodalomban számos adat van arra vonatkozóan, hogy a GERD és a laryngomalacia egymás előfordulását segítő elváltozások, és gyakran egy időben jelentkeznek. Arra vonatkozóan nincs egységes állásfoglalás, hogy vajon a GERD alakítja-e ki a laryngomalaciára jellemző gégeelváltozást, vagy a nehézlégzés és a megnövekedett intraabdominalis nyomás segít hozzá a savregurgitációhoz. Koraszülöttek és dysmaturus újszülöttek esetén az előfordulás gyakoribb, az ilyen betegek jellemző a dysmorphiás küllem és a gótikus szájpapda kialakulása. A betegség tünetei a következők: magas hangot adó légzési nehezítettség, amely mellé a nyak és a mellkas típusos megemelkedése társul; GERD, valamint táplálási nehezítettség, amely jellemzően gyakori aspiráció és csuklás formájában jelentkezik, valamint az ennek következtében kialakult lassú súlynövekedés. Súlyos esetben cyanosis, apnoe léphet fel [1, 2]. Klinikailag három fokozat különíthető el a tünetek súlyossága alapján. Az esetek 40%-ában enyhe fokú stridor és dyspnoe jellemző, amely a második életévig magától megszűnik. 40%-ban a betegség közepesen súlyos tünetekkel jár, amelyek alvási apnoét, táplálási nehezítettséget okoznak. Az esetek 20%-ában a laryngomalacia súlyos fokú, kifejezett dyspnoe és táplálási képtelenség miatt sebészileg kell beavatkozni [3, 4]. Az 1980-as évekig a sebészeti megoldás egyet jelentett a tracheotomiával, amelyet mára az igen magas fokú morbiditás, illetve a gyermek és családja számára megterhelő kanülviselés miatt elkerülünk. Manapság összefoglaló néven endoszkópos supraglottoplasticának nevezik a laryngomalacia sebészi megoldását. A supraglottoplasticát többféle módszer szerint operálják. Legelőször 1922-ben *Iglauer* írta le az endoszkópos, kacsal végzett supraglotticus mucosa reszekcióját. Ezt követően 1984-ben *Lane*

publikálta a corniculataporcok eltávolításával, valamint interarytaenoid reszekcióval járó hideg kése módszerét [5]. Egy évvel később, 1985-ben *Seid* már CO₂-lézerral végzett aryepiglottoplasticát mutat be [6]. Hazánkban először *Katona Gábor és mtsai* végeztek 2002-ben hideg eszközös aryepiglottoplasticát csecsemőn [7].

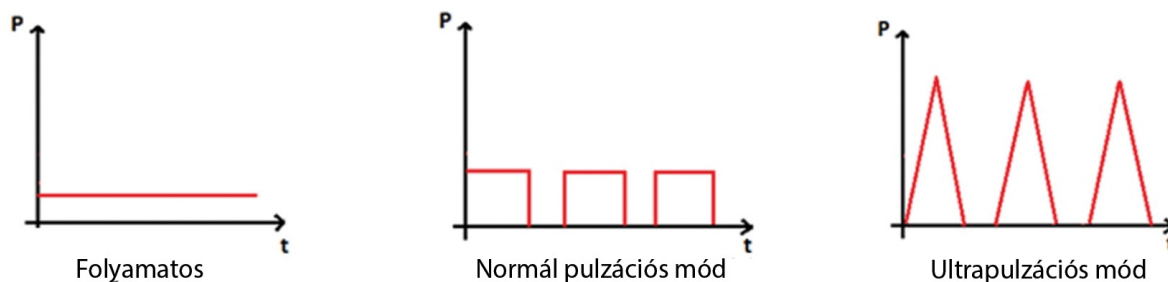
Célkitűzés

Jelen vizsgálatunkban az újszülöttkori laryngomalaciás betegeink kezelésében bevezetett minimálisan invazív UDP-CO₂ lézerral végzett légúti beavatkozások, így a supraglottoplastica hatékonyságát és előnyeit mutatjuk be. Vizsgálataink célja igazolni, hogy az újfajta minimálisan invazív lézer a korábban alkalmazott CO₂-lézerral összehasonlítva jóval kisebb termális károsodást hoz létre, illetve minimális ödéma keletkezik, ennek következtében a korai és késői posztoperatív szövődmények száma jelentősen csökkenhet, valamint rövidül az intenzív ápolási idő, és a műtétet követő életminőség javul.

Módszer

Klinikánkon 1987 óta alkalmazunk hagyományos, folyamatos energiájú CO₂-lézert (Tungstam és Langstam) endoszkópos gégeműtétek során, két éve van lehetőségünk egy új típusú, úgynevezett ultra dream pulse CO₂-lézert alkalmazni (Daeshin DS-40), amelynek energiaprofilja eltér a hagyományos CO₂-lézertől (1. ábra). A hagyományos vágó CO₂-lézer koherens, egy energiaszinten leadott fényével erőteljes koagulálóképességgel is bír, a jelentős oldalhőterhelés miatt széles a nekrotikus zóna, és jelentős posztoperatív ödéma, hegesedés jöhet létre. A csecsemőkori gége szöveteinek érzékenysége és szűk anatómiai viszonyai miatt a posztoperatív ödéma és a későbbi hegesedés súlyos szövődmény lehet. Az UDP-lézer előnye, hogy a lézer által közölt energiát háromszögimpulzusokban adja le, így az impulzusok közötti időben a szöveteknek van idejük lehűlni, valamint kisebb az oldalhő mértéke is, ezáltal csökken a szöveti károsodás és ödéma, valamint a gyógyulási időtartam is rövidül. Műteteinkhez Daeshin DS-40 ultra dream pulse lézert alkalmaztunk, 90-es pulzációval, 300–350 W-os teljesítménnyel. Alapvető fontosságúnak tartjuk egy olyan operációs mikroszkóp használatát, amely megfelelő mélységélességgel, fókusszal, valamint fényerővel rendelkezik a kisméretű, sérülékeny szöveti környezetben történő beavatkozáshoz. A műtétekhez Leica M525 típusú operációs mikroszkópot használtunk.

A laryngomalacia diagnózisát spontán légzés melletti endoszkópos vizsgálat után tudjuk felállítani. Kutatásunk során minden beteg pre-, intra- és posztoperatív endoszkópos felvételét elkészítettük. A pre- és intraoperatív felvételeket egy ülésben a beavatkozás napján készítettük, a posztoperatív felvételeket a beavatkozás után közvetlenül, illetve a későbbi kontrollvizsgálatok során készítettük el. A műtét során csecsemőápolásban nagy tapasztalat



1. ábra | Ultrapulzációs (ultra dream pulse) CO₂-lézer alkalmazása (Daeshin DS-40)

lattal rendelkező aneszteziológus és gyakorlott műtőscapat állt rendelkezésre. Az altatáshoz iv. Propofolt használtunk, ezt követően spontán légzés mellett vizsgáltuk a gégét.

A laryngomalacia morfológiai felosztásához a *Dijkers és mtsai* által javasolt Groeningen Laryngomalacia Classification System (GLCS) osztályozását használtuk. Ez alapján az 1-es típusban az arytenoid, valamint a corniculataporcok anterocaudalis kollapszusa, a 2-es típusban a rövid aryepiglotticus redők prolapszusa, a 3-asban típus az epiglottis posterocaudalis suctionja okozza a tüneteket [3] (2. ábra).

A morfológiai variánsoknak megfelelően a műtéti beavatkozások a következők voltak: 1-es típus esetén az arytenoid, valamint a corniculataporcok részleges, lézeres vaporisatiója történt. 2-es típusú elváltozás esetén mindkét oldali aryepiglotticus redőn ékreszekciót végeztünk, amely során az epiglottist mobilizáltuk, megnövelve ezzel a gégebemenetet. 3-as típusú elváltozás esetén epiglottopexiát végeztünk, az epiglottis lingualis felszínén, valamint a nyelvgyökön végzett coagulatióval. A műtéteket 1 mg/ttkg iv., valamint lokális (Elocom) szteroidvédelemben végeztük el.

A műtétet követően a betegek a gyermek-intenzív osztályra kerültek, ahol pár óráig megfigyelést követően elvégezték az extubálást. Ezután a betegeket pár napos osztályos obszervációt követően otthonukba bocsátottuk. Az utánkövetéses vizsgálatokra kéthavonta kerül sor.

Betegek

Vizsgálatunkban 2012 és 2015 között klinikánkon operált, egy évnél fiatalabb betegeink anyagát dolgoztuk fel. Összesen 10 (három lány és hét fiú), olyan laryngomalaciás esetünk volt, amely műtétet igényelt. A betegek átlagéletkora 2,45 hónap volt, a legfiatalabb 2,5 napos, a legidősebb nyolc hónapos volt. A vizsgált betegek elsősorban Csongrád megyéből, illetve az ország más régióiból is érkeztek.

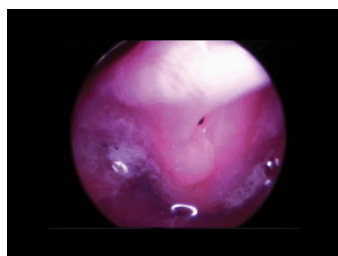
Eredmények

A GLCS beosztása szerinti eseteinket, valamint az alkalmazott műtéti technikát az 1. táblázatban foglaltuk össze.

A posztoperatív ápolás eredményeit mutatja a 2. táblázat.

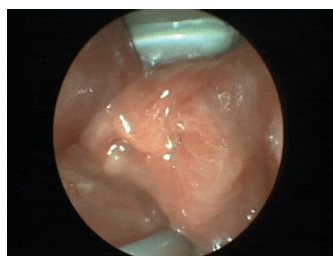A stridor 10 betegünk közül egy esetben igen súlyos fokú volt, így urgens műtétre került sor. A csecsemő koraszülött volt, felvételekor, születése után közvetlenül hallható volt inspiratorikus stridor, amely progressziót mutatott, és a nyolcadik perinatalis napon, rövid egyeztetést követően, suffocatio veszélye miatt megtörtént a műtét. Ebben az esetben aryepiglottoplasticát végeztünk el, amelyet követően a stridora közvetlenül a beavatkozást követően enyhült, szaturációesés, valamint apnoés epizód az obszerváció során sem következett be. Két eset-

1-es típus



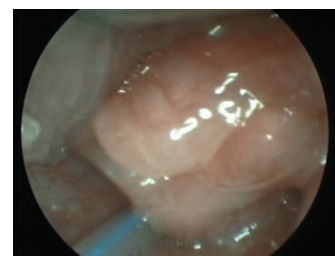
Arytenoid és corniculataporcok anterocaudalis kollapszusa

2-es típus



Rövid aryepiglotticus redők

3-as típus



Epiglottis posterocaudalis suctionja

2. ábra | A Groeningen Laryngomalacia Classification System osztályozása

1. táblázat | A laryngomalacia típus szerinti műtéti megoldásai

GCLS-típus	1-es	2-es	3-as
Esetszám	3	5	2
Műtéti megoldás	Arytájék-vaporisatio	Aryepiglottoplastica	Epiglottisreszekció, aryepiglottoplastica

GLCS = Groeningen Laryngomalacia Classification System

2. táblázat | Posztoperatív ápolási eredmények

Extubálás ideje (óra)	1,8889 (SD: 1,7638)
ITO-s ápolás (nap)	0,9 (SD: 0,7681)
Osztályos ápolás (nap)	3,67 (SD: 2,9580)

ITO = intenzív terápiás osztály

ben, egy másfél és egy két hónapos csecsemő esetében, az extubációt a műtőasztalon elvégezte az aneszteziológus, majd eseménytelen átadást követően az obszervációt jó légzéssel és jó általános állapotban töltötték. Az extubatio egy esetben az átlagosnál jóval hosszabb idő elteltével történt meg, a 16 napos csecsemő esetében öt nappal később végezték el. Az ő veleszületett szívbetegségéből adódó cardiopulmonalis statusa nem tette lehetővé a korábbi extubálást. További hat esetben az elvégzett műtétet követően a betegeket az intenzív osztályon megfigyelték, majd pár órával később extubálták, végül stabil állapotban, jó légzéssel az osztályra helyezték át. A 10 esetünkönél úgy tapasztaltuk, hogy a beavatkozást követően a stridor minden esetben csökkent, abban a két esetben, amikor azonnal tudtunk extubálni, teljesen meg is szűnt. Az utánkövetéses vizsgálatok azóta is folynak, adatokat gyűjtünk a beavatkozást követő életminőség változásáról. A folyamatosan gyarapodó betegszám miatt ezeket az eredményeket egy későbbi összeállításban közöljük.

A korai posztoperatív időszakban ödéma egy esetben sem jelentkezett, a későbbiek során hegesedésre utaló jel egy alkalommal sem alakult ki. A késői utánkövetéses vizsgálatok során visszaesést egy alkalommal sem észleltünk, a stridoros panaszok megszűntek.

Megbeszélés

A csecsemők gégejének anatómiája eltér a felnőttekéétől, és emiatt annak sebészete és posztoperatív ellátása számos megfontolást igényel. Elhelyezkedését tekintve a C2-es csigolya magasságában van, így magasabban áll, mint a felnőtteké. Az epiglottis nagy, U alakú, a gyűrűporc kisebb, így a gégeumen is szűkebb [3, 7]. A szűk anatómiai viszonyok miatt bármekkora posztoperatív ödéma, hegesedés nagy kockázattal, légútvészteséssel járhat, így az ellátás legkritikusabb része a posztoperatív első két nap, amikor is megtörténik az extubatio, illetve

ödéma, infekció alakulhat ki. A laryngomalacia súlyos formái általában egyéb betegséggel együtt jelentkeznek. Eseteinkben ezek legtöbbször congenitalis vitium, dysmaturitas, illetve GERD voltak. Emiatt fontos kiemelni, hogy a posztoperatív gondozás olyan helyen történt, ahol mindezen tényezők mellett is betegeink biztonságban voltak [8]. A supraglottoplastica rutinszerű bevetését megelőzően a súlyos fokú stridoros csecsemőknél tracheotomiát végeztek el, amelyet immár kerülendő módszernek tekintünk a számos vele járó, későbbi szövődés miatt [9–11]. Van már irodalmi adat nagyobb betegszámmal rendelkező centrumok anyagából, ahol bár kis százalékban, de előfordulnak szövődmények, mint hegesedés, táplálási nehezítettség, illetve a hosszan tartó intubatio kapcsán kialakuló tracheostenosis [10, 12]. A tracheotomia rossz életminőséget okoz, a kanülviselés megterheli a beteget és családját is, nem beszélve arról, hogy amennyiben sebészileg nincs megoldva az alapelváltozás, a dekanülálás nem jöhet szóba.

Következtetés

Az újszülöttkori laryngomalaciás betegeknél jelentkező súlyos dyspnoe esetén az endoszkópos minimálisan invazív UDP-lézeres supraglottoplastica elsőként választandó sebészi eljárás a megfelelő légút biztosítása céljából, így a tracheotomiát el tudjuk kerülni, a beavatkozás minimális morbiditással és megterheléssel jár. Az UDP-lézerrel végzett supraglottoplasticát követően nem kell jelentős szöveti ödémával és hegesedéssel számolni, a betegek órákkal a műtét után extubálhatók, csökken az intenzív osztályos ápolás ideje. A módszer alacsony rizikó mellett magas hatékonyságú. A beavatkozásokhoz aneszteziológus, gyermekgyógyász és fül-orr-gégész szoros együttműködése szükséges.

Anyagi támogatás: A közlemény megírása anyagi támogatásban nem részesült.

Szerzői munkamegosztás: T. Z.: A kézirat szerkesztése, statisztika készítése, a betegadatok feldolgozása. P. D.: Adatgyűjtés, a betegadatok feldolgozása. Sz. B., Cs. M., G. P.: Szakmai lektorálás. R. L.: Műtétek elvégzése. A cikk végleges változatát valamennyi szerző elolvasta és jóváhagyta.

Érdekltségek: A szerzőknek nincsenek érdekltségeik.

Irodalom

- [1] Qubty WF, Mrelashvili A, Kotagal S, et al. Comorbidities in infants with obstructive sleep apnea. *J Clin Sleep Med.* 2014; 10: 1213–1216.
- [2] Simons JP, Greenberg LL, Mehta DK, et al. Laryngomalacia and swallowing function in children. *Laryngoscope* 2016; 126: 478–484.

- [3] Van der Heijden M, Dikkers FG, Halmos GB. The Groningen laryngomalacia classification system – based on systematic review and dynamic airway changes. *Pediatr Pulmonol.* 2015; 50: 1368–1373.
- [4] Isaac A, Zhang H, Soon SR, et al. A systematic review of the evidence on spontaneous resolution of laryngomalacia and its symptoms. *Int J Pediatr Otorhinolaryngol.* 2016; 83: 78–83.
- [5] Lane RW, Weider DJ, Steinem C, et al. Laryngomalacia. A review and case report of surgical treatment with resolution of pectus excavatum. *Arch Otolaryngol.* 1984; 110: 546–551.
- [6] Seid AB, Park SM, Kearns MJ, et al. Laser division of the aryepiglottic folds for severe laryngomalacia. *Int J Pediatr Otorhinolaryngol.* 1985; 10: 153–158.
- [7] Katona G, Benedek P, Csákányi Z, et al. Aryepiglottoplasty: The surgical management of the laryngomalacia. [Aryepiglottoplasztika: a laryngomalacia műtéti kezelése.] *Fül-Orr-Gégegyógyászat* 2002; 48, 79–83. (2002b)
- [8] Albergotti WG, Sturm JJ, Stapleton AS, et al. Predictors of intensive care unit stay after pediatric supraglottoplasty. *JAMA Otolaryngol Head Neck Surg.* 2015; 141: 704–709.
- [9] Mase CA, Chen ML, Horn DL, et al. Supraglottoplasty for sleep endoscopy diagnosed sleep dependent laryngomalacia. *Int J Pediatr Otorhinolaryngol.* 2015; 79: 511–515.
- [10] Thorne MC, Garetz SL. Laryngomalacia: Review and summary of current clinical practice in 2015. *Paediatr Respir Rev.* 2016; 17: 3–8.
- [11] Di Dio D, Amrhein P, Koitschev A, et al. Supraglottoplastik bei kindlicher Laryngomalazie. *HNO* 2016; 64: 905–908. [German]
- [12] Reinhard A, Gorostidi F, Leishman C, et al. Laser supraglottoplasty for laryngomalacia; a 14 year experience of a tertiary referral center. *Eur Arch Otorhinolaryngol.* 2017; 274: 367–374.

(Tóbiás Zoltán dr.,
Szeged, Alsó kikötő sor 7/C, 6753
 e-mail: tobias.zoltan@med.u-szeged.hu)

Felhívás évfolyam-találkozóra

Időpont: 2017. szeptember 9. (szombat) – 17:00 órától

**Helyszín: Semmelweis Egyetem Elméleti Tömb
 1089 Budapest, Nagyváradi tér 4., földszint, Aula és a Díszterem**

Kedves Évfolyamtársaim!

2017. jelentős év az életünkben – orvosi diplománkat 40 évvel ezelőtt vettük át Budapesten, a Semmelweis Orvostudományi Egyetem Általános Orvostudományi Karán.

A kerek évforduló alkalmából jó lenne ismét találkozni.

A Semmelweis Egyetem Alumni Igazgatósága készségesen nyújt segítséget a „jubiláns évfolyam-találkozók” megszervezésében.

A vacsorát, melyet elfogyaszthatunk asztaloknál ülve, büféasztalos tálalással, a Trófea Grill biztosítja.

Kérlek benneteket, hogy továbbítsátok ezt az üzenetet évfolyamtársainknak. Örömmel venném, ha megosztanátok velem e-mailben az elérhetőségeiteket.

Mielőbbi jelentkezéseket várom, és remélem, hogy minél többen ott leszünk!

Üdvözlettel:

Dr. Pongó Éva
 Telefon: +36-30/611 5603
 Skype: amandaly1
 E-mail: pongoeva@gmail.com
 Megtaláltok a FB-on is.