

Obostrana prirodna dislokacija koljena udružena s obostranim razvojnim poremećajem kuka – prikaz bolesnika

Gordana Miličić¹, Marijana Šimić¹, Davor Bojić¹, Josip Vlajić¹, Tomislav Ribičić¹, Ozren Vrdoljak¹, Darko Antičević¹, Ida Matić¹, Marko Miličić²

Prirodna dislokacija koljena je relativno rijetka deformacija, a pogotovo udružena s deformacijom drugih zglobova. Djevojčica u ovom prikazu, rođena je s obostranom dislokacijom koljena i obostranim razvojnim poremećajem kuka u smislu iščašenja. Prvi pregled u ortopedskoj ambulanti obavljen je 21. dan nakon rođenja. Učinjena je radiološka i ultrazvučna dijagnostika i genetska obrada. Nisu nađeni elementi Larsenova sindroma kao ni artrogripoze. Djevojčica je liječena trakcijom na vertikalnom okviru i sadrenim redresmanom oba koljena. Nakon repozicije kukova aplicirao se aparat Hilgenreiner. Tek nakon repozicije oba kuka omogućila se redresmanom repozicija i puna fleksija koljena. Nakon stabilizacije kukova i koljena aplicirani su remenčići prema Pavliku, koji su nošeni dva mj. Liječenje je trajalo do sedam mj. života djevojčice a svi postupci su praćeni ultrazvukom i RTG snimkama. Praćenje još traje.

Ključne riječi: dislokacija koljena – kongenitalna, terapija; dislokacija kuka, kongenitalna, terapija

UVOD

Prirodna dislokacija koljena (PDK) rijedak je deformitet lokomotornog sustava koji se javlja u omjeru jedan slučaj na 100 000 živorođene djece, što je 1% od incidencije razvojnog poremećaja zgloba kuka (RPK). *Chatelaine* je 1822. godine prvi opisao taj oblik deformacije. Više se javlja kod djevojčica. *Kopits* je 1925. godine usporedbom utvrdio da jedna dislokacija koljena dolazi na 84 dislokacije kukova, a 40-60% rođenih s dislokacijom koljena ima i pridruženu drugu deformaciju, npr. kukova i/ili stopala (1). Prirodna dislokacija koljena javlja se i u kliničkoj slici Larsenovog sindroma (2). Prirodna dislokacija koljena može se klasificirati u tri stupnja prema Curtisu i Fischeru (1969). I. stupanj: hiperekstenzija, II. stupanj: subluksacija, III. stupanj: dislokacija (slika 1) (3). Ili klasifikacijom prema Tareku s obzirom na mogućnost pasivne fleksije koljena (tablica 1) (4). Kao i za sve deformacije i za prirodnu dislokaciju koljena vrijedi pravilo što ranijeg liječenja nakon rođenja.

PRIKAZ SLUČAJA

Djevojčica M. S. donesena je na pregled u ortopedsku ambulantu Klinike za dječje bolesti Zagreb u 21. danu života. U

obitelji nije bilo evidentiranih deformacija. Oba su koljena bila u položaju rekurvatuma (slika 2), uz mogućnost manipulacije do 20° fleksije. Oba velika trohantera su bila visoko položena. Genetičkom obradom isključen je Larsenov sindrom. Obavljen je ultrazvuk kukova i postavljena je dijagnoza obostranog razvojnog poremećaja kuka. Radiološkom obradom potvrđena je i obostrana prirodna dislokacija koljena III. stupnja prema Curtisu i Fischeru (slika 3). Liječenje je započeto nježnom manipulacijom i postupnim redresmanom fleksije oba koljena, i to sadrenim natkoljennim čizmicama. Maksimalna fleksija je bila moguća do 60°. Tek s trakcijom, repozicijom i stabilizacijom kukova u Hilgenreiner aparatu bilo je moguće pojačati fleksiju u koljenu. Sadrenje i redresman koljena natkoljennim čizmicama je dalje provedeno uz nošenje aparata Hilgenreiner. Zadovoljavajuća fleksija i stabilizacija postignuta je kod lijevog ko-

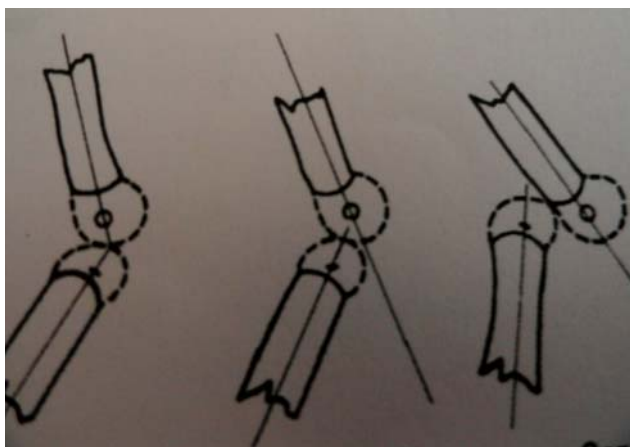
¹ Odjel za dječju ortopediju, Klinika za dječje bolesti Zagreb, Zagreb, Hrvatska

² Klinička bolnica „Sv. Duh“, Zagreb, Hrvatska

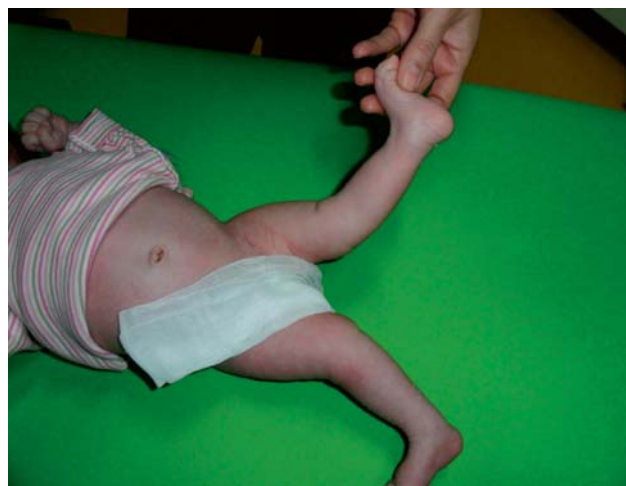Adresa za dopisivanje:

Prim. dr. sc. Gordana Miličić, dr. med., Klinika za dječje bolesti Zagreb, Klaićeva 16, e-mail: gmilicic55@gmail.com

Primljeno/Received: 21. 3. 2017., Prihvaćeno/Accepted: 18. 4. 2017.



SLIKA 1. Stupnjevi (I., II., III.) prirodne dislokacije koljena prema Curtisu i Fisheru. Izvor: Jacobsen K, Vopalecky F. Congenital dislocation of the knee. Acta Orthop Scand. 1985.



SLIKA 2. Klinički pregled: dislokacija oba koljena (djevojčica M.S., u dobi od 21-og dana)

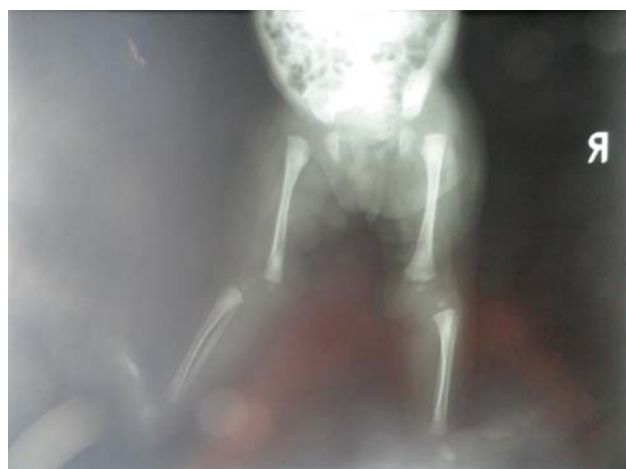TABLICA 1. Klasifikacija kongenitalne dislokacije koljena prema stupnju fleksije. Izvor: Abdelaziz TH, Samir S. Congenital dislocation of the knee: a protocol for management based on degree of knee flexion. J Child Orthop. 2011;5:143-149. doi 10.007/s1 1832-011-0333-7

Stupnjevi	Opseg fleksije koljena	RTG
G I	>90 st	rekurvatum
G II	30-90 st.	subluksacija/dislokacija
G III	<30 st	dislokacija

ljena nakon četvrtog mj. života a desnog nakon šestog mjeseca. Nakon stabilizacije i potpune fleksije u koljenu te stabilizacije i zadovoljavajućeg položaja zglobnih tijela oba kuka, aplicirani su remenčići prema Pavliku. Nošenje remenčića je trajalo dva mjeseca. Liječenje kukova praćeno je ultrazvučnom pretragom koja je završena u sedmom mj. života. Položaj koljena je evidentiran tijekom liječenja RTG snimkama u LL poziciji. Najprije u položaju fleksije od 60° a potom u položaju fleksije od 110°. U tijeku liječenja i nakon skidanja remenčića provedena je rehabilitacija. Sad je djevojčici pet godina, samostalno i stabilno hoda bez komplikacija, što je potvrđeno s RTG-om koljena u LL poziciji (slike 4a i 4b) i kukova u AP poziciji (slika 5).

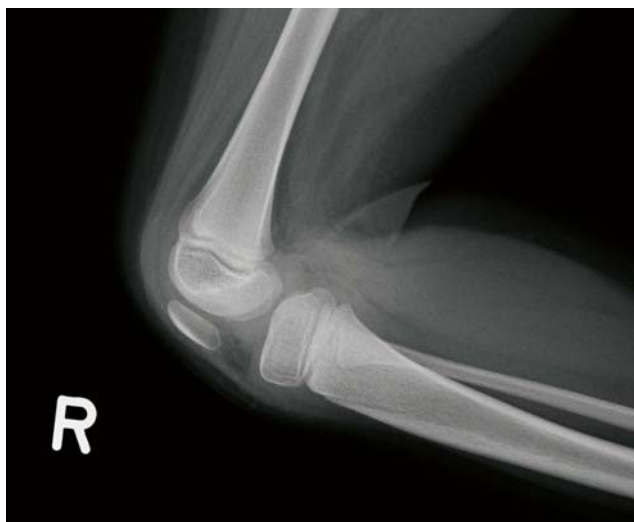RASPRAVA

Da je prirodna dislokacija koljena rijedak deformitet, potvrđuje i činjenica da većina autora u svojim radovima opisuju mali broj bolesnika, i to retrospektivnom analizom. Tako je Niebauer 1960. opisao 11-ero djece liječene u razdoblju od 1937. do 1958. godine. Liječena su trakcijom, manipulacijom i imobilizacijom. Nekima je u kasnijoj životnoj dobi rekonstruiran prednji križni ligament, a nekima je učinjena plastika tetive quadricepsa. Bolji rezultati su postignuti kod djece kojoj je započeto liječenje nakon rođenja (5). Carlson i

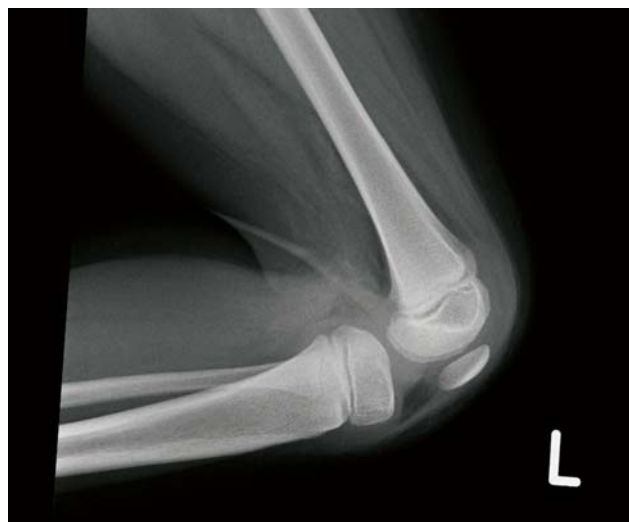

SLIKA 3. RTG prikaz razvojnog poremećaja oba kuka (luksacija) i obostrane kongenitalne dislokacije koljena (djevojčica M.S., u dobi od 10 dana)

sur. opisuju četvero djece s PDK-om od koje je dvoje imalo obostranu dislokaciju koljena. Liječena su odmah nakon rođenja imobilizacijom i trakcijom (6). Da je važno što ranije liječenje PDK-a navodi i Cheng i sur. U svom radu opisuju 19-ero djece liječene od 1990. do 2007. godine. Njima su obavljene manipulacija i repozicija unutar 24 sata nakon rođenja. Nakon 4,5 godine praćenja u 18-ero bolesnika rezultat je bio izvrstan (7). Shah i sur. u svom su radu iznijeli retrospektivnu analizu osmero djece kojoj je učinjena tenotomija tetive quadricepsa, i to nakon redresmana sa pet do devet imobilizacija sadrenim čizmicama nakon rođenja (8). Omololu i sur. su opisali 30 -ero bolesnika s PDK-om liječenih u razdoblju od 1996. do 2001. Godine. Liječeni su zatvorenom repozicijom u anesteziji i imobilizacijom do sedam tjedana u dobi od jednog do četiri mjeseca. Nakon dvije godine u svih je pacijenata rezultat bio izvrstan. Ni u jednom slučaju nije bila prisutna deformacija drugih zglobova (9). Roth i sur.

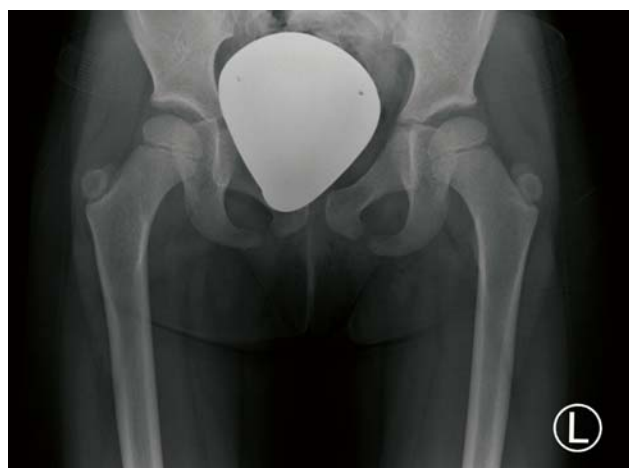

SLIKA 4A. RTG desnog koljena u LL poziciji (M.S. djevojčica u dobi od 5 god.)



SLIKA 4B. RTG lijevog koljena u LL poziciji (djevojčica M.S. u dobi od 5 god.)

u svom radu iznose troje bolesnika s obostranim PDK-om i obostranim RPK-om u dobi od dva sata, 10 dana i tri mjeseca. Dislokaciju koljena liječili su natkoljenim sadrenim čizmicama i istodobno dislokaciju kukova remenčićima prema Pavliku, a kod jednog djeteta i aparatom Hilgenreiner. Kod djeteta koje je na prvi pregled doneseno sa tri mjeseca bio je indiciran operacijski zahvat na jednom koljenu (10). *Ikram i sur.* opisuju jedan slučaj obostranog PDK-a udruženog s obostranom displazijom acetabuluma. Dijete je nakon rođenja liječeno konzervativno imobilizacijom, a displazija acetabuluma abdukcijom ortozom (11). *Grandinger* u svom radu navodi da je konzervativna terapija izvjesnija ako se započinje nakon rođenja do prvog mjeseca života i bez udruženih deformacija (12). Ako je PDK udružen s kongenitalnom kontrakturom quadricepsa, u većini slučajeva potreban je operacijski zahvat, što su u svom radu iznijeli *Tercier i sur.* Indikacija za operacijski zahvat je postavljena kod djece od šest mjeseci ili kod starijih ako je fleksija koljena bila moguća samo do 45°. Oni su u razdoblju od 2003. do 2010. učinili plastiku quadricepsa kod 37 koljena u 23-je djece. Od toga je 12-ero djece praćeno 18 mjeseci. Treba napomenuti da je kod djece bilo slučajeva Larsensova sindroma, ekvino-varusa stopala i RPK-a (13). Iz navedene literature je vidljivo, već potvrđeno, da je PDK relativno rijedak oblik deformiteta, a osobito kad je udružen s obostranim razvojnim poremećajem kuka, kao što je slučaj i u ovom radu. Svi preferiraju što ranije liječenje zatvorenom repozicijom i imobilizacijom u trajanju do devet tjedana. Ako je PDK udružen s RPK-om, najprije se obavlja repozicija koljena, a potom kukova. U našem slučaju djevojčica je donesena na pregled u 21. danu života. Imala je obostrani PDK, i to III. stupnja prema Tareku i III. stupnja prema Curtis i Fischeru i obostrani RPK. Redresman koljena sadrenim čizmicama bez repozicije kukova bila



SLIKA 5. RTG oba kuka u AP poziciji (djevojčica M.S. u dobi od 5 god.)

je moguća samo do 60°. Tek nakon trakcije i repozicije kukova i stabilizacije u ortozi bilo je moguće istodobnim redresmanom sadrenim čizmicama potpuno reponirati koljena i dobiti fleksiju od 110°. U odnosu na druge autore sadrenje je trajalo duže (12 tjedana), a potpuna repozicija koljena i izlječenje RPK-a trajalo je do sedmog mjeseca djetetova života.

Iz gore navedenog PDK treba liječiti što ranije, ako je moguće unutar 24 sata nakon rođenja. Ako se započne kasnije, redresman i liječenje traje duže. Optimalno konzervativno liječenje je još unutar tri mjeseca života (14).

Ako je PDK udružen s RPK-om, liječenje se produžuje zbog potrebe repozicije i liječenja kukova.

Kod obostranog RPK-a i obostranog PDK-a, prema našem iskustvu tijekom liječenja prikazanog djeteta, potrebno je istodobno djelovati i na koljena i na kukove. Smatra se da se

stabilizacijom kukova omogućuje bolje istezanje quadri-cepsa, a samim time i brži redresman koljena do pune fleksije.

Kratice:

RPK – razvojni poremećaj kuka
PDK – prirođena dislokacija koljena

NOVČANA POTPORA/FUNDING

Nema/None

ETIČKO ODOBRENJE/ETHICAL APPROVAL

Nije potrebno/None

SUKOB INTERESA/CONFLICT OF INTEREST

Autori su popunili *the Unified Competing Interest form* na www.icmje.org/coi_disclosure.pdf (dostupno na zahtjev) obrazac i izjavljuju: nemaju potporu niti jedne organizacije za objavljeni rad; nemaju financijsku potporu niti jedne organizacije koja bi mogla imati interes za objavu ovog rada u posljednje 3 godine; nemaju drugih veza ili aktivnosti koje bi mogle utjecati na objavljeni rad./All authors have completed the *Unified Competing Interest form* at www.icmje.org/coi_disclosure.pdf (available on request from the corresponding author) and declare: no support from any organization for the submitted work; no financial relationships with any organizations that might have an interest in the submitted work in the previous 3 years; no other relationships or activities that could appear to have influenced the submitted work.

LITERATURA

1. Katz MP, Grogono BJS. The etiology and treatment of congenital dislocation of the knee. *JBJS*. 1967;49B:112-20.
2. Dobbs MB, Boehm S, Grange DK, Gurnett Ch. Congenital knee dislocation in a patient with Larsen syndrome and a novel filamin B mutation. *Clin Orthop Relat Res*. 2008;466:1503-9. doi 10.1007/s11999-008-0196-5
3. Jacobsen K, Vopalecky F. Congenital dislocation of the knee. *Acta Orthop Scand*. 1985;56:1-7.
4. Abdelaziz TH, Samir S. Congenital dislocation of the knee: a protocol for management based on degree of knee flexion. *J Child Orthop*. 2011;5:143-149. doi 10.007/s11832-011-0333-7
5. Niebauer JJ, King DE. Congenital dislocation of the knee. *JBJS*. 1960;42A:207-225.
6. Carlson DH, O'Connor. Congenital dislocation of the knee. *Am J Roentgenol*. 1976;127:465-468.
7. Cheng Ch-Ch, Ko J-Y. Early reduction for congenital dislocation of the knee within twenty-four hours of birth. *Chang Gung Med J*. 2010;33:266-72.
8. Shah NR, Limpaphayom N, Dobbs MB. A Minimally invasive treatment protocol for the congenital dislocation of the knee. *J Pediatr Orthop*. 2009;29:720-5.
9. Omololu B, Ogunlade SO, Alonge TO. Congenital dislocation of the knee in Ibadan, Nigeria. *WAJM*. 2002;21:307-9.
10. Roth S, Šestan B, Gruber B, Ledić D, Ostojić Z, Rakovac I. Bilateral congenital dislocation of the knee with ipsilateral developmental dysplasia of the hip – Report of three patients. *Coll Antropol*. 2010;34 (suppl1):299-305.
11. Ikram MA, Abdullah AS, Khalfan EA. Congenital genu recurvatum with dislocation of the knee: A case report. *Kuwait Med J*. 2004;36:203-5.
12. Gradinger R, Graf R, Grifka J, Meurer A. Kongenitale Kniegelenkluxation (CDK). *Orthopäde*. 2012;41:75-84.
13. Tercier S, Shah H, Joseph B. Quadricepsplasty for congenital dislocation of the knee and congenital quadriceps contracture. *J Child Orthop*. 2012;6:397-410. doi 10.007/s11832-012-0437-8
14. Sud A, Chaudhry A, Mehtani A, Twari A, Sharma D. Functional outcome following quadriceps tendon lengthening in congenital dislocation of the knee, with special reference to extensor weakness. *Strat Traum Limb Recon*. 2009;4:123-7. doi 10.1007/s11751-009-0072-1.

SUMMARY

Bilateral congenital knee dislocation associated with bilateral developmental hip deformities

Gordana Miličić, Marijana Šimić, Davor Bojić, Josip Vlaić, Tomislav Ribičić, Ozren Vrdoljak, Darko Antičević, Ida Matić, Marko Miličić

Congenital knee dislocation is a relatively rare entity, especially if associated with other joint deformities. We present a case of a girl with both congenital knee and hip dislocations who was followed-up for four years. She was first referred to our department when she was three weeks old. Radiographic and ultrasound examinations, as well as genetic tests excluded Larsen's syndrome and arthrogyposis. Traction on the vertical plane was applied to make closed hip reduction easier, after which we started serial knee casting. When reduced, hips were stabilized by Hilgenreiner's orthosis, which enabled casting of the knees to be continued and finished successfully. After stabilization of the hips and knees, Pavlik's harness was applied for two months. The treatment took seven months and all the steps were followed by radiographic and ultrasound imaging when needed.

Key words: knee dislocation – congenital, therapy; hip dislocation, congenital, therapy