

Prikaz bolesnika

Case report

DUGOTRAJNA TERAPIJA GLUKOKORTIKOIDIMA I UBRZAN RAZVOJ PLANOCELULARNOG KARCINOMA U SISTEMSKOJ SKLEROZI: POSTOJI LI POVEZANOST?

LONG-TERM GLUCOCORTICOID THERAPY AND THE RAPID DEVELOPMENT OF SQUAMOUS CELL CARCINOMA IN SYSTEMIC SCLEROSIS: IS THERE A CONNECTION?

Ivona Božić¹, Dorotea Božić², Marin Petrić¹, Katarina Borić¹, Dušanka Martinović Kaliterna¹

¹Zavod za reumatologiju i kliničku imunologiju, Klinika za unutarnje bolesti, KBC Split, Split

²Zavod za gastroenterologiju i hepatologiju, Klinika za unutarnje bolesti, KBC Split, Split

Adresa za dopisivanje:

Prof. dr. sc. Dušanka Martinović Kaliterna, prim. dr. med.

Zavod za reumatologiju i kliničku imunologiju

Klinika za unutarnje bolesti

Klinički bolnički centar Split

Spinčićeva 1, 21000 Split, Hrvatska

e-mail: dusmarti@inet.hr

Primljeno: 18. 09. 2015.

Prihvaćeno: 01. 03. 2016.

KLJUČNE RIJEČI: Sistemska skleroza – farmakoterapija, komplikacije; Glukokortikoidi – terapijska primjena, farmakologija, neželjeni učinci; Imunosupresivi – terapijska primjena, neželjeni učinci; Tumori pluća – etiologija, patologija; Planocelularni karcinom – patologija; Fibroza pluća – komplikacije

SAŽETAK. Sistemska skleroza (SSc) autoimunosna je bolest, koju prati rizik od razvoja malignoma, posebice karcinoma pluća, među kojima se prema učestalosti ističu adenokarcinom i planocelularni karcinom.

Šezdesettrogodišnja bolesnica sa SSc-om hospitalizirana je zbog nesvjestice, lošeg općeg stanja i gangrenoznih promjena okrajina. Zbog epileptičkih napadaja koji su uslijedili te popratne ljevostrane slabosti učinjena je kompjutorizirana tomografija (CT) neurokranija koja je otkrila lezije tipa rasadnica (metastaza). Na CT-u pluća bila je vidljiva novotvorina u desnom hilusu koja je patohistološki evaluirala kao planocelularni karcinom 2. stupnja. Bolesnica je nakon jednomjesečne hospitalizacije uz potpurnu terapiju, u klinički poboljšanom stanju, otpuštena na kućnu njegu s preporukom daljnjeg onkološkog liječenja, no nekoliko dana potom je preminula.

S obzirom na adenokarcinome, planocelularni karcinomi pluća uobičajeno se razvijaju u znatno dužem razdoblju te držimo da je atipično ubrzan njegov razvoj u ove bolesnice potaknut imunosupresivnim djelovanjem srednje visokih doza glukokortikoida koje je bolesnica samoinicijativno uzimala više godina.

KEYWORDS: Scleroderma, systemic – drug therapy, complications; Glucocorticoids – therapeutic use, pharmacology, adverse effects; Immunosuppressive agents – therapeutic use, adverse effects; Lung neoplasms – etiology, pathology; Carcinoma, squamous cell – pathology; Pulmonary fibrosis – complications

ABSTRACT. Systemic sclerosis (SSC) is an autoimmune disease associated with the risk of malignancies, especially lung cancer, among which adenocarcinoma and squamous cell carcinoma are the most frequent.

A 63-year-old female patient with SSC was hospitalized due to blackouts, poor general condition, and changes in her fingers. Because of subsequent epileptic seizures resulting in weakness of the left side of her body, computerized tomography (CT) of the neurocranium was performed which showed metastatic lesions. A CT scan of the thoracic organs displayed pulmonary neoplasia in the right hilum, which were histologically evaluated as grade 2 squamous cell carcinoma. After one month of hospitalization with supportive therapy, the patient's clinical condition improved, and

she was discharged into home care with recommendations for further oncological treatment. However, the patient died several days later.

In comparison to adenocarcinomas, squamous cell carcinomas of the lungs usually develop through a significantly longer period. We consider that the unusually rapid development of the carcinoma in this patient was stimulated by the immunosuppressive effect of high doses of glucocorticoids that she had been taking for several years on her own initiative.

Uvod

Sistemska skleroza (SSc) kronična je multiorganska bolest u kojoj posredovanjem imunskih i upalnih čimbenika, mikrovaskularnim oštećenjima i aktivacijom fibroblasta dolazi do fibroziranja kože i unutarnjih organa. SSc je posljedično povezan s višim morbiditetom i mortalitetom u odnosu prema općoj populaciji.¹ Bolest se uobičajeno javlja u srednjoj životnoj dobi i 3 puta češće u žena nego u muškaraca. SSc se može klasificirati u tri osnovna tipa: difuzni oblik, ograničeni oblik (tzv. CREST) i oblik skleroze unutarnjih organa bez zahvaćanja kože.²

Smatra se da su plućna hipertenzija i karcinomi, a među potonjima primarno karcinom pluća, vodeći uzroci smrti u bolesnika sa SSc-om.³ Prema metaanalizama, bolesnici sa SSc-om imaju 1,75 – 2 puta veći rizik od nastanka karcinoma u odnosu prema općoj populaciji.^{1,4} Karcinom pluća najučestaliji je malignom u SSc-u; rizik od njegova nastanka četiri je puta viši, a slijedi ne-Hodgkinov limfom, koji je dva puta učestaliji nego u općoj populaciji.¹ Prema učestalosti slijede melanom, hepatocelularni i orofaringealni karcinom te karcinom cerviksa uterusa.⁴ Prema nekim autorima, karcinom dojke može biti popraćen paraneoplastičnim sklerodermijskim sindromom. Potonje je potkrijepljeno činjenicama da se navedena stanja najčešće razvijaju i dijagnosticiraju sinkrono te tijekom sklerodermije odgovara napredovanju, odnosno regresiji karcinoma.⁵ Ipak, u metaanalizama nije nađena povezanost karcinoma dojke i SSc-a.^{1,4} Opisani su karcinomi pluća kao primarne lezije koje su izazvale paraneoplastični sindrom tipa sklerodermije.^{6,7}

Među karcinomima pluća kod bolesnika oboljelih od SSc-a na prvom se mjestu nalazi adenokarcinom.⁴ Prema istraživanju Pontifexa i sur., karcinomi centralnog dijela pluća (mikrocelularni, planocelularni) razvijaju se dugo, prosječno 25 godina, dok periferni karcinomi (adenokarcinom, makrocelularni, bronhoalveolarni) za napredovanje trebaju svega oko 5 godina.⁸ Prikazujemo slučaj 63-godišnje bolesnice oboljele od difuznog tipa SSc-a kod koje se planocelularni karcinom razvio u znatno kraćem razdoblju od uobičajenoga.

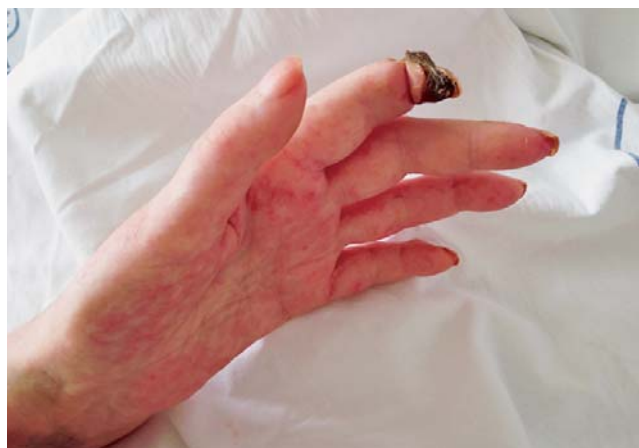Prikaz bolesnice

Šezdesettrogodišnja bolesnica, sa 6 godina poznatom dijagnozom SSc-a difuznog tipa, javila se na Hitni prijam KBC-a Split zbog kratkotrajnoga gubitka svijesti. Prethodne 4 godine bolesnica nije išla na redovite kontrole specijalistu, a redovito je samoinicijativno uzimala sistemska terapija metilprednizolonom u dozi od 8 mg na dan, *per os*. Uvidom u dokumentaciju nađena su pozitiv-

na antitijela protiv stanične jezgre (ANA), pozitivna razina protutijela protiv tiroglobulina (anti-Tg), antitijela protiv tiroidne peroksidaze (anti-TPO) i protutijela protiv topoizomeraze 1 (anti-Scl-70). Od serumskih tumorskih biljega bile su povišene vrijednosti karcinomskog antigena 15-3 (CA 15-3), karcinomskog antigena 125 ili karbohidratnog antigena 125 (CA 125) i karcinoembrionalnog antigena (CEA). Jedan mjesec ranije, zbog osteomijelitisa distalne falange trećeg prsta desne ruke, ambulantno joj je učinjena njezina kirurška amputacija. Bolesnica je cijeli život bila nepušačica te je negirala profesionalnu izloženost potencijalnim karcinogenima. Njezina obiteljska anamneza bila je pozitivna na karcinom pluća.

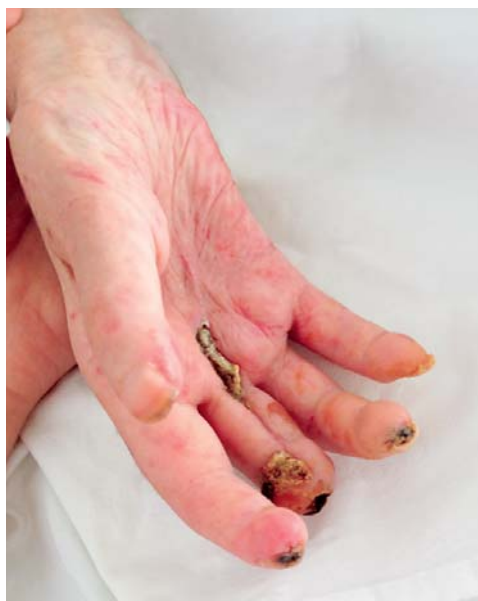Pri kliničkom pregledu bolesnica je bila slabije pokretna, orijentirana, ali usporena govora, supfebrilna, tahipnoična, blijeda, orošena toplim znojem. Koža lica djelovala je poput maske, uz mikrostomiju s naglašenim perioralnim brazdama. Koža šaka s palmarne strane bila je prekrivena teleangiektazijama, prsti na šakama zadebljali, batičasti, sjajne zategnute kože i na dodir hladni, a nokti oblika poput satnog stakalca. Uz amputiranu distalnu falangu trećeg prsta desne ruke bila je vidljiva suha gangrena distalne falange drugog prsta lijeve šake. Na vrhovima prstiju šaka bile su prisutne sitne ranice, a na koži potkožnica nekoliko svježih ulceracija (slike 1. i 2.). Fizikalnim auskultatornim pregledom nađen je mukli šum disanja desno, dok je nativna radiografska snimka torakalnih organa pokazala manji pleuralni izljev, bazalno lijevo i veći izljev do visine hilusa sa zahvaćanjem malog interlobija desno. Laboratorijskim pretragama nađene su umjerena trombocitoza ($434 \times 10^9/L$) i povišene vrijednosti LDH (324 U/L), serumskog CRP-a (200 mg/L), fibrinogena (6,5 g/L) te D-dimera (1,16 ng/mL).

Zbog lošeg općeg kliničkog stanja i gangrenoznih promjena okrajina bolesnica je primljena u Zavod za reumatologiju i kliničku imunologiju. Nakon prijma bolesnice nastupilo je nekoliko epileptičkih napadaja tipa *grand mal* i slabost lijeve strane tijela. Indicirana je hitna kompjutorizirana tomografija (CT) neurokranija, koja je prikazala tri prstenaste lezije tipa rasadnica (metastaza) veličine 15 mm, 16 mm i 18 mm, smještene desno parijeto-okcipitalno i lijevo visoko parijetalno (slika 3.). Prema uputi specijalista neurologa uvedeno je potporno liječenje. Učinjen je CT toraksa kojim je prikazano mnoštvo patoloških limfonoda u medijastinumu i u hilarnim regijama, a u desnom hilusu bila je vidljiva tumorska tvorba veličine 79×24 mm, koja je opstruirala bronh za donji plućni režanj s posljedičnom konsolidacijom parenhima (slika 4.). Desnostrano je bio vidljiv pleuralni izljev, a



SLIKA 1. Promjene prstiju lijeve šake: teleangiektazije palmarno, sklerodaktilija, suha gangrena distalne falange drugog prsta

FIGURE 1 Changes in the fingers of the left hand: palmar telangiectasia, sclerodactyly, dry gangrene of the distal phalanx of the index finger

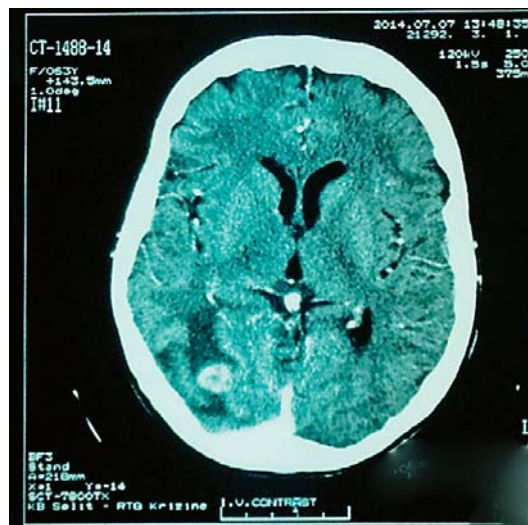

SLIKA 2. Promjene prstiju desne šake: teleangiektazije palmarno, sklerodaktilija, stanje nakon amputacije distalne falange trećeg prsta, digitalne ulceracije vrhova prstiju

FIGURE 2 Changes in the fingers of the right hand: palmar telangiectasia, sclerodactyly, state after amputation of the distal phalanx of the middle finger, digital ulcerations of the fingertips

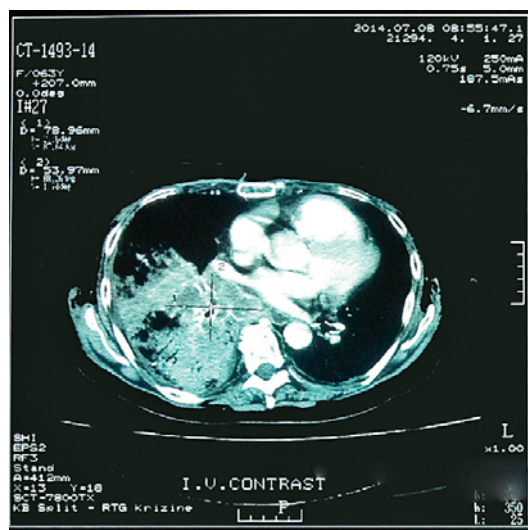
obostrano difuzno bila su vidljiva zadebljanja intersticija, osobito bazalno.

S obzirom na navedene nalaze, konzultirani su specijalisti pulmolog i onkolog koji su ordinirali bronhoskopski pregled. Potonjim je prikazano desno ušće bronha čiji je središnji dio bio u cijelosti okludiran nekrotičnom tumorskom masom. Uzorak citološke analize i patohistološke dijagnostike potvrdio je maligne stanice s naznakama pločaste diferencijacije po tipu planocelularnog karcinoma 2. stupnja.



SLIKA 3. CT neurokranija: prikaz rasadnica (metastaza) u velikom mozgu

FIGURE 3 CT-scan of neurocranium: brain metastases



SLIKA 4. CT prsnog koša: prikaz novotvorine pluća

FIGURE 4 CT-scan of thorax: neoplasm of the lung

Bolesnica je nakon jednomjesečne hospitalizacije uz terapiju niskomolekularnim heparinom, bisoprololom, fursemidom, diazepamom, karbamazepinom i tramadol-paracetamolom u klinički poboljšanom stanju otpuštena na kućnu njegu s preporukom daljnjeg onkološkog liječenja, no nekoliko dana potom je preminula.

Rasprava

Karcinom pluća, kao najraširenija maligna bolest i peti najčešći uzrok smrtnosti u svijetu, ima tendenciju češće pojave u muškaraca, aktivnih i pasivnih pušača, osoba profesionalno izloženih azbestu, arsenu, aromatiziranim ugljikovodicima, zračenju, onečišćenju zraka te u osoba s genetskom predispozicijom, plućnom fibrozom i u HIV-pozitivnih osoba.^{9,10} Osnovna histološka klasifika-

cija karcinome pluća dijeli na sitnostanični i nesitnostanični tip. Potonju skupinu čine adenokarcinomi, koji obuhvaćaju 25 – 35% svih karcinoma pluća, a slijede karcinom pločastih stanica i velikostanični karcinom, s udjelima od 30 do 35% i 10 – 15%. Stanice sitnostaničnog karcinoma pluća (SCLC) čine sljedećih 10% karcinoma pluća, a 10% su druge vrste tumora.¹¹

Karcinom pluća ranog stadija otkrije se najčešće slučajno, dok uznapredovali oblici daju kliničku sliku zaduhe, hemoptoe, gubitka na težini ili pak paraneoplastičnih simptoma (posebice kod sitnostaničnog karcinoma). Osim kliničke slike laboratorijskom analizom krvi mogu se naći povišeni specifični tumorski markeri CYFRA 21-1, kao tumorski biljeg za *nemikrocelularni karcinom* pluća i enolaza specifična za neuron (NSE), kao tumorski biljeg koji se između ostalog nađe u bolesnika s malostaničnim karcinomom pluća. Radiološkim metodama, kao što su sumacijska nativna radiografska snimka torakalnih organa, CT, magnetska rezonancija (MR) ili pozitronska emisijska tomografija (PET) intratorakalnih organa potvrđuje se sumnja na malignitet. Ipak, najpreciznije su one metode kojima patohistološki, odnosno citološki možemo dokazati prirodu novotvorine, pri čemu se materijal uzima bronhoskopijom ili pak punkcijom pod ultrazvučnim ili radiološkim navođenjem.¹² Mogućnosti liječenja su širokog spektra i ponajviše ovise o histološkom podtipu i stupnju uznapredovalosti bolesti, primjenom TNM-klasifikacije [veličina primarnog tumora (T), opseg širenja u regionalne limfne čvorove (N) i prisutnost ili odsutnost metastaza (M)]. U osnovi, raspon terapijskih mogućnosti u spektru je od lobektomije, zračenja, kemoterapije do potpornog liječenja.¹³

Vrijedne podatke o učestalosti tumora, pa tako i karcinoma pluća u bolesnika sa SSc-om daju nam podaci iz registara. Tako je grupa autora iz Danske prikazala rezultate temeljene na podacima Danskoga nacionalnog registra, u koji je uključeno 2040 bolesnika oboljelih od SSc-a u razdoblju od 1977. do 2006. godine, a srednje vrijeme praćenja bolesnika bilo je 6,4 godine. Tijekom navedenog razdoblja otkrivena su 222 bolesnika oboljela od karcinoma (*Standardized Incidence Ratio* – SIR 1,5; 95%-tni CI 1,3 – 1,7). Učestalost je bila viša u muškaraca (SIR 2,2; 95%-tni CI 1,7 – 2,8), dok su se najučestalijim karcinomima pokazali karcinom pluća (SIR 1,6; 95%-tni CI 1,2 – 2,0) i hematološki malignomi (SIR 2,5; 95%-tni CI 1,5 – 4,0).¹⁴ Prema metaanalizi Nevskaye i sur., objavljenoj 2014. godine, karcinom pluća definiran je jednom od najčešćih komplikacija SSc-a, pri čemu adenokarcinom (20 – 50%) i planocelularni karcinom (0 – 47%) zauzimaju vodeće mjesto. Muški spol, duže trajanje bolesti i plućna fibroza dokazano povećavaju rizik od nastanka malignoma pluća.⁴ Pušenje, imunosupresivna terapija, anti-Scl-70-protutijela i podtip bolesti i danas su pitanja koja traže definitivni odgovor.^{1,4,6,15–17}

U podlozi razvoja karcinoma pluća kod SSc-a jest plućna fibroza, kao jedna od najčešćih komplikacija sklerodermije.³ Za fibroziranje organa odgovornima se smatra-

ju smanjena apoptotska rezistencija, povišen broj monocita i fibrocita nađenih u svim oblicima SSc-a.² Kronična upala koja uzrokuje oštećenje stanica i vodi k stalnom ponavljanju ciklusa oštećenja i popravka epitelnih stanica, povećana aktivnost fibroblasta te sinteza čimbenika rasta i citokina poput transformirajućeg čimbenika rasta-beta (TGF-beta) potom potiču karcinogenezu.¹⁸ Bonifazi i sur. smatraju ipak da je oštećenje DNA, izazvano reaktivnim radikalima kisika, primarni uzrok maligne transformacije.¹ Također, smatra se da karcinogenezi pridonose genetske pogreške nađene ne samo u osoba oboljelih od SSc-a već i u genomu njihovih rođaka.¹⁹ Anti-Scl-70-protutijela prisutna u difuznom tipu bolesti sprječavaju djelovanje topoizomerase 1, koja sudjeluje u popravku genoma, dok anticentromersko protutijelo uzrokuje oštećenje kromosoma.^{18,20} Učestala zračenja kojima su bolesnici izloženi zbog potrebe verifikacije plućne fibroze također se smatraju rizičnim čimbenikom nastanka karcinoma. Stoga se preporučuje uporaba CT-a visoke rezolucije s 9 presjeka i bazalno-apikalnim gradijentom kao osjetljivom i preciznom metodom s minimalnim zračenjem.²¹

U terapiji održavanja i liječenju blagog oblika plućne fibroze, među najčešće upotrebljavane imunosupresive ubrajamo peroralne glukokortikoide u kombinaciji s mikofenolat-mofetilom i azatioprinom. Ciklofosamid uz koji vežemo niz teških nuspojava koristi kod refraktornog i brzo progresivnog tipa bolesti.²² Ipak, Kotani i sur. su nakon dvije i pol godine liječenja azatioprinom i niskim dozama glukokortikoida (10 mg/dan), postigli uspjeh u liječenju brzoprogresivne plućne fibroze sa znatnim poboljšanjem respiratorne funkcije, a bez popratnih nuspojava.²³ Camposa i sur. dokazali su da ne postoji potreba za uporabom visokih doza glukokortikoida u kombinaciji s ciklofosamidom pri liječenju intersticijske plućne bolesti, već su dovoljne niske doze.²⁴ Na kraju, rezultati studije autora iz Japana pokazali su da čak i monoterapija glukokortikoidima može dovesti do poboljšanja plućne funkcije, međutim, nije nađena razlika u preživljenju između liječene i neliječene skupine.²⁵ Radi prevencije renalne krize koja se očituje hipertenzijom i progresivnim zatajenjem bubrega preporučeno je dozu glukokortikoida održavati na najnižoj mogućoj razini, odnosno maksimalno 15 mg/dan.²⁶ Prema istraživanju Lopez-Cacha i sur., liječenje glukokortikoidima u bolesnika sa SSc-om povećava apoptozu stanica i na taj način smanjuje fibrozu tkiva tijekom prve 3 godine liječenja, ali se u kasnijem liječenju to pozitivno djelovanje znatno smanjuje.²

Temeljna postavka primjene glukokortikoida u autoimunskim bolestima jest snažno protuupalno i imunosupresivno djelovanje, u prvom redu interferiranja u signalizaciji ključnih upalnih transkripcijskih regulatora NF- κ B (engl. *nuclear factor kappa-light-chain-enhancer of activated B cells*) i AP-1 (engl. *activator protein 1*).²⁷ Posredno se smanjuje aktivnost fosfolipaze A2, ciklooksigenaze (COX) i sintetaze dušičnog oksida (NO), čime se

posljedično smanjuje sinteza leukotrijena, prostaglandina, tromboksana i vazodilatacija, odnosno smanjuje upalni odgovor. Glukokortikoidi utječu inhibitory na gotovo sve imunostane stanice. Supresija adhezije i aktivnosti fagocita javlja se u nekoliko sati, a ubrzo slijedi smanjenje broja T-limfocita apoptozom, inhibicijom čimbenika rasta i smanjenim oslobađanjem u cirkulaciju, dok su djelovanje na B-limfocite i proizvodnja imunoglobulina odođeni.²⁸ S obzirom na ovaj inhibitory utjecaj na prirodenu i stečenu imunost, glukokortikoidi su vrlo potentni imunosupresivi koji interferiraju s kroničnim upalnim procesom, ponavljanjem ciklusa oštećenja i popravka, odnosno posljedičnom karcinogenezom.

Ipak, recentna istraživanja u području plućnih bolesti pokazuju da glukokortikoidi imaju najveći učinak kao protuupalna terapija kod astme, ali ne i kod kroničnih bolesti pluća, kao što su kronična opstruktivna plućna bolest, akutni respiratorni distress sindrom, bronhopulmonalna displazija i plućna fibroza. Proučavajući djelovanje glukokortikoida na nuklearnoj razini, Schwartz i sur. uočili su njihovu interferenciju u osnovnom signalnom putu TGF- β . Osnovni signalni put TGF- β čini Tgfb1/Smad2/Smad3 os čijom aktivacijom dolazi do inhibicije migracije i proliferacije endotelnih stanica. Glukokortikoidi uzrokuju supresiju Tgfb1/Smad2/Smad3 osi, a potiču ekspresiju Acvr11/Smad1/Smad5 osi, čijom aktivacijom dolazi do potenciranja fibroblasta, diferencijacije miofibroblasta, što u konačnici rezultira progresivom fibrozom plućnog tkiva.²⁹

Slijedom navedenoga može se zaključiti da sistemski glukokortikoidna terapija uz pojačano protuupalno i imunosupresivno djelovanje uzrokuje i povećanje rizika od komplikacija bolesti SSc-a, ovdje u prvom planu progresije plućne fibroze, a pritom i povišenog rizika od razvoja malignoma pluća. S obzirom na navedeno i nepostojanje konkretnih studija o dokazu učinkovitosti i rizika od glukokortikoida u liječenju bolesnika sa SSc-om, njihova uporaba u liječenju još je kontroverzna.

Slijedeći tu činjenicu, nameću nam se pitanja: je li kod naše bolesnice uopće bila indicirana terapija glukokortikoidima i je li nekontroliranim uzimanjem došlo do ubrzanja razvoja inače sporoprogresivnoga planocelularnog karcinoma. Ovdje posebno ističemo da je pacijentica bila nepušačica, bez prethodno verificirane plućne fibroze i trajanja osnovne bolesti od tek 6 godina, a poznato je da se ovaj tip karcinoma razvija dulje vrijeme, i do 25 godina trajanja bolesti.

Zaključno, upozoravamo na povećanu učestalost razvoja maligniteta, osobito karcinoma pluća u oboljelih od SSc-a. Mislimo da je nužno provoditi redoviti probir, osobito u onih kojima je verificirana plućna fibroza ili su dugotrajno liječeni glukokortikoidima. Do donošenja konkretnih smjernica, a s obzirom na nuspojave i moguće pospješivanje malignoma, preporučujemo ordinirati terapiju sistemskim glukokortikoidima u najnižoj mogućoj dozi samo kod teških indikacija poput plućne fibroze, difuzne kožne bolesti, miozitisa, srčanih i bubrežnih komplikacija i izrazito bolnih okrajina (npr. šaka).³⁰

IZJAVA O SUKOBU INTERESA: Autori izjavljuju da u vezi s ovim radom nemaju nikakav sukob interesa.

LITERATURA

1. Bonifazi M, Tramacere I, Pomponio G i sur. Systemic sclerosis (scleroderma) and cancer risk: systematic review and meta-analysis of observational studies. *Rheumatology (Oxford)*. 2013;52(1):143–54.
2. López-Cacho JM, Gallardo S, Posada M i sur. Association of immunological cell profiles with specific clinical phenotypes of scleroderma disease. *Biomed Res Int*. 2014; 2014:148293. doi: 10.1155/2014/148293. Datum pristupa: 10. 4. 2014. Dostupno na: <http://www.ncbi.nlm.nih.gov/pmc/articles/PMC4004116/>.
3. Hachulla E, Carpentier P, Gressin V i sur. Risk factors for death and the 3-year survival of patients with systemic sclerosis: the French ItinérAIR-Sclérodemie study. *Rheumatology (Oxford)*. 2009;48(3):304–8.
4. Nevskaya T, Chandran S, Roos AM i sur. Epidemiology of cancer in systemic sclerosis – systematic review and meta-analysis of cancer incidence. Predictors and mortality. *Open J Rheumatol Autoimmune Dis*. 2013;3:231–45.
5. Duncan SC, Winkelmann RK. Cancer and scleroderma. *Arch Dermatol*. 1979 Aug;115(8):950–5.
6. Merkl J, Poppert H, Hein R, Ring J. [Acral scleroderma presenting simultaneously with small-cell bronchial carcinoma: a paraneoplastic disease?]. *J Dtsch Dermatol Ges*. 2005;3(2): 117–9. (članak na njemačkom jeziku).
7. Enzenauer RJ, McKoy J, Riel M. Case report: rapidly progressive systemic sclerosis associated with carcinoma of the lung. *Mil Med*. 1989;154(11):574–7.
8. Pontifex EK, Hill CL, Roberts-Thomson P. Risk factors for lung cancer in patients with scleroderma: a nested case-control study. *Ann Rheum Dis*. 2007;66(4):551–3.
9. World Health Organisation [Internet]. The top 10 causes of death. Fact sheet N°310. Updated May 2014. Dostupno na: <http://www.who.int/mediacentre/factsheets/fs310/en/>.
10. Radziszewska A, Karczmarek-Borowska B, Grądalska-Lampart M i Filip AA. [Epidemiology, prevention and risk morbidity factors for lung cancer]. *Pol Merkur Lekarski*. 2015;38(224): 113–8. (članak na poljskom jeziku).
11. Beers MH, Porter RS, Jones TV, Kaplan JL, Berkwitz M. The Merck manual of diagnosis and therapy. 18. izd. Whitehouse Station. NJ. Merck research laboratories. 2006;503.
12. Smith RA, Von Eschenbach AC, Wender R i sur. American Cancer Society guidelines for the early detection of cancer: update of early detection guidelines for prostate, colorectal, and endometrial cancers also: update 2001 – testing for early lung cancer detection. *CA Cancer J Clin*. 2001;51(1):38–75.
13. NICE guidelines [CG121]. Lung cancer: diagnosis and management. Objavljeno: travanj 2011. Dostupno na: <https://www.nice.org.uk/guidance/CG121/chapter/About-this-guideline>.
14. Olesen AB, Svaerke C, Farkas DK, Sørensen HT. Systemic sclerosis and the risk of cancer: a nationwide population-based cohort study. *Br J Dermatol*. 2010;163(4):800–6.
15. Hill CL, Nguyen AM, Roder D, Roberts-Thomson P. Risk of cancer in patients with scleroderma: a population based cohort study. *Ann Rheum Dis*. 2003;62(8):728–31.
16. Roumm AD, Medsger TA Jr. Cancer and systemic sclerosis. An epidemiologic study. *Arthritis Rheum*. 1985;28(12):1336–40.
17. Pearson JE, Silman AJ. Risk of cancer in patients with scleroderma. *Ann Rheum Dis*. 2003 Aug;62(8):697–9.

18. Ciołkiewicz M, Domysławska I, Ciołkiewicz A, Klimiuk PA, Kuryliszyn-Moskal A. Coexistence of systemic sclerosis, scleroderma-like syndromes and neoplastic diseases. *Pol Arch Med Wewn.* 2008;118(3):119–26.
19. Roberts-Thomson PJ, Male DA, Walker JG i sur. Genomic instability in scleroderma. *Asian Pac J Allergy Immunol.* 2004;22(2–3):153–8.
20. Higuchi M, Horiuchi T, Ishibashi N, Yoshizawa S, Niho Y, Nagasawa K. Anticentromere antibody as a risk factor for cancer in patients with systemic sclerosis. *Clin Rheumatol.* 2000;19(2):123–6.
21. Frauenfelder T, Winklehner A, Nguyen TD i sur. Screening for interstitial lung disease in systemic sclerosis: performance of high-resolution CT with limited number of slices: a prospective study. *Ann Rheum Dis.* 2014;73(12):2069–73.
22. Maher TM. Immunosuppression for connective tissue disease-related pulmonary disease. *Semin Respir Crit Care Med.* 2014;35(2):265–73.
23. Kotani T, Takeuchi T, Makino S, Hanafusa T. Successful treatment of long-term severe progressive interstitial pneumonia with low-dose corticosteroid and azathioprine in a patient with diffuse systemic sclerosis. *Case Rep Rheumatol.* 2012;2012:143927.
24. Pérez Campos D, Estévez Del Toro M, Peña Casanovas A, González Rojas PP, Morales Sánchez L, Gutiérrez Rojas AR. Are high doses of prednisone necessary for treatment of interstitial lung disease in systemic sclerosis? *Reumatol Clin.* 2012;8(2):58–62.
25. Ando K, Motojima S, Doi T i sur. Effect of glucocorticoid monotherapy on pulmonary function and survival in Japanese patients with scleroderma-related interstitial lung disease. *Respir Investig.* 2013;51(2):69–75.
26. Bussone G, Noël LH, Mouthon L. [Renal involvement in patients with systemic sclerosis]. *Nephrol Ther.* 2011;7(3):192–9. (članak na francuskom jeziku).
27. Scheinman RI, Gualberto A, Jewell CM, Cidrowski JA, Baldwin AS Jr. Characterization of mechanisms involved in transrepression of NF-kappa B by activated glucocorticoid receptors. *Mol Cell Biol.* 1995;15(2):943–53.
28. Chatham WW, Kimberly RP. Treatment of lupus with corticosteroids. *Lupus.* 2001;10(3):140–7.
29. Schwartze JT, Becker S, Sakkas E i sur. Glucocorticoids Recruit Tgfr3 and Smad1 to Shift Transforming Growth Factor- β Signaling from the Tgfr1/Smad2/3 Axis to the Acvr1/Smad1 Axis in Lung Fibroblasts. *J Biol Chem.* 2014;289(6):3262–75.
30. Iudici M, van der Goes MC, Valentini G, Bijlsma JW. Glucocorticoids in systemic sclerosis: weighing the benefits and risks – a systematic review. *Clin Exp Rheumatol.* 2013;31(2 Suppl 76):157–65.



www.reumatologija.org