

KIRURŠKO LIJEČENJE OSTEORATRITISA

SURGICAL TREATMENT OF OSTEOARTHRITIS

Domagoj Delimar¹, Krešimir Crnogača², Goran Bičanić¹

¹Klinika za ortopediju KBC Zagreb i Sveučilišta u Zagrebu, Medicinski fakultet Sveučilišta u Zagrebu

²Klinika za ortopediju KBC Zagreb i Sveučilišta u Zagrebu

Adresa za dopisivanje:

Krešimir Crnogača, dr.med.

Klinika za ortopediju KBC Zagreb

Šalata 7, 10000 Zagreb, Hrvatska

kcrnogac@gmail.com

Tel: +385917617717, fax: +38512379913

Zaprimljeno: 17. rujna 2015.

Prihvaćeno: 20. rujna 2015.

Sažetak

Osteoarthritis je kronična degenerativna bolest zglobova koja je vodeći uzrok lokomotorne onesposobljenosti u svijetu. Temeljno liječenje OA je fizikalna terapija uz prilagodbu aktivnosti i gubitak na težini. Zbog neuspjeha konzervativnog liječenja poduzimaju se ortopedski zahvati. Ciljevi operacijskog liječenja su smanjiti bolove i poboljšati bolesnikove funkcije. Operacijski zahvati ugrubo se mogu podijeliti na palijativne, kauzalne, artroplastike i artrodeze. Palijativni zahvati imaju za svrhu usporiti progresiju bolesti i pružiti privremeno smanjenje bolova. Kauzalnim se zahvatima ispravljaju deformacije koje su uzrokovale ili potpomažu napredovanje bolesti. Artroplastike podrazumijevaju kirurško odstranjenje

zglobnih površina i njihovu zamjenu endoprotezama te su danas zlatni standard u liječenju osteoartritisa. Potpuna artroplastika je najpredvidljiviji zahvat u vezi sa smanjenjem bolova. U nedostatku komplikacija minimalni vijek trajanja je 10 – 15 godina, a za određene zglobove i mnogo više. Artrodeza ili ukočenje zgloba je zahvat kojim se doduše smanjuje bol, ali i onemogućuje pokret u zglobu. Rano kirurško liječenje se potiče zbog golemih funkcijskih dobitaka za bolesnika, smanjenja bolova kao i ušteda u zdravstvu.

Ključne riječi: osteoarthritis, kuk, koljeno, potpuna endoproteza

Abstract

Osteoarthritis is a chronic joint disease, with a waxing and waning course. It is the leading cause of musculoskeletal disability worldwide. Nonpharmacologic interventions such as physical therapy and weight loss should be the cornerstones of osteoarthritis therapy. Referral to an orthopedic surgeon is mandatory if the osteoarthritis fails to respond to pharmacologic and nonpharmacologic therapy. Goals of operative treatment include pain relief, functional improvement, and the capacity to maintain functional status. Joint preservation procedures include halting the progression of the disease and restoration of the cartilage to some degree, as well as the restoration of alignment and joint stability. The ideal patient for cartilage restoration is a younger patient who has a focal cartilage defect with a well-aligned stable limb or one that can be aligned by an osteotomy procedure. The principle of realignment osteotomy, another joint-preserving procedure, is to transfer weight-bearing forces from the arthritic, damaged portion

of the joint to a healthier location in the same joint. Joint-sacrificing procedures are arthroplasties and arthrodeses. With the success of arthroplasty, the role of arthrodesis in the primary treatment of arthritis has become practically obsolete. Arthroplasty, the gold standard against which all procedures are compared, consists of the surgical removal of joint surfaces and the insertion of an endoprosthesis. It has traditionally been described as the most predictable procedure for pain relief in any form of arthritis. At a minimum, 10-15 years of viability are expected from joint replacement in the absence of complications. Arthrodesis or joint fusion consists of the union of bones on either side of the joint. This procedure relieves pain but prevents motion and puts more stress on the surrounding joints. In general, early surgical treatment is encouraged because of the tremendous functional gains, pain relief, and cost savings.

Keywords: osteoarthritis, knee, hip, total arthroplasty

Uvod

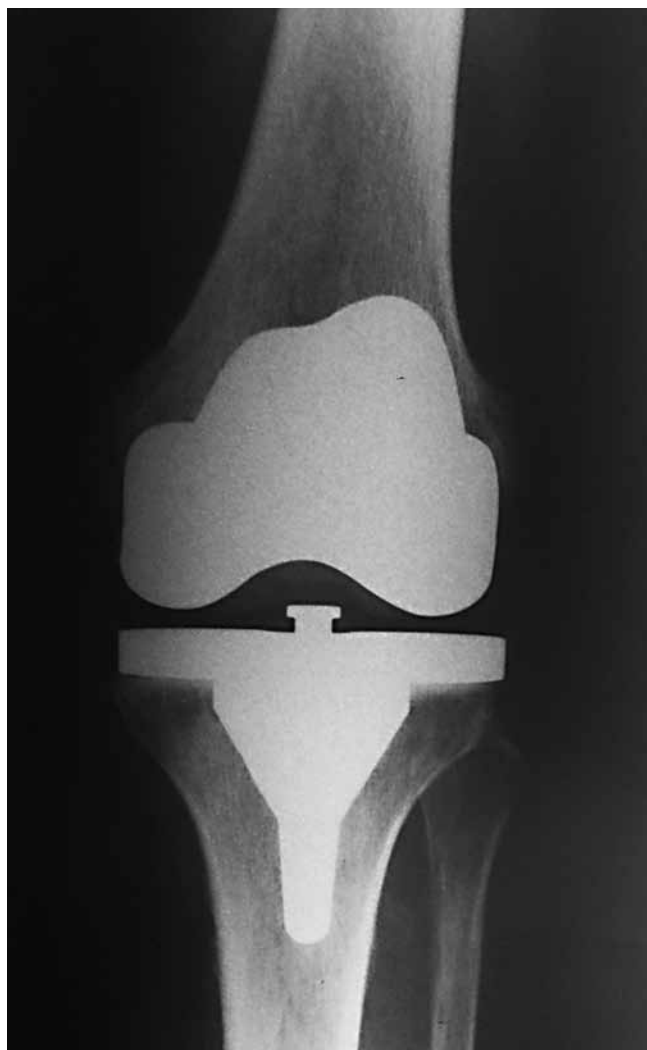Osteoartritis (OA) kronična je degenerativna bolest zglobova koja je vodeći uzrok lokomotorne onesposobljenosti u svijetu (1,2,3). Incidencija i prevalencija osteoartritisa se povećava u starijim dobnim skupinama. Znatno se češće javlja u razvijenim zemljama. OA je degenerativna bolest koju obilježuje prije svega propadanje hrskavice, ali i subhondralne kosti i sinovije. OA se prezentira s boli, smanjenim opsegom pokreta, oteklinom, deformacijom i krepitacijama u zahvaćenim zglobovima. Temeljno liječenje OA je fizikalna terapija uz prilagodbu aktivnosti i gubitak na tjelesnoj težini što se nadopunjuje medikamentoznom terapijom. Intraartikularna aplikacija kortikosteroida koristi se u liječenju OA više od pedeset godina, a unatoč tome još nije poznat optimalni postupnik ni broja, ni frekvencije ni sastava samoga apliciranog kortikosteroida (4). Učinkoviti su u uklanjanju bolova najviše mjesec dana, ali s negativnim učinkom na samu hrskavicu te se ne bi smjeli dugotrajno upotrebljavati. Viskosuplementacija se najdulje upotrebljava u liječenju OA u zglobu koljena te je i najviše studija objavljeno na tom području (5,6). Viskosuplementacija djeluje hondroprotektivno i trebala bi imati sposobnost pospješavanja sinteze makromolekula u hondrocitima, poticati sintezu hijaluronana, inhibirati sintezu enzima koji sudjeluju u degradaciji hrskavice, mobilizirati depozite fibrina, lipida, trombina i kolesterola iz krvnih žila oko zgloba, smanjiti sinovitis i posljedično smanjiti bolove. U praksi se upotrebljava hijaluronska kiselina, glukozamin i hondroitin sulfat, kao i njihova kombinacije (5,6). Iako su opsežno istraženi u *in vitro* i u studijama na životinjama, pravih prospektivnih randomiziranih studija na ljudima još nema. Bez obzira na to viskosuplementacija se primjenjuje te se bilježe zasad obećavajući rezultati sa smanjenjem bolova u razdoblju od nekoliko tjedana do nekoliko mjeseci. Krvni autologni pripravci kao što su ACS (*Autologous conditioned serum*) i PRP (*Platelet-rich-plasma*) zasad nisu pokazali učinkovitost pri intraartikularnoj aplikaciji u liječenju OA (7,8). U slučaju neuspjeha konzervativnog liječenja ili nedovoljnog poboljšanja kliničkoga i subjektivnog stanja bolesnika, poduzimaju se ortopedski zahvati. Svrha operacijskog liječenja su smanjiti bolove i poboljšati bolesnikove funkcije. Operacijski se zahvati ugrubo mogu podijeliti na palijativne, kauzalne, artrodeze i artroplastike. Palijativni se zahvati sastoje od odstranjivanja osteofita, zaglađivanja (eng. *shaving*) hrskavičnih lezija i sinoviektomija. Navedeni zahvati imaju za cilj usporiti progresiju bolesti i pružiti privremeno smanjenje bolova. Idealni bolesnici za takve zahvate su mlađi bolesnici s blažim i fokalnim lezijama zgloba i urednim usmjerenjem (osovinom) ekstremiteta. Palijativnim se zahvatima samo odgađa krajnje liječenje OA i danas se koriste izrazito rijetko, čak i u mlađih pacijenata. Kauzalnim se zahvatima ispravljaju deformacije koje su uzrokovale ili potpomažu napredovanje bolesti. Princip korektivnih osteotomija je prebacivanje sila koje djeluju na zglob s bolesnog u zdravi dio zgloba. Najbolji primjer takvih zahvata su korektivne osteotomije koljena. Nedostaci osteotomija su katkad nepredvidivi rezultati koji budu dobri samo 5 – 10 godina te potreba za dugotrajnijom poslijeoperacijskom rehabilitacijom. Zahvati kojima se žrtvuje zglob dijele se u artroplastike i artrodeze. S obzirom na iznimnu uspješnost artroplastika, artrodeze postaju zastarjele te se rijetko primjenjuju, osim na gležnju gdje su i danas zlatni standard liječenja

OA, iako se sve više pokušava liječenje ugradnjom potpune endoproteze gležnja. Artroplastike podrazumijevaju kirurško odstranjenje zglobnih površina i njihovu zamjenu endoprotezama. Endoproteze ili umjetni zglobovi se prema metodi fiksacije dijele na bescementne, koje se fiksiraju urastanjem okolne kosti na površinu ili u poroznu strukturu endoproteze, i cementne kod koji se rabi koštani cement za fiksaciju endoproteze za kost. Potpuna ili totalna artroplastika tijekom koje se odstranjuju sve zglobne površine zlatni je standard s kojim se svi drugi zahvati uspoređuju. Potpuna artroplastika je najpredvidljiviji zahvat u smanjenju bolova. U nedostatku komplikacija najčešći minimalni vijek trajanja joj je 10 – 15 godina, a za određene zglobove i mnogo više. Naime, većina suvremenih endoproteza ima preživljenje od barem 90 % u prvih deset godina (1). Parcijalne ili djelomične artroplastike imaju teoretsku prednost čuvanja zdravih dijelova zgloba, pogotovo kosti, ostavljajući tako povoljne uvjete za eventualne revizijske zahvate i konverziju u potpunu artroplastiku. Resekcijske artroplastike se sastoje od odstranjivanja zglobnih površina bez naknadne rekonstrukcije. Danas se iznimno rijetko primjenjuju i nisu nikako prvi izbor u liječenju OA velikih zglobova. Imaju svoje mjesto u liječenju OA na ruci i stopalu te vrlo rijetko, u posebnim slučajevima, na kuku i ramenu. Artrodeza ili ukočenje zgloba je zahvat kojim se doduše smanjuje bol, ali i onemogućuje pokret u zglobu. Negativna strana zahvata je povećanje stresa na susjedne zglobove. Zaključno, postoje različiti kirurški zahvati koji se obavljaju u liječenju OA. Potpuna artroplastika i dalje je zlatni standard i jedna od najuspješnijih operacija u medicini općenito te se koristi u najvećem broju bolesnika s OA, dok se svi drugi operacijski zahvati danas izvode vrlo rijetko (9). Rano kirurško liječenje se potiče zbog golemih funkcijskih dobitaka za bolesnika, smanjenja bolova, kao i ušteda u zdravstvu (10).

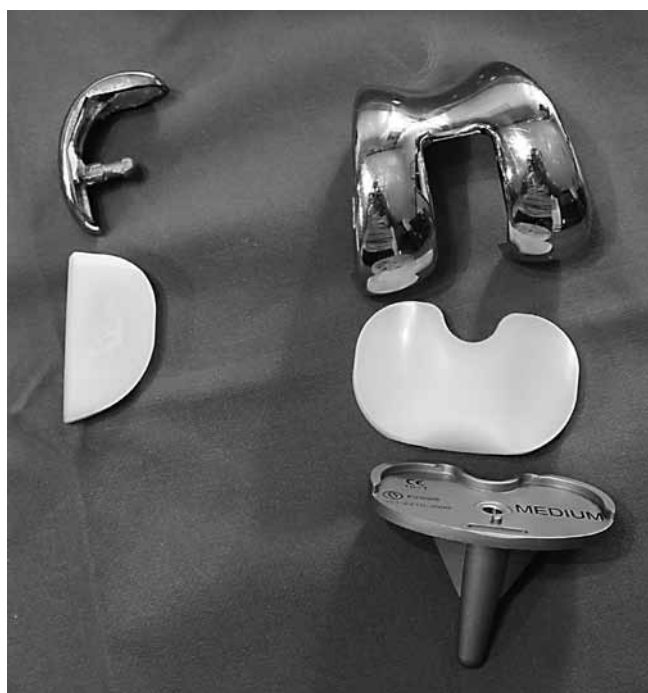Koljeno

OA koljena je vodeći uzrok funkcionalnog oštećenja u bolesnika zahvaćenih OA. Radiološka prevalencija OA koljena je oko 13 % u žena i 8% u muškaraca u dobi od 45 do 49 godina, dok taj broj raste na 55 % žena i 22 % muškaraca u dobi iznad 80 godina (11). OA koljena se prezentira bolovima i oteklinom uz smanjen opseg pokreta te šepanjem. Vrlo su često prisutne i krepitacije. Osnova dijagnostike je radiološka, uz snimke iz dva smjera te aksijalnu snimku patele, sve u stojećem stavu (snimke u stojećem stavu, tj. pod opterećenjem, posebno su važne u dijagnostici OA na donjim ekstremitetima). Tijekom planiranja korektivne osteotomije radiološka dijagnostika se nadopunjuje i s AP panoramskom snimkom donjih ekstremiteta zbog određivanja mehaničke osi. Na radiološkim se snimkama temelje klasifikacije prema Ahlbäcku i Kellgren-Lawrencu koje se danas najčešće koriste (12,13). Svrha liječenja je ukloniti bol, poboljšati kvalitetu života te smanjiti funkcijsku onesposobljenost i usporiti napredovanje bolesti. Uvijek se počinje konzervativnim liječenjem. Temeljna konzervativna mjera je fizikalna terapija kojom se nastoji ublažiti bol, održati funkcionalnost zgloba te očuvati mišićnu snagu i propriocepciju. Bolesnici bi trebali prilagoditi svoju aktivnost te izgubiti na tjelesnoj težini jer svaki izgubljeni kilogram smanjuje opterećenje na patelu, posebice kod većih fleksija koljena, i to tri do pet puta. Medikamentozna terapija najčešće počinje paracetamolom, a nastavlja se s

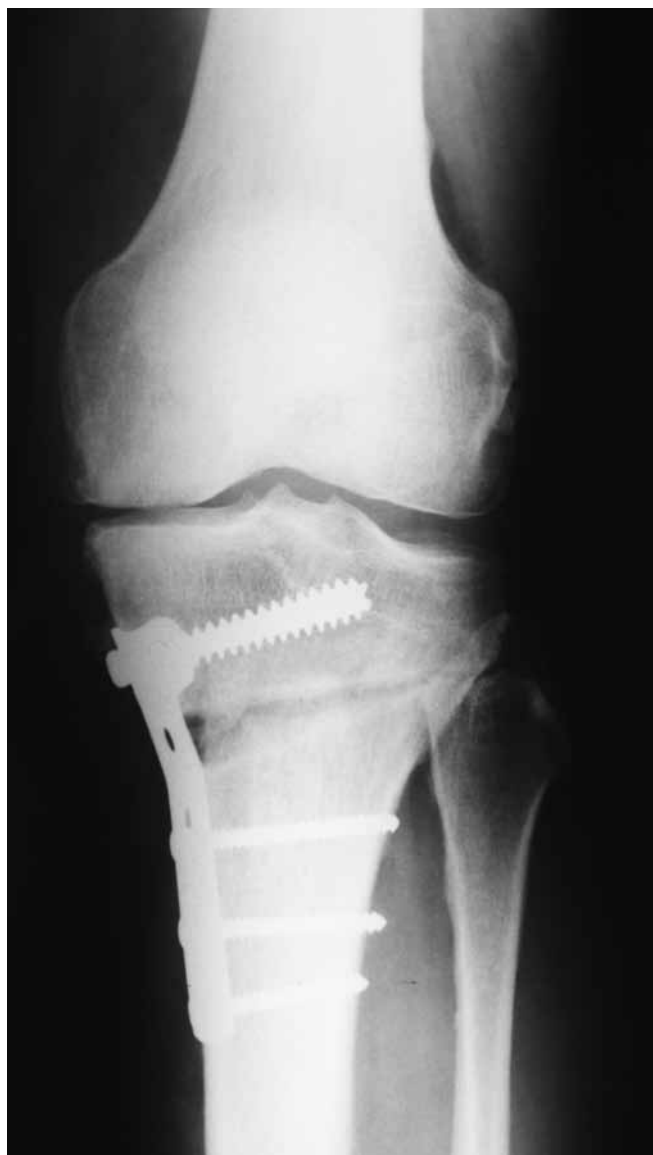NSAR, opioidima. Mjesto u terapiji imaju i ortopedska pomagala kao što su štake te razne rasteretne i funkcijske ortoze. Koriste se i intraartikularne aplikacije kortikosteroida i viskosuplemenata. Mnogobrojne su operacijske mogućnosti liječenja OA koljena. Artroskopska toaleta zgloba koljena je i dalje kontroverzno pitanje. U literaturi nedostaju randomizirane i prospektivne studije s većim brojem bolesnika koje bi pokazale uspješnost tog zahvata. Svejedno se povremeno koristi zbog jednostavnosti same operacijske tehnike te niskog morbiditeta radi odgađanja ugradnje potpune endoproteze koljena i ublažavanja bolova (14). Vrlo je bitna selekcija bolesnika, pa su potencijalni kandidati bolesnici s blažim OA te oni koji imaju uglavnom mehaničke poteškoće u koljenu (slobodna zglobna tijela, osteofite, ozljede meniska i sl.). Zadovoljavajući kratkoročni rezultat može se očekivati u oko 70 % bolesnika, dok se u 30 % bolesnika ugradi potpuna endoproteza (TEP) tijekom tri godine (11,14). Svrha korektivnih osteotomija koljena je prijenos sila s osteoartrotski promijenjenih dijelova zgloba u one zdravije. Najčešće se izvode valgizirajuće osteotomije kod kojih se mehanička os donjeg ekstremiteta prebacuje na lateralni odjeljak i nešto rjeđe varizirajuće kod kojih se ista os prebacuje u medijalni odjeljak koljena. Mogu se raditi osteotomije i na tibiji, koje su češće, i na femuru. Nadalje one mogu biti tzv. osteotomije otvaranja ili zatvaranja kod kojih se odstranjuje klin kosti nakon čega se učini u oba slučaja osteosinteza pločom i vijcima ili eventualno vanjska fiksacija. Broj izvedenih osteotomija je u stalnom padu ponajviše zbog uspjeha potpune endoproteze, kao i unikompartmentalnih (parcijalnih) endoproteza koljena (15). Unatoč tome korektivne osteotomije ostaju vrijedan operacijski zahvat u dobro selektiranih bolesnika. Prednosti korektivne osteotomije su smanjenje bolova, dobar funkcijski rezultat te omogućavanje bavljenja teškim fizičkim poslovima koji se ne preporučuju nakon ugradnje potpune endoproteze koljena (15). Kontraindikacije za korektivnu osteotomiju su ako prije operacije bolesnik ima manje od 90 stupnjeva fleksije u koljenu ili ako je deficit ekstenzije veći od 15 stupnjeva, zatim pušenje, menisectomy ili uznapredovali OA u odjeljku na koji se prebacuju sile, pretilost, dob viša od 60 godina, te ligamentarna nestabilnost ako se ne korigira u istom aktu (11, 15). Od većih komplikacija susreću se prevelika ili premala korekcija osovine donjeg ekstremiteta te problemi povezani s cijeljenjem mjesta osteotomije. Za razliku od TEP koljena, parcijalne, unikompartmentalne endoproteze koljena ugrađuju se bilo u medijalnom, lateralnom ili patelofemoralnom odjeljku koljena. To su u biti *resurfacing* zahvati s minimalnom resekcijom kosti i uz maksimalno zadržavanje postojeće anatomije koljena. Prednost im je što čuvaju križne ligamente i kost, a samim time i normalnu kinematiku zgloba. Rezultati parcijalnih endoproteza se približavaju onima TEP koljena i sada imaju preživljenje oko 90 % u deset godina praćenja (11,16). Idealni kandidati za parcijalnu endoprotezu koljena su bolesnici s OA u samo jednom odjeljku, koji imaju očuvan prednji križni ligament, očuvan opseg pokreta, korektibilan deformitet te funkcionalni kolateralni ligament. Ugradnja TEP koljena je jedan od najuspješnijih zahvata u modernoj ortopediji. Godišnje se samo u Sjedinjenim Američkim Državama (SAD) ugradi više od 600 000 TEP koljena godišnje (17). Postižu se odlični dugoročni rezultati s desetogodišnjim preživljenjem većim od 90 % (11). Zlatni standard ostaje kondilarni



Slika 1. RTG snimka cementne potpune endoproteze koljena
Figure 1 Plain radiography of cemented total knee arthroplasty



Slika 2. Fotografija cementne djelomične i potpune endoproteze koljena
Figure 2 Photo of unicompartmental and total knee arthroplasty



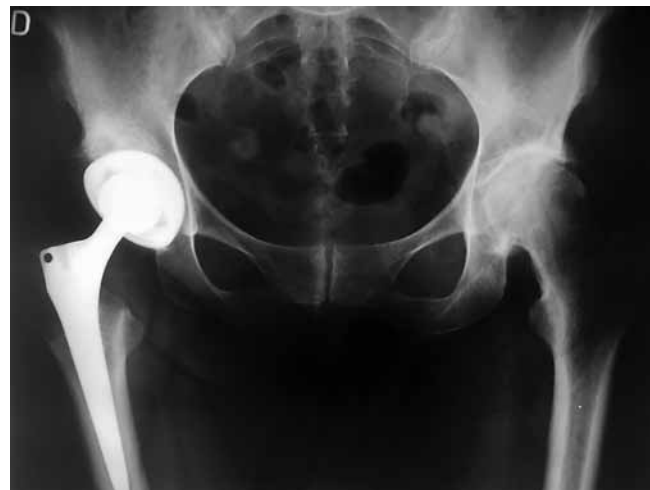Slika 3. RTG snimka korektivne osteotomije proksimalne tibije
 Figure 3 Plain radiography of corrective osteotomy of proximal tibia

cementni dizajn endoproteze koljena. U posljednje se vrijeme na tržište probijaju i bescementne endoproteze koljena, ali za sada sa slabijim rezultatima. Osnovni preduvjet za dugo preživljenje endoproteze jest uspostava dobro balansiranoga koljena i neutralne mehaničke osovine donjeg ekstremiteta. Primijećeni su nešto slabiji rezultati pri ugradnji TEP koljena u osoba mlađih od 55 godina, što se tumači povišenom fizičkom aktivnošću (11). Endoproteze su kategorizirane po stupnju povezanosti, odnosno sapetosti. Dije se na nesapete koje se rutinski koriste tijekom operacija jednostavnih OA i mogu biti endoproteze koje čuvaju ili koje žrtvuju stražnju ukrženu svezu. Djelomično sapete endoproteze se koriste u bolesnika s insuficijencijom mekotkivnih stabilizatora zgloba, ponajprije kolateralnih ligamenata. Sapete ili šarnirske proteze sastoje se od femoralne i tibijalne komponente koje su međusobno povezane (najčešće vijkom) i češće se koriste u revizijama, dok se kod primarnih operacijskih zahvata koriste za izrazito nestabilna koljena u svim smjerovima. Iako sapetost povećava inherentnu stabilnost endoproteze, ona izlaže implantate povećanim silama što dovodi u konačnici i do bržeg

razlabavljenja endoproteze. Tijekom ugradnje TEP koljena uvijek se mijenja i femoralni i tibijalni dio zgloba, dok je pitanje ugradnje patelarne komponente otvoreno. Naime, slični se rezultati navode u literaturi tijekom ugradnje, kao i tijekom operacija kod kojih se patelarna komponenta nije ugradila (11). Femoralni dio endoproteze, kao i ležište tibijalne komponente najčešće su metalni, dok je tibijalni insert izrađen od UHMWPE (*ultra-high-molecular-weight polyethylene*) koji bi trebao biti barem 8 mm debljine. Tibijalni insert je fiksiran za ležište, odnosno nepomičan je u najvećem broju slučajeva, iako postoje i tzv. mobile-bearing inserti kod kojih se tijekom fleksije i ekstenzije tibijalni insert pomiče imitirajući tako normalnu kinematiku zgloba s femoralnim *roll-backom* u fleksiji. Komplikacije TEP koljena su aseptičko razlabavljenje, periprotetička infekcija, luksacija, nestabilnost te prednja koljenska bol, itd. (18). Artrodeza ostaje posljednja kirurška mogućnost postizanja stabilnoga i bezbolnog koljena. Iznimno se rijetko izvodi, i to u bolesnika s uznapredovalim promjenama koji nisu kandidati za rekonstruktivne zahvate. Artrodeza se postiže primjenom vanjskog fiksatora, intramedularnog čavla ili s pomoću ploče i vijaka. U pažljivo odabranih bolesnika artrodeza koljena može ukloniti bol i dokinuti potrebu za daljnjim operacijskim zahvatima ili opsežnom poslijeoperacijskom rehabilitacijom (19).

Kuk

OA kuka je bolest koja se javlja u bolesnika iznad 55 godina (1). Karakterizira je propadanje zglobne hrskavice, ali promjene su vidljive i u sinoviji, kapsuli i subhondralnoj kosti. Dijagnoza primarnog osteoartritisa kuka postavlja se nakon isključivanja stanja kao što su avaskularna nekroza glave femura, trauma, septički artritis, Pagetova bolest, reumatoidni artritis, displazija kuka, epifizeoliza glave bedrene kosti, Legg-Calve-Perthesova bolest itd. U europskoj populaciji OA kuka se pojavljuje kod 3 – 6 % pučanstva, a izvan Europe znatno je rjeđi s prevalencijom od oko 1 % (20). Bolesnici se tipično žale na bolove u kuku, ali katkad i koljenu, smanjen opseg pokreta, pogotovo unutrašnje rotacije koja je prva zahvaćena u ranim stadijima bolesti, te na šepanje uz smanjenje hodne pruge. Tijekom kliničkog pregleda ustanovljuje se smanjenje opsega pokreta u kuku, bolnost pri izvođenju pokreta te često skraćivanje zahvaćenoga donjeg ekstremiteta. Često su pozitivni



Slika 4. RTG snimka bescementne potpune endoproteze kuka
 Figure 4 Plain radiography of non-cemented total hip arthroplasty


Trendelenburgov i Duchenneov znak zbog slabosti abduktora kuka, ponajviše mišića *gluteus medijusa*. Rutinski se koriste radiološke snimke u dva smjera (AP i snimka po Lowensteinu) na kojima se vidi suženje zglobne pukotine, rubni osteofiti na acetabulumu i glavi femura, kao i subhondralna skleroza i ciste. Upravo se na radiološkim snimkama temelje i najčešće korištene klasifikacije OA kuka kao npr. prema Tonnisu. Dodatne pretrage kao što su MR i CT rutinski se ne koriste, već imaju svoje mjesto u prijeoperacijskom planiranju kod težih deformacija i gubitka kosti acetabuluma. Liječenje počinje edukacijom bolesnika, prilagodbom aktivnosti, gubitkom tjelesne težine te fizikalnom terapijom. Medikamentozno liječenje počinje paracetamolom podijeljenim u nekoliko dnevnih doza do 3 – 4 g/dan (21). Ako se tako ne može kontrolirati bol, u terapiju se dodaju NSAR i metamizol. U slučaju neuspjelog konzervativnog liječenja valja pristupiti planiranju operacijskog zahvata. Zlatni standard u operacijskom liječenju OA kuka je TEP kuka koji je proglašen operacijom 20. stoljeća upravo zbog odličnih rezultata u kontroli bolova, povećanoj funkciji i dugovječnosti (9). Međutim, uz ugradnju TEP na raspolaganju imamo još nekoliko metoda operacijskog liječenja, kao što su artroskopske i otvorene toalete, korektivne osteotomije, parcijalne endoproteze, resurfacing metode i na kraju arthrodeza. Artroskopska toaleta kuka je relativno novija operacijska metoda u liječenju OA kuka. Rezervirana je za bolesnika u ranim stadijima bolesti koji imaju bolove u trajanju od nekoliko mjeseci do nekoliko godina, koji nemaju fiksiranu kontrakturu zgloba i koji na radiološkim snimkama imaju više od 2 mm zglobne pukotine uz kongruentan zglob kuka s malim osteofitima. Ima nisku učestalost komplikacija od kojih su najčešće neuropraksije i hematomi, a od ozbiljnijih komplikacija avaskularna nekroza glave femura (22). Otvorena toaleta zgloba kuka također se rijetko izvodi kod OA kuka. Najčešće se koristi operacija po Ganzu kod koje se tijekom pristupa u zglob kuka radi osteotomija velikog trohantera uz kiruršku dislokaciju glave femura čime se dobiva uvid u stanje hrskavice i glave femura, ali i acetabuluma (23). Od komplikacija operacije treba spomenuti pseudartrozu velikog trohantera te mogućnost razvoja avaskularne nekroze glave femura. Oba zahvata toalete kuka, bilo artroskopski bilo otvoreni, mogu se koristiti samo kao operacije koje odgađaju vrijeme ugradnje TEP kuka te bolesnicima daju kratkoročno smanjenje bolova i povećanje funkcije, ali ne zaustavljaju progresiju bolesti. Korektivne osteotomije proksimalnog femura, npr. klasične operacije Powels I (varizacijska osteotomija) i Powels II (valgizacijska osteotomija) nekad su bile glavni operacijski zahvati u liječenju OA kuka. Nakon uvođenja u uporabu artroplastika polako gube na važnosti te se danas rijetko izvode. Zamisao korektivnih osteotomija proksimalnog femura je povećanje kongruentnosti zgloba, povećanje kontaktne površine zgloba i na taj način smanjenje pritiska u zglobu, što dovodi do smanjenja bolova i povećanja funkcije. Negativne strane operacije su katkad nepredvidivost poslijeoperacijskog rezultata, potreba za duljom poslijeoperacijskom rehabilitacijom te mogućnosti pseudartroze na mjestu osteotomije ili razvoj avaskularne nekroze glave femura. Potpuna endoproteza kuka smatra se sigurnim i *cost-effective* operacijskim zahvatom koji omogućuje smanjivanje bolova i restauraciju funkcije, čak i kod uznapredovalih promjena u kuku (10). Trenutačno se u razvijenom dijelu



Slika 5. Fotografija različitih modela potpune endoproteze kuka

Figure 5 Photo of the different models of total hip arthroplasty

svijeta ugradi otprilike 150 TEP kuka na 100 000 stanovnika i ta će brojka u perspektivi samo rasti (20). Kod TEP kuka zglob je zamijenjen umjetnom glavom femura koja artikulira s umjetnim acetabularnim dijelom. TEP kuka stalno se razvijaju i na tržištu se pojavljuju novi modeli koji se uglavnom razlikuju po materijalima korištenim za artikulacijske površine, veličini glave, ali i po samom dizajnu femoralne komponente. TEP kuka se mogu kategorizirati prema kombinaciji materijala femoralne glave i acetabularnog inserta. Najčešće kombinacije su metal na polietilen, metal na metal i keramika na keramiku. Upotreba različitih materijala na komponentama endoproteze kuka je nužna kako bi se zadovoljile potrebe kod svih bolesnika. Nehrđajući čelik i slitine titana se koriste za izradu femoralnih stemova zbog svoje čvrstoće. U izradi femoralnih glava koriste se slitine kobalt-krom-molibden te različite keramičke slitine koje su dovoljno čvrste, ali i tvrde. Artikulacija između femoralne glave i acetabularnog inserta zahtijeva što manje trenje. Tradicionalno se insert izrađivao od UHMWPE (*ultra-high-molecular-weight polyethylene*) upravo zbog smanjenog trenja, ali uz negativnu stranu povećanog trošenja. Trošenje se definiralo u izgubljenim milimetrima s nosive površine u jednoj godini. Najveće trošenje su iskazivale kombinacije metala na polietilen i keramike na polietilen za razliku od kombinacija metal na metal ili keramika na keramiku koja je ujedno i najbolja kombinacija zbog trošenja. Treba naglasiti da, iako stvarajući mali broj čestica, ioni metala koji se stvaraju kod kombinacija metal na metal povezuju se s nizom neželjenih događaja kao što su stvaranje pseudotumora i sistemske toksičnosti. Trošenje polietilena se smanjilo za više od 10 puta proizvodnjom *highly-cross-linked* UHMWPE treće generacije s pomoću gama zraka u vakuumu i u prisutnosti vitamina E (24). Acetabularna komponenta mora osigurati odličnu osteointegraciju i mehaničku stabilnost za polietilenski ili keramički insert pa se najčešće radi od čistog titana. Danas na tržištu postoji tzv. trabekulirani titan i tantal koji omogućuju izvanrednu osteointegraciju zbog svoje poroznosti i hrapavosti površine. Također endoproteze možemo podijeliti na cementne kod kojih se koristi PMMA (*polymethyl methacrylate*) koštani cement i bescementne koje se pri inicijalnoj fiksaciji oslanjaju na *press-fit* efekt. Cementni stemovi zahtijevaju tanki homogeni sloj cementa između površine endoproteze i kosti



Slika 6. Fotografija porozne acetabularne komponente izrađene od titana kod totalne endoproteze kuka

Figure 6 Photo of the porous - coated titanium acetabular component in total hip arthroplasty

zbog ravnomjernog rasporeda sila. Danas u svijetu postoji trend prema bescementnim stemovima koji se sve više ugrađuju zbog jednostavnije tehnike i boljih rezultata. Bescementni stemovi zahtijevaju zdravu, biološki aktivnu kost koja će urasti u hrapavosti na površini endoproteze. Cementne endoproteze se preferiraju u starijih bolesnika ili u bolesnika s metaboličkim bolestima kosti kao npr. osteoporozom. Acetabularna komponenta danas se gotovo uopće necementira, već se stabilnost postiže ili uvrtnjem navojnog acetabuluma u kost ili *press-fit* metodom uz eventualnu dodatnu primarnu fiksaciju vijcima. Iznimka su slučajevi kod kojih je provedena iradijacija zdjelice zbog liječenja neke druge patologije u bolesnika. U tim se slučajevima mora acetabularna komponenta fiksirati s pomoću košanog cementa. Sama operacija se može izvoditi kroz stražnji pristup u kuk, koji je danas najrašireniji u svijetu, lateralni ili anteriorne pristupe. Pristup najviše ovisi o preferenciji operatera i nijedan pristup nije superioran u odnosu na drugi u vezi s komplikacijama. Koriste se i minimalno invazivni pristupi na kuk kod kojih se do zgloba dolazi između mišića ne presijecajući pritom mišićna vlakna. Takvi pristupi stvaraju povoljnu situaciju za brz poslijeoperacijski oporavak, ali su i dalje praćeni većim brojem komplikacija od standardnih pristupa poglavito u vezi s pravilnom orijentacijom komponenata same endoproteze (25). TEP kuka ima vijek trajanja od oko 20 – 25 godina (1). Međutim, postoje komplikacije koje mogu taj vijek znatno smanjiti. U prvom redu to je aseptičko razlabavljenje koje nastaje zbog upalne reakcije na čestice koje nastaju trošenjem na kontaktnoj površini endoproteze, periprotetička infekcija koja se javlja 0,5 – 2 % slučajeva, luksacije u oko 1 % slučajeva, te znatno rjeđe periprotetički prijelomi i prijelomi same endoproteze (1,26). Parcijalna endoproteza kuka kod koje se zamjenjuje samo femoralna komponenta ne daje ni približno dobre rezultate kao ugradnja TEP kuka. Iako tehnički jednostavnija i s manjim perioperacijskim morbiditetom, već u kratkoročnom periodu ima znatno više komplikacija te bi trebala biti rezervirana samo za bolesnike kod kojih se očekuje do godina dana života. *Resurfacing* zahvati su novije metode kod kojih se radi minimalna resekcija hrskavice i kosti na glavi femura, koja se zatim oblaže metalnom komponentom. Na taj se način

čuva kost u glavi femura ostavljajući povoljnu situaciju u slučaju revizije. U tom slučaju i acetabularna komponenta mora biti metalna. Teoretske prednosti čuvanja kosti i manjeg broja luksacija nisu se ostvarile zbog visokog postotka propadanja proteze već u prvih pet godina te zbog pojave pseudotumora oko zgloba kuka u čak do 60 % bolesnika i sistemske toksičnosti zbog otpuštanja metalnih iona (27). Te neželjene reakcije su češće pri ugradnji femoralnih glava većih od 36 mm te su primijećene i pri ugradnji konvencionalnih potpunih endoproteza uz kombinaciju metal na metal. Arthrodeza kuka gotovo da se i ne primjenjuje kao inicijalni operacijski zahvat u liječenju OA kuka. Eventualnu indikaciju za arthrodezu kuka imaju mladi teški fizički radnici (1). Arthrodeza se uspostavlja u položaju od 20 do 25 stupnjeva fleksije, neutralnoj abdukciji i neutralnoj ili 10 stupnjeva vanjske rotacije. Prednosti zahvata su bezbolan i stabilan kuk, ali kao i s drugim arthrodezama, susjedni zglobovi su izloženi većim silama te postoji povećan rizik od sekundarnih osteoartritis. Također se energetska potrošnja tijekom hodanja s arthrodezom kuka povećava za 30 %. Treba napomenuti da je ugradnja potpune endoproteze kuka moguća i nakon arthrodeze, ali je tehnički zahtjevnija i rezultati su najčešće skromni zbog znatnog mišićnog deficita koji postoji nakon dugotrajnih arthrodeza kuka. Resekcijske artroplastike, npr. po Girdlestonu, iznimno se rijetko koriste u liječenju primarnog OA, i to u bolesnika koji ne hodaju i ne očekuje se da prohodaju, a trpe velike bolove (1).

Lakat

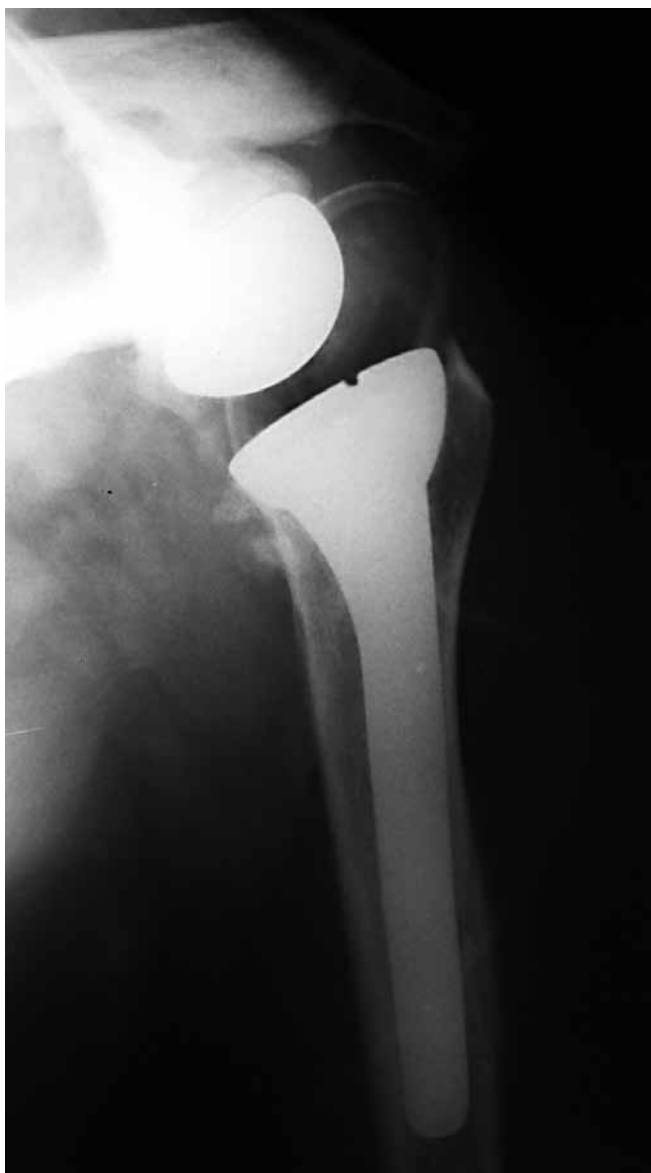Primarni osteoartritis lakta se očituje bolovima i smanjenim opsegom pokreta. Pojavljuje se kod otprilike 2 % populacije, i to najčešće u muškaraca koji su tijekom života obavljali teške fizičke poslove u kojima su se koristili rukom – rudari, radnici na građevini, sportaši u bacačkim sportovima (28). U ranim stadijima bolesti bol se javlja pri završnoj ekstenziji, a zatim i fleksiji zbog sraza osteofita, dok je u kasnijim stadijima bol prisutna pri cijelom opsegu pokreta. Bolesnici se žale i na povremene blokade, kao i na zapinjanje u zglobu pri izvođenju pokreta. Pri kliničkom pregledu treba ispitati aktivnu i pasivnu pokretljivost lakta koje su uvijek smanjene. Često su čujne i krepitacija, a nisu rijetke ni blokade i preskoci koji imaju ishodište u slobodnim zglobnim tijelima. Pregled lakta obvezno se sastoji i od neurološkog pregleda s posebnom pozornosti na ulnarni živac koji je često zahvaćen, pogotovo u bolesnika koji imaju u anamnezi operacijsko liječenje ili traumu lakta. Zbog navedenog se preporučuje profilaktička dekompresija ulnarnog živca u svih bolesnika s manje od 100 stupnjeva fleksije prije operacije, kao i u onih kod kojih se očekuje poboljšanje fleksije za više od 30 stupnjeva nakon operacijskog zahvata. Od slikovne obrade rutinski se koriste radiološke snimke u dva smjera. Dodatne pretrage kao što su CT i MR su indicirane u slučaju heterotopičnih osifikacija ili prisustva slobodnih zglobnih tijela. Na RTG snimkama se tipično vide osteofiti i slobodna zglobna tijela, prije svega u fosi olekranona i koronoidnoj fosi. Jedna od najčešće upotrijebljenih klasifikacija je po Rettigu koja dijeli osteoartritis lakta u tri stadija (29). U 1. stadiju vidljivi su rubni osteofiti u ulnotrohlearnom dijelu zgloba, dok je radiokapitularni dio očuvan, 2. stadij karakteriziraju promjene u radiokapitularnom dijelu zgloba koji je još kongruentan, dok u 3. stadiju dolazi do radiokapitularne

subluksacije. Uvijek se počinje s konzervativnim liječenjem. Sastoji se od odmora, prilagodbe aktivnosti, primjene NSAR te fizikalne terapije uz korištenje ortoza. Učinak viskosuplementacije na osteoartritis lakta zasad je još nedovoljno istražen te se ne koristi rutinski. Neuspjeh konzervativnog liječenja usmjerava bolesnike operacijskom liječenju. Bolesnici s početnim i umjerenim osteoartritisom su kandidati za artroskopsku ili otvorenu toaletu zgloba, dok se TEP lakta i interpozicijska artroplastika primjenjuju u bolesnika s teškim osteoartritisom. Artroskopske ili otvorene toaleta lakta rezervirane su za mlađe bolesnike (< 60 godina) s blagim do umjerenim promjenama te imaju za svrhu odstraniti osteofite, slobodna zglobna tijela i presijeći zglobnu čahuru. Artroskopija lakta može se činiti u položaju bolesnika na leđima, na boku i na trbuhu. Prednosti artroskopije u odnosu na otvorene metode su bolja vizualizacija uz manju kiruršku traumu što omogućuje brži poslijeoperacijski oporavak bolesnika. Otvorene toaleta se čine najčešće kroz stražnji ili lateralni pristup. Treba spomenuti Outerbridge-Kashiwagijevu proceduru kod koje se prvo pristupa u stražnji dio zgloba, a zatim kroz fenestraciju u fosi olekrani i u prednji dio zgloba iz kojeg se odstranjuju osteofiti koronoida, slobodna zglobna tijela te se čini presijecanje zglobne čahure. U prosjeku nakon dvanaest tjedana bolesnik se vraća uobičajenim radnim i sportskim aktivnostima. Interpozicijska artroplastika lakta se primjenjuje u bolesnika s teškim destruktivnim promjenama lakta koji imaju više funkcijske zahtjeve. Prednosti ovog zahvata su dugotrajnost u aktivnih bolesnika te činjenica da nema restrikcija u vezi s težinom koje se mogu nositi u operiranoj ruci. Najčešće se interpozicijska artroplastika izvodi s pomoću homologne Ahilove tetive te se nakon zahvata očekuje povećanje opsega pokreta uz dobar funkcionalni rezultat (28). Također je prednost zahvata kasnija mogućnost konverzije u TEP lakta. Najčešća komplikacija zahvata je nestabilnost lakta. TEP lakta je indicirana u bolesnika s teškim promjenama lakta koji imaju stalne bolove izražene kroz cijeli opseg kretanja, koji imaju izrazito smanjenje opsega kretanja te posljedično i izrazitu smanjenu funkciju. Zbog određenih restrikcija u aktivnostima koje slijede poslije operacije TEP lakta je indicirana u starijih osoba s malim funkcijskim zahtjevima. Jedina apsolutna kontraindikacija za zahvat je infekcija u području lakta, dok su relativne kontraindikacije neprimjeren mekotkivni pokrov, neurološki deficit te nesuradljivost bolesnika u poslijeoperacijskom liječenju i aktivnostima. Bolesnici s TEP lakta ne bi smjeli podizati teret teži od 5 kg te bi trebali izbjegavati ponavljano dizanje tereta težeg od kilograma. Dijelovi potpune endoproteze lakta mogu biti povezani (sapeti i polusapeti) ili nepovezani (nesapeti). Uglavnom se čini zamjena ulnotrohleranog dijela zgloba iako se u posljednje vrijeme uvodi i dodatna komponenta za glavu radijusa radi što bolje stabilnosti i restauracije zglobne kinematike. Trenutačno se u svijetu najviše koriste polusapete cementne proteze koje restauriraju normalnu kinematiku zgloba lakta omogućujući uz fleksiju i ekstenziju i određenu pokretljivost u varus i valgus smjeru (5 – 10 stupnjeva) te rotacijske pokrete. Sapete, šarnirske proteze gube na popularnosti, ali se još koriste. Moguća je i parcijalna artroplastika samo distalnog humerusa kod kominitivnih osteoporotičnih prijeloma distalnog humerusa. TEP lakta su opterećene znatno većim brojem komplikacija od drugih zglobova (30,31). Moguće komplikacije su

dehiscijencija rane, nestabilnost, insuficijencija tricepsa, ozljeda ulnarnog živca, periprotetički prijelom, periprotetička infekcija i aseptičko razlabavljenje koje je i najčešća komplikacija (30,31). Primijećena je tri puta veća vjerojatnost aseptičkog razlabavljenja u bolesnika mlađih od 65 godina pri ugradnji potpune endoproteze lakta (30).

Rame

Iako s manjom prevalencijom od osteoartritis kuka ili koljena, osteoartritis ramena uzrokuje velike poteškoće u uobičajenim aktivnostima oboljelih. Nešto je češći u žena nego u muškaraca i javlja se u otprilike 15 % populacije starije od 40 godina i u oko 30 % populacije iznad 60 godina (32). Bolesnici se javljaju sa sporo progresivnim difuznim bolovima koji su neoštro lokalizirani u području ramena. Bolovi su prisutni i u mirovanju, ali se pojačavaju s aktivnostima i pokretima. Tijekom kliničkog pregleda pozornost treba obratiti na opseg pokreta u ramenu u bolesnika, kao i na stanje rotatorne manžete koje ima implikacije na odabir operacijskog zahvata. Također je nužan pregled vratne kralježnice zbog mogućnosti patologije koja se manifestira bolovima u ramenu. Tijekom pregleda često se nađu krepitacije, kao i smanjen opseg pokreta uz mišićnu slabost. Od slikovnih tehnika rutinski se čine radiološki snimci, i to pravi AP i aksilarna snimka. Pravi AP snimak ili snimak po Grasheyu se koristi kako bi se izbjegla superpozicija glave humerusa na rub glenoida i čini se unutrašnjoj rotaciji humerusa uz nagib toraksa od 35 do 40 stupnjeva i radiološku kasetu na skapuli. Na snimkama se vidi suženje zglobnog prostora, osteofiti, subhondralna skleroza te ciste. Dodatna obrada se čini u sklopu prijeoperacijske pripreme. CT se koristi ponajprije zbog procjene stanja kosti glenoida, a ultrazvuk (UZV) i magnetska rezonancija (MR) imaju mjesto u dijagnostici zbog procjene rotatorne manžete, napose tetive supraspinatusa. Konzervativno liječenje počinje fizikalnom terapijom s vježbama za povećanje opsega pokreta te prilagodbom aktivnosti. Također se koriste paracetamol, salicilati te NSAR za kupiranje bolova. Intraartikularna aplikacija kortikosteroida je korisna u smanjenju bolova bolesnika, ali u kratkoročno, te gubi svoj učinak nakon nekoliko mjeseci. Također je važno napomenuti da se ne preporučuje davanje više od tri injekcije kortikosteroida. Viskosuplementacija se koristi u liječenju osteoartritis ramena sa zasad rijetkim podacima u literaturi koji pokazuju dobre rezultate u smanjenju bolova i povećanju funkcije tijekom šest mjeseci. Konzervativno liječenje neće spriječiti progresiju bolesti, ali može biti uspješno u smanjenju bolova i povećanju opsega pokreta. Kirurške mogućnosti liječenja stupaju na scenu s neuspjehom konzervativnog liječenja. Najčešće korišteni operacijski zahvat i zlatni standard je TEP ramena. Druge mogućnosti su parcijalna endoproteza, reseksijska artroplastika, artroskopska ili otvorena toaleta uz sinoviektomiju te artrodeza ramena. Artroskopska toaleta postaje sve prihvaćenija metoda u liječenju OA ramena zbog malog broja komplikacija i morbiditeta povezanih s ovim zahvatom (33). Primjenjuje se u bolesnika s blagim promjenama, dok su rezultati kod uznapredovalih promjena slabiji. Tijekom zahvata moguće je učiniti toaletu hrskavičnih lezija, odstranjenje osteofita i slobodnih zglobnih tijela te presijecanje kapsule. Zahvat omogućuje smanjenje bolova uz povećanje opsega pokreta i poboljšanu funkciju, te odgađa opsežnije operacijske zahvate, ali



Slika 7. RTG snimka reverzne potpune endoproteze ramena

Figure 7. Plain radiography of reverse total shoulder arthroplasty

ne zaustavlja bolest. *Resurfacing* artroplastika ramena je novija metoda koja se javila kao alternativa konvencionalnoj TEP. To je pošteniji zahvat koji se sastoji samo od minimalne resekcije zglobne površine na glavi humerusa te njezinog prekrivanja metalnom komponentom bez ostektomije humerusa. Zahvat može biti kombiniran sa zamjenom glenoidne komponente. Prednosti su mu kraće trajanje operacije, manji morbiditet, manje periprotetičkih prijeloma te izbjegavanje resekcije kosti i na taj način čuvanje kosti za eventualne buduće zahvate. Također se tim zahvatom čuvaju postojeći anatomske odnose ramena. Iako su kratkoročni i srednjoročni rezultati odlični i slični onima postignutima s TEP ramena, dugoročnih rezultata još nema (34). Zahvat je indiciran u mlađih bolesnika koji će u perspektivi tijekom života trebati barem jednu revizijsku operaciju. Parcijalna endoproteza ramena je tehnički manje zahtjevna od potpune endoproteze ramena te može biti indicirana u bolesnika s promjenama ograničenim na glavu humerusa uz očuvani i kongruentan glenoid. Iako nudi smanjenje boli i povećanje funkcije, ti se rezultati gube s vremenom, a u dugoročnom praćenju bolesnika primijećeno je više od 60 % s nezadovoljavajućim rezultatima te

potrebom konverzije u TEP ramena (35,36). Anatomska TEP ramena je indicirana u bolesnika kod kojih se medikamentoznom terapijom više ne mogu kupirati bolovi (32,36). Smatra se zlatnim standardom u operacijskom liječenju OA ramena. Sastoji se od humeralne komponente s metalnom glavom i stemom te glenoidne komponente od polietilena s metalnim nosačem ili bez njega. U najvećem broju slučajeva koriste se cementne endoproteze. U operaciji se koristi prednji deltopektoralni pristup na rame. Kontraindikacija za ugradnju potpune endoproteze ramena je aktivna infekcija u području ramena, kao i potpuni ispad funkcije deltoidnog mišića i rotatorne manžete. Poslijeoperacijski rezultati znatno su bolji nego kod parcijalnih endoproteza ramena, i u kontroli boli i u funkcijskom smislu, uz znatno dulje preživljenje. Najčešća komplikacija je aseptičko razlabavljenje glenoidne komponente poglavito u mlađih aktivnih bolesnika. Dok anatomske potpune endoproteze ramena imaju odlične rezultate u slučaju inaktne rotatorne manžete, u slučaju ispada njezine funkcije rezultati su znatno lošiji. Rotatorna manžeta je aktivni stabilizator ramena i u slučaju njezine ruptur centar rotacije zgloba se pomiče kranijalno te tako stvara sile koje djeluju ekscentrično na glenoid, što pogoduje razlabavljenju glenoidne komponente. Zbog navedenog su dizajnirane tzv. reverzne TEP ramena. Kod reverzne endoproteze konveksno zglobno tijelo postaje glenoid, dok konkavnu zglobnu površinu imitira humerus. Na taj se način postiže medijalizacija i distalizacija centra rotacije, što povećava krak sile deltoida i njegov okretni moment, sve zajedno postižući veću pokretljivost, ali i veću inherentnu stabilnost zgloba. Reverzne TEP su se pokazale učinkovitima u smanjenju boli, povećanju opsega pokreta i povećanju funkcije bolesnika u kratkoročnom i srednjoročnom razdoblju, ali dugoročne studije koje bi potvrdile obećavajuće rezultate još nedostaju (37). Arthrodeza ramena je kirurški postupak kojim se izvodi ukočenje ramena. Iako suvremena ortopedija nastoji očuvati i vratiti izgubljenu funkciju, arthrodeza i dalje ima mjesto u operacijskom liječenju. U današnje vrijeme indikacije za arthrodezu su skućene i uključuju izrazito velik koštani defekt, gubitak funkcije deltoidnog mišića i rotatorne manžete te se zapravo najviše koristi kao zadnja mogućnost nakon iscrpljivanja ostalih operacijskih mogućnosti. Ukočenje se postiže vanjskim fiksatorom ili unutrašnjim implantatima u funkcijskom položaju ramena od 20 do 40 stupnjeva abdukcije, od 20 do 30 stupnjeva antefleksije i od 25 do 40 stupnjeva unutrašnje rotacije. Arthrodeza je zahvat s relativno malim brojem komplikacija i visokim zadovoljstvom bolesnika.

Gležanj

OA gležnja zahvaća 1 – 4 % populacije, što je donekle začuđujuće mali broj s obzirom na malu dodirnu površinu zgloba i velike sile koje svakodnevno podnosi tijekom stajanja i kretanja. Javlja se u nešto mlađih bolesnika. To se objašnjava većim regenerativnim kapacitetom hrskavice gležnja. Smatra se da je etiologija OA gležnja posttraumatska, dok se primarni OA gležnja javlja u samo 10 % slučajeva (38). Bolesnici se uglavnom žale na bolove pri hodanju, nestabilnost, šepanje te na smanjenu funkciju gležnja. Osnovni cilj liječenja je smanjiti bolove. U tu se svrhu koristi medikamentozna terapija paracetamolom i NSAR, ali se bolesniku može pomoći i štakama te raznim rasteretnim ortozama. *Ankle-foot* ortoze (AFO) zasnivaju

se na kontroli usmjerenja talusa u zgloboj viljuški te na ograničavanju pokreta u zgloboj tijekom hodanja smanjujući tako bol. Viskosuplementacija se povremeno koristi u gležnju s vrlo malim brojem studija u literaturi koje zasad navode dobre kratkoročne rezultate u početnim stadijima bolesti. Artroskopska toaleta gležnja je najučinkovitija u bolesnika koji u pozadini tegoba imaju impingement i omogućuje kratkotrajno smanjenje bolova. Gležnjevi s uznapredovalim stadijima bolesti nisu dobri kandidati za artroskopsku kirurgiju i najčešće progrediraju prema opsežnijim otvorenim operacijama, napose artrodezi i potpunoj endoprotezi gležnja. OATS (*osteochondral autograft transfer system*) je zahvat kod kojeg se transplantira homologna osteochondralna presađak. Ima vrlo uske indikacije te je rezerviran za mlađe bolesnike, urednog tjelesnog indeksa (*body mass index*, BMI), urednog usmjerenja zgloba s očuvanim opsegom pokreta, što se rijetko viđa u OA gležnja. Zbog navedenog ima vrlo visok broj komplikacija i neuspjeha od gotovo 70 % (38). Distrakcijska artroplastika je zahvat kojim se s pomoću vanjskog fiksatora postiže distrakcija u zgloboj, što vodi smanjenju bolova i regeneraciji hrskavice. Izrazito se rijetko koristi s ograničenim podacima u literaturi. Artrodeza gležnja se smatra zlatnim standardom liječenja OA gležnja. Omogućuje dobru kontrolu bolova, ali limitirana je potrebom za dugotrajnom poslijeoperacijskom imobilizacijom, relativno visokim brojem pseudartroza, poteškoćama pri hodu po neravnom terenu te povećanim rizikom za OA susjednih zglobova.

Artrodeza se postiže uporabom ili vanjskog fiksatora, pločama i vijcima ili samo vijcima, otvorenim metodom ili artroskopski asistirano. TEP gležnja bilježi stalni porast broja ugrađenih. Na tržištu je treća generacija endoproteza koje su danas najčešće bescementne, s fiksnom podlogom uz manju resekciju kosti i čuvanje ligamenata. Noviji dizajni omogućuju ugradnju sve do 30 stupnjeva varus deformiteta. Bez obzira na novije dizajne i dobre kratkoročne rezultate, pogotovo u kontroli bolova, i dalje se revidira i do 10 % endoproteza gležnja, što je mnogo veći broj nego kod drugih lokalizacija (1,37). Mlađi, teži i aktivniji bolesnici nažalost imaju i lošije rezultate uz brže razlabavljenje endoproteze gležnja.

Zaključak

Temeljno liječenje OA je fizikalna terapija uz prilagodbu aktivnosti i gubitak na tjelesnoj težini, a nadopunjuje s medikamentoznom terapijom. Svrha operacijskog liječenja je smanjiti bolove te poboljšati bolesnikove funkcije. Potpuna ili totalna artroplastika tijekom koje se odstranjuju sve zglobne površine zlatni je standard s kojim se svi drugi zahvati uspoređuju, te je najpredvidljiviji zahvat u smanjenju bolova. TEP je jedna od najuspješnijih operacija u medicini općenito te se koristi u najvećem broju bolesnika s OA, dok se svi drugi operacijski zahvati danas izvode iznimno rijetko. Rano kirurško liječenje potiče se zbog golemih funkcijskih dobitaka za bolesnika, smanjenja bolova, kao i ušteda u zdravstvu.

Izjava o sukobu interesa: autori izjavljuju da u vezi s ovim radom nemaju nikakav sukob interesa.

Literatura

- Miller MD, Thompson SR, Hart JA. Review of Orthopaedics. 6. izd. Philadelphia: Elsevier; 2012.
- Brand RA, Callaghan JJ, Johnston RC. Total hip reconstruction. Iowa Orthop J. 1991;11:19-42.
- Courpied JP, Caton J. Total hip arthroplasty, state of the art for the 21st century. Int Orthop. 2011;35:149-50.
- Arroll B, Goodyear-Smith F. Corticosteroid injections for osteoarthritis of the knee: meta-analysis. BMJ. 2004;328:869.
- Lippiello L, Woodward J, Karpman R i sur. In vivo chondroprotection and metabolic synergy of glucosamine and chondroitin sulfate. Clin Orthop Relat Res. 2000;381:229-40.
- Lussier A, Cividino AA, McFarlane CA i sur. Viscosupplementation with hylan for the treatment of osteoarthritis: findings from clinical practice in Canada. J Rheumatol. 1996;23:1579-85.
- Hsu WK, Mishra A, Rodeo SR i sur. Platelet-rich plasma in orthopaedic applications: evidence-based recommendations for treatment. J Am Acad Orthop Surg. 2013;21:739-48.
- Mifune Y, Matsumoto T, Takayama K i sur. The effect of platelet-rich plasma on the regenerative therapy of muscle derived stem cells for articular cartilage repair. Osteoarthritis Cartilage. 2013;21:175-85.
- Learmonth ID, Young C, Rorabeck C. The operation of the century: total hip replacement. Lancet. 2007;370:1508-19.
- Lavernia CJ, Iacobelli DA, Brooks L i sur. The Cost-Utility of Total Hip Arthroplasty: Earlier Intervention, Improved Economics. J Arthroplasty. 2015;30:945-949.
- Scott WN. Insall & Scott Surgery of the Knee. 5. Izd. Philadelphia: Elsevier; 2012.
- Wright RW. Osteoarthritis Classification Scales: Interobserver Reliability and Arthroscopic Correlation. J Bone Joint Surg Am. 2014;96:1145-51.
- Schipphof D, Boers M, Bierma-Zeinstra SM. Differences in descriptions of Kellgren and Lawrence grades of knee osteoarthritis. Ann Rheum Dis. 2008;67:1034-6.
- Wai EK, Kreder HJ, Williams JL. Arthroscopic débridement of the knee for osteoarthritis in patients fifty years of age or older: utilization and outcomes in the Province of Ontario. J Bone Joint Surg Am. 2002;84:17-22.
- Aglietti P, Buzzi R, Vena LM i sur. High tibial valgus osteotomy for medial gonarthrosis: a 10- to 21-year study. J Knee Surg. 2003;16:21-6.
- Newman J, Pydisetty RV, Ackroyd C. Unicompartamental or total knee replacement: the 15-year results of a prospective randomised controlled trial. J Bone Joint Surg Br. 2009; 91:52-7.
- Losina E, Thornhill TS, Rome BN i sur. The dramatic increase in total knee replacement utilization rates in the United States cannot be fully explained by growth in population size and the obesity epidemic. J Bone Joint Surg Am. 2012;94:201-7.
- Fehring TK, Odum S, Griffin WL i sur. Early failures in total knee arthroplasty. Clin Orthop Relat Res. 2001;392:315-8.
- MacDonald JH, Agarwal S, Lorei MP i sur. Knee arthrodesis. J Am Acad Orthop Surg. 2006; 14:154-63.

20. Hoaglund FT. Primary osteoarthritis of the hip: a genetic disease caused by European genetic variants. *J Bone Joint Surg Am.* 2013;95:463-8.
21. Hofstede SN, Vliet Vlieland TP, van den Ende CH i sur. Variation in use of non-surgical treatments among osteoarthritis patients in orthopaedic practice in the Netherlands. *BMJ Open.* 2015;5:e009117.
22. Daivajna S, Bajwa A, Villar R. Outcome of arthroscopy in patients with advanced osteoarthritis of the hip. *PLoS One.* 2015;10(1):e0113970.
23. Leunig M, Ganz R. The evolution and concepts of joint-preserving surgery of the hip. *Bone Joint J.* 2014;96:5-18.
24. Oral E, Christensen SD, Malhi AS i sur. Wear resistance and mechanical properties of highly cross-linked, ultrahigh-molecular weight polyethylene doped with vitamin E. *J Arthroplasty.* 2006;21:580-91.
25. Smith T, Blake V, Hing C. Minimally invasive versus conventional exposure for total hip arthroplasty: a systematic review and meta-analysis of clinical and radiological outcomes. *Int Orthop.* 2011;35:173-84.
26. Berstock JR, Blom AW, Beswick AD. A systematic review and meta-analysis of complications following the posterior and lateral surgical approaches to total hip arthroplasty. *Ann R Coll Surg Engl.* 2015;97:11-6.
27. Macpherson G, Breusch S. Metal-on-metal hip resurfacing: A critical review. *Arch Orthop Trauma Surg.* 2011;131:101-10.
28. Papatheodorou LK, Baratz ME, Sotereanos DG. Elbow arthritis: current concepts. *J Hand Surg Am.* 2013;38:605-13.
29. Rettig LA, Hastings H 2nd, Feinberg JR. Primary osteoarthritis of the elbow: lack of radiographic evidence for morphologic predisposition, results of operative debridement at intermediate follow-up, and basis for a new radiographic classification system. *J Shoulder Elbow Surg.* 2008;17:97-105.
30. Cil A, Veillette CJ, Sanchez-Sotelo J i sur. Linked elbow replacement: a salvage procedure for distal humeral nonunion. *J Bone Joint Surg Am.* 2008;90:1939-50.
31. Sanchez-Sotelo J, Morrey BF. Total elbow arthroplasty. *J Am Acad Orthop Surg.* 2011; 19:121-5.
32. Chillemi C, Franceschini V. Shoulder osteoarthritis. *Arthritis.* 2013;2013:370231.
33. Bishop JY, Flatow EL. Humeral head replacement versus total shoulder arthroplasty: clinical outcomes--a review. *J Shoulder Elbow Surg.* 2005;14:141S-6S.
34. Burgess DL, McGrath MS, Bonutti PM i sur. Shoulder resurfacing. *J Bone Joint Surg Am.* 2009;91:1228-38.
35. Levine WN, Fischer CR, Nguyen D i sur. Long-term follow-up of shoulder hemiarthroplasty for glenohumeral osteoarthritis. *J Bone Joint Surg Am.* 2012;94:e164.
36. Pinkas D, Wiater JM, Spencer EE Jr i sur. Shoulder prosthetic arthroplasty options in 2014: what to do and when to do it. *Instr Course Lect.* 2015;64:193-202.
37. Westermann RW, Pugely AJ, Martin CT i sur. Reverse Shoulder Arthroplasty in the United States: A Comparison of National Volume, Patient Demographics, Complications, and Surgical Indications. *Iowa Orthop J.* 2015;35:1-7.
38. Rao S, Ellis SJ, Deland JT i sur. Nonmedicinal therapy in the management of ankle arthritis. *Curr Opin Rheumatol.* 2010;22:223-8.