

Artigo Original

Aplicação de Membranas Amnióticas na Reconstrução da Superfície Ocular Externa em Idade Pediátrica

Sara Crisóstomo, Rita Proença, Joana Cardigos, Ana Luisa Basílio,
Vitor Miguel Maduro, Pedro Candelária, Alcina Toscano
Centro Hospitalar Lisboa Central - Portugal

RESUMO

Introdução: Vários estudos comprovam os benefícios da aplicação de membranas amnióticas na reconstrução da superfície ocular em idade adulta, pelos seus efeitos anti-inflamatórios, anti-adesivos e anti-apoptóticos. Em idade pediátrica, a reconstrução da superfície ocular carece de especial atenção e este procedimento encontra-se ainda pouco estudado. Não foi encontrado nenhum estudo especificamente dirigido à aplicação de membranas amnióticas na reconstrução da superfície ocular externa desta faixa etária, pelo que procurámos elucidá-lo.

Material e métodos: Estudo retrospectivo englobando todos os doentes em idade pediátrica (7,1 anos +/- 4,17) submetidos a transplante de membrana amniótica no Centro Hospitalar de Lisboa Central entre 2008 e 2015, para reconstrução da superfície ocular externa. Entre os doentes (n=6 olhos de 6 crianças), quatro apresentavam patologia do foro neofornicativo ou inflamatório e dois apresentavam queimaduras extensas da superfície ocular. Foi realizada divisão em dois grupos, com base na presença ou não de insuficiência de células limbares. Foram avaliadas características clínicas e demográficas, MAVC antes e após a cirurgia, tempo de reepitelização, amplitude de movimentos oculares antes e após a cirurgia, presença de recidiva ou complicações e resultado estético. O tempo de seguimento foi de 4 a 83 meses.

Resultados: Verificaram-se sucessos completos em todos os doentes sem insuficiência limbar (50% do total de doentes), sucessos parciais em dois dos doentes com insuficiência limbar (33,3%) e um caso de falência terapêutica (16,7%). Nos doentes em que se observou recidiva, o tempo médio para esta ocorrência foi de 8,3 +/- 6,8 meses. Não se verificaram complicações em nenhum dos casos. Observou-se melhoria pós-operatória em um dos dois casos que tinham diminuição da acuidade visual pré-operatória (aumento da MAVC em 6 linhas). Verificou-se ainda uma melhoria da motilidade ocular e aspeto estético em todos os doentes com alterações prévias destes parâmetros.

Conclusão: O transplante de membrana amniótica mostrou ser muito benéfico também em idade pediátrica. Pode ser realizado como tratamento isolado ou coadjuvante, sendo os resultados superiores nos casos de células limbares funcionantes. Não foi detetada maior incidência de complicações ou rejeições comparativamente ao descrito na literatura para a idade adulta.

Palavras-chave

Membrana amniótica, superfície ocular externa, reconstrução, tratamento, pediátrica.

ABSTRACT

Introduction: Various studies support the benefits of amniotic membrane grafting for ocular surface reconstructions in the adult population, due to its anti-inflammatory, anti-adhesive and anti-apoptotic effects. In pediatric age, the reconstruction of the ocular surface requires particular caution, whereas the use of amniotic membranes has not been addressed specifically for this matter. In the present study the authors try to evaluate the efficacy of amniotic membrane grafting for the reconstruction of the ocular surface in pediatric age.

Material and methods: Retrospective study, involving all pediatric patients treated with amniotic membrane grafts for the reconstruction of the ocular surface between 2008 and 2015 in the Central Lisbon Hospital (n=6). Two patients had extensive ocular surface burns and four patients had inflammatory or neof ormative lesions. The patients were divided in two groups, based on the presence or absence of limbal stem cell deficiency. Clinical and demographic characteristics, BCVA before and after surgery, reepithelization time, ocular movement amplitudes before and after surgery, complications, relapses and final aesthetic result were studied. The follow-up time was between 4 and 83 months.

Results: A complete success was observed in all patients without limbal stem cell deficiency (50% of total patients), a partial success was observed in two patients with limbal stem cells deficiency (33.3%), while one patient was declared a failure (16.7%). The mean relapse time was 8.3 +/- 6.8 months. No complications were reported. One of the two patients with BVCA compromise due to corneal pathology had an improvement of 6 lines. Increased ocular movement amplitudes and an improved aesthetic result were observed in all patients with prior compromise.

Conclusion: Amniotic membrane grafting proved to be very useful for the reconstruction of the ocular surface in pediatric age. It may be used as a single or co-adjuvant treatment. In patients without limbal stem cell deficiency better outcomes could be observed. There was no increase in the incidence of complications or rejections when compared to similar studies in the adult population.

Key-words

Amniotic membrane, external ocular surface, reconstruction, treatment, pediatric.

INTRODUÇÃO

A membrana amniótica constitui a camada mais interna das três membranas fetais placentárias. É constituída por uma camada de epitélio não estratificado, que assenta sobre uma membrana basal espessa e um estroma composto por três camadas, a camada compacta, fibroelástica e esponjosa. Trata-se de um tecido altamente rico em substâncias promotoras da proliferação e desenvolvimento celular, apresentando ainda propriedades anti-adesivas, bacteriostáticas, anti-inflamatórias, anti-apoptóticas, anti-angiogénicas e anti-álgicas¹. São várias as aplicações na Medicina, nomeadamente no caso de queimaduras cutâneas, reconstruções da parede abdominal, prevenção de adesões intrabdominais, reconstruções vaginais, encerramentos do pericárdio, entre outras¹. Foi pela primeira vez aplicada em Oftalmologia por *Rothen* 1942², sendo atualmente amplamente utilizada na reconstrução da superfície ocular, no tratamento

de simbléfaros, pterígios primários ou recorrentes, defeitos epiteliais persistentes, queimaduras da superfície ocular, atingimento ocular na síndrome de Steven-Johnson e penfigoides. No tratamento da insuficiência de células estaminais limbares é utilizada como tratamento único ou associada a transplantes de células limbares. O seu uso estende-se ainda ao tratamento de queratopatias bolhosas, à cirurgia de glaucoma e do estrabismo¹. Existem vários estudos que demonstram os seus benefícios na população adulta, incluindo raros casos em crianças. É de elevada importância estudar métodos que permitam a reconstrução da superfície ocular em idade pediátrica, dado o risco de desenvolvimento de mecanismos ambliogénicos. Realizou-se uma pesquisa nos motores de busca científicos Medline, GoogleScholar e Cochrane Library, sendo que não foi encontrado nenhum estudo especificamente dirigido à sua aplicação na reconstrução da superfície ocular em idade pediátrica. Foi, neste âmbito, realizado um estudo retrospectivo, englobando todos os transplantes de

membrana amniótica realizados em doentes de idade pediátrica, no serviço de Oftalmologia do Centro Hospitalar de Lisboa Central, entre Outubro de 2008 e Julho de 2015.

MATERIAL E MÉTODOS

Seleção de casos

Foram incluídos seis olhos de seis doentes, três doentes do sexo masculino e três doentes do sexo feminino (n=6), dois olhos esquerdos e quatro olhos direitos. Quatro doentes foram submetidos a apenas um procedimento, dois doentes foram submetidos a dois procedimentos. Os doentes foram divididos em dois grupos, de acordo com a existência (grupo 1) ou não (grupo 2) de insuficiência de células limbares. A presença de insuficiência limbar foi avaliada através de características biomicroscópicas, nomeadamente pela presença de conjuntivalização corneana, defeitos epiteliais persistentes e/ou a ausência de paliçadas de Vogt.

O grupo 1 incluía dois doentes do sexo masculino que se apresentaram com queimaduras extensas da superfície ocular por calor e uma doente do sexo feminino, com um pterígio. O grupo 2 incluía duas doentes do sexo feminino e um doente do sexo masculino, todos eles com patologia neoformativa ou inflamatória. As variáveis incluídas neste estudo foram: tempo decorrido entre o aparecimento da lesão e realização da cirurgia; melhor acuidade visual corrigida (MAVC) antes e após a cirurgia; tempo até à instalação da MAVC; tempo de reepitelização após a cirurgia; motilidade ocular antes e após a cirurgia; ocorrência de complicações; ocorrência de recidiva e resultado estético final.

Os procedimentos foram realizados por dois cirurgiões de córnea. O seguimento pós-operatório foi realizado pelos respetivos, em conjunto com a equipa de oftalmologia pediátrica e estrabismo. Foi considerado sucesso a ausência de recidiva, com melhoria da MAVC e melhoria do aspeto estético, após uma ou mais intervenções. Foi considerado insucesso a ocorrência de recidiva significativa com diminuição ou ausência de melhoria da MAVC atribuível à patologia a tratar e/ou a ocorrência de perda da membrana amniótica. Foi considerado sucesso parcial a recidiva da patologia de base sem prejuízo dos restantes resultados favoráveis, já referidos.

Processo de obtenção de membranas amnióticas

As membranas amnióticas foram fornecidas pelo IPST, tendo como base um protocolo celebrado com CHLC. A colheita foi realizada na altura de um parto por cesariana após obtenção da placenta fetal. Foram despistadas doenças infeto-contagiosas, nomeadamente HIV, sífilis e hepatites B

e C. De seguida foi realizada a conservação do tecido de modo a possibilitar o transporte a pedido.

Técnica de transplante e pós-operatório

Todas as cirurgias foram realizadas sob anestesia geral. No caso das queimaduras da superfície ocular (caso 1 e 2), procedeu-se à remoção do tecido fibrovascular anómalo após peritomia conjuntival e desbridamento de simbléfaros. De seguida, realizou-se autotransplante conjuntivo-limbar do olho adelfo (CLAU). O enxerto foi colhido numa área compreendida entre as 10 e as 2 horas limbares do olho saudável e dividido em duas partes iguais, colocadas às 6 e 12 horas do olho lesado. A membrana amniótica foi descongelada 10 minutos antes do procedimento e lavada em soro fisiológico imediatamente antes da sua colocação. De seguida foi aplicada sobre as áreas do defeito corneano e conjuntival, de face epitelial para cima, recorrendo a sutura de Nylon 9/0 para a epiesclera e 10/0 para a córnea e limbo. As áreas de limbo saudável não foram cobertas. Nos doentes 1, 2 e 5 foi ainda realizada reconstrução de fundo de saco, recorrendo também a membrana amniótica. Nos casos de lesões neoformativas e inflamatórias foi realizada remoção do tecido patológico e colocação de membrana amniótica sobre o defeito conjuntival e corneano, de face epitelial para cima. A doente 5 foi ainda submetida a queratoplastia lamelar anterior. No final das cirurgias foi colocado um conformador nos doentes submetidos a reconstrução de fundo de saco e uma lente de contacto terapêutica nos restantes. Foi feito tratamento com tobramicina e dexametasona 5id, ao longo de dois meses com descontinuação progressiva, juntamente com lágrimas artificiais sem conservantes.

RESULTADOS

Os dados demográficos estão resumidos na tabela 1, os dados clínicos encontram-se na tabela 2 e 3. A idade média à data da primeira cirurgia foi de 7,17 +/- 4,17 (4 a 13) anos. Os doentes 1 a 3 apresentavam insuficiência de células limbares, pelo que foram incluídos no grupo 1, sendo

Tabela 1 | Dados demográficos

Grupo	Doente	Idade	Sexo	Etnia
1	1	6	♂	Negra
	2	7	♂	Caucasiana
	3	11	♀	Caucasiana
2	4	13	♀	Caucasiana
	5	2	♀	Negra
	6	4	♂	Caucasiana

que os doentes 4 a 6, que não apresentavam alterações limbares, foram incluídos no grupo 2. Os doentes 1 e 5 eram de raça negra e os doentes 2, 3, 4 e 6 eram de raça caucasiana. No caso das lesões adquiridas, o tempo médio entre o aparecimento da lesão e a cirurgia foi de 7,25 +/- 2,21 (4 a 9) meses. O tempo médio de seguimento foi de 31.83 +/- 28.9 (4 a 83) meses. Todos os doentes foram referenciados à Consulta de Córnea e Transplantes do Centro Hospitalar de Lisboa Central, sem indicação para tratamento médico. Foram registados sucessos completos em 50% dos casos e sucessos parciais em 33.3%, após uma ou duas intervenções. Não foram encontrados registos de complicações em qualquer cirurgia. Não se verificaram reações de rejeição ou perda do tecido transplantado. O tempo de reepitelização córneo-conjuntival foi de uma a duas semanas. Os doentes 1 e 2 apresentavam atingimento total do eixo visual. Verificou-se uma melhoria da MAVC de percepção luminosa para 20/25 após a primeira cirurgia e de 20/200 para 20/30 após retransplante no doente 1, não sendo verificada melhoria significativa da MAVC no doente 2. Só existia compromisso da motilidade ocular pré-operatória nos doentes 1 e 2, com melhoria pós-cirúrgica em ambos os casos. O resultado estético foi muito favorável em todos os doentes. Ocorreram recidivas da patologia de base em 3 doentes

(50%), correspondendo a todos os doentes do grupo 1. O tempo médio de recidiva foi de 8,3 +/-6,8 (3 a 16) meses. Outros detalhes serão referidos na descrição de casos, que se segue.

Doentes com insuficiência de células limbares – Grupo 1.

Doente 1. Doente do sexo masculino, 6 anos de idade, evacuado da Guiné-Bissau por queimadura química com cal do olho esquerdo (OE), com cinco meses de evolução. Apresentava um envolvimento extenso da superfície ocular externa, com conjuntivalização corneana que poupava apenas uma área de 4 horas limbares superiores; pseudopterígio nasal e simbléfaro da pálpebra inferior com restrição grave da motilidade ocular. A MAVC era de percepção luminosa. Foi realizado CLAU e cobrimento com membrana amniótica. Iniciou um quadro de recidiva após três meses, embora com melhoria progressiva da MAVC (20/25). Aos 40 meses de pós-operatório verificou-se um agravamento, com desenvolvimento de *pannus* neovascular, diminuição da MAVC (20/200) e reaparecimento do simbléfaro na porção temporal da pálpebra inferior. Foi realizada nova intervenção com lise de simbléfaro

Tabela 2 | Dados clínicos 1.

Grupo	Doente	Olho	TF	Patologia	Grau	T.L.C.
1	1	OE	83	QQ+CJ+SB	IV*	9
	2	OD	38	QQ+CJ+SB	IV*	8
	3	OD	22	Pterígio	II	8
2	4	OD	37	Granuloma	N/A	4
	5	OD	7	QD	N/A	N/A
	6	OE	4	QD	N/A	N/A

TT - Tempo de follow-up pós-cirúrgico (meses); QQ - Queimadura química; CJ - Conjuntivalização corneana; SB - Simbléfaro; QD - Quisto dermatóide; TLC - Tempo entre o aparecimento da lesão e cirurgia (meses); N/A - Não se aplica.

*Segundo a classificação por Ropper-Hall de queimaduras oculares agudas.

Tabela 3 | Dados clínicos 2.

Grupo	Doente	1ª Cirurgia	2ª Cirurgia	MAVCpré	MAVCpós	T.MAVC	TR
1	1	EL+LS+CLAU+MA	EL+MA	PL	20/25 (1); 20/30 (2)	15(1); 11(2)	3
	2	EL+LS+CLAU+MA	EL+MA	PL	20/400 (1); 20/400 (2)	<1	6
	3	EL+MA	N/A	20/20	20/20	N/A	16
2	4	EL+MA	N/A	20/25	20/25	N/A	N/A
	5	EL+QLA+MA	N/A	20/30	20/30	N/A	N/A
	6	EL+MA	N/A	20/30	20/30	N/A	N/A

EL - Excisão da lesão; LS - Lise de simbléfaro; CLAU - Autotransplante de células limbares; MA - Membrana amniótica; QLA - Queratoplastia lamelar anterior; PL - Percepção luminosa; CD - conta dedos; MAVCpós - Após a primeira (1) e segunda (2) cirurgia; T.MAVC - Tempo decorrido até a obtenção da melhor acuidade visual corrigida (meses); TR - Tempo até a ocorrência de recidiva (meses).

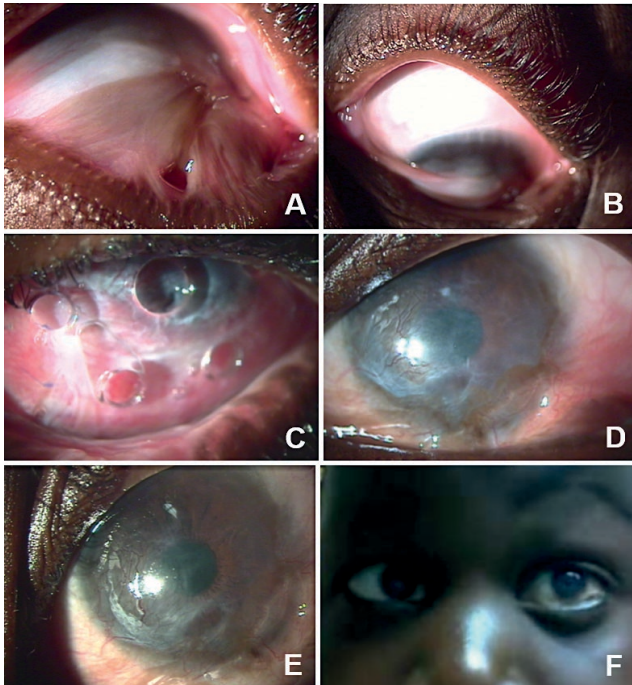


Fig. 1 | Doente 1 antes da cirurgia com MAVC de PL (A,B), uma semana após a cirurgia com conformador *in situ* (C), na altura da recidiva aos 3 meses (D) e aos 58 meses, já após a segunda intervenção, com uma MAVC de 20/30 (E,F).

e aplicação de membrana amniótica. Não se verificou, até ao final do seguimento (83 meses), nova recidiva do simbléfaro, embora mantivesse alguma neovascularização corneana. Apresentava uma MAVC de 20/30, franca melhoria estética e melhoria global da motilidade ocular pelo que foi considerado sucesso parcial.

Doente 2. Doente do sexo masculino, de 7 anos de idade. Referenciado à consulta de córnea e transplantes sete meses após uma queimadura química por cal que atingia toda a superfície ocular do olho direito (OD). Apresentava uma conjuntivalização extensa da superfície ocular, com atingimento total da zona limbar, simbléfaro envolvendo a pálpebra inferior e MAVC de PL com compromisso da motilidade ocular. Foi submetido a CLAU, transplante de membrana amniótica e reconstrução de fundo de saco. Iniciou recidiva do quadro aos 6 meses de pós-operatório, sem melhoria significativa da MAVC (<20/400). Foi realizada reintervenção com desbridamento, aplicação de membrana amniótica e reconstrução de fundo de saco. Apesar de alguma melhoria da motilidade ocular e aspeto estético, não se verificou melhoria significativa da MAVC, que se manteve <20/400, pelo que foi considerado insucesso.

Doente 3. Doente do sexo feminino de 11 anos de idade. Apresentava um pterígio nasal de grau II do OD e queratoconjuntivite vernal bilateral que condicionava uma insuficiência limbar moderada com *pannus* neovascular perilímbrico. Foi realizada excisão do pterígio e cobrimento do defeito conjuntival com membrana amniótica. Após 16 meses ocorreu recidiva do pterígio, embora de menores dimensões (grau I). Manteve-se assintomática e sem compromisso da MAVC, com estabilidade da situação clínica até ao final do período de seguimento (22 meses).

Doentes sem insuficiência de células limbares – Grupo 2.

Doente 4. Doente do sexo feminino de 13 anos de idade. Referenciada por um granuloma do canto interno do OD pós- miopexia do reto interno, no contexto de Síndrome de Duane, sem compromisso da MAVC (20/25). Tinha sido previamente submetida a remoção do granuloma sem colocação de membrana amniótica, com recidiva. Foi realizada remoção da lesão e cobrimento com membrana amniótica, sem complicações. Foi observada uma melhoria do aspeto estético, sem recidiva durante o período de seguimento (37 meses).

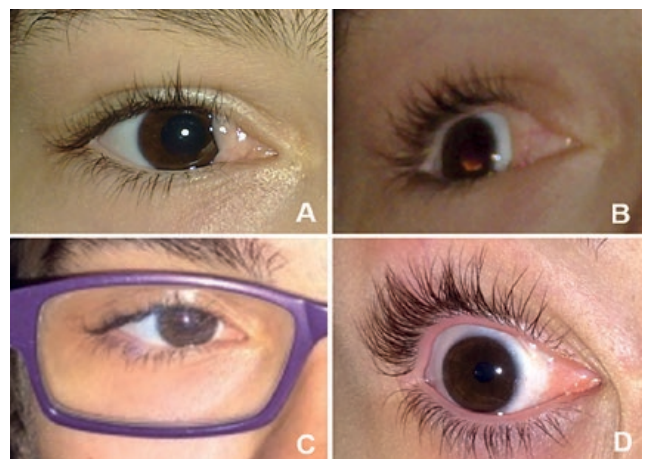


Fig. 2 | Doente 4, granuloma do canto interno do OE, antes do transplante de membrana amniótica. História prévia de remoção simples da lesão, com recidiva (A,B). Aos 25 meses de seguimento, após remoção da lesão e colocação de membrana amniótica (C,D).

Doente 5. Doente do sexo feminino, de 2 anos de idade, evacuada da Guiné-Bissau, com um quisto dermóide córneo-escleral, que atingia a porção ínfero-interna do OE. Realizou RMN que revelou extensão peri-órbital inferior, sem invasão do globo ocular. A MAVC era de 20/200.

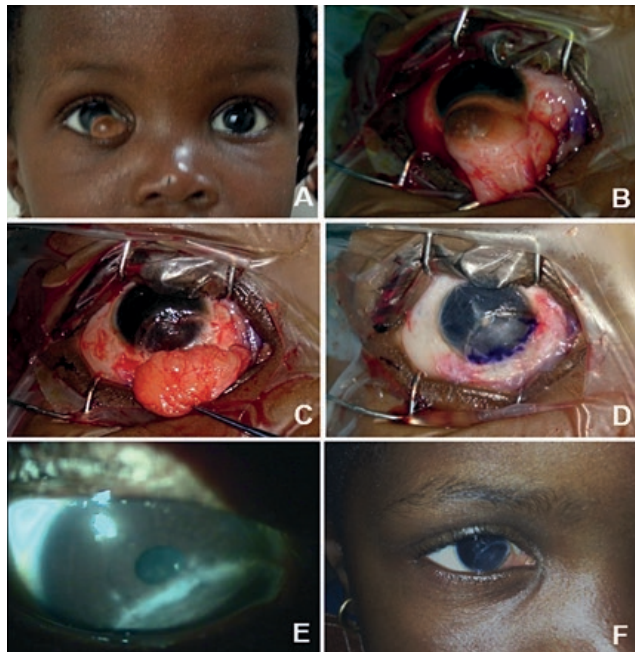


Fig. 3 | Doente 5, Quisto dermóide no quadrante nasal inferior do OD (A). Imagem intraoperatória, evidenciando extensão infraorbitária justa-escleral (B) e remoção da mesma (C). Imagem após conclusão do transplante corneano lamelar e colocação de membrana amniótica (D). Após sete meses de seguimento (E,F).

Foi realizada remoção da lesão e queratoplastia lamelar anterior, para preenchimento do defeito corneano criado. De seguida foi aplicada membrana amniótica sobre toda a superfície ocular externa e fundo de saco conjuntival inferior. Foi observada uma boa re-epitelização e melhoria do aspeto estético após 7 meses de seguimento.

Doente 6. Doente do sexo masculino, de quatro anos de idade. Apresentava um quistodermóide entre as 3 e 5 horas corneanas. A MAVC era de 20/30. Apresentava outras lesões malformativas de agenésia renal e apêndices pré-auriculares. Foi realizada remoção da lesão e cobrimento

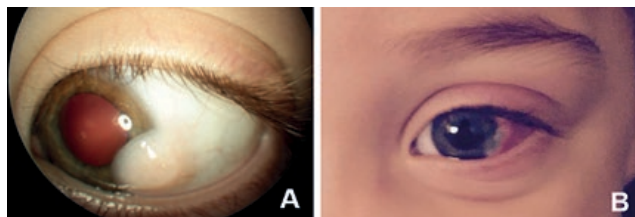


Fig. 4 | Doente 6, quisto dermóide do canto inferior-externo do OE (A). 3º dia de pós-operatório: Visualiza-se a membrana amniótica cobrindo o defeito epitelial criado pela remoção do quisto dermóide (B).

do defeito com membrana amniótica. Após 4 meses de seguimento, apresentou epiteliação completa do defeito sem sinais inflamatórios ou infecciosos.

DISCUSSÃO

A membrana amniótica foi amplamente destacada na literatura pelas suas propriedades regenerativas e promotoras de epiteliação¹. Através da sua matriz estromal e membrana basal altamente ricas em citocinas (ex.: IL-6, IL-8, IL-10, IL-1b, IL-1RA), prostaglandinas, proteoglicanos, integrinas, fibronectinas, inibidores de protease e substâncias ativas na via de sinalização celular do TGF-beta e VEGF, apresenta importantes propriedades anti-inflamatórias, anti-fibrogénicas, anti-angiogénicas e antiapoptóticas. Na oftalmologia, revelou-se importante na restauração do fenótipo normal do epitélio conjuntival e corneano, ao criar um microambiente biológico adequado à migração celular, adesão de células epiteliais basais e diferenciação celular. Quando é utilizada como enxerto deve ser colocada de modo a que a face da membrana basal fique virada para cima para permitir a epiteliação sobre o tecido transplantado. Quando é utilizada como penso biológico, como por exemplo no caso da fase aguda de queimaduras oculares, deverá ser colocada com a face estromal virada para cima. Deste modo torna-se útil como barreira às células inflamatórias e na prevenção de sequelas oculares^{1,3,4,5}. Trata-se de um tecido não imunogénico e a sua forma criopreservada é considerada inerte por não conter células viáveis⁶, apresentando uma ocorrência de rejeições quase nula. Trata-se também de um tecido de fácil obtenção, de elevada disponibilidade e dadas as suas propriedades antimicrobianas acarreta um menor risco infeccioso em comparação com o transplante de mucosas⁷.

As queimaduras químicas da superfície ocular podem dar origem a várias co-morbilidades, tais como a destruição de células limbares e formação de processos cicatríciais das estruturas envolventes. Estas alterações podem originar processos de neovascularização e conjuntivalização corneanas, inflamação crónica, defeitos epiteliais persistentes, fibrose, inflamação subconjuntival e simblefaros. Em situações de atingimento grave, a simples excisão de tecido fibrovascular associada a queratoplastia não se mostrou suficiente no impedimento da recorrência de lesões⁸. No que diz respeito às insuficiências limbares, existem alguns estudos publicados aplicados à idade adulta, em que a maioria dos autores defende o uso isolado de membranas amnióticas nas insuficiências limbares parciais e a necessidade de aporte de células estaminais nas insuficiências limbares totais^{3,4,9,10}. A utilidade de membranas amnióticas no tratamento de

simbléfaros foi também estudada na população adulta, com resultados promissores^{3,4,11}. O tratamento foca-se assim na reposição de células estaminais em falta, dependendo da extensão da lesão, sendo que a membrana amniótica serve como substrato para a sua proliferação e como meio anti-adesivo para a evicção de aderências¹⁰. Quando existe indicação, o transplante de células limbares pode ser autólogo ou alogénico, dependendo do estado do olho adelfo. Em situações de atingimento parcial mas em que a zona limbar afetada é superior a 50%, ou grau IV segundo a classificação de Ropper-Hall¹², encontramos perante uma zona cinzenta. Nos estudos em população adulta surgem resultados de sucessos parciais, sendo que alguns autores defendem a aplicação isolada de membrana amniótica mesmo em casos de atingimento superior a 300° de circunferência limbar¹¹. Contudo, a maioria dos autores não indica qual a percentagem de atingimento limbar associada aos casos de sucesso. Duat al. alertou para a necessidade de elucidar qual a área entre os 50-100% de afeção limbar tratável apenas com membrana amniótica. Sugeriu também um novo sistema de classificação que inclui horas corneanas afetadas e percentagem de envolvimento conjuntival^{11,13}. No presente estudo verificou-se que os doentes do grupo 1, nomeadamente aqueles com insuficiências limbares, apresentaram piores resultados com sucessos parciais (doente 1 e 3) e um caso de insucesso (doente 2). Uma vez que se tratava de uma lesão muito extensa e com elevada conjuntivalização corneana, no caso do doente 1 foi realizado CLAU apesar de apresentar uma área limbar conservada (aproximadamente 33% ou 4 horas de superfície corneana). É de salientar que o tempo de obtenção de MAVC foi longo, correspondendo a 15 meses após a primeira cirurgia (20/25) e 11 meses após a segunda (20/30). A doente 3 foi apenas submetida a transplante de membrana amniótica, sem realização de CLAU, uma vez que a insuficiência de células limbares era apenas parcial, não comprometendo a regeneração do epitélio corneano. A aplicação de membranas amnióticas na cirurgia de pterígios em idade adulta, mostrou bons resultados, parecendo promover a epitelização conjuntival saudável e prevenir a formação de fibrose subconjuntival excessiva^{4,15,16,17}. Após remoção da lesão e aplicação da membrana amniótica, a doente 3 manteve-se livre de lesão durante 16 meses. Nesta altura apresentou uma recidiva de pequenas dimensões, que se manteve estável até ao final do período de seguimento. Não foi submetida a CLAU na altura da colocação da membrana amniótica, devido à insuficiência limbar bilateral que apresentava. Igualmente, não se optou por transplante de células limbares alogénico (CLAL), tendo em conta a benignidade da lesão versus a co-morbilidade associada a um alo-transplante.

As doentes do grupo 2 apresentaram excelentes resultados. No caso da doente do granuloma (caso 4), os resultados foram também promissores, uma vez que já tinha sido previamente submetida a remoção do granuloma, sem efeito. Após segunda remoção, com cobrimento do defeito por membrana amniótica, não se voltou a verificar recidiva, apresentando também um ótimo resultado estético.

Na literatura encontram-se alguns estudos em idade adulta sobre a aplicação de membranas amnióticas em defeitos corneanos, tendo-se revelado muito útil como penso biológico e até como meio de preenchimento¹⁸. Esta última função é mais controversa, sendo que outro estudo⁴ concluiu que não se trata de um tecido eficaz como meio de preenchimento. No caso da doente 5, a remoção do quisto dermóide provocou um defeito profundo do tecido corneano, tendo-se optado pelo preenchimento recorrendo a uma queratoplastia lamelar anterior. De seguida realizou-se cobertura do defeito limbar e conjuntival com uma membrana amniótica. Foi possível a conservação da MAVC, verificou-se uma boa reepitelização, a ausência de recidiva ou complicações e uma grande melhoria no aspeto estético. O doente 6 apresentava também um quisto dermóide, mas tendo em conta as suas menores dimensões optou-se apenas pelo cobrimento com membrana amniótica. Até à data, com quatro meses de seguimento, verificou-se uma boa regeneração da ferida operatória, sem sinais infecciosos ou inflamatórios ou de adelgaçamento corneano.

Em conclusão, a reconstrução da superfície ocular em idade pediátrica é um problema de difícil abordagem. É necessário tomar medidas anti-ambliogénicas, sendo ideal a rápida e adequada substituição do tecido lesado por um tecido de propriedades semelhantes ao tecido são, evitando sequelas. No grupo 1 do presente estudo, verificámos apenas resultados de sucesso parcial ou insucesso, sugerindo uma relação entre a presença de insuficiência de células limbares e recidiva. A doente 3 não foi submetida a transplante de células limbares o que pode ser uma possível explicação para o sucesso parcial, mas os doentes 1 e 2 apresentaram recidivas com necessidade de nova intervenção, apesar da realização de CLAU. Na literatura encontram-se alguns estudos sobre a aplicação de membranas amnióticas na reconstrução da superfície ocular em idade adulta, com ou sem transplantes de células limbares, em que foram obtidos resultados superiores^{8,10,11,19}. Levanta-se assim a questão de poder haver uma resposta inferior em idade pediátrica. É importante reforçar que apesar de não se terem verificado sucessos totais nos doentes com insuficiência limbar, verificaram-se importantes melhorias da MAVC, aspeto estético e diminuição da extensão das lesões sem ocorrência de complicações.

No grupo 2, os resultados foram muito promissores, com reepitelizações rápidas, conservação da motilidade ocular e MAVC, excelentes resultados estéticos, sem a ocorrência de complicações ou recidivas. Tudo aponta para que a membrana amniótica seja um excelente tecido para enxerto, também em idade pediátrica, sem ocorrência de mais complicações ou rejeições que em idade adulta. Estamos cientes de que se trata de uma amostra pequena e que um grupo controlo teria enriquecido o estudo, o que foi dificultado pelo facto de não existirem doentes com este tipo de patologia, não submetidos ao mesmo tratamento. Seria desejável a elaboração de estudos prospetivos com grupos de controlo, embora se coloquem algumas questões éticas após a demonstração do efeito benéfico deste tipo de tratamento.

BIBLIOGRAFIA

1. Dua HS, Gomes JAP, King AJ, Maharajan S. The Amniotic Membrane in Ophthalmology. *Surv of Ophthalmol.* 2004;49:51-77.
2. Roth A: Plastic repair of conjunctival defects with fetal membranes. *Arch Ophthalmol* 1940;23:522-5.
3. Tseng SCG, Prabhasawat P, Lee SH. Amniotic membrane transplantation for conjunctival surface reconstruction. *Am J Ophthalmol* 1997;124:765-74.
4. Azuara-Blanco A, Pillai CT, Dua HS: Amniotic membrane transplantation for ocular surface reconstruction. *Br J Ophthalmol* 1999;83:399-402.
5. Tseng SCG, Espana EM. How Does Amniotic Membrane Work? *The ocular surface.* 2004;2:17-187.
6. Kruse FE, Joussem AM, Rohrschneider K. Cryopreserved human amniotic membrane for ocular surface reconstruction. *Graefes Arch Clin Exp Ophthalmol* 2000;238:68-75.
7. Galask RP, Snyder IS. Antimicrobial factors in amniotic fluid. *Am J Obstet Gynecol* 1970;106:59-65.
8. Gomes JAP, Santos MSS, Cunha MCC, Vascao VLD, Barros JN, Sousa LB. Amniotic Membrane Transplantation for Partial and Total Limbal Stem Cell Deficiency Secondary to Chemical Burn. *Ophthalmology* 2003;110:467-473.
9. Shimazaki J, Yang HY, Tsubota K. Amniotic membrane transplantation for ocular surface reconstruction in patients with chemical and thermal burns. *Ophthalmology* 1997;104:2068-76.
10. Tseng SC, Prabhasawat P, Barton K, Gray T, Meller D. Amniotic membrane transplantation with or without limbal allografts for corneal surface reconstruction in patients with limbal stem cell deficiency. *Arch Ophthalmol.* 1998;116:431-41.
11. Anderson DF, Ellies P, Pires R, Tseng S. Amniotic membrane transplantation for partial limbal stem cell deficiency. *Br J Ophthalmol* 2001;85:567-575.
12. Roper-Hall MJ. Thermal and chemical burns. *Trans Ophthalmol Soc UK.* 1965;85:631-53.
13. Dua HS, King AJ, Joseph A: A new classification of ocular surface burns. *Br J Ophthalmol* 2001;85:1379-83.
14. Prabhasawat P, Barton K, Burkett G, Tseng SCG. Comparison of conjunctival autografts, amniotic membrane grafts, and primary closure for pterygium excision. *Ophthalmology* 1997;104:974-85.
15. Shimazaki J, Shinozaki N, Tsubota K: Transplantation of amniotic membrane and limbal autograft for patients with recurrent pterygium associated with symblepharon. *Br J Ophthalmol* 1998;82:235-40.
16. Solomon, A., Pires, RTF., and Tseng, S. C. G. Amniotic membrane transplantation after extensive removal of primary and recurrent pterygia. *Ophthalmology* 2001;108:449-460.
17. Ma, DHK, See LC, Liao SB, Tsai R. Amniotic membrane graft for primary pterygium: comparison with conjunctival autograft and topical mitomycin C treatment. *Br. J. Ophthalmol.* 2000;84:973-978.
18. Kruse F, Rohrschneider K, Völcker H. Multilayer Amniotic Membrane Transplantation for Reconstruction of Deep Corneal Ulcers. *Ophthalmology* 1999;106:1504-1511.
19. Shimazaki J, Yang HY, Tsubota K: Amniotic membrane transplantation for ocular surface reconstruction in patients with chemical and thermal burns. *Ophthalmology* 1997;104:2068-76.

Os autores não têm conflitos de interesse a declarar.

Trabalho não publicado cedendo os direitos de autor à Sociedade Portuguesa de Oftalmologia.

CONTACTO

Sara Leonor Bleeker Casquinha Crisóstomo
Centro Hospitalar Lisboa Central
Portugal
e-mail: saralbcrisostomo@gmail.com