

Correlação entre Espessura Macular e Camada de Fibras Nervosas Peripapilar no Glaucoma Inicial

Ana Cabugueira¹, André Vicente², Vanessa Lemos², Rita Anjos², Rita Rosa²,
Rita Flores³, Teresa Gomes³, Maria Reina³

Serviço de Oftalmologia - Centro Hospitalar de Lisboa Central

¹Médica Interna de Oftalmologia - Hospital do Divino Espírito Santo, Ponta Delgada; Centro Hospitalar Lisboa Central, Lisboa

²Médico Interno de Oftalmologia - Centro Hospitalar Lisboa Central, Lisboa

³Assistente Hospitalar Graduada de Oftalmologia - Centro Hospitalar Lisboa Central, Lisboa

RESUMO

Introdução: Os autores pretendem analisar a espessura macular e a camada de fibras nervosas peripapilar (CFN) em doentes com glaucoma inicial e com o diagnóstico de hipertensão ocular (HTO). Também propõem um modelo de correspondência da espessura macular de uma dada região do hemisfério superior com a CFN temporal superior (TS) e do hemisfério inferior com a CFN temporal inferior (TI) no glaucoma inicial.

Material e Métodos: Estudo retrospectivo não randomizado, constituído por 48 olhos com glaucoma inicial e 39 olhos com diagnóstico de HTO, submetidos a análise da assimetria da espessura macular do polo posterior e da CFN por Tomografia de coerência óptica Spectral Domain (SD-OCT). Avaliamos a correlação entre a espessura macular de uma região selecionada do hemisfério superior e do inferior, com a CFN TS e TI, respectivamente.

Resultados: Nos doentes com glaucoma inicial, a espessura macular e a CFN (global e sectorial) foram significativamente inferiores ($p < 0,01$). A correlação da CFN TS com a espessura macular da região selecionada do hemisfério superior foi moderada ($R: 0,403$; $p < 0,01$), e da CFN TI com a região selecionada do hemisfério inferior foi positiva forte ($R: 0,612$; $p < 0,001$).

Conclusão: Dado que, a CFN TI é o sector apontado como precocemente afectado no glaucoma, e se verificou uma correlação forte com a região macular inferior selecionada, consideramos que esta também pode ser mais vulnerável à lesão glaucomatosa inicial. A avaliação desta região isoladamente ou integrada com a CFN, poderá ser valiosa no diagnóstico precoce.

Palavras-chave

Glaucoma inicial, HTO, OCT, espessura macular, CFN.

ABSTRACT

Introduction: The authors pretend to examine the macular thickness and the peripapillary retinal nerve fiber layer (RNFL) thickness in patients with early glaucoma and in patients with ocular hypertension diagnosis (OHT). We also correlate the macular thickness of a selected region of the upper hemisphere with the RNFL superior temporal (ST), and the lower hemisphere with the RNFL inferior temporal (IT) in early glaucoma.

Material and Methods: A retrospective nonrandomized study. Analysis of macular thickness asymmetry of the posterior pole and RNFL were obtained in 48 eyes with early glaucoma and 39 eyes diagnosed with OHT, by Spectral Domain Optical Coherence Tomography (SD-OCT). The macular thickness of a selected region of the upper and the lower hemisphere, was correlated to RNFL ST, and IT, respectively.

Results: In patients with early glaucoma, measurements of macular thickness and RNFL (global and sectoral) were significantly lower ($p < 0,01$). We observed a moderate positive correlation between the RNFL ST sector and the macular thickness of a selected region of the upper hemisphere ($R: 0,403$; $p < 0,01$), and a strong positive correlation between the RNFL IT sector and a selected region of the lower hemisphere ($R: 0,612$; $p < 0,001$).

Conclusion: The RNFL IT sector is identified as the one with earliest changes in glaucoma and we observed a strong correlation with the lower macular region selected, so this macular region may also be more vulnerable to early glaucomatous damage. The evaluation of this region alone or integrated with the RNFL, may be valuable in early diagnosis.

Key-words

Early glaucoma, OHT, OCT, macular thickness, RNFL.

INTRODUÇÃO

O glaucoma é uma neuropatia óptica progressiva caracterizada pela perda das células ganglionares da retina e seus axónios, com conseqüente diminuição da espessura da camada de fibras nervosas.^{1,2}

Existe evidência científica, que tanto as alterações funcionais como as estruturais são sinais de progressão, sendo que as alterações estruturais precedem as alterações funcionais.³⁻⁷

Diversos estudos têm proposto que a avaliação da espessura macular pode ser um indicador da perda das células ganglionares da retina, contribuindo para o diagnóstico de glaucoma,⁸⁻¹¹ uma vez que 50% destas células se localizam na região macular e a sua quantidade é relativamente constante em olhos saudáveis. Acresce referir que estas células ganglionares e a camada de fibras nervosas constituem 30% a 35% da espessura total da retina na região parafoveal.¹²

Estudos experimentais observacionais em modelos primatas com glaucoma mostraram vulnerabilidade destas células parafoveais.^{13,14} A análise *postmortem* de olhos glaucomatosos enucleados, demonstrou que a perda de 20% das células ganglionares da retina nos 30º centrais está associada à diminuição de 5 dB de sensibilidade na perimetria, e a perda de 40% associada à diminuição de 10 dB.¹

O estudo piloto de Zeimer *et al* relatou uma correlação significativa entre os defeitos glaucomatosos no campo visual e a diminuição da espessura macular total, impulsionando a avaliação da espessura macular nesta patologia.¹⁵ O estudo de Greenfield *et al*, demonstrou diminuição significativa da espessura macular, e correlação significativa das alterações da espessura macular com os defeitos campimétricos e a CFN, numa amostra de 30 olhos glaucomatosos comparativamente a 29 olhos saudáveis.¹⁶ Segundo Lederer *et al*, doentes com glaucoma inicial e avançado

apresentaram diminuição significativa do volume macular.¹⁷

Ao longo dos últimos anos, os exames estruturais têm assumido cada vez maior importância, sendo o OCT reconhecido como um exame complementar de diagnóstico na patologia glaucomatosa.

O desenvolvimento tecnológico permitiu, com a introdução do SD-OCT, aquisição mais rápida, mais reproduzível e melhor resolução de imagem, assim como sensibilidade e especificidade mais elevadas, para avaliar diversas estruturas oculares, inclusive a espessura da CFN e macular.¹⁸⁻²⁰

Recentemente, o Spectralis SD-OCT dispõe de um programa para a avaliação da espessura retiniana no polo posterior, tendo em consideração a assimetria dos hemisférios, superior e inferior, no mesmo olho e inter-ocular.²¹⁻²³ A análise da assimetria dos hemisférios é apontada como um método que pode auxiliar no diagnóstico de glaucoma inicial, tendo em consideração que a lesão se inicia por um dos hemisférios. A avaliação assimétrica apresenta vantagens relativamente aos parâmetros métricos, pois utiliza os parâmetros do olho adelfo e do hemisfério adelfo como comparação, enquanto que os métricos utilizam uma base normativa constituída por diferentes indivíduos. Assim, factores como idade, raça, género, não influenciam a avaliação assimétrica.²⁴ Johnson *et al* documentou elevada sensibilidade e especificidade na detecção do glaucoma inicial com este exame.²⁵ Também, Um *et al* mostrou que a avaliação da assimetria macular dos hemisférios apresentava sensibilidade maior e especificidade semelhante a CFN em olhos com glaucoma inicial.²²

A informação da espessura retiniana, fornecida pelo exame da assimetria macular, integrada com a avaliação da CFN pode acrescentar informação na detecção de alterações precoces.

Baseado nos modelos de Fitzgibbon and Taylor (configuração anatómica da distribuição dos feixes das fibras

nervosas)²⁶ e de *Garvin et al* (correlação da espessura de regiões focais da camada das células ganglionares maculares com a CFN em doentes com glaucoma),²⁷ o presente estudo tem como objectivo correlacionar a espessura de uma área seleccionada do hemisfério macular superior e inferior com a CFN TS e TI, em doentes com glaucoma inicial.

MATERIAL E MÉTODOS

Foi realizado um estudo retrospectivo, de uma série de doentes do sexo feminino e masculino, com idade superior a 18 anos, seguidos no Departamento de Glaucoma do Serviço de Oftalmologia do Centro Hospitalar de Lisboa Central, com diagnóstico de glaucoma primário de ângulo aberto no estadio inicial, e com diagnóstico de HTO.

A amostra, do nosso estudo, é cerca de metade da inicial, após exclusão de vários doentes por reduzida fiabilidade dos exames e pela dificuldade em caracterizar os grupos. A amostra final é constituída por 31 doentes e 48 olhos com glaucoma inicial, e 24 doentes e 39 olhos com HTO. Ambos os grupos foram submetidos ao protocolo de análise da assimetria da espessura macular do polo posterior e da CFN pelo SD-OCT, em 2013, tendo todos os exames obedecido a critérios de fiabilidade. Os critérios de selecção de doentes com glaucoma primário de ângulo aberto foram: PIO>21mmHg (sem tratamento), ângulo iridocorneano aberto (grau III/IV da classificação de Shaffer), disco óptico com lesão glaucomatosa típica, e/ou alterações estruturais no OCT e/ou alterações funcionais da Perimetria Estática

Computorizada, relacionadas com neuropatia óptica glaucomatosa. Os critérios de selecção das alterações funcionais de glaucoma em estadio inicial, segundo a classificação de Hodapp, foram: DM<- 6 dB, menos de 18 pontos deprimidos abaixo de um nível de p=5% e menos de 10 pontos abaixo de um nível de p<1%, e nenhum ponto nos 5º centrais com sensibilidade menor que 15 dB.

Os critérios de selecção de doentes com HTO foram: PIO>21mmHg (sem tratamento), ângulo iridocorneano aberto (grau III/IV da classificação de Shaffer), disco óptico sem lesões glaucomatosas, exames funcionais da Perimetria Estática Computorizada normais e exame estrutural da CFN peri-papilar do OCT sem alterações.

Os critérios de exclusão utilizados foram: erro refractivo superior a 6.00D de esfera ou 2.00D de cilindro, patologia retiniana, cirurgia vítreo-retina prévia e doenças neurológicas.

Relativamente à metodologia do OCT, procedeu-se à realização de SD-OCT com Spectralis OCT (Heidelberg Engineering), utilizando o programa de análise da assimetria do polo posterior para avaliação da espessura macular global, do hemisfério superior e inferior em ambas as amostras. Este programa mede a espessura macular total no polo posterior utilizando 61 linhas (30º x 35º scan volume), correspondendo a área digitalizada aos 20º centrais do campo visual. Os valores de espessura macular central são apresentados numa grelha de 8 x 8, posicionada simetricamente ao eixo fóvea-disco para cada olho, dividida em 3º x 3º, apresentando na totalidade 64 quadrados (Figura 1).²¹⁻²⁴

O SD-OCT também foi utilizado para análise da

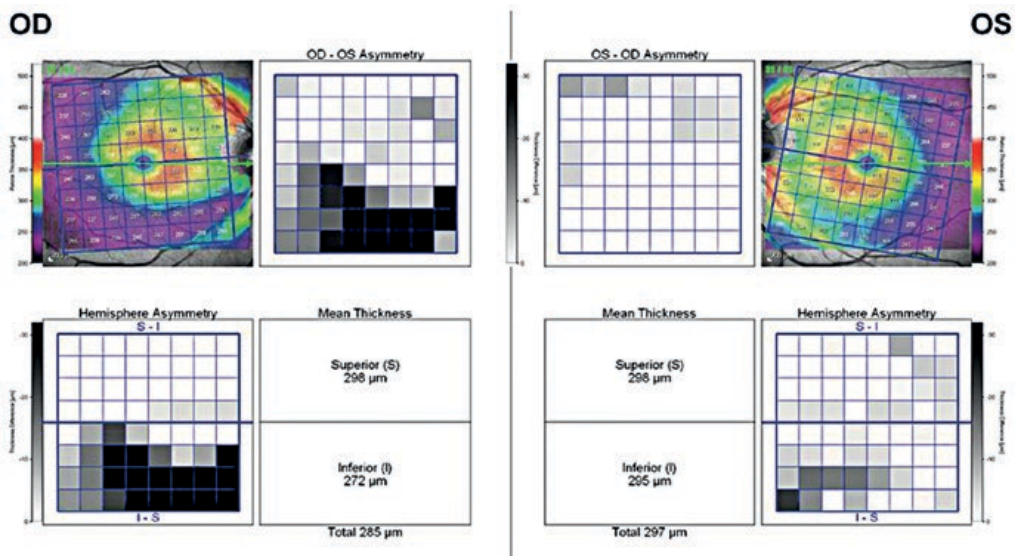


Fig. 1 | Exame do SD-OCT da análise da assimetria espessura macular no polo posterior.²³

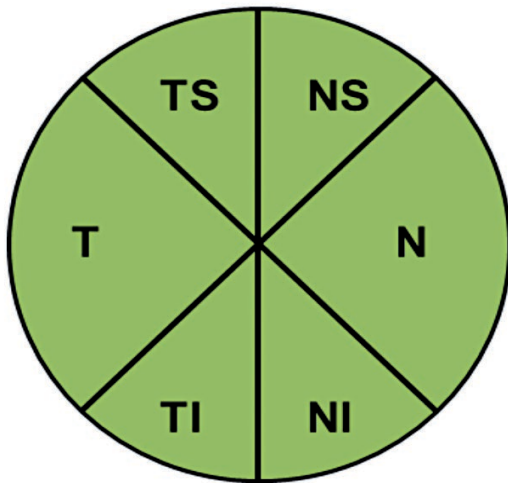


Fig. 2 | Sectores analisados da espessura da CFN obtidos por SD-OCT.

espessura da CFN global e dos sectores, nomeadamente, TS, nasal superior (NS), nasal (N), nasal inferior (NI), TI e temporal (T) (Figura 2). Foi considerada como boa qualidade do exame o score de qualidade de imagem superior a 20.

Tendo em consideração, a configuração anatómica dos feixes de fibras nervosas dos trabalhos *Fitzgibbon e Taylor et al*²⁶ (Figura 3) e o modelo de *Garvin et al*²⁷ (Figura 4), foram seleccionados 14 valores da espessura macular do hemisfério superior (A) e 14 valores do hemisfério inferior (B), e analisada a sua correspondência com a CFN TS e TI, respectivamente, nos doentes com glaucoma inicial (Figura 5).

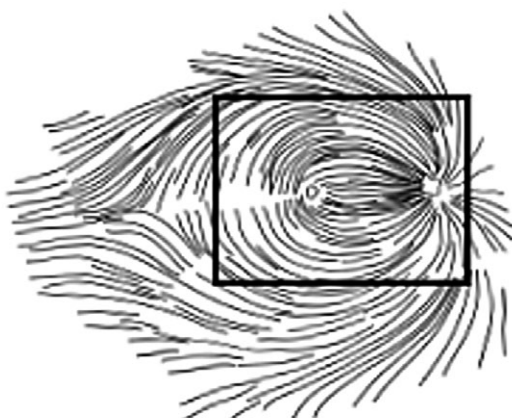


Fig. 3 | Modelo da configuração anatómica da distribuição dos feixes das fibras nervosas de *Fitzgibbon e Taylor et al*.²⁶

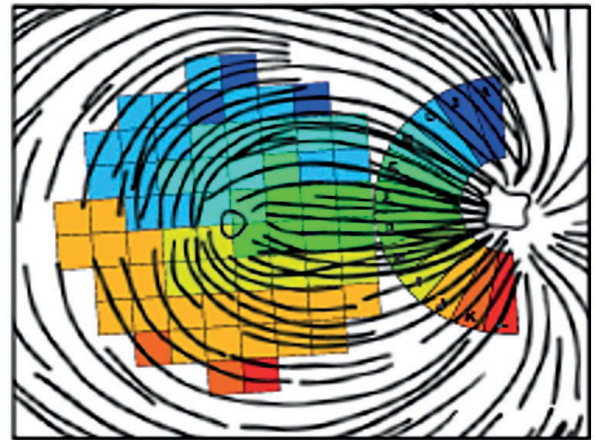


Fig. 4 | Correlação da espessura de regiões focais da camada das células ganglionares maculares com a CFN peripapilar em doentes com glaucoma de *Garvin et al*.²⁷

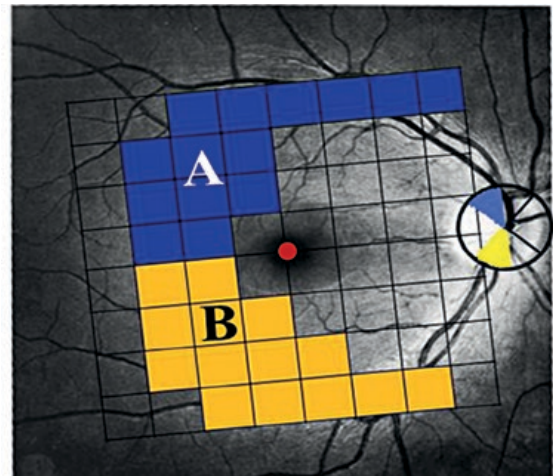


Fig. 5 | Modelo proposto: Correspondência entre a região A e CFN TS e a região B e CFN TI.

Adicionalmente, foi analisada a correlação da espessura macular total com a CFN global.

A análise estatística foi realizada através do programa SPSS (versão 20.0). Foi efectuada a análise descritiva de todas as variáveis caracterizadas. Para as variáveis categoriais são apresentadas tabelas de frequências. Para as variáveis contínuas foi avaliada a média e o desvio padrão. O pressuposto de normalidade de distribuição e o pressuposto de homogeneidade de variâncias foram analisados com os testes de Kolmogorov-Smirnov e teste de Levene. Nos casos em que estes pressupostos não se encontravam satisfeitos, o teste t de Student foi substituído pelo teste de Mann-Whitney. As correlações foram avaliadas através do

coeficiente de correlação de Spearman. O valor de $p < 0,05$ foi considerado como estatisticamente significativo.

RESULTADOS

A amostra estudada dos doentes com glaucoma inicial era constituída por 31 indivíduos, 45,16% elementos do sexo masculino, 54,84% do sexo feminino, com média de idades de 65 ($\pm 10,45$) anos (Tabela 1). A amostra de doentes com diagnóstico de HTO era constituída por 54,17% elementos do sexo masculino, 45,83% do sexo feminino e média de idades de 63 ($\pm 13,75$) anos (Tabela 2).

Tabela 1 | Caracterização da amostra de doentes com glaucoma inicial.

	N= 31 doentes (48 olhos)
Sexo (M, F) %	45,16; 54,84
Idade (anos)	65 ($\pm 10,45$)

Tabela 2 | Caracterização da amostra de doentes com HTO.

	N= 24 doentes (39 olhos)
Sexo (M, F) %	54,17; 45,83
Idade (anos)	63 ($\pm 13,75$)

A espessura macular global ($278,88 \pm 13,45$ vs. $291,60 \pm 17,56 \mu\text{m}$), do hemisfério superior ($274,92 \pm 12,37$ vs. $286,27 \pm 15,49 \mu\text{m}$) e do hemisfério inferior ($271,53 \pm 18,82$ vs. $284,60 \pm 15,41 \mu\text{m}$) foi significativamente inferior no grupo de doentes com glaucoma inicial relativamente ao grupo com HTO ($p < 0,001$) (Tabela 3). A espessura da CFN global ($82,04 \pm 11,33$ vs. $98,36 \pm 11,02 \mu\text{m}$) e dos sectores T ($60,65 \pm 10,74$ vs. $71,00 \pm 11,84 \mu\text{m}$), TS ($107,00 \pm 22,88$ vs. $136,51 \pm 20,14 \mu\text{m}$), TI ($109,79 \pm 33,77$ vs. $140,64 \pm 20,44 \mu\text{m}$), N ($64,83 \pm 12,96$ vs. $73,54 \pm 11,79 \mu\text{m}$), NS ($90,60 \pm 21,04$ vs. $105,49 \pm 18,96 \mu\text{m}$) e NI ($96,71$

Table 3 | Caracterização da espessura macular.

Espessura macular	Glaucoma inicial (μm)	HTO (μm)	
Global	$278,88 \pm 13,45$	$291,60 \pm 17,56$	$p < 0,001$
Superior	$274,92 \pm 12,37$	$286,27 \pm 15,49$	$p < 0,001$
Inferior	$271,53 \pm 18,82$	$284,60 \pm 15,41$	$p < 0,001$

Tabela 4 | Caracterização da CFN.

CFN	Glaucoma inicial (μm)	HTO (μm)	
Global	$82,04 \pm 11,33$	$98,36 \pm 11,02$	$p < 0,001$
T	$60,65 \pm 10,74$	$71,00 \pm 11,84$	$p < 0,001$
TS	$107,00 \pm 22,88$	$136,51 \pm 20,14$	$p < 0,001$
TI	$109,79 \pm 33,77$	$140,64 \pm 20,44$	$p < 0,001$
N	$64,83 \pm 12,96$	$73,54 \pm 11,79$	$p < 0,01$
NS	$90,60 \pm 21,04$	$105,49 \pm 18,96$	$p < 0,01$
NI	$96,71 \pm 24,95$	$110,92 \pm 21,50$	$p < 0,01$

$\pm 24,95$ vs. $110,92 \pm 21,50 \mu\text{m}$) foi significativamente inferior nos doentes com glaucoma inicial ($p < 0,01$) (Tabela 4).

Apresentando os doentes com glaucoma inicial menor espessura da CFN, global e sectorial, e menor espessura macular, comparativamente aos doentes com HTO, calculámos a correlação entre os dois exames estruturais, segundo o modelo proposto, nos doentes com glaucoma inicial.

Nos doentes com glaucoma inicial, a espessura macular global e a CFN global correlacionaram-se de forma positiva e moderada ($R: 0,409$; $p < 0,01$). A CFN TS apresentou uma correlação moderada com a espessura da região A ($R: 0,403$; $p < 0,01$), enquanto a CFN TI e a espessura da região B apresentaram uma correlação positiva forte ($R: 0,612$; $p < 0,001$) (Tabela 5).

Tabela 5 | Correlação entre espessura macular e CFN em doentes com glaucoma inicial.

Glaucoma inicial	
Espessura macular global - CFN global	$R = 0,409$, $p < 0,01$
Região A - CFN TS	$R = 0,403$, $p < 0,01$
Região B - CFN TI	$R = 0,612$, $p < 0,001$

DISCUSSÃO

O glaucoma é uma neuropatia óptica progressiva caracterizada pela perda das células ganglionares e seus axónios. Desde que Zeimer *et al*¹⁵ sugeriu a hipótese de avaliação da espessura macular perante uma suspeita de glaucoma, diversos estudos têm explorado esta ideia através de exames de imagem. Este pressuposto assenta no facto que, do ponto de vista anatómico, a maioria das células ganglionares da retina se localizam na região macular, apresentando maior densidade a 750 - 1100 μm do centro da fóvea.²⁸

Apesar de diversos estudos sugerirem a avaliação da espessura macular como uma alternativa a CFN na avaliação de alterações estruturais, a capacidade de diagnóstico da espessura macular revelou-se geralmente inferior.²⁹⁻³² Uma explicação plausível é o facto da avaliação da espessura macular incluir áreas que não são susceptíveis a danos glaucomatosos, diminuído a sensibilidade diagnóstica.²² Com a evolução tecnológica, o programa do SD-OCT da avaliação assimétrica da espessura macular poderá apresentar sensibilidade semelhante ou até mesmo superior a CFN no diagnóstico de glaucoma inicial.^{22, 24, 33}

No presente estudo analisamos a espessura macular e a CFN em doentes com glaucoma inicial e com o diagnóstico de HTO, e propomos um modelo de correspondência da espessura da retina de uma dada região do hemisfério superior com a CFN TS e do hemisfério inferior com a CFN TI, para doentes com glaucoma inicial.

Em concordância com outros trabalhos, nomeadamente, de Lederer *et al*,¹⁷ Greenfield *et al*¹⁶ e Tanito *et al*,³⁴ os nossos resultados demonstraram redução significativa da espessura macular nos doentes com glaucoma. Tanto a espessura macular total como a do hemisfério superior e inferior foram significativamente inferiores nos doentes com glaucoma inicial relativamente aos doentes com HTO ($p < 0,001$).

Os resultados demonstraram diminuição estatisticamente significativa da CFN, global e sectorial, e da espessura macular, no grupo com glaucoma inicial, à semelhança de outros estudos.^{8-11,16} A diminuição dos dois parâmetros, em doentes com glaucoma inicial, mostra que são sujeitos a alterações numa fase precoce, sugerindo que a avaliação da espessura macular pode ser complementar a da CFN.

No nosso estudo, verificamos associação significativa entre a espessura macular e a CFN no grupo com glaucoma inicial, sugerindo, como no estudo de Greenfield *et al*, concordância entre a perda de células ganglionares e seus axónios.¹⁶

O grupo de doentes com glaucoma inicial apresentou uma correlação moderada entre a região A e a CFN TS ($R:0,403$; $p < 0,01$), e forte entre a região B e a CFN TI ($R:0,612$; $p < 0,001$). Uma vez que a CFN TI é o sector apontado como precocemente afectado no glaucoma,³⁵ e se verificou uma correlação positiva forte com a região B, consideramos que a região macular inferior selecionada também pode ser mais vulnerável à lesão glaucomatosa inicial. Deste modo, em doentes com glaucoma inicial, a avaliação desta região isoladamente, em casos seleccionados, ou integrada com a CFN, poderá ser valiosa para o diagnóstico precoce.

Em conclusão, o nosso estudo realça que a informação fornecida pelo programa da análise da assimetria e de áreas específicas, potencialmente mais susceptíveis, pode ser integrada na avaliação da CFN, aumentando a capacidade diagnóstica. A identificação da lesão inicial é um desafio, pelo que a combinação de métodos estruturais poderá melhorar a sensibilidade e especificidade diagnóstica, permitindo a instituição de terapêutica precocemente.

É importante enfatizar que a medição da espessura macular tem uso limitado na monitorização de glaucoma em olhos com comorbidade macular, como retinopatia diabética ou doença macular associada à idade. O estudo realizado apresenta algumas limitações, nomeadamente amostra pequena e constituída apenas por doentes com glaucoma inicial e HTO. São necessários estudos longitudinais, com amostras maiores, constituídas por doentes com neuropatia óptica glaucomatosa de diferentes graus de gravidade.

Em resumo, o presente estudo confirma a diminuição da espessura macular no glaucoma inicial, e sugere um modelo de análise de espessura macular de uma região do hemisfério superior e inferior integrada na avaliação da CFN peripapilar, para doentes com glaucoma inicial, com o programa de análise da assimetria macular do SD-OCT.

BIBLIOGRAFIA

1. Quigley HA, Dunkelberger GR, et al. Retinal ganglion cell atrophy correlated with automated perimetry in human eyes with glaucoma, *Am J Ophthalmol*. 1989; 107: 453-64.
2. Quigley HA, Miller NR, et al. Clinical evaluation of nerve fiber layer atrophy as an indicator of glaucomatous optic nerve damage. *Arch Ophthalmol* 1980; 98: 1564-71.
3. Leaney J, Healey PR, et al, Correlation of structural retinal nerve fibre layer parameters and functional

- measures using Heidelberg Retinal Tomography and Spectralis spectral domain optical coherence tomography at different levels of glaucoma severity, *Clinical and Experimental Ophthalmology* 2012.
4. Sommer A, Quigley H. Clinically detectable nerve fiber atrophy precedes onset of visual field loss; *Arch Ophthalmology* 1991; 77-83.
 5. Chauhan BC, McCormick TA, Nicoletta MT, LeBlanc RP. Optic disc and visual field changes in a prospective longitudinal study of patients with glaucoma: comparison of scanning laser tomography with conventional perimetry and optic disc photography. *Arch Ophthalmol* 2001; 119: 1492-9.
 6. Boland MV, Zhang L, Broman AT, Jampel HD, Quigley HA. Comparison of optic nerve head topography and visual field in eyes with open-angle and angle-closure glaucoma. *Ophthalmology* 2008; 115: 239-45, e232.
 7. Gordon MO, Beiser JA, Brandt JD et al. The ocular hypertension treatment study: baseline factors that predict the onset of primary open-angle glaucoma. *Arch Ophthalmol* 2002; 120: 714-20; discussion 829-730.
 8. Ojima T, Tanabe T, Hangai M, Yu S, Morishita S, Yoshimura N. Measurement of retinal nerve fiber layer thickness and macular volume for glaucoma detection using optical coherence tomography. *Jpn J Ophthalmol*. 2007;51:197-203.
 9. Leung CK, Chan WM, Yung WH, et al. Comparison of macular and peripapillary measurements for the detection of glaucoma: an optical coherence tomography study. *Ophthalmology*. 2005;112(3):391-400.
 10. Tan O, Li G, Lu AT, et al. Mapping of macular substructures with optical coherence tomography for glaucoma diagnosis. *Ophthalmology*. 2008;115:949-956.
 11. Ishikawa H, Stein DM, Wollstein G, et al. Macular segmentation with optical coherence tomography. *Invest Ophthalmol Vis Sci*. 2005;46:2012-2017.
 12. Curcio C, Allen K. Topography of ganglion cells in human retina. *J Comp Neurol*. 1990; 300 (1): 5-25.
 13. Glovinsky Y, Quigley HA, Pease ME. Fovela ganglion cell loss in size dependent in experimental glaucoma. *Invest Ophthalmol Vis Sci*. 1993; 34: 395-400.
 14. Frishman LJ, Shen FF, Du L, et al. The scotopic electroretinogram of macaque after retinal ganglion cell loss from experimental glaucoma. *Invest Ophthalmol Vis Sci*. 1996; 37: 125-141.
 15. Zeimer R, Asrani S, Zou S, Quigley H, Jampel H. Quantitative detection of glaucomatous damage at the posterior pole by retinal thickness mapping: A pilot study. *Ophthalmology*. 1998;105:224-31.
 16. Greenfield DS, Bagga H, et al. Macular thickness changes in glaucomatous optic neuropathy detected using optical coherence tomography. *Arch Ophthalmol*. 2003;121(1):41-46.
 17. Lederer DE, Schuman JS, Hertzmark E, et al. Analysis of macular volume in normal and glaucomatous eyes using optical coherence tomography. *Am J Ophthalmol* 2003;135: 838-43.
 18. Schuman JS. Spectral domain optical coherence tomography for glaucoma. *Trans Am Ophthalmol Soc*. 2008;106:426-458.
 19. Kim JS, Ishikawa H, Sung KR, et al. Retinal nerve fiber layer thickness measurement reproducibility improved with spectral domain optical coherence tomography. *Br J Ophthalmol*. 2009; 93:1057-1063.
 20. Vizzeri G, Weinreb RN, Gonzalez-Garcia AO, et al. Agreement between spectral-domain and time-domain OCT for measuring RNFL thickness. *Br J Ophthalmol*. 2009;93:775-781.
 21. Asrami S, Rosdahl J, et al. Novel software strategy for glaucoma diagnosis. Asymmetry analysis of retinal thickness. American Medical Association. *Arch ophthalmol*. 2009; vol. 129: 9.
 22. Um T, Sung K, et al. Asymmetry in hemifield macular thickness as an early indicator of glaucomatous change. *IOVS*. March 2012, vol.53: 3.
 23. Asrani S. Novel Strategies in Glaucoma. Diagnosis and management. *SPECTRALIS Heidelberg Engineering*. 2010.
 24. Sullivan-mee M, Ruegg C, et al. Diagnostic precision of retinal nerve fiber layer and macular thickness asymmetry parameters for identifying early primary open-angle glaucoma. *American Journal of ophthalmology*. 2013. 156:3.
 25. Johnson CA, Sample PA, et al. Structure and function evaluation (SAFE): Criteria for glaucomatous visual field loss using standard automated perimetry (SAP) and short wavelength automated perimetry (SWAP). *Am J Ophthalmol*. 2002; 134: 177-185.
 26. Fitzgibbon T, Taylor SF. Retinotopy of the human retinal nerve fiber layer and optic nerve head. *J Comp Neurol*. 1996;375:238-251.
 27. Garvin M, Abramoff M, et al. 2-D pattern of nerve fiber bundles in glaucoma emerging from spectral-domain optical coherence tomography. *Investigative Ophthalmology and visual science*. 2012; Jan 31;53(1):483-9.
 28. Wassle H, Grunert U, Rohrenbeck J, Boycott BB. Cortical magnification factor and the ganglion cell density of the primate retina. *Nature* 1989;341:643-6.
 29. Wollstein G, Ishikawa H, Wang J, et al. Comparison of

- three optical coherence tomography scanning areas for detection of glaucomatous damage. *Am J Ophthalmol.* 2005;139:39-43.
30. Sung KR, Kim JS, Wollstein G, et al. Imaging of the retinal nerve fibre layer with spectral domain optical coherence tomography for glaucoma diagnosis. *Br J Ophthalmol.* 2010 Oct 28.
31. Medeiros FA, Zangwill LM, Alencar LM, et al. Detection of glaucoma progression with stratus OCT retinal nerve fiber layer, optic nerve head, and macular thickness measurements. *Invest Ophthalmol Vis Sci.* 2009 ;50:5741-8.
32. Parikh RS, Parikh SR, Thomas R. Diagnostic capability of macular parameters of Stratus OCT 3 in detection of early glaucoma. *Br J Ophthalmol* 2010;94:197-201.
33. Seo JH, Kim T, Weinreb RN, et al. Detection of localized retinal nerve fiber layer defects with posterior pole asymmetry analysis of spectral domain optical coherence tomography. *Invest Ophthalmol Vis Sci.* 2012;53(8):4347-4353.
34. Tanito M, Itai N, Ohira A, Chihara E. Reduction of posterior pole retinal thickness in glaucoma detected using the Retinal Thickness Analyzer. *Ophthalmology* 2004;111:265-75
35. Sihota R, Sony P, Gupta V, et al. Diagnostic capability of optical coherence tomography in evaluating the degree of glaucomatous retinal nerve fiber damage. *Invest Ophthalmol Vis Sci* 2006; 47:2006-10.
-

Os autores não têm conflitos de interesse a declarar.

Trabalho não publicado cedendo os direitos de autor à Sociedade Portuguesa de Oftalmologia.

CONTACTO

Ana Cabugueira

Serviço de Oftalmologia – Hospitalar Lisboa Central,
Lisboa

Tlm: 964 156 001

e-mail: anacabugueira@hotmail.com