

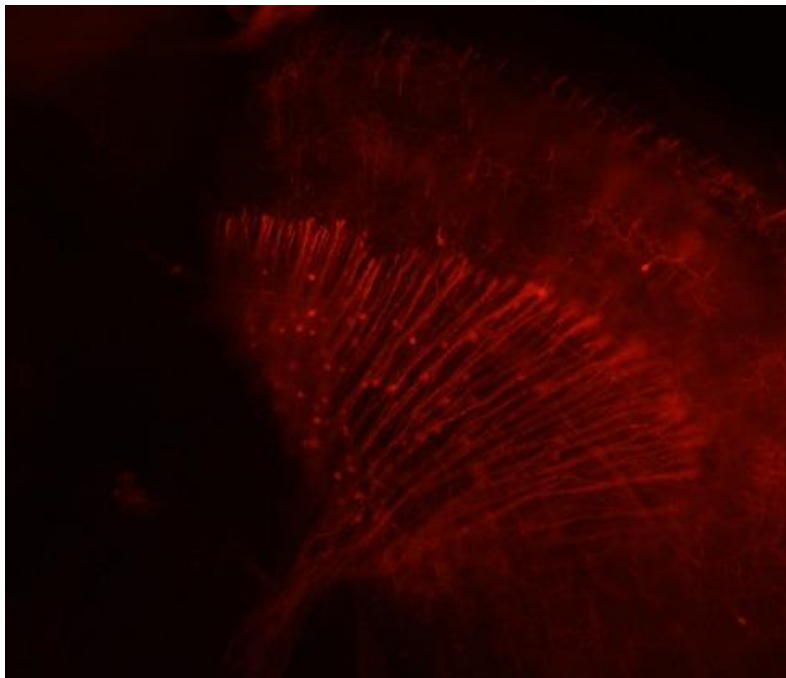


UNIVERSIDADE DA CORUÑA

Facultad de Ciencias  
Departamento de Biología Celular y Molecular  
Área de Biología Celular

Trabajo fin de Grado

Estudio experimental de las conexiones neuronales de los  
núcleos preteccionales en el pez cebra (*Danio rerio*)



Lorena Espiñeira Cotos  
Febrero 2017



UNIVERSIDADE DA CORUÑA

Facultad de Ciencias  
Departamento de Biología Celular y Molecular  
Área de Biología Celular

Estudio experimental de las conexiones  
neuronales de los núcleos pretectales en el pez  
cebra (*Danio rerio*)

Estudo experimental das conexións dos núcleos  
pretectais do peixe ceбра (*Danio rerio*)

Experimental study of the connections of the  
pretectal nuclei in the zebrafish (*Danio rerio*)

Trabajo de fin de Grado presentado por la alumna de Biología Lorena  
Españeira Cotos bajo la dirección de Julián Yañez Sánchez.

Fdo.:

A Coruña, 16 de febrero de 2017





## ÍNDICE.

RESUMEN.....	PÁGINA 2.
INTRODUCCIÓN.....	PÁGINA 3.
1. CARACTERÍSTICAS DEL PEZ CEBRA.....	PÁGINA 3.
2. USO DEL PEZ CEBRA COMO MODELO BIOLÓGICO.....	PÁGINA 4.
3. SISTEMA NERVIOSO CENTRAL EN TELEÓSTEOS.....	PÁGINA 4.
4. LA REGIÓN PRETECTAL DE CIPRÍNIDOS.....	PÁGINA 7.
OBJETIVOS.....	PÁGINA 8.
MATERIAL Y MÉTODOS.....	PÁGINA 9.
RESULTADOS.....	PÁGINA 11.
DISCUSIÓN.....	PÁGINA 16.
CONCLUSIONES.....	PÁGINA 19.
BIBLIOGRAFÍA.....	PÁGINA 20.

## Estudio experimental de las conexiones neuronales de los núcleos preteccionales en el pez cebra (*Danio rerio*)

### Resumen

Como en otros teleosteos, una de las áreas principales del encéfalo que recibe señales de la retina es la región preteccional o pretecho. En el presente trabajo se pretende esclarecer la organización del pretecho en el pez cebra, así como las conexiones de esta región con diferentes zonas del encéfalo mediante el uso de trazadores neuronales (carbocianinas). Mediante el marcaje del lóbulo hipotalámico, el cerebelo, el núcleo del istmo, el cuerpo mamilar, el núcleo lateral de la válvula, la región central del telencéfalo dorsal y el techo óptico se ha podido comprobar la presencia de los núcleos preteccionales superficiales (magnocelular y parvocelular), núcleos posterior, central y paracomisural y la naturaleza de sus conexiones con zonas encefálicas particulares. Finalmente se discute el modelo de integración de las señales visuo-hipotalámicas propuesto para los ciprínidos por Wullimann y Meyer (1990) con el patrón de conexiones descrito en el pez cebra.

## Estudo experimental das conexións neuronais dos núcleos preteccionais no peixe cebra (*Danio rerio*)

### Resumo

Ao igual que noutros teleosteos, unha das áreas principais do encéfalo que recibe sinais da retina é a rexión preteccional ou preteito. No presente traballo preténdese esclarecer a organización do preteito no peixe cebra, así como as conexións desta rexión con diferentes zonas do encéfalo mediante o uso de trazadores neuronais (carbocianinas). Mediante a marcaxe do lóbulo hipotalámico, o cerebelo, o núcleo do istmo, o corpo mamilar, o núcleo lateral da válvula, a rexión central do telencéfalo dorsal e o teito óptico, puidose comprobar a presenza dos núcleos preteccionais superficiais (magnocelular e parvocelular), núcleos posterior, central e paracomisural e a natureza das conexións con estas zonas encefálicas particulares. Finalmente, discútese o modelo de integración das sinais visuo-hipotalámicas proposto para os ciprínidos por Wullimann e Meyer (1990) co patrón de conexións descrito no peixe cebra.

## Experimental study of the connections of the pretectional nuclei in the zebrafish (*Danio rerio*).

### Abstract

As in other teleosts, the pretectional region of the zebrafish is one of the main brain areas that receives signals from the retina. In the present work we intend to clarify the organization of the pretectionum in the zebrafish, as well as the connections of this region with different areas of the brain through the use of neuronal tracers (carbocyanines). The presence of the superficial pretectional nuclei (magnocellular and parvocellular), the posterior, central and paracomisural pretectional nuclei and the nature of their connections with particular brain areas has been demonstrated by the labeling of the hypothalamic lobe, cerebellum, nucleus isthmi, mammillary body, lateral valvular nucleus, central dorsal telencephalon and optic tectum. Finally, the model of integration of the visuo-hypothalamic signals proposed for the cyprinids by Wullimann and Meyer (1990) is discussed in relation to the pattern of connections described in the zebrafish.

## INTRODUCCIÓN.

### 1. CARACTERÍSTICAS PEZ CEBRA.

La clasificación taxonómica (Nelson, 2006) de la especie *Danio rerio*, comúnmente llamada pez cebra podría resumirse de la siguiente manera:

División: Teleosteos.

Clase: Actinopterygii

Orden: Cipriniformes.

Familia: Cyprinidae.

Subfamilia: Rasborinae o Daniorinae.

Género: Danio.

Especie: *Danio rerio* (Hamilton-Buchanan 1822).

La familia *Cyprinidae* comprende más de 3600 especies entre las que también se incluyen la carpa (*Cyprinus carpio*) o el carpín dorado (*Carassius auratus*).

El pez cebra, es un pez de pequeño tamaño (menos de 5 centímetros). Se distingue morfológicamente por presentar 5 franjas uniformes, azuladas y horizontales a cada lado del cuerpo y que se extienden hasta el final de los radios de la aleta caudal (Figura 1). Carecen de línea lateral, las barbillas rostrales se extienden hasta el margen anterior de la órbita y las barbillas maxilares terminan aproximadamente a la mitad del opérculo (Fruese y Pauly, 2011).

En cuanto a la reproducción son ovíparos con fecundación externa y la puesta puede llegar a ser de hasta 300 huevos transparentes con un diámetro de 1 mm aproximadamente (Sardford, 1994).

Presenta dimorfismo sexual: los machos tienen un tono dorado pálido en la parte ventral, mientras que las hembras tienen un color más plateado y el vientre más dilatado.

Proviene de aguas tranquilas del norte de Pakistán, Nepal, Bután, Bangladesh y Myanmar (Moreno, 2013).



Figura 1. Imagen *Danio rerio* (<http://www.uniprot.org/taxonomy/7955>)

## 2. USO DEL PEZ ZEBRA COMO MODELO BIOLÓGICO.

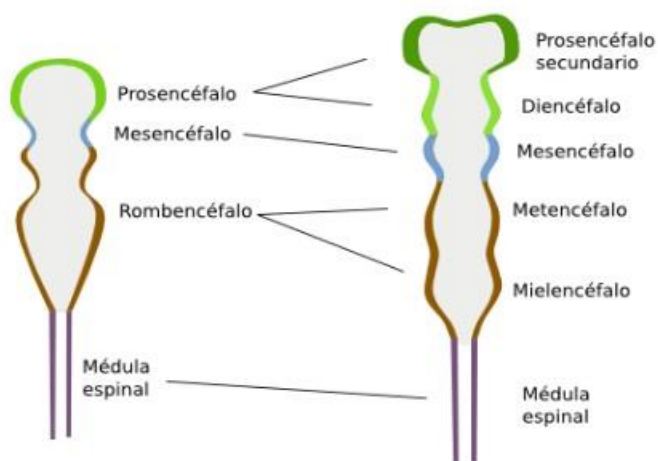
Esta especie es versátil y útil para la neurociencia (Nuñez, 2003) y estudios genéticos y del Sistema Nervioso Central (Kimmel, 1993; Westerfield, 1993), ya que su SNC es accesible. Además, sus características están filogenéticamente conservadas (Schmidt et al., 2013).

Esta especie posee características que hacen que sea un buen organismo modelo, como ser de pequeño tamaño, lo que facilita su cría, por el reducido espacio necesario y la capacidad de controlar la puesta a lo largo de todo el año. Además, es un organismo sencillo de mantener en el laboratorio, pues presenta requerimientos nutricionales básicos. Se mantiene entre 22 y 30°C, un pH alrededor de 7 y dureza del agua entre 5 y 10 dGH. El tiempo de generación es corto y cada hembra pone un gran número de huevos, así, en poco tiempo conseguimos varias generaciones con un crecimiento relativamente rápido. En cuanto al desarrollo también es interesante el hecho de que los huevos son transparentes, de modo que se puede observar el desarrollo embrionario. Además, el embrión se desarrolla rápidamente, por lo que a las 24 horas ya puede observarse un encéfalo rudimentario.

Han sido tantos los estudios que se han realizado sobre el pez cebra que su genoma está secuenciado en su práctica totalidad, facilitando la documentación y los trabajos comparativos. Su interés crece para nuestro estudio ya que, a pesar de la gran cantidad de información que existe sobre el desarrollo neural, no existe mucha información sobre las conexiones neuronales en el adulto.

## 3. SISTEMA NERVIOSO CENTRAL EN TELEÓSTEOS.

La organización del sistema nervioso central sigue el patrón general de los teleósteos, dividiéndose en encéfalo y médula espinal. El sistema nervioso central se origina exclusivamente del ectodermo, que es la hoja más externa de la gástrula. La notocorda envía señales al ectodermo suprayacente que hacen que un grupo de células se diferencien a tejido nervioso (Piccolo et al., 1996). En primer lugar, aparece la placa neural y, a continuación, por el proceso de neurulación, aparece el tubo neural, que se diferenciará en vesículas (Figura 2). Estas tres vesículas son el prosencéfalo, el mesencéfalo y el rombencéfalo, además de la médula espinal, que es la continuación encefálica caudal. A continuación, tendrá lugar una nueva subdivisión de las vesículas que darán lugar a cinco vesículas equivalentes a las zonas del encéfalo maduro: el prosencéfalo secundario, diencéfalo, mesencéfalo, metencéfalo y mielencéfalo.

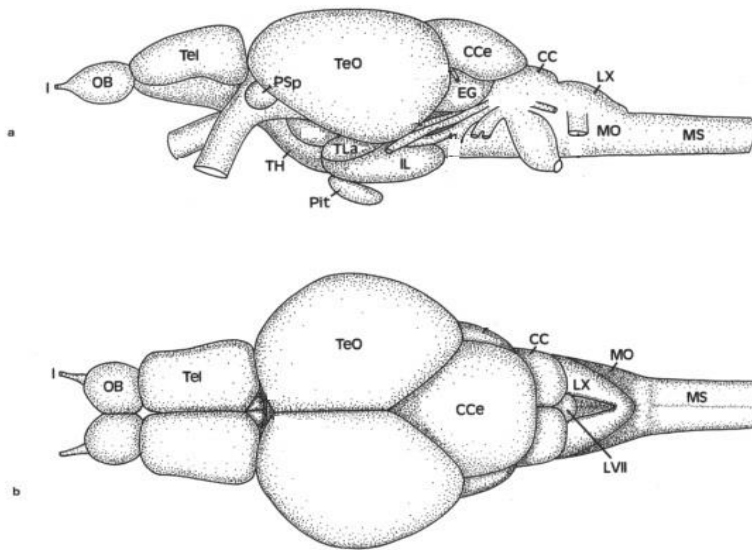


El prosencéfalo secundario dará lugar al telencéfalo en el encéfalo adulto, y que nombraremos así en este trabajo.

**Figura 2. Ilustración en la que se muestran las tres vesículas (izquierda) en las que se divide el tubo neural de vertebrados en su extremo anterior y que, a su vez, se subdividirán para generar las cinco vesículas definitivas (derecha). Imagen tomada de Algara, 2015.**



En el encéfalo adulto de *Danio* (Figura 3) el telencéfalo es la parte más rostral del encéfalo y contiene los bulbos olfatorios. El resto del telencéfalo formado por los lóbulos telencefálicos, comprende dos subdivisiones: el área dorsal y al área ventral. El área ventral está dividida en diferentes núcleos: dorsal, ventral, supracomisural y postcomisural. El área dorsal consta principalmente de cuatro masas de células: el área medial (Dm), el área dorsal (Dd), el área lateral (Dl) y el área posterior (Dp), que rodean a la zona central del telencéfalo dorsal, llamada Dc (Wullimann, et al., 1998).



**Figura 3. Vista lateral (a) y dorsal (b) del encéfalo de un pez cebra adulto; modificado de Wullimann, et al. (1998). OB: bulbo olfatorio; Tel: telencéfalo; Psp: núcleo pretecal superficial parvocelular; TeO: techo óptico; TH: hipotálamo tuberal; TL: toro lateral; Pit: pituitaria; IL: lóbulo hipotalámico; EG: eminencia granularis; CCe: corpus del cerebelo; CC: cresta cerebelar; LX: lóbulo vagal; MO: médula oblongata; MS: médula espinal; LVII: lóbulo facial.**

Tradicionalmente, el diencefalo se subdivide en:

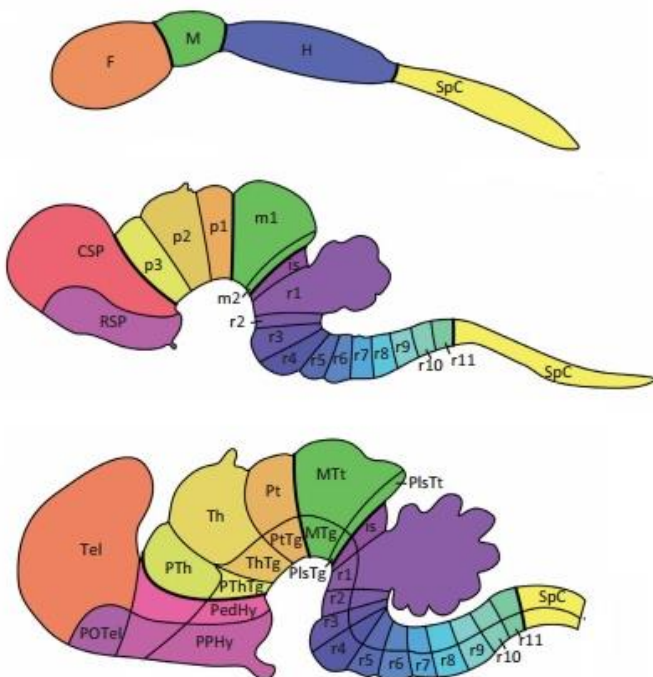
- i. Área preóptica: incluye en ventrículo diencefálico más rostral y puede ser dividida en una serie de núcleos preópticos.
- ii. Epitálamo: consiste en la habénula, la epífisis (órgano pineal) y en el saco dorsal.
- iii. Tálamo dorsal: consta de tres núcleos, uno anterior y dos más caudales, el central y el posterior.
- iv. Tálamo ventral: se localiza ventral al tálamo dorsal y consta de un núcleo intermedio (I), núcleo ventromedial, núcleo ventrolateral y núcleo rostrolateral. Este último no se localiza en todos los teleosteos, pero sí en el pez cebra.
- v. Tubérculo posterior: es más largo que ambos anteriores en el pez cebra. Consta de varios núcleos y además se incluye en él, el cuerpo mamilar y el toro lateral.
- vi. Hipotálamo. Es el área más extensa y ventral de la región diencefálica. Consta de una porción tuberal (anterior y posterior) y dos lóbulos inferiores laterales separados por un surco ventral. Está conectado con la hipófisis por medio del infundíbulo (regulación neuroendocrina).

Según la subdivisión tradicional del encéfalo (ver Wullimann et al., 1998) el pretecho y, por tanto, los núcleos pretecales, estarían formando parte del sinencéfalo, una región de límites imprecisos intermedia entre el mesencéfalo y el diencefalo. Los centros encefálicos intermedios entre el diencefalo y el mesencéfalo que se incluirían en el sinencéfalo serían el fascículo longitudinal

medial, el pretecho periventricular y el núcleo paracomisural. Kuhlenbeck (1939, 1973 y 1977) ya había localizado el área pretectal en el borde diencefálico-mesencefálico. De la vesícula mesencefálica se desarrollará solamente el mesencefalo, en el que cabe destacar dorsalmente el techo óptico, y, centralmente, el toro semicircular y el tegmento mesencefálico que interviene en funciones motoras. El metencefalo está constituido casi en su práctica totalidad por el cerebelo. Se considera que el rombencefalo sería una parte primitiva del encéfalo, y presenta numerosas similitudes entre diferentes grupos filogenéticos. Se ha desarrollado tempranamente sin presentar cambios sustanciales a lo largo de la evolución, hecho que puede deberse a que está implicado en funciones básicas para la supervivencia. El rombencefalo está formado por los núcleos de los nervios craneales V (trigémico), VI (abducente), VII (facial), VIII (octavo), IX (glossofaríngeo) y X (vago), además de por la médula oblongata. El mesencefalo y el rombencefalo forman lo que también se denomina tradicionalmente como tronco encefálico (Nieuwenhuys, 2009).

Puelles y Rubenstein (1993) han actualizado un modelo de segmentación embriológica llamado el modelo neuromérico de organización encefálica (Figura 4) que es distinto al modelo columnar en el que se basa la nomenclatura tradicional de las partes del encéfalo descrita anteriormente. Anatómicamente, durante la ontogenia, el tubo neural se dividiría en segmentos transversales transitorios, los neurómeros. El modelo neuromérico sugiere que existen 8 neurómeros para el rombencefalo (rombómeros), uno para el mesencefalo (llamado mesómero) y seis para el prosencefalo (prosómeros). Sin embargo, existe cierta controversia acerca del número de prosómeros en la región más rostral del prosencefalo, pudiéndose encontrar diferentes divisiones según el autor. Partiendo de este modelo se han realizado diferentes estudios que mediante el uso de marcadores de expresión

génica define diferencialmente los neurómeros durante la embriogénesis como base para determinar los centros derivados de éstos segmentos en el encéfalo adulto y sus posibles migraciones desde las zonas progenitoras (Puelles et al., 2013). Con estos estudios se ha podido constatar además que el control genómico de la morfogénesis neuronal es muy conservado y por tanto este modelo es extensivo a todos los vertebrados.



**Figura 4. Esquema que representa las divisiones del primordio neuronal a lo largo del desarrollo del encéfalo de ratón (de Puelles et al. 2013). F: prosencefalo; M:**

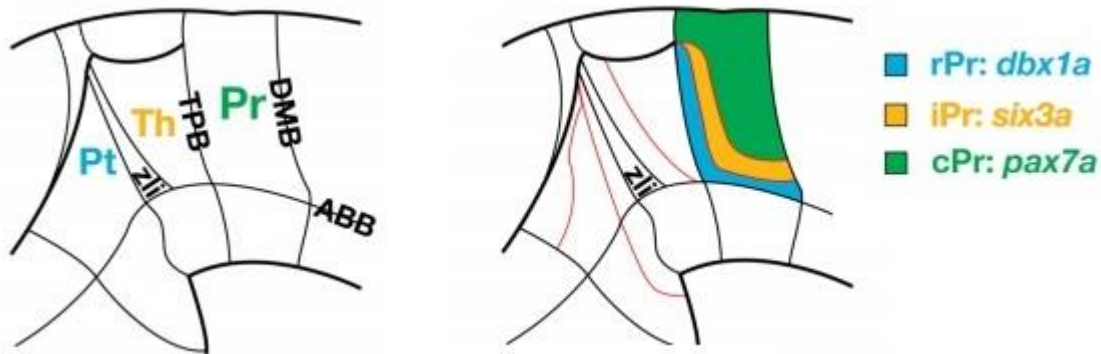
**mesencefalo; H: rombencefalo; SpC: médula espinal; SP: prosencefalo secundario; D: diencefalo; RSP: prosencefalo secundario rostral; CSP: prosencefalo secundario caudal; p1, p2 y p3: prosómeros 1, 2 y 3; m1 y m2: mesómeros 1 y 2; is: itsmo; de r1 a r11: rombómeros del 1 al 11; POTel: telencefalo preóptico; Thy: hipotálamo terminal; PedHy: hipotálamo peduncular; Pt: pretecho; Th: tálamo;**

**PTh: pretálamo. PThTg: tegmento pretalámico; ThTg: tegmento talámico; PtTg: tegmento pretectal; MTg: tegmento mesencefálico; MTt: techo principal; PlsTt: techo preístmico.**

En lo que a este trabajo respecta, interesa el hecho de que Puelles et al. (2013) establecen que el pretecho, el tálamo y el pretálamo surgen de los prosómeros p1, p2 y p3 respectivamente, ratificando el modelo original de Puelles y Rubenstein (2003), formalizando así que el pretecho proviene de la vesícula prosencefálica. El carácter diencefálico del pretecho se demostró en el pollo mediante expresión de genes *Pax* (Ferran et al., 2007) y en *Xenopus* (Bachy et al., 2001). El estudio de la expresión de numerosos genes y proteínas (factores de transcripción,...) han identificado también la existencia de tres subdivisiones dentro del pretecho en diferentes vertebrados: *Xenopus* (Morona et al., 2011), pollo (Ferran et al., 2007), ratón (Ferran et al., 2008) o codorniz (Merchan et al., 2011) lo que sugiere que este modelo de desarrollo y organización encefálica y pretectal está conservada a lo largo de la evolución

#### 4. LA REGIÓN PRETECTAL DE LOS CIPRÍNIDOS.

En el pez cebra en particular, Lauter et al. (2013) realizaron un estudio de los prosómeros de la región caudal también denominada prosencéfalo secundario y realizaron un análisis de las posibles subdivisiones intraprosoméricas de los prosómeros p1, p2 y p3, estableciendo que cada uno de estos prosómeros presenta subdivisiones equivalentes a las observadas en todas las especies. En concreto, en el pretecho (prosómero p1) han establecido tres regiones: una parte rostral, una parte intermedia y una parte caudal (Figura 5).



**Figura 5. Dibujo esquemático de la vista lateral del prosencéfalo caudal embrionario del pez zebra tomado de Lauter et al. (2013) en el que se muestran a la izquierda sus diferentes divisiones prosoméricas: Pr (pretecho, equivale a p1), Th (tálamo, equivale a p2) y Pt (pretálamo, equivale a p3). A la derecha se representan las subdivisiones del pretecho en *Danio*: en azul la división rostral (rPr) identificada con la expresión de *dbx1a*; en amarillo la división intermedia (iPr) identificada gracias a la expresión de *six3a*; en verde la parte caudal (cPr) identificada con la expresión del *pax7a*.**

Como ya se ha mencionado, el pretecho está localizado en la región del diencefalo caudal que limita con el mesencefalo.

En cuanto a la descripción de la zona pretectal en adultos de ciprínidos (carpín dorado, carpa), se ha subdividido el pretecho en una región periventricular, una central y una superficial (Wullimann et al., 1996). El pretecho superficial está atravesado por el tracto óptico e incluye a los núcleos pretectal parvocelular (PSP) y magnocelular (PSM). Caudalmente al PSM se encontraría el núcleo pretectal posterior (PO), y dorsalmente a ambos en el pez zebra, el núcleo pretectal central (CPN). Un núcleo pretectal accesorio (APN) se localizaría dorsolateralmente al PO. Otros dos núcleos identificados son el núcleo óptico accesorio dorsal (DAO), ventral a PSM y PO, y el núcleo accesorio ventral (VAO), ocupando una posición más ventromedial. Wullimann y Meyer (1990) reconocen además un pretecho periventricular, que está localizado alrededor del fascículo retroflexo. En ciprínidos, a diferencia de percomorfos, el núcleo cortical está ausente.

En cuanto a las conexiones del pretecho en ciprínidos la información previa que encontramos es escasa y poco actualizada. Wullimann y Meyer (1990) analizaron las conexiones visuales colinérgicas desde la retina hasta el hipotálamo en teleósteos y establecieron que los núcleos pretectales superficiales y el núcleo pretectal posterior serían centros nerviosos de relevo de información entre la retina y los lóbulos hipotalámicos. El núcleo pretectal superficial magnocelular envía señales al cuerpo mamilar y el núcleo lateral de la válvula (Ito & Yoshimoto, 1990; Northcutt y Bradford, 1984; Yoshimoto y Ito, 1993). El pretectal posterior envía señales al lóbulo hipotalámico inferior y ambos pretectales superficiales (el parvicelular y el magnocelular) reciben información del techo óptico. En otros peces, como *Lepomis*, se sabe que el núcleo central pretectal envía señales al cerebelo y al techo óptico (Wullimann y Northcutt, 1988; Northcutt, 1982; Striedter y Northcutt, 1986).

El análisis de las conexiones neuronales de los núcleos pretectales en diferentes grupos de peces condujo a la elaboración de una propuesta de integración de las proyecciones visuo-hipotalámicas (Wullimann y Meyer, 1990; Wullimann et al., 1991). Esta hipótesis propone la existencia de 3 patrones de organización pretectal: el primitivo, que se encuentra en la mayoría de las especies y presenta un patrón de complejidad intermedio; el complejo, característico de peces percomorfos y el simple, encontrado en ciprínidos. En estos tres modelos, el patrón de núcleos pretectales varía ligeramente, así como las conexiones de los núcleos con el resto del encéfalo.

En el pez zebra, apenas existen datos experimentales de las conexiones correspondientes a los núcleos pretectales identificados por criterios citoarquitectónicos a partir de tinciones generales (Wullimann et al., 1998).

## **OBJETIVOS.**

Los objetivos propuestos en este trabajo son,

1. Conocer la organización de los diferentes núcleos pretectales en el adulto de pez zebra a partir de experimentos de marcaje con trazadores neuronales.
2. Determinar las conexiones de los núcleos pretectales del pez zebra con diferentes regiones encefálicas: cerebelo, hipotálamo, núcleo del istmo, zona central del área dorsal del telencéfalo, núcleo lateral de la válvula, techo óptico y cuerpo mamilar.

## MATERIAL Y MÉTODOS.

Para este trabajo de investigación utilizamos individuos hembras y machos de *Danio rerio* sin discriminación cuya longitud total media ha sido 37 mm.

Cada individuo se ha anestesiado antes de proceder a la fijación del tejido, que se ha realizado por perfusión con paraformaldehído.

- Anestesia: el anestésico utilizado es el ethy-3-aminobenzoate metanosulfonate salt (MS222), en una concentración de aproximadamente 0,1 mg/ml.
- Fijación: el fijador elegido es paraformaldehído al 4% en tampón fosfato 0,1 M y pH=7,4, y se realiza mediante perfusión. Se inyecta paraformaldehído desde el ventrículo y se hace una pequeña incisión en la aurícula, así se rompe el circuito cerrado y la sangre y el exceso de fijador sale al exterior después de recorrer todos los vasos, así éstos quedan libres de glóbulos rojos y el fijador llega mejor a todos los tejidos. Si es posible intentamos introducir el fijador por el cono aórtico, para que se asegure que llega a la zona deseada (el encéfalo). Las soluciones se realiza siguiendo los protocolos generales (Kiernan, 1999) y el pH se ajusta en un pHmetro.

Tras la perfusión se extraen los encéfalos del cráneo y se mantienen en el mismo fijador frío (4°C) para que se optimice el fijado hasta el momento de su uso en el experimento de marcaje.

El marcaje se realiza *in toto* en el encéfalo extraído del cráneo y en las zonas elegidas para el estudio. Los marcadores utilizados son DiI y DiO, que se utilizarán casi en todos los casos de estudio a la vez, es decir, como marcaje doble.

Individuo	Tamaño (mm)	Marcaje DiI	Marcaje DiO
ZB1.1	39	NI	NI
ZB1.2	37	LH	CB
ZB1.3	38	CB	LH
ZB2.1	37	CB	LH
ZB2.2	36	TO	LH
ZB2.3	35	Dc	LH
ZB3	37	CM	NLV

**Tabla 1. Relación en la que se indican los individuos empleados en los experimentos realizados así como la región marcada y el trazador empleado. Abreviaturas: CB: cerebelo; CM: cuerpo mamilar; Dc: zona central del telencéfalo dorsal; LH: lóbulo hipotalámico; NI: núcleo del istmo; NLV: núcleo lateral de la válvula; TO: techo óptico**

El DiI (1,1'- dioctadecil 3,3,3',3' – tetrametilindo perclorato de carbocianina) y el DiO (3,3'- dioctadeciloxaperclorato de carbocianina) son trazadores lipofílicos que pertenecen a una familia de colorantes fluorescentes cuyo elemento común es la carbocianina. Su carácter lipofílico y su estructura química facilitan su inserción en la fracción lipídica de la membrana plasmática, donde difunde libremente. Se emplean como trazadores tanto retrógrados (desde los axones y dendritas al soma) como anterógrados (desde el soma hasta las terminaciones celulares) y se emplean como marcadores en tejidos que han sido fijados con aldehídos. Al ser una fijación *post mortem* implica que podemos

acceder a lugares que *in vivo* no sería posible. Los cristales deben ser muy pequeños para minimizar el área de difusión del trazador. Los espectros de excitación y emisión de ambos trazadores están separados, presentando dos colores diferentes. El DiI tiene su máximo de absorción a 549 nm y su máximo de emisión a 565 nm presentando color rojo anaranjado y el DiO presenta un máximo de absorción a 484 y un máximo de emisión a 500 nm, dando un color verdoso (Haugland, 2008). Los marcajes se hacen directamente con el encéfalo intacto en las zonas accesibles como el cerebelo y el lóbulo hipotalámico. En zonas menos accesibles por ser internas como Dc, el cuerpo mamilar, el núcleo lateral de la válvula o el núcleo del istmo necesitamos hacer secciones con un vibratomo hasta la región donde se implantará el cristal, ayudándonos de un microscopio óptico para orientarnos hasta alcanzar a la zona de interés en la que se implantará el cristal. Los marcajes son siempre unilaterales (Tabla 1).

Para el marcaje de Dc que está en el telencéfalo empezaremos el seccionado por la parte rostral. La distancia entre Dc y los pretectales es reducida, por lo que no necesitaremos muchos días de incubación. Para el marcaje del núcleo del istmo, del cuerpo mamilar y del núcleo lateral de la válvula comenzaremos el seccionado por la parte caudal, ya que nuestro objetivo es examinar la zona pretectal localizados anteriormente a éstos.

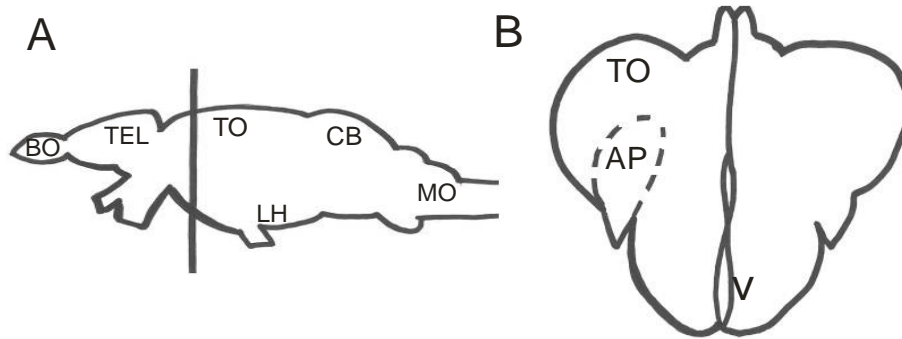
Una vez marcados, se procede a la inclusión del encéfalo en agarosa al 3% en el tampón fosfato utilizado anteriormente (0,1 M y pH 7,4). Si el encéfalo no se incluye completamente se debe poner una gota de agar encima del cristal, para que el cristal no se desplace y/o difunda a regiones adyacentes, pudiendo dar interferencias en el marcaje. Se deja incubando el encéfalo marcado sumergido en paraformaldehído durante 5 ó 6 días en una estufa a 37°C para asegurarnos que el trazador difunda desde la región marcada hasta la región pretectal.

Una vez transcurridos los días de incubación seccionamos el encéfalo en el vibratomo. Se realizaron secciones de 70 micras, ya que es el menor grosor que pudo obtenerse en el vibratomo utilizado y que permite una observación aceptable al microscopio de fluorescencia. Las secciones se montaron con glicerina en tampón PB en proporción 1:1 sobre portaobjetos gelatinizados.

Por último, se observan al microscopio de fluorescencia: se elige modo manual y el tamaño de foto 1360x1024 en formato JPEG. Utilizamos el cubo de filtros: W2A, B2A, FITC (isotiocinato de fluoresceína; rango de excitación entre 482 y 535 y de emisión entre 536 y 540), Tx Red (rojo Texas; rango de excitación entre 562 y 640 y de emisión entre 624 y 640), GFP /OS RED (proteína fluorescente verde/proteína fluorescente roja) y F-T (fluoresceína/rojo Texas). Los dos últimos filtros mencionados son dobles, con lo que se nos permite ver al mismo tiempo el DiI y el DiO en los marcajes dobles. El Tx Red es específico para color rojo (nos proporcionará imágenes del DiI) y con el FITC veremos el color verde del DiO. Los filtros W2A y B2A son filtros de amplio rango de excitación. El fotografiado de las secciones se lleva a cabo con una cámara digital DP-71 Olympus incorporada al microscopio de fluorescencia y las imágenes son digitalizadas y guardadas mediante el software *Olympus DP Controller*. Las imágenes que se presentan fueron en su mayor parte convertidas a escala de gris, invertidas, contrastadas el programa Corel®PhotoPaint y posteriormente editadas con el programa *Corel®Draw*.

## RESULTADOS.

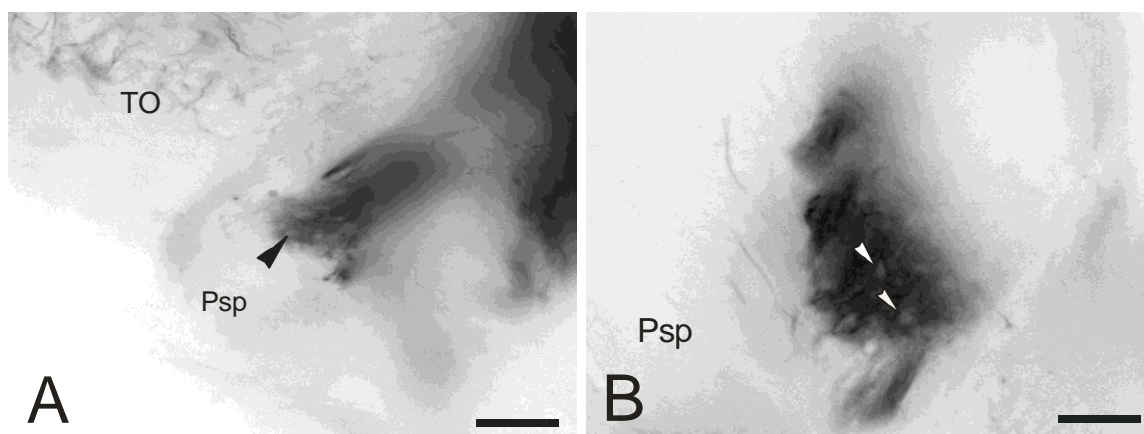
Los experimentos de marcaje de las diferentes regiones analizadas revelaron numerosas proyecciones en las que el trazador se despalaza tanto anterógradamente (hacia las terminaciones axónicas) como retrógradamente (de las terminaciones a los cuerpos celulares). Debido a que estamos interesados únicamente en las conexiones de otras regiones encefálicas con el pretecho y los núcleos que se incluyen en él, tanto los resultados que se exponen como las imágenes presentadas en esta sección pertenecen a esta zona diencefálica (Fig. 6) en particular.



**Figura 6.** Dibujo de vista lateral del encéfalo de pez cebra (A) y de la sección transversal (B) al nivel indicado en A con una línea vertical, indicando la posición en la que se encuentra el área pretectal. Abreviaturas: AP: área pretectal; BO: bulbo olfativo; CB: cerebelo; LH: lóbulo hipotalámico; MO: médula oblongata; TEL: telencéfalo; TO: techo óptico.

### APLICACIÓN DE CARBOCIANINA EN EL TECHO ÓPTICO

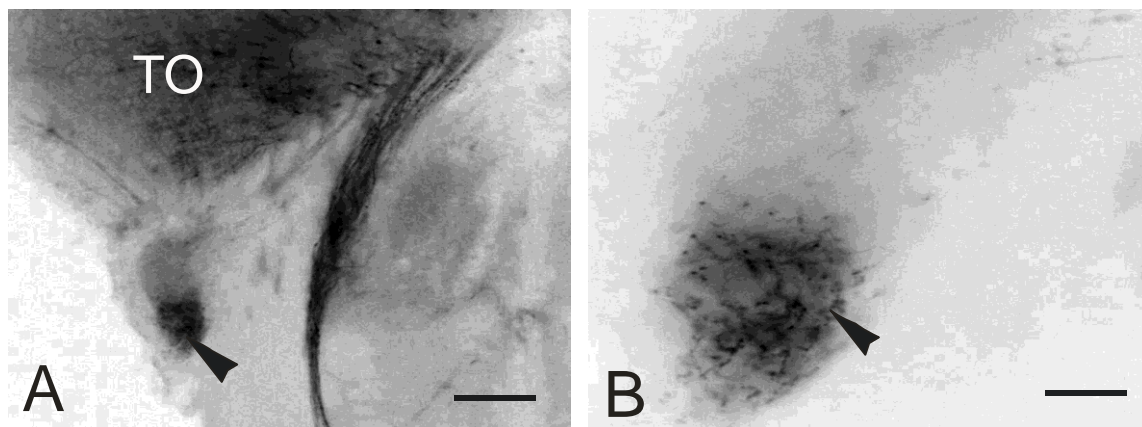
Debido a que el techo óptico es una estructura de tamaño considerable respecto al tamaño total del encéfalo, debemos precisar que los cristales del marcador de carbocianina han sido aplicados en la parte más dorsal del techo óptico. Este hecho podría influir en el patrón total de conexiones, pudiendo subestimarse conexiones de regiones no marcadas. Tras la aplicación de carbocianina (DiI) en el techo óptico en la región pretectal encontramos que el núcleo superficial magnocelular (PSm) está innervado por fibras marcadas anterógradamente (Fig.7A,B). Sin embargo, no se observan células retrógradamente marcadas en el núcleo (Fig. 7B), por tanto, la conexión es unidireccional.



**Figura 7.** Fibras anterógradamente marcadas en PSm (A y B) tras aplicación de carbocianinas en la región dorsal del techo óptico. Se pueden observar las grandes células características del PSm (puntas de flecha) sin marcar (B). Barras de escala: 100  $\mu$ m (A); 20  $\mu$ m (B). Abreviaturas: TO: techo óptico; PSp: núcleo pretectal superficial parvicelular.

#### APLICACIÓN DE CARBOCIANINA EN EL NÚCLEO DEL ISTMO

El núcleo del istmo es un centro visual que se encuentra como su nombre indica en la región istmal. Con la aplicación de carbocianinas en el núcleo del istmo hemos podido revelar una vía aferente entre éste y el núcleo superficial parvocelular (PSp). Encontramos marcadas fibras (Fig. 8A,B) que no ocupan PSp en su totalidad. Esto nos puede llevar a pensar que en estas secciones más rostrales no se trata de PSp, sino del tracto óptico ventrolateral (VOT). No descartamos, sin embargo, que los núcleos pretectales puedan estar regionalizados y sea eso lo que se está mostrando, es decir, en esta sección se mostraría que sólo la región ventral del PSp estaría conectada con el núcleo del istmo.



**Figura 8.** Secciones transversales del area pretectal de Danio mostrando el núcleo superficial parvocelular mostrando fibras (punta de flecha) anterógradamente marcadas (A) y un detalle del mismo núcleo (B) tras aplicación de carbocianinas en el núcleo del istmo. Barra de escala: 100  $\mu$ m (A); 20  $\mu$ m (B). Abreviaturas: TO: techo óptico.

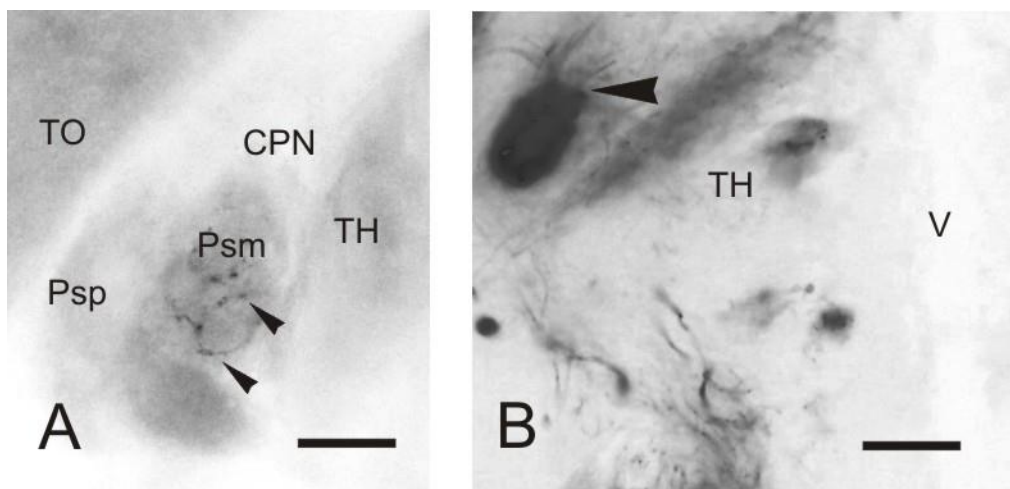


## APLICACIÓN DE CARBOCIANINA EN EL ÁREA CENTRAL DEL TELENCEFALO DORSAL

Cuando marcamos el área central del telencéfalo dorsal (Dc), una región descrita como de integración visual y además región de paso de vías telencefálicas ascendentes y descendentes de otras regiones del telencéfalo dorsal o palio con el resto del encéfalo no encontramos ningún elemento marcado en la región de los núcleos pretectales.

## APLICACIÓN DE CARBOCIANINA EN EL HIPOTÁLAMO

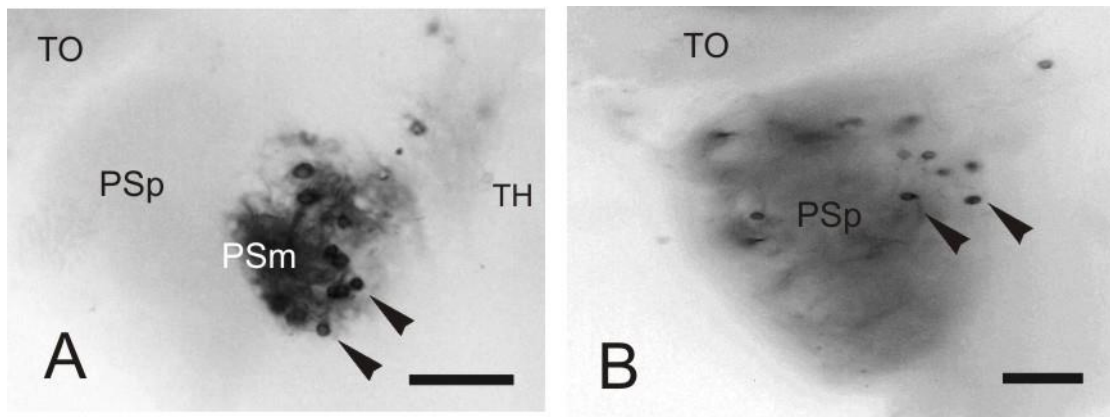
Los resultados obtenidos tras el marcaje lateral con carbocianinas del lóbulo del hipotálamo mostraron conexiones con el PSm y PO. En cuanto a PSm (Fig. 9A), el marcaje es anterógrado, sólo se observan fibras marcadas, mientras que en el marcaje en el PO es retrógrado ya que se observan células marcadas (Fig. 9B). Éstas células se encuentran rodeando al tracto pretectomamilar, que se marca intensamente, ya que esta vía procedente del hipotálamo pudo haber tomado parte del trazador desde las terminaciones en el cuerpo mamilar ubicado en la región dorsomedial del lóbulo hipotalámico. La elevada intensidad de la señal fluorescente del tracto nos dificulta la posibilidad de observar y fotografiar el PO con más detalle.



**Figura 9. A, Fibras marcadas en el núcleo superficial magnocelular (puntas de flecha) y B, células marcadas en el núcleo posterior (punta de flecha) tras la aplicación de carbocianinas en el hipotálamo. Barras de escala: 20  $\mu$ m. Abreviaturas: CPN: núcleo pretectal central; PSm: núcleo superficial magnocelular; PSp: núcleo superficial parvocelular; TH: tálamo; TO: techo óptico; V: ventrículo diencefálico.**

## APLICACIÓN DE CARBOCIANINA EN EL CUERPO MAMILAR

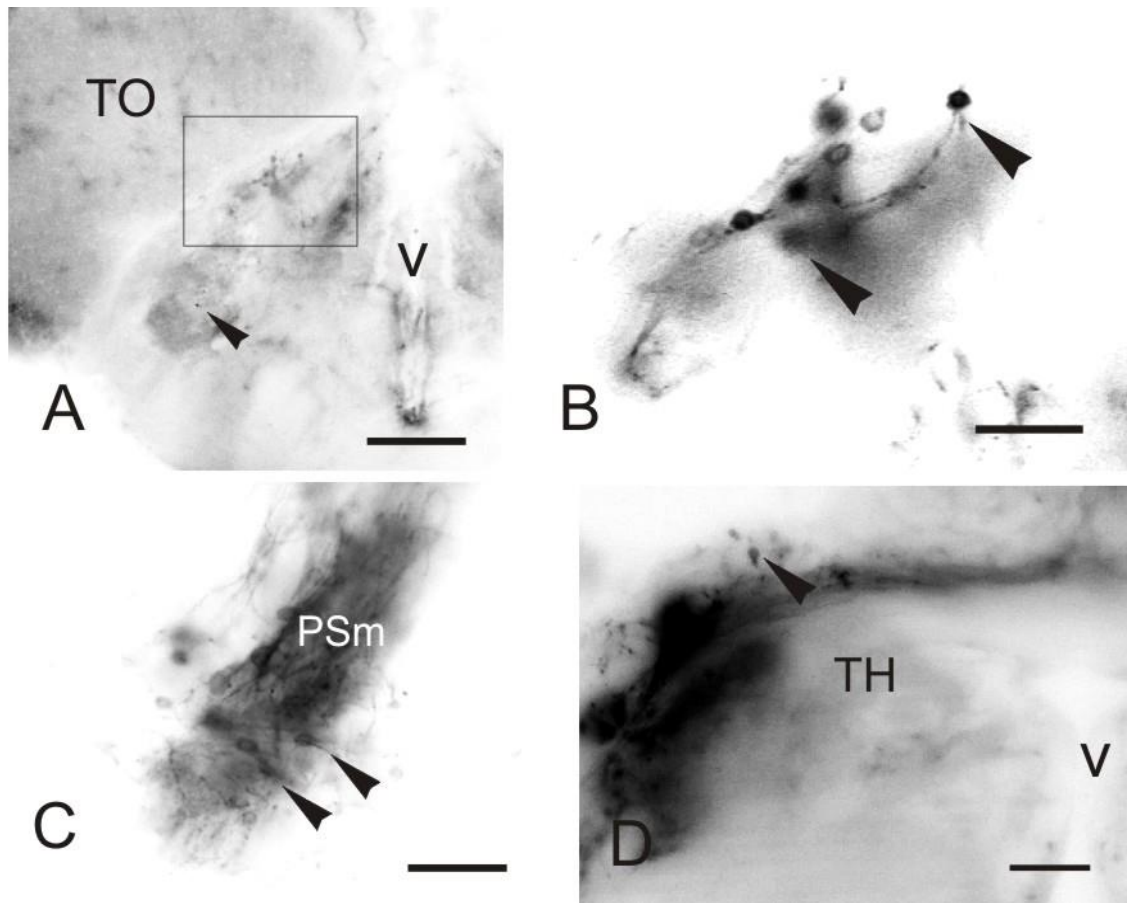
Los cuerpos mamilares son dos pequeñas protuberancias mediales de los lóbulos hipotalámicos. El marcaje con DiI en el cuerpo mamilar nos muestra células retrógradamente marcadas en la región pretectal superficial ipsilateral al marcaje (Fig.10A). Las células de gran tamaño que lo caracterizan indican que se trataría del PSm. También se aprecia la presencia de células en PSp, de menor tamaño (Fig. 10B) y localizado rostral y lateralmente al anterior.



**Figura 10.** Secciones transversales del area pretectal de *Danio rerio* mostrando células retrógradamente marcadas (puntas de flecha) en el núcleo pretectal superficial magnocelular (PSm) (A) y parvocelular (PSP) en su porción rostral (B) tras la aplicación de DiI en el cuerpo mamilar. Barra de escala: 20  $\mu$ m. Abreviaturas: PSm: núcleo pretectal superficial magnocelular; PSP: núcleo pretectal superficial parvocelular; TH: tálamo; TO: techo óptico.

#### APLICACIÓN DE CARBOCIANINA EN EL CEREBELO

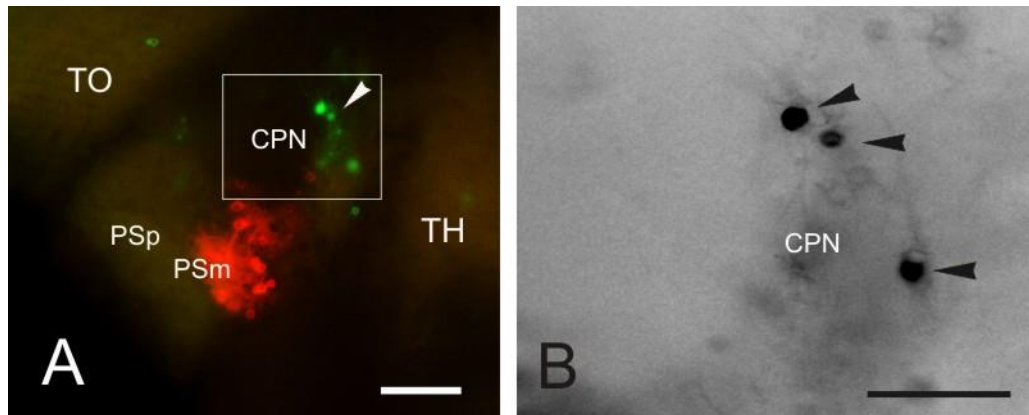
Como el cuerpo del cerebelo es una estructura relativamente voluminosa en el encéfalo de los teleosteos, aplicamos el trazador en varias zonas del mismo hemisferio para maximizar las posibles conexiones entre éste y el área pretectal, independientemente de las posibles subdivisiones del corpus. Cuando aplicamos DiI al cerebelo aparecen elementos marcados en el núcleo pretectal central (CPN) (Fig. 11A, B) y núcleo óptico accesorio dorsal (DAO) (punta de flecha Fig. 11A) presentando células retrógradamente marcadas (este último núcleo marcado con menor intensidad). También se observa una conexión entre el cerebelo y el núcleo superficial magnocelular (PSm), pudiendo encontrar grandes células retrógradamente marcadas (Fig. 11C). Asimismo, se ha observado también células retrógradamente marcadas en los núcleos paracomisurales (Fig 11D) que, como su nombre indica, se localizan próximos a la comisura posterior y dorsalmente a los demás núcleos pretectales.



**Figura 11.** Secciones transversales del diencefalo del pez cebra mostrando células retrógradamente marcadas (puntas de flecha) en el área pretectal tras aplicar DiI en el cuerpo del cerebelo. A-B, vista general (A) y detalle (B) del núcleo pretectal central (CPN) marcado. La punta de flecha en A señala el núcleo óptico accesorio dorsal (DAO). C, células marcadas del núcleo pretectal superficial magnocelular (PSm). D, Células en el núcleo paracomisural. Barras de escala: 200  $\mu\text{m}$  (A); 100  $\mu\text{m}$  (B); 20  $\mu\text{m}$  (C y D). Abreviaturas: TH: tálamo; TO: techo óptico; PSm: núcleo pretectal superficial magnocelular; V: ventrículo diencefálico.

#### APLICACIÓN DE CARBOCIANINA EN EL NÚCLEO LATERAL DE LA VÁLVULA

Al marcar el núcleo lateral de la válvula con la carbocianina DiO (color verde), se nos pone de manifiesto la conexión entre éste y el núcleo pretectal central (Fig. 12A). Se observan en este núcleo células retrógradamente marcadas (Fig. 12B).



**Figura 12.** A, Sección transversal de la región pretectal del pez cebra mostrando el núcleo pretectal central (CPN) en color verde y su detalle (B) con células marcadas (puntas de flecha), tras la aplicación de carbocianinas en el núcleo lateral de la válvula. Las células retrógradamente marcadas en el PSm, (en rojo en A) corresponden al marcaje del lóbulo hipotalámico. Barra de escala: 100  $\mu\text{m}$  (A); 20  $\mu\text{m}$  (B). Abreviaturas: CPN: núcleo central pretectal; PSp: núcleo pretectal superficial parvocelular; PSm: núcleo pretectal superficial magnocelular; TH: tálamo; TO: techo óptico.

## DISCUSIÓN.

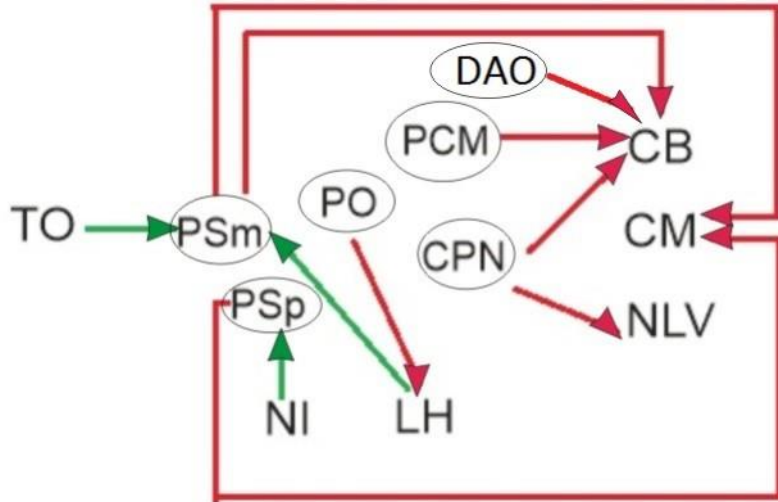
Antes de analizar los resultados derivados de este trabajo debemos mencionar que la técnica utilizada ha resultado adecuada, tanto por las carbocianinas utilizadas, que han difundido correctamente, como en los marcajes realizados, que han sido precisos a pesar de la dificultad de algunos de ellos por ser estructuras internas y de pequeño tamaño. Cabe puntualizar que la intensidad de fluorescencia emitida por el DiI es mayor que la emitida por el DiO y su difusión por las membranas es más rápida, obteniendo con el DiI mejores resultados para los experimentos que precisaban de periodos de incubación más largos por estar dichas estructuras relativamente alejadas del área pretectal. El DiO contaba además con la limitación de la disminución de intensidad de emisión cuanto mayor fuera el tiempo de transporte, llegándose a perder a los 6-7 días de incubación; por lo tanto el DiO es eficiente como trazador neuronal en caso de trayectos cortos o de estructuras relativamente próximas.

Las regiones particulares de marcaje seleccionadas para intentar localizar los núcleos pretectales y estudiar sus conexiones (techo óptico, núcleo del istmo, área central del telencéfalo dorsal, lóbulo hipotalámico, cuerpo mamilar, cerebelo y núcleo lateral de la válvula) han sido escogidas por la existencia de precedentes relativos a las conexiones del área pretectal descritos de bibliografía anterior así como de la experiencia previa en el laboratorio en este sistema de integración en salmónidos (ver Folgueira et al., 2008). Así, hemos podido visualizar la existencia y organización de los siguientes núcleos pretectales: el núcleo pretectal superficial magnocelular (PSm), el núcleo pretectal superficial parvocelular (PSp), el núcleo pretectal central (CPN), el núcleo pretectal posterior (PO), el núcleo paracomisural (PCM) y el núcleo óptico accesorio dorsal (DAO). Sin embargo, en este trabajo no hemos observado algunas de las conexiones con alguno de los núcleos descritos en el área pretectal de *Danio*, como sería el caso del núcleo pretectal accesorio o APN (Wullimann y Meyer, 1990), o descritas en otras especies como el núcleo óptico accesorio ventral (VAO) (Wullimann, 1998). Esto puede deberse probablemente a que bien no se han marcado apropiadamente los orígenes

de inervación o dianas de dichos núcleos pretectales o bien a la ausencia real de estos centros en el pez cebra. Respecto al APN, no hay datos previos de inervación de éste núcleo descrito únicamente en el pretecho de *Danio*, ni de sus posibles núcleos homólogos descritos en otras especies próximas de ciprínidos o de otros teleósteos. Se tendrían que realizar marcajes directamente en esta región pretectal y/o en otras zonas del encéfalo para intentar localizar sus conexiones neurales. Otra posibilidad, como posiblemente sea el caso del núcleo óptico accesorio ventral, es que no se hayan marcado intensamente en nuestro experimento debido a su pequeño tamaño o por sus reducidas conexiones. Es aconsejable la repetición de experimentos de marcaje para determinar el origen de esta diferencia con otras especies de teleósteos.

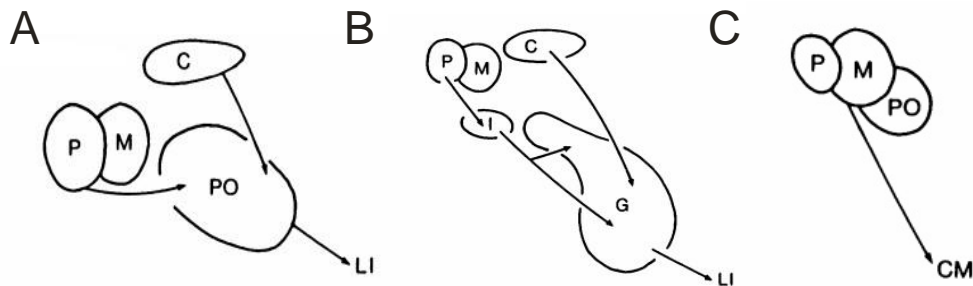
En cuanto a las conexiones, esquematizadas en la Figura 13, se han podido observar en el pez cebra algunas de las conexiones ya descritas anteriormente en otras especies de teleósteos. Por otra parte, en este estudio también se han encontrado conexiones que no han sido descritas previamente en la bibliografía existente. Las vías eferentes ya establecidas en otras especies de teleósteos que se han podido confirmar son las conexiones del núcleo pretectal superficial magnocelular (PSm) con el cuerpo mamilar presentes también en otros ciprínidos (Northcutt y Bradford, 1984; Ito y Yoshimoto, 1990; Yoshimoto y Ito, 1993) y la del núcleo pretectal posterior (PO) con el lóbulo hipotalámico (Wullimann, 1990). En cuanto a las vías aferentes, no hemos podido observar que PSp reciba axones del techo óptico. Sin embargo, sí se ha observado la conexión del techo óptico con PSm, Esto puede deberse, de nuevo, a problemas metodológicos ya que el marcaje del techo óptico no se realizó en toda su extensión, por lo que consideramos recomendable realizar más experimentos de marcaje para confirmar este extremo. También se ha podido comprobar que el envío de información del núcleo pretectal central hacia el cerebelo descrita en *Lepomis* (Northcutt, 1982; Striedter y Northcutt, 1986; Wullimann y Northcutt, 1988) se encuentra también en *Danio rerio*.

En este estudio hemos observado además conexiones aferentes y eferentes sin referencias bibliográficas previas en el pez cebra. En cuanto a las vías eferentes, encontramos una proyección desde el PSm y de los núcleos pretectales paracomisurales y del núcleo óptico dorsal al cerebelo, así como desde PSp al cuerpo mamilar. Las vías aferentes encontradas proceden del lóbulo hipotalámico hacia PSm y desde el núcleo del istmo hacia PSp. En estos dos últimos casos debemos hacer sendas puntualizaciones: en el envío de señales de LH al PSm debemos tener en cuenta que al marcar el lóbulo hipotalámico puede haber difundido cierta cantidad del marcador desde el punto de inserción del cristal de trazador en el LH hacia el cuerpo mamilar. La conexión PSm-cuerpo mamilar fue anteriormente descrita ya por Wullimann y confirmada también para el pez cebra en este estudio. En cuanto al envío de información del núcleo del istmo hacia PSp, hemos observado que se marca sólo la parte inferior del núcleo, por lo que cabe la posibilidad que no estemos hablando de PSp sino del tracto óptico ventrolateral que discurre muy próximo al núcleo o también puede ser que los núcleos pretectales puedan ser también entidades regionalizadas. Con los datos actuales, en este trabajo hemos considerado que se trataría de este último caso, es decir, que sería una subregión de PSp la que tanto por su localización como por el aspecto de las fibras marcadas, representaría más bien una diana de los axones provenientes del núcleo del istmo. Como ya se ha indicado anteriormente, sería recomendable contar con nuevos experimentos de este marcaje desde el núcleo del istmo para asegurar de que no se trata de un artefacto derivado de una aplicación incorrecta del trazador.



**Figura 13.** Esquema que representa y resume las conexiones encontradas en este experimento. Las líneas de color verde representan vías aferentes a los núcleos pretectales y las líneas de color rojo las vías eferentes de los mismos. Abreviaturas: CB: cerebelo; CM: cuerpo mamilar; CPN: núcleo central pretectal; LH: lóbulo hipotalámico; NI: núcleo del istmo; NLV: núcleo lateral de la válvula; PCM: núcleo paracomisural; PO: núcleo pretectal posterior; PSm: núcleo pretectal superficial magnocelular; PSp: núcleo pretectal superficial parvocelular; TO: techo óptico.

Por otra parte, analizando los resultados obtenidos, podemos establecer una comparación con los modelos de organización pretectal en teleósteos (Wullimann and Meyer, 1990; Wullimann et al., 1991) que intentan explicar la integración de las proyecciones visuo-hipotalámicas (figura 14).



**Figura 14.** Representación de los tres modelos de transmisión de la información visual al hipotálamo a través del área pretectal en teleósteos: el modelo primitivo de complejidad intermedia que se encuentra en la mayoría de los teleósteos (A), el modelo complejo de percomorfos (B) y el modelo derivado simple descrito para los ciprínidos (C). Tomada de Wullimann y Meyer (1990). Abreviaturas: C: núcleo cortical; CM: cuerpo mamilar; G: núcleo glomeruloso; I: núcleo pretectal superficial intermedio; LI: lóbulo inferior hipotalámico; M: núcleo pretectal superficial magnocelular; P: núcleo pretectal superficial parvocelular; PO: núcleo pretectal posterior.

Es difícil intentar establecer una relación entre los resultados de este trabajo y el modelo pretectal de percomorfos (Fig. 14B), ya que los núcleos pretectal intermedio, cortical y glomeruloso se

encuentran ausentes en ciprínidos. Sí encontramos similitudes con el modelo primitivo (Fig. 14A), encontrando en nuestros resultados la conexión entre el núcleo pretectal posterior y el hipotálamo, así como la presencia de los dos núcleos pretectales superficiales (parvocelular y magnocelular) y el núcleo pretectal posterior. No hemos podido establecer, sin embargo, la conexión entre el núcleo pretectal superficial parvocelular y el núcleo pretectal posterior. Esto requeriría de un nuevo estudio y el marcaje es dificultoso debido al pequeño tamaño de estos núcleos. Lo mismo ocurre con la vía entre el núcleo cortical y el núcleo pretectal posterior, imposible de demostrar por la ausencia del primero en ciprínidos. El modelo pretectal de ciprínidos (Fig. 14C) coincide en su totalidad, ya que hay presencia de los tres núcleos pretectales reflejados (superficial parvocelular, superficial magnocelular y posterior), así como de la vía desde el PSm hasta el cuerpo mamilar. Hay que puntualizar que en nuestro trabajo el pretectal superficial parvocelular también está conectado con el cuerpo mamilar. De este modo, podríamos decir que los resultados obtenidos en este trabajo nos permiten establecer un modelo híbrido entre el modelo primitivo de complejidad intermedia y el modelo derivado descrito como simple de ciprínidos propuestos por Wullimann y Meyer (1990), ya que hemos descrito conexiones presentes en ambos modelos.

## CONCLUSIONES.

Las conclusiones preliminares del presente trabajo son:

1. Se ha confirmado la existencia de los siguientes núcleos pretectales en el encéfalo adulto de *Danio rerio*: los núcleos pretectales superficiales magnocelular y parvicelular, el núcleo pretectal posterior, el núcleo pretectal central, el núcleo óptico accesorio dorsal y el núcleo paracomisural.
2. Se han establecido algunas de las principales conexiones neuroanatómicas de los diferentes núcleos del área pretectal con diferentes regiones del encéfalo.
3. El modelo de integración de la información visuo-hipotalámica mediada por los centros pretectales en *Danio rerio* presentaría caracteres híbridos entre el modelo plesiomórfico (primitivo conservado) de numerosos peces y el modelo apomórfico (derivado y simple) de ciprínidos, cuestionando la clasificación de dichos modelos propuestos por Wullimann y Meyer (1990).

## CONCLUSIONS.

The preliminary conclusions of the present work are the following:

1. The following pretectal nuclei have been confirmed in the adult brain of *Danio rerio*: the pretectal superficial magnocellular and parvicellular nuclei, the posterior pretectal nucleus, the central pretectal nucleus, the dorsal accessory optic nucleus and the paracomisural nucleus.
2. Some of the main neuroanatomic connections of the different nuclei of the pretectal area with different regions of the brain have been established.
3. The model of integration of the visual-hypothalamic information mediated by the pretectal centers in *Danio rerio* present hybrid characters between the plesiomorphic (primitive conserved) model of many fish and the apomorphic (derived and simple) model of cyprinids, questioning the classification of the cited models proposed by Wullimann and Meyer (1990).

## BIBLIOGRAFÍA.

- Bachy, I.; Vernier, P.; Rétaux, J. (2001). *The LIM-homeodomain gene family in the developing Xenopus brain. Conservation and divergences with the mouse related to the evolution of the forebrain.* J Neuros. 21: 7620-7629.
- Ferran, J.L.; Sánchez-Arrones, L.; Sandoval, J.E.; Puelles, L. (2007). *A model of early molecular reorganization in the chicken embryonic pretectum.* J Comp. Neurol. 505:379-403.
- Ferran, J.L.; Sánchez-Arrones, L.; Bardet, S.M.; Sandoval, J.E.; Mertinez-de-la-Torre, M.; Puelles, L. (2008). *Early pretectal gene expression pattern shows a conserved anteroposterior tripartition in mouse and chicken.* 75: 295-298.
- Folgueira, M.; Anadón, R.; Yáñez, J. (2008) *The organization of the pretectal nuclei in the trout: a revision based on experimental holological studies.* Brain Res Bull. 75:251-255.
- Haugland, R.P. (2008). *Handbook of fluorescent probes and research chemicals.* Molecular Probes.
- Ito, H.; Yoshimoto, M. (1990). *Cytoarchitecture and fiber connections of the nucleus lateralis valvulae in the carp (Cyprinus carpio).* J. Comp. Neurol., 298, 385-399.
- Kiernan, J.A. (1999). *Histological & Histochemical Methods. Theory & Practice*, (3ª edición). Butterworth-Heinemann 421-422.
- Kimmel, C.B. (1993). *Patterning the brain of the zebrafish embryo.* Annual reviews neuroscience 16:707-732.
- Kuhlenbeck, H. (1939). *The development and structure of the pretectal cell masses in the chick.* J Comp. Neurol. 71:361-387.
- Kuhlenbeck, H. (1977). *Part I: derivatives of the prosencephalon, diencephalon and telencephalon. The central nervous system of vertebrates.* Basel, Karger.
- Kuhlenbeck, H. (1973). *Part II: overall morphologic pattern. The central nervous system of vertebrates.* Karger, Basel.
- Lauter, G.; Söll, I.; Hauptmann, G. (2013). *Molecular characterization of prosomeric and intraprosomeric subdivisions of the embryonic zebrafish diencephalon.* Sweden.
- Merchán, P.; Bardet, S.M.; Puelles, L.; Ferran, J.L. (2011). *Comparison of pretectal genoarchitecture patterns between quail and chicken embryos.* Front Neuroanat. 5:23.
- Morona, R.; Ferran, J.L.; Puelles, L.; Gonzalez, A. (2011). *Embryonic genoarchitecture of the pretectum in Xenopus laevis: a conserved pattern in tetrapods.* J Comp. Neurol. 519:1024-1050.
- Mueller, T.; Wulliman, M.F. (2005). *Atlas of the early zebrafish brain development: a tool for molecular neurogenetics.* Elsevier.
- Nieuwenhuys, R. (2009). *The structural organization of the forebrain: a commentary of the papers presented at 20<sup>th</sup> Annual Karger Workshow "Forebrain evolution fishes".* Brain Behav. Evol. 74: 77-85.
- Northcutt, R.G. (1982). *Cells of origin of pathways afferent to the optic tectum in the green sunfish, Lepomis cyanellus.* Ophthalmol. Visual Sci. Suppl., 22,245.
- Northcutt, R.G.; Bradford, M.R. (1984). *Some efferent connections of the superficial pretectum in the goldfish.* Brain Res., 296, 181-184.
- Puelles, L.; Harrison, M., Paxinos, G.; Watson, C. (2013). *A developmental ontology for the mammalian brain based on the prosomeric model.* Trends in Neurosciences, vol. 36 nº



10.

- Puelles, L.; Rubenstein, J.L. (2003). *Forebrain gene expression domains and the developing prosomeric model*. Trends Neurosci. 26:469-476.
- Puelles, L.; Rubenstein, J.L. (1993). *Expression patterns of homeobox and other putative regulatory genes in the embryonic mouse forebrain suggest a neuromeric organization*. TINS. 16:472-479.
- Striedter, G.F.; Northcutt, R.G. (1986). *Connections of the superficial pretectum and nucleus isthmi in the sunfish *Lepomis cyanellus**. Soc. Neurosci. Abstr., 12: 103.
- Wullimann, M.F. (1998). *The central nervous system*. In *Physiology of fishes* (D. H. Evans eds.).
- Wullimann M.F.; Meyer, D.L. (1990). *Phylogeny of putative cholinergic visual pathways through the pretectum to the hypothalamus in teleost fish brain*. Brain Behav. Evol. 36:14-29.
- Wullimann M.F.; Northcutt, R.G. (1988). *Connections of the corpus cerebelli in the green sunfish and the common goldfish: a comparison of perciform and cypriniform teleosts*. Brain Behav. Evol., 32, 293-316.
- Wullimann, M.F.; Rupp, B.; Reichert, H. (1996). *Neuroanatomy of the zebrafish brain. A topological atlas*. Birkhäuser, Basel.
- Yoshimoto, M.; Ito, H. (1993). *Cytoarchitecture, fiber connections and ultrastructure of the nucleus pretectalis superficialis pars magnocellularis (PSm) in carp*. J. Comp. Neurol., 336, 433-446.