

Técnica de reconstrução de fratura do úmero proximal de 4 fragmentos

Caso clínico - Ombro

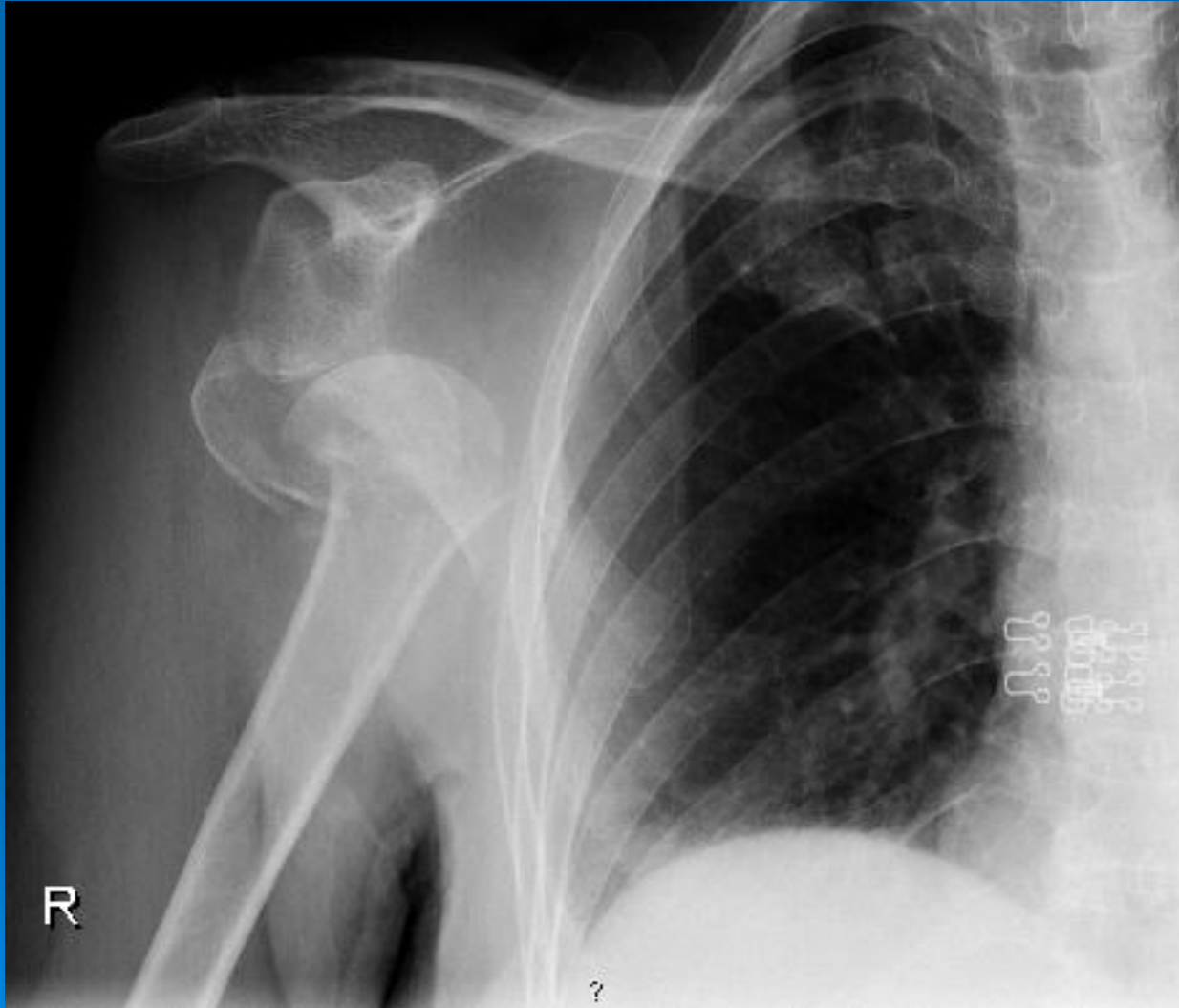Manuel Capelão, João Ferreira, Diogo Moura, Augusto Reis e Reis,
José Braz Cardoso



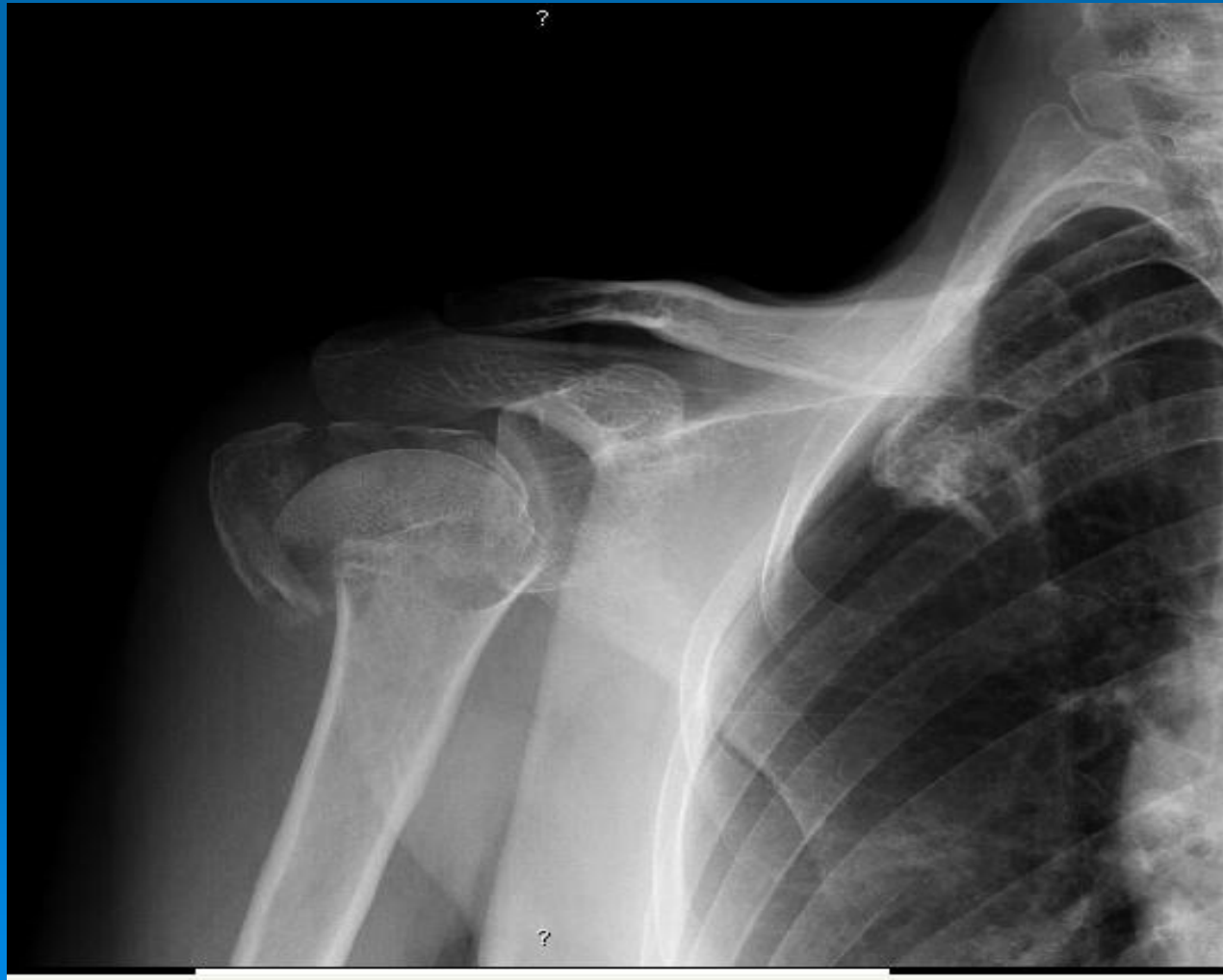Caso clínico

- Doente sexo feminino
- 60 anos de idade
- Recorre ao Serviço de Urgência (SU): queda sobre o ombro direito; efectuou Rx; verificou-se fractura-luxação da cabeça umeral em 4 fragmentos associada a lesão do nervo radial

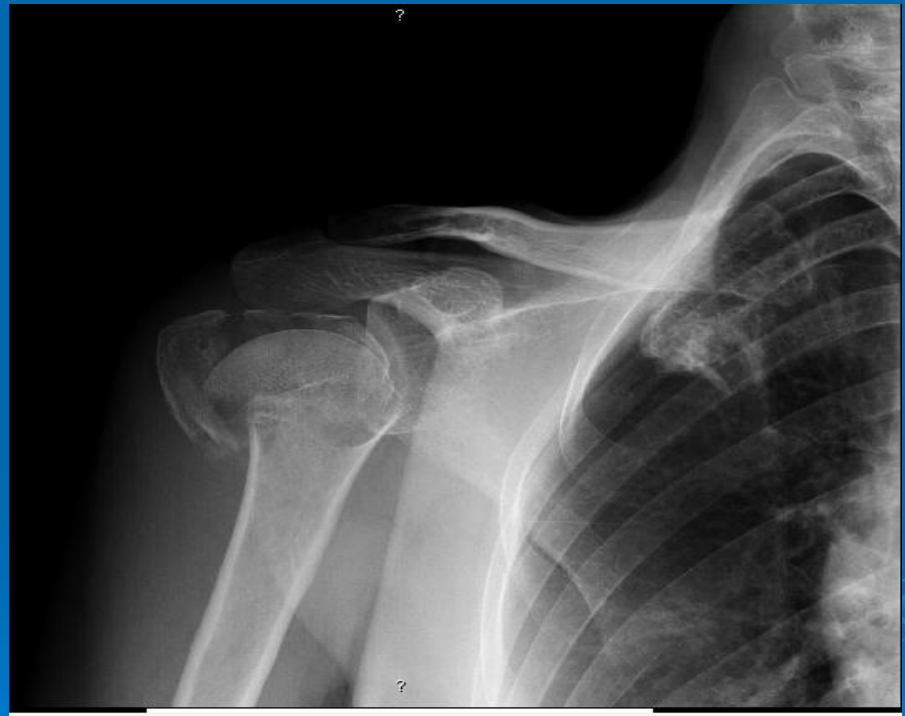➤ Rx inicial



Rx após manobra de redução no SU



- Internamento
- Para cirurgia
 - Reconstrução (?)
 - Prótese (?)

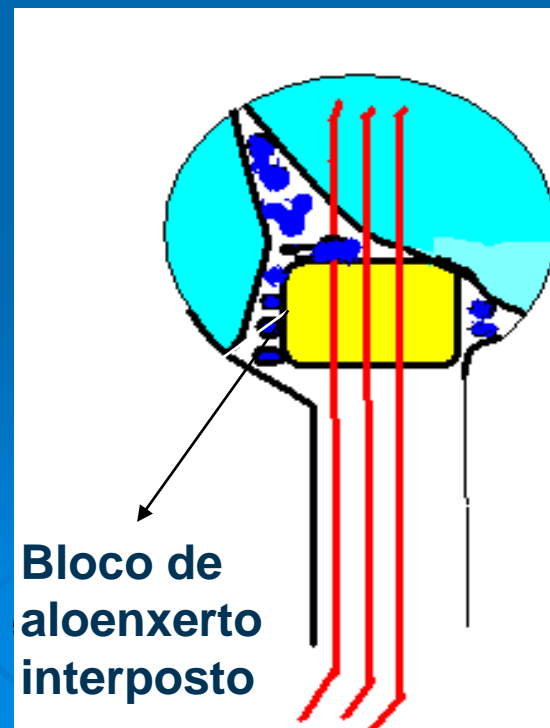


Procedimento cirúrgico

- Redução aberta; estabilização com fios de K tipo Kapandji

Ann Chir Main, 1989,8(1):39-52.
[Osteosynthesis using the "palm-tree" nail technic in fractures of the surgical neck of the humerus].
[Article in French]
Kapandji A¹.
Author information
1 Clinique de l'Yvette, Longjumeau.

- Interposição de bloco de aloenxerto (rótula de cadáver) para apoio do fragmento cefálico e das tuberosidades
- Sutura com fio não reabsorvível reunindo as tuberosidades
- Imobilização em Velpeau



Rx pós-operatório

(R)

A lateral X-ray of the shoulder and upper arm. Three locking plates are visible, secured with multiple screws. The plates are positioned along the humeral shaft and the proximal humerus. The humeral head is visible at the top right, and the ribs are seen in the background. A circular marker with the letter 'R' is located in the bottom left corner of the image.

Pós-operatório

- Pós-operatório favorável sem intercorrências
- Colocada suspensão com banda torácica
- À saída esboçava extensão do punho e fazia extensão dos dedos orientando-nos para uma lesão temporária do nervo radial