



Távoktatás

A Magyar Orvosi Kamara Fogorvosi Tagozat távoktatási rendszerében az on-line továbbképzésben meghirdetett közlemények bibliográfiája és a vonatkozó teszvizsgakérdések a <http://www.oftex.hu> internetes oldalon olvashatók.

A fogívtágítás szerepe és lehetőségei a modern fogszabályozásban

Dr. Gulácsi Gabriella, Dr. Bársony Nóra, Dr. Horváth János

Semmelweis Egyetem Fogorvostudományi Kar

Fogászati és Szájsebészeti Oktató Intézet

A fogszabályozás egyik legrégebbi, de a mai napig sokszor nagy kihívást jelentő feladata a fogívek egyéni ideálív formának és méretének elérése, mellyel elegendő helyet nyerhetünk a fogak sorba állítására, így elkerülhetjük a nem kívánt extractiót. A sagittális síkban a fogak protrúziójával, a transzverzális síkban a fogívszélesség növelésével van erre lehetőség. Ez utóbbi paraméter jelentőségét tárgyalja Hoove, McNamara és mtsai,¹ akik a felső 6-os fogak közötti távolságot mérték, és megállapították a maradó fogazatban ideálisan 37–39 mm, vegyes fogazatban 33–35 mm-es távolságot. A rendelkezésre álló széles tárházú eszközök nagy részével elsősorban dentoalveoláris hatás, a fogak döntése (dentális tágítás) érhető el, aminek határt szab a rendelkezésre álló csontozat. Ezen felül az arcizomzat által kifejtett erő hatására létrejövő recidíva veszélye is nagyobb mértékben áll fenn.² A Haas-típusú készülék, a Hyrax és Splint–Hyrax (Hamilton lemez) azon merev elhorgonyzású készülékek közé tartoznak, amelyekkel bizonyítottan skeletális hatást érhetünk el. Aktiválása során nemcsak szeparálja a medián palatinális suturát, de hatással van a cirkumzygomatikus és cirkummaxilláris suturarendszerekre is, így csontképződést indukálhatunk.

Anyag és módszer

Négy (11–12 éves) páciensnél (lányok) Goshgarian, illetve Quadhelix típusú készülékeket alkalmaztunk, melyek 0,9 mm-es SS (stainless steel) drótból a mintára adaptálva készültek. Négy 9–13 év közötti páciensnél (2 fiú, 2 lány) alkalmaztuk a Hamilton lemezt. Általános

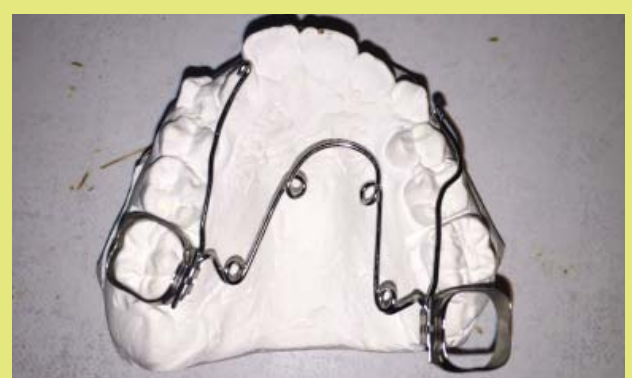anamnézisükben kezelést befolyásoló tényező nem szerepelt. Korábban fogszabályozó kezelésben nem részesültek. A gyermekeknél enyhe-közepes torlódást, Angle I. vagy Angle II. típusú occlusiót, mély és nyitott harapást egyaránt diagnosztizáltunk. A kezelési terv felállítására, az elért eredmény detektálására laterális és

poszterior-anterior röntgenfelvételeket, kiindulási fotókat és gipszminta-elemzést alkalmaztunk. A páciensek csoportba sorolását a Wala-számítás segítette: A Walaridge meghatározását és távolságát lemérve, ami a mandibulán a 6-os fogak vonalában mért buccalis csontszegély közötti távolságot jelenti, lemérjük az alsó 6-os fogak centrális barázdája és felső 6-os fogak palatinális csücske közötti távolságot. Utóbbi kettő különbsége ideális esetben 13–14 mm, 17–18 mm-es különbségnél skeletalis tágítást javasolt. Természetesen figyelembe kell venni az apicalis és koronális bázis viszonyát is, amihez hasznos a poszterior-anterior röntgenfelvétel és CBCT-felvétel.

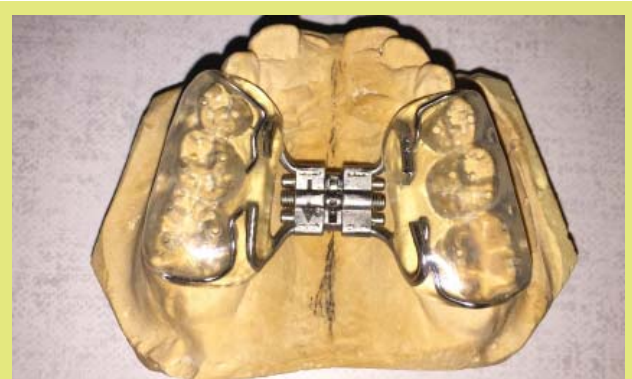A Goshgarian, Quadhelix készüléket késői vegyes fogazatú, illetve maradó fogazatú pácienseknél alkalmaztuk. Beragasztásukhoz üvegonomer cementet használtunk, az állításukra 3–4 hetente hívtuk vissza a gyerekeket. Az aktiválást szájon kívül végeztük, mely nemcsak a fogív tágítását kívánta elérni, hanem egyes esetekben a 6-os fogak derotálását is, ahogy az az (1. ábrán) látható. A tágítást követően minden esetben szükség volt alsó-felső multibond készülék felragasztására is.

A Splint Hyrax neve is mutatja, hogy egy akrilát sínből és egy hyrax-típusú csavarból készül a páciens mintájára adaptálva. A sín a 6-os és tejmolaris, esetlegesen tejszemfogakat is beborítja, amivel stabil elhorgonyzást biztosít (2. ábra). Konstrukciójából adódik, hogy korai vegyes fogazatban használható, ami az egyik legnagyobb előnye.⁴ Ebben a korban ugyanis a median palatinális sutura még nem csontosodott el teljesen, így képes szeparálni azt, elérve ezzel skeletalis tágítást. Az általunk használt csavar negyedfordulatonként 0,25 mm tágítást eredményez. Az aktiválást naponta kétszer a szülő végzi otthon, vagyis a Rapid Maxillary Expansion (RME) módszerét alkalmaztuk. Páciensünket az aktiválási időszak alatt négy-öt naponta kontrolláltuk. A tágítás mértékének megállapítását a diagnó-

zis felállítása során alkalmazott Wala-számítás segíti. Az RME egy rövid (a tágítás mértékének megfelelő) aktív szakaszból áll, melynek során a csavar állításával az aktiválást végezzük, és egy hosszabb, három hónapos konszolidációs időszakból áll, melynek során a sutura palatina mediana csontosodása zajlik. Az aktív szakasz során diastema medianum jelentkezik időlegesen, melynek helyét idővel a nagymetszőfogak betöltik. Erre és a kezelés alatt végig várható fogvándorlásra mindig felhívtuk a szülő és gyermek figyelmét. A készülék felragasztása üvegonomer cementtel tör-



1. ábra: Aktivált (tágításra és 6-os fogak derotálására állítva) Quadhelix készülék a mintán



2. ábra: Adaptált Splint-Hyrax készülék a mintán

HA A BEFEKTETÉSEIN ELÉRT HOZAM KEVÉS!



WWW.FAMILYOFFICE.HU

	Hátsó fogívszélesség	Elülső fogívszélesség
1. páciens	+3 mm	+2 mm
2. páciens	+2 mm	+3 mm
3. páciens	+2 mm	+1,5 mm
4. páciens	+4 mm	+3 mm

1. táblázat: A páciensek lassú fogívtágításra létrejövő fogívszélesség növekedése

tént, ami kitűnően alkalmazható gyerekszájban relatív izolálás mellett. Az aktív fázist követően a csavar blokkolására folyékony kompozitot használtunk, amire a csavar védelme és az elért eredmény fenntartása miatt volt szükség. A konszolidációs időszak alatt háromhetente kontroláltuk a gyermekeket. Egyetlen esetben kellett időközben újragasztani a készüléket. A három hónapos passzív időszakot követően Multibond készüléket és Dúcos Goshgarian készüléket, egy esetben kivethető Schwarz készüléket alkalmaztunk a teljes csontosodás lezajlása alatt.

Tapasztalataink szerint a készülékek viszonylag nagy kiterjedése és szájban való elhelyezkedése miatt jelentkező rágási és beszédbeli nehézségek egy-másfél hét alatt megszűnnek. A szubjektív panaszok között említendő feszítési fájdalmak pácienseinknél nem igényeltek gyógyszeres terápiát, a napi rutin megvalósítását.

Eredmény

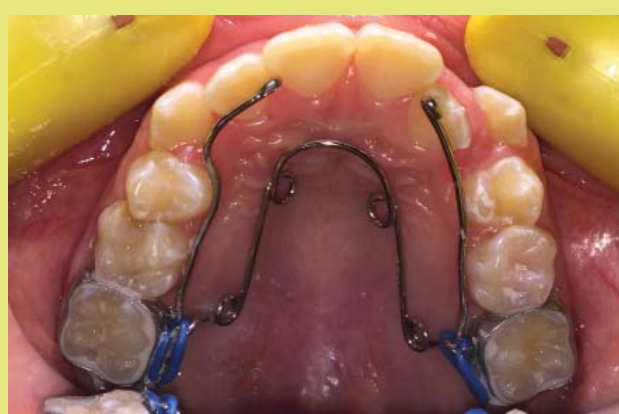Az első csoport pácienseinél, ahol a 2–4 mm-es fogívszűkület megszüntetésére lassú fogívtágítást végeztünk Dúcos Goshgarian vagy Quadhelix készülékekkel, 2–4 mm fogívszélesség-növekedést tapasztaltunk (1. táblázat), de dentális döntést eredményezett a tágítás, egy esetben ideiglenesen buccalis keresztharapást

	Hátsó fogívszélesség	Elülső fogívszélesség
1. páciens	+4,5 mm	+4,5 mm
2. páciens	+6 mm	+4 mm
3. páciens	+3,5 mm	+3,5 mm
4. páciens	+3 mm	+2 mm

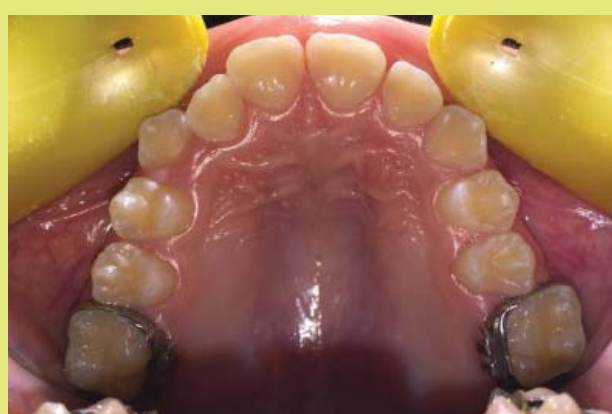2. táblázat: A páciensek RME hatására létrejövő mintán mért a felső 6-os és III-as fogak közötti fogívszélesség növekedése

is. Ez utóbbi megszüntetésére a palatinális drót szűkebbre állítása, vagy a készülék rövid időre való eltávolítása jelenthet megoldást. A készülékeket a tágítás mértékének megfelelően négy-hat hónapig viselték, majd multibond készülék felhelyezésére került sor. Egy esetben multibond készülékkel egy időben történt a palatinális tágítás (3/a-b. ábra).

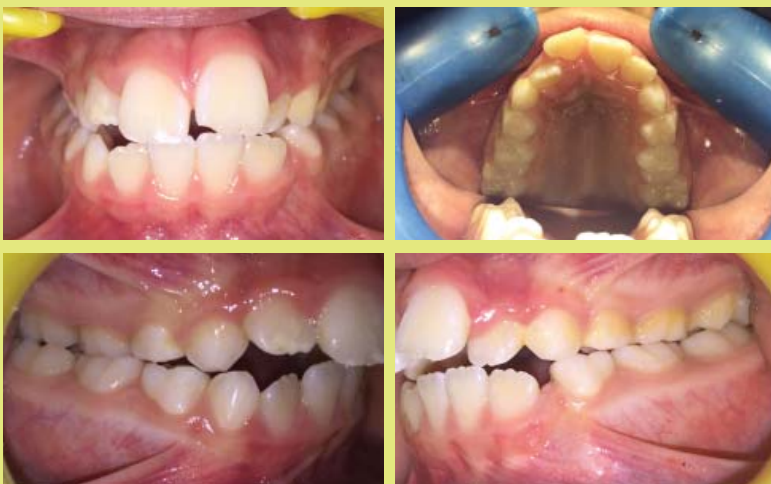A második csoport pácienseinél 10–14 napig tartó rapid maxilláris tágítást követően +3,5±6 mm fogívszélesség-növekedést tapasztaltunk a felső 6-ok közötti területen és 2–4,5 mm-es elülső fogívszélesség-növekedést a III-as fogak közötti területen (2. táblázat). A tágítás legnagyobb része skeletalis volt, melyet a kiértékelt és egymásra vetített kiindulási és kezelés utáni PA-felvételek igazoltak (4. ábra). A keresztharapás minden esetben megszűnt. A dentális hatás 100 százalékosan nem kerülhető el, hiszen a készülék fogakon is támaszkodik. A tágítás hatására a sagittalis dimenzióban is javulást tapasztaltunk. A szakirodalomban fellelhető olyan állítás, miszerint az akrilát blokk az alsó 6-os fogra gyakorolt rágás során jelentkező intrusziós erő révén növeli az overbite értékét, ezáltal javítja a nyitott harapást.³ Mi nem, vagy csak minimális javulást tapasztaltunk, melynek okát abban látjuk, hogy a rágási időszak a nyugalmi mandibulahelyzet időszakához viszonyítva sokkal rövidebb egy nap folyamán.



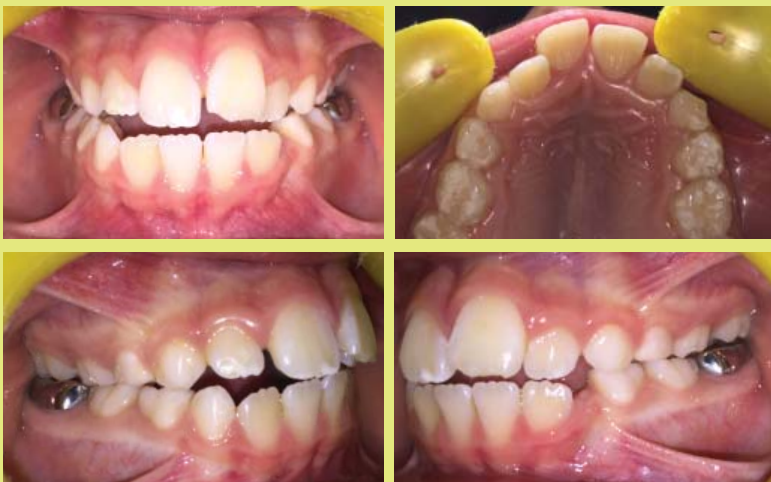3/a. ábra: Lassú fogívtágítás, dentális tágítás. Szűk felső fogív tágítása Quadhelix készülékkel. Helyhiány mértéke: 4 mm



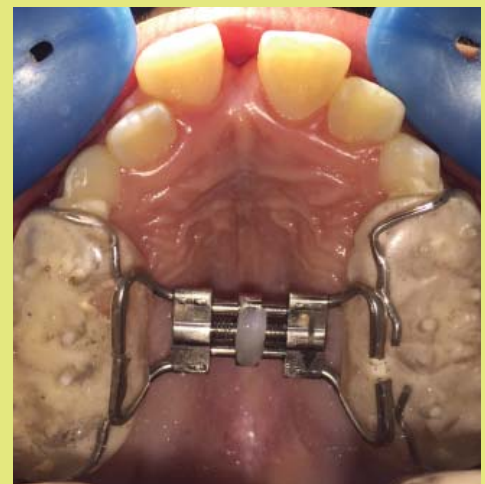
3/b. ábra: Lassú fogívtágítás, dentális tágítás. Féléves kezelést követően a helyhiány mértéke már csak 1 mm



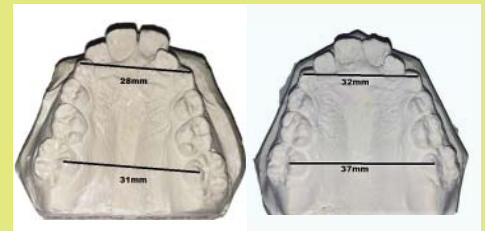
4/a. ábra: Rapid maxillaris tágításban részesült páciens kiindulási szájfotói: 8,5 éves korai vegyes fogazatú páciens, növekedési stádiuma: CVMS:CS2. Transzverzális viszony elemzése: Alsó-felső fogívszűkület, jobb oldali kereszttharapás. Sagittális viszony elemzése: Angle II. Vertikális viszony elemzése: elülső nyitott harapás, overbite: -2 mm



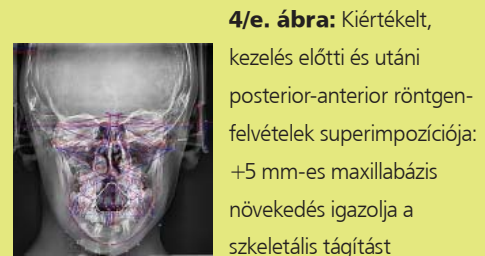
4/c. ábra: Három hónapos konszolidációs időszakot követően a Splint-Hyrax eltávolítása után elért occlusio: Transzverzális viszony elemzése: Jobb oldali kereszttharapás megszűnt, Sagittális viszony elemzése: Angle I. Vertikális viszony elemzése: overbite: -1,5 mm



4/b. ábra: 12 napig tartó aktív fázis, napi kétszeri aktiválással (0,5 mm/nap). A szkeletális tágítás jele a diastema medianum képződése



4/d. ábra: A modelleken mért elülső és hátsó fogívszélesség-növekedés +4 mm, illetve +6 mm



4/e. ábra: Kiertékelt, kezelés előtti és utáni posterior-anterior röntgenfelvételek superimpozíciója: +5 mm-es maxillabázis növekedés igazolja a szkeletális tágítást

Konklúzió

Mindkét készüléktípus sikerrel alkalmazható a fogívek tágítására, de nagyon fontos annak megállapítása, hogy dentális vagy skeletális hatást kívánunk és tudunk-e elérni, vagyis a helyes diagnózis felállítása. A Hamilton-lemez skeletális hatásuk révén kiválóan alkalmazható korai vegyes fogazatban a nagymértékű fogívszűkületek megoldására is. A megfelelő fogívforma viszonylag rövid idő alatt elérhető. Bár az aktiválások a szülő és gyermek kooperációját igénylik, a kivehető készülékes kezeléssel összehasonlítva a fix és merev elhorgonyzás hatékonyabb kezelést és stabilabb eredményt hoz. A maxilla tágítása az occlusio sagittális dimenzióját is képes javítani a mandibula fel szabadítása révén.

Irodalom

1. Howe RP, McNamara Jr JA, O'Connor KA.: An examination of dental crowding and its relationship to tooth size and arch dimension. *Am J Orthod.* 1983;83:363–373.
2. Lee W. Graber, DDS, MS, PhD, Robert L. Vanarsdall, Jr., DDS, Katherine W. L. Vig, BDS, MS, FDS (RCS), DOrth.: *Orthodontics Current Principles and Techniques*; 2012;
3. Lisa K. Wendling, James A. McNamara Jr, Lorenzo Franchi, and Tiziano Baccetti (2005): A Prospective Study of the Short-term Treatment Effects of the Acrylic-splint Rapid Maxillary Expander Combined with the Lower Schwarz Appliance. *The Angle Orthodontist: January 2005, Vol. 75, No. 1, pp. 7-14.*
4. Zafer Sari, Tancan Uysal, Serdar Usumez, and Faruk Ayhan Basciftci (2003): Rapid Maxillary Expansion. Is it Better in the Mixed or in the Permanent Dentition? *The Angle Orthodontist: December 2003, Vol. 73, No. 6, pp. 654-661.*