



**UNIVERSIDADE FEDERAL DE SANTA CATARINA**  
**CURSO DE FISIOTERAPIA**

**LUANA GABRIEL DE SOUZA**

**ANÁLISE COMPARATIVA DO EFEITO DA FOTOBIMODULAÇÃO (LASER, 660  
nm) ASSOCIADO À DEXAMETASONA APÓS LESÃO POR ESMAGAMENTO DO  
NERVO CIÁTICO EM CAMUNDONGOS.**

Araranguá

2017

**LUANA GABRIEL DE SOUZA**

**ANÁLISE COMPARATIVA DO EFEITO DA FOTOBIMODULAÇÃO (LASER, 660 nm) ASSOCIADO À DEXAMETASONA APÓS LESÃO POR ESMAGAMENTO DO NERVO CIÁTICO EM CAMUNDONGOS.**

Artigo apresentado ao Curso de Graduação em Fisioterapia, da Universidade Federal de Santa Catarina, como requisito da disciplina de Trabalho de conclusão de curso II.

Orientador: Rafael Inácio Barbosa.

Araranguá

2017

## **DEDICATÓRIA**

Dedico este trabalho a meus pais por toda ajuda e incentivo, contribuindo para o meu crescimento profissional.

## **AGRADECIMENTOS**

Agradeço primeiramente a minha família por todo apoio e compreensão durante esta jornada.

Ao meu orientador Rafael Inácio Barbosa por me proporcionar novas experiências e contribuir para meu enriquecimento profissional.

Ao professor Rafael Cypriano Dutra por disponibilizar os animais e o seu ambiente de trabalho para a realização dessa pesquisa.

E por fim, agradeço a Deus por me dar forças para concluir esta etapa decisiva na minha vida.

## EPÍGRAFE

*“A maior recompensa para o trabalho do homem não é o que ele ganha com isso, mas o que ele se torna com isso.” John Ruskin*

**ESTUDO ORIGINAL (será submetido ao periódico *Lasers In Surgery and Medicine*)**

**Análise comparativa do efeito da fotobiomodulação (laser, 660 nm) associado à dexametasona após lesão por esmagamento do nervo ciático em camundongos**

**Luana Gabriel de Souza <sup>1</sup>, Alexandre Márcio Marcolino<sup>2</sup>, Rafael Cypriano Dutra<sup>2</sup>, Heloyse Uliam Kuriki<sup>2</sup>, Elaine Cristina Dalazen Gonçalves<sup>4</sup>, Marisa de Cássia Registro Fonseca<sup>5</sup>, Rafael Inácio Barbosa<sup>2,3</sup>**

<sup>1</sup>Dicente do curso de fisioterapia da Universidade Federal de Santa Catarina, Departamento de Ciências da Saúde / UFSC – campus Araranguá, Brasil.

<sup>2</sup> Docente do curso do Programa de Pós-Graduação em Ciências da Reabilitação / UFSC – campus Araranguá.

<sup>3</sup> Docente do Programa de Pós-Graduação em Neurociências da Universidade Federal de Santa Catarina / UFSC – campus Florianópolis, Brasil

<sup>4</sup> Aluna do Programa de Pós-graduação em Neurociências da Universidade Federal de Santa Catarina / UFSC – campus Florianópolis, Brasil.

<sup>5</sup> Docente do Programa de Reabilitação de Desempenho Funcional da Universidade de São Paulo USP - Campus Ribeirão Preto, Brasil

Autor correspondente: Rafael Inácio Barbosa, PhD. Laboratório de Avaliação e Reabilitação do Aparelho Locomotor, Universidade Federal de Santa Catarina (LARAL/UFSC), Rua Pedro João Pereira, 150. CEP 88905-120, Araranguá, Santa Catarina, Brasil. E-mail: rafael.barbosa@ufsc.br

**Resumo:**

Objetivos: Analisar o efeito da fotobiomodulação e da dexametasona no processo de regeneração do nervo ciático após lesão por esmagamento. Métodos: Foram utilizados 26 camundongos da linhagem *Swiss*, divididos em 6 grupos: Grupo Naive; Grupo Sham; Grupo Laser de Baixa Intensidade (radiação laser com fluência de 10 J / cm<sup>2</sup>; Energia emitida = 0,6 J; Energia total = 16,8 J; Número de pontos = 1, tempo de exposição de 20 s, durante 28 dias consecutivos.); Grupo Dexametasona (injeção local de 2 mg/Kg por 10 dias consecutivos) ; Grupo Laser de Baixa Intensidade associado a Dexametasona (radiação laser com fluência de 10 J / cm<sup>2</sup>; Energia emitida = 0,6 J; Energia total = 16,8 J; Número de pontos = 1, tempo de exposição de 20 s, durante 28 dias consecutivos associado a injeção local de dexametasona de 2 mg/Kg, durante 10 dias consecutivos). Para o esmagamento do nervo ciático, foi utilizado um dispositivo portátil de pinça. Os animais foram avaliados através do índice funcional do ciático e índice estático do ciático e os resultados obtidos foram avaliados através do software *Image J*<sup>TM</sup> e *Kinovea*<sup>TM</sup>. Os dados e as imagens foram obtidas no pré-operatório e após 7, 14, 21 e 28 dias da lesão inicial. Resultados: Na análise funcional e estática, todos os grupos apresentaram diferenças significativas quando comparados ao grupo controle, principalmente entre o basal e o 7º dia. Na análise dos resultados obtidos no índice estático do ciático, observamos que o grupo tratado com laser de baixa intensidade e a dexametasona foi mais eficaz na regeneração nervosa e no índice funcional do ciático o grupo tratado com laser obteve melhores resultados. Conclusão: A aplicação do laser de baixa intensidade e da dexametasona foram efetivos na regeneração nervosa de acordo com as variáveis aplicadas.

**Palavras- chaves:** Nervo ciático; Regeneração nervosa; Esmagamento de nervo; Laser de baixa intensidade; Dexametasona;

**Abstract:**

Objective: Analyze the effect of Fotobiomodulação and dexamethasone in the process of regeneration of the sciatic nerve after crush injury. Methods: 26 Mice of the Swiss lineage were used, divided into 6 groups: Naive Group; Sham Group; Low Level Lasertherapy Group (laser radiation with 10 J/cm<sup>2</sup> fluency; Energy emitted = 0.6 J; Number of points = 1, exposure time of 20 S, for 28 consecutive days.); Dexamethasone Group (Local injection of 2 mg/kg for 10 consecutive days); Low Level Lasertherapy group associated with dexamethasone (laser radiation with 10 J/cm<sup>2</sup> fluency; Energy emitted = 0.6 J; Number of points = 1 and 20 s exposure time associated with the local dexamethasone injection of 2 mg/kg). For the crushing of the sciatic nerve, a portable tweezer device was used. The animals were evaluated through the sciatic functional index and the sciatic static index and the results obtained were evaluated through the Image J™ and Kinovea™ software. The data and images were obtained in pre-operative and after 7, 14, 21 and 28 days of the initial lesion. Results: In functional and static analysis, all groups presented significant differences when compared to the control group, especially between basal and 7th day. In the analysis of the results obtained in sciatic static index, we observed that the group treated with low level lasertherapy and dexamethasone was more effective in nerve regeneration and sciatic functional index the low level lasertherapy group obtained better results. Conclusion:



The application of the low level lasertherapy and dexamethasone has been effective in nerve regeneration according to the variables applied.

Key-words: *Sciatic nerve ; Nerve regeneration; Nerve crush; Low-level laser therapy; Dexamethasone.*

## INTRODUÇÃO

Os nervos periféricos são estruturas alvos de constantes lesões, acarretando em déficit motor e sensitivo. Estima-se que a incidência anual de lesões traumáticas acometendo os nervos periféricos é de 3%, onde acomete 45 casos a cada 100.00, sendo que destes, 5% são decorrentes de acidentes automobilísticos<sup>1,2</sup>. A lesão do nervo periférico é uma das principais causas de incapacidade motora, levando a redução da capacidade funcional e tendo como resultado a função do membro prejudicada<sup>3,4</sup>.

Segundo Possamai et al. (2012)<sup>5</sup>, as lesões de nervos periféricos podem ser divididas em traumáticas e não traumáticas. As lesões traumáticas incluem o esmagamento, estiramento, avulsão, compressão, secção parcial ou total e podem acarretar em comprometimento funcional, levando ao déficit da transmissão de impulsos nervosos no segmento corporal envolvido. Entre as lesões não traumáticas encontram-se as afecções inflamatórias, infecções virais, exposição a toxinas, distúrbios metabólicos, neuropatias hereditárias e tumores. Essas lesões danificam a integridade do tecido e levam a alterações /motoras e sensitivas importantes, por sua vez, sendo classificadas em neuropraxia, axoniotmese ou neurotmese<sup>6,7</sup>.

O nervo ciático de roedores tem sido o modelo preferencial, devido à facilidade de manuseio, acesso cirúrgico e a capacidade regenerativa natural destes animais<sup>8,6,9,7,3,10</sup>.

Diferentes estudos têm avaliado os efeitos dos agentes eletrofísicos na regeneração nervosa precoce buscando uma melhora funcional, dentre eles o mais utilizado nas pesquisas clínicas e experimentais é a fotobiomodulação, que estimula a regeneração precoce e tem efeitos positivos na cicatrização de vários tecidos, se destacando na reabilitação funcional e na regeneração nervosa periférica. O laser de baixa intensidade vem sendo utilizado como recurso fototerapêutico nas lesões nervosas periféricas, sendo que, as mesmas possuem elevada incidência e promoção de incapacidades<sup>6,10,11,12,13</sup>.

A fotobiomodulação, através do laser de baixa intensidade (*low level lasertherapy* – LLLT) estimula a microcirculação através da paralisação dos esfíncteres pré-capilares, provocando vasodilatação arteriolar, capilar e neoformação vascular. Seus fótons são absorvidos pela citocromo C oxidase na cadeia respiratória mitocondrial, que com o aumento de sua atividade, aumenta a produção de adenosina trifosfato (ATP), agindo a nível celular induzindo condições tróficas e inibindo processos inflamatórios, que são necessários para a regeneração nervosa. Os efeitos fisiológicos derivados da irradiação contribuem para a aceleração do processo regenerativo do nervo periférico<sup>6,10,11,14</sup>.

Além do LLLT, estudos experimentais prévios em lesões do nervo ciático demonstram efeitos positivos da administração da dexametasona, um glicocorticoide anti-inflamatório, no aprimoramento da função motora em lesões do sistema nervoso periférico. Os efeitos imunossupressores e o potencial neurotrófico da dexametasona

podem reduzir a infiltração de células inflamatórias e atua na produção de mediadores inflamatórios<sup>15</sup>. Estudos tem demonstrado que a dexametasona promove a regeneração dos nervos periféricos através da inibição da infiltração de células CD3-positivas, bem como sobre a regulação da expressão de GAP-43<sup>15,16,27</sup>.

A partir do apresentado, o objetivo do presente estudo foi analisar o efeito comparativo do laser de baixa intensidade e da dexametasona no processo de regeneração do nervo ciático após lesão por esmagamento, e testar a hipótese de que as associações entre o LLLT e a dexametasona pode aprimorar a regeneração nervosa quando comparado a sua aplicação individual.

## **MATERIAIS E MÉTODOS**

Este estudo foi aprovado pela Comissão de Ética no Uso de Animais (CEUA) da Universidade Federal de Santa Catarina (UFSC), protocolo PP00956.

Foram utilizados 26 camundongos da linhagem *Swiss*, adultos, machos, de aproximadamente 30-40 gramas, oriundos do Biotério Central da UFSC campus Florianópolis e alocados no Biotério Setorial da UFSC campus Araranguá.

Os animais foram distribuídos aleatoriamente em 6 grupos:

- Grupo *Naive* (n=3)
- Grupo *Sham* (n=3)
- Grupo Esmagamento (n=5)

- Grupo LLLT – Radiação laser com fluência de 10 J / cm<sup>2</sup>; Energia Emitida (E) = 0,6 J e tempo de exposição de 20s (n=5);
- Grupo Dex - Injeção local de dexametasona (2 mg/Kg), (n=5);
- Grupo LLLT/Dex - Radiação laser com fluência de 10 J / cm<sup>2</sup>; Energia Emitida (E) = 0,6 J e tempo de exposição de 20s associado à injeção local de dexametasona (2 mg/Kg),(n=5).

O grupo *naive* não foi submetido ao procedimento cirúrgico, enquanto que o grupo *sham*, foi submetido à exposição do nervo ciático, sem esmagamento, e retorno ao leito.

## **Procedimentos**

### **Modelo de Esmagamento do Nervo Ciático**

Para o esmagamento do nervo ciático dos camundongos foi utilizado um dispositivo portátil de pinça regulável de 5000g com área de esmagamento de 0,5 cm, previamente calibrada.

Todos os camundongos foram anestesiados com uma solução de Ketamina a 10% (0,1 ml/100g peso corpóreo) e Xylazina a 2% (0,07 ml /100g peso corpóreo), sendo administradas por via intra-peritoneal. Após a anestesia, os animais foram submetidos à tricotomia da coxa traseira direita onde ocorreu a incisão na face lateral do membro. Após a incisão, o nervo ciático foi exposto e submetido ao esmagamento acima da divisão dos três ramos principais (fibular, tibial e sural) por 10 minutos. Após

o esmagamento o nervo foi recolocado em seu leito seguido da sutura dos músculos e da pele (Figura 1).



Figura 1 – Procedimento de esmagamento do nervo ciático com a pinça regulável e o animal anestesiado.

### **Fotobiomodulação**

A fotobiomodulação foi realizada através do LLLT, sendo aplicada acima da divisão dos três ramos principais (fibular, tibial e sural). A caneta foi posicionada em uma angulação de 90° em relação ao tecido cutâneo, sendo utilizada a técnica pontual com contato, imediatamente após a operação e nos 27 dias consecutivos nos grupos LLLT e LLLT/Dex.

Foi utilizado um equipamento laser de diodo de Arseneto de Gálio Aluminizado (AsGaAl), com comprimento de onda de 660 nm, 10 J/cm<sup>2</sup>, potência de 30 mW e área do feixe de 0,06 cm<sup>2</sup>, com feixe contínuo, energia 0,6 J por dia e energia total emitida de 16,8 J durante 28 dias. O equipamento é da marca Ibramed Equipamentos Médicos™ (Amparo, Brasil), calibrado para a realização desta pesquisa pelo Laboratório de Avaliação e Reabilitação do Aparelho Locomotor (LARAL).

### **Dexametasona**

A injeção de dexametasona foi realizada no local da lesão, uma vez ao dia, 2 mg/kg durante 10 dias consecutivos<sup>16</sup> para os grupos Dex e LLLT/Dex.

## Variáveis

### Índice Funcional do Ciático (IFC) e Índice Estático do Ciático (IEC)

Para a avaliação funcional foi utilizado o Índice Funcional do Ciático (Sciatic Functional Index – SFI), proposto por Medinaceli, Freed e Wyatt em 1982, que utiliza de um método de análise funcional da marcha que verifica o grau de lesão e recuperação funcional do nervo ciático. O IFC consiste em obter imagens da pegada do animal, através da utilização de uma passarela onde as pegadas serão capturadas por uma câmera e então analisadas, utilizando como parâmetro o comprimento da pegada, o espalhar dos dedos e o espalhar intermediário dos dedos<sup>17,18</sup> (Figura 2).

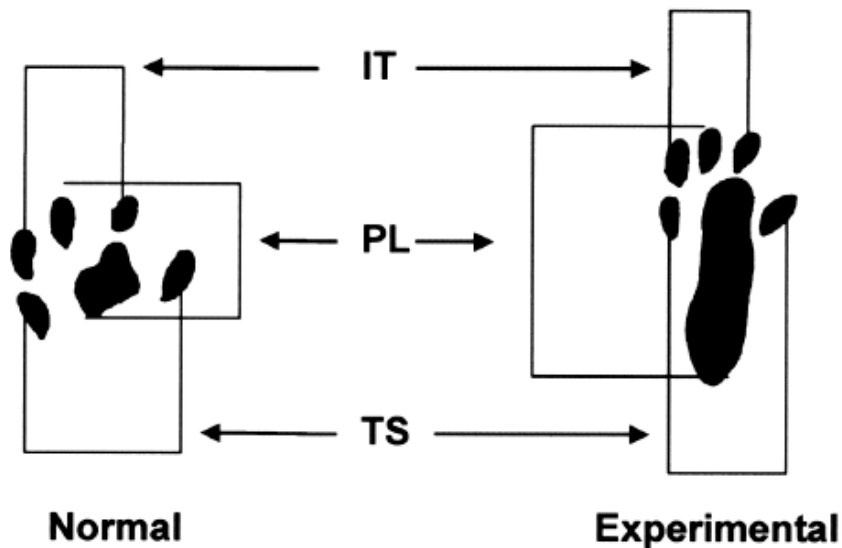


Figura 2 – Representação dos parâmetros utilizados para calcular o IFC e IEC; IT: abertura dos dedos intermediários; PL: comprimento da pegada; TS: abertura total dos dedos.

Para avaliação estática foi utilizado o Índice Estático do Ciático (Static Sciatic Index – SSI) no qual estudos recentes vêm demonstrando sua eficácia na avaliação da marcha em ratos<sup>19,25,26</sup>. Segundo Takhtfooladi et al. (2015)<sup>19</sup>, o IEC avalia as pegadas do animal quando o mesmo está em posição estática, minimizando os vieses decorrentes da velocidade da marcha no momento da avaliação, além de sugerir ser mais preciso que o IFC através da análise dos resultados obtidos no estudo de Smit et al. (2004)<sup>20</sup>.

As impressões foram registradas por uma câmera de 8 megapixels, fixada sob uma passarela de acrílico transparente com 43 cm de comprimento, 5,5 cm de altura e 8,7 cm de largura, tendo ao final uma casinhola de madeira. Os vídeos das pegadas foram digitalizados pelo programa *Kinovea*<sup>TM</sup> para obtenção das imagens das pegadas (IFC). As imagens foram analisadas por meio do programa *Image J*<sup>TM</sup>, para transformar os pixels em milímetros e realizar o cálculo dos parâmetros predeterminados na avaliação do índice funcional do ciático e índice estático do ciático. As impressões das pegadas foram obtidas no pré-operatório e após 7, 14, 21 e 28 dias da lesão inicial. As imagens foram avaliadas pelas fórmulas do IFC e IEC propostas por Brain et al (1989) e Bervar et al. (2000)<sup>21</sup> respectivamente.

### **Análise Estatística**

Os resultados foram expressos como média  $\pm$  erro padrão da média, sendo analisados pelo ANOVA seguido do pós-teste de Tukey. Os valores de  $p < 0,05$  foram considerados para mostrar diferenças significativas entre os meios. Foi utilizado o software GraphPad Prism® 6,0 (San Diego, CA, EUA).

## RESULTADOS

Os animais operados não apresentaram complicações pós-operatórias como autotomia e deiscência. Dois casos de óbito foram registrados após o procedimento anestésico, que foram atribuídos ao erro na dosagem de anestésicos devido ao pequeno peso dos camundongos e a pequena janela terapêutica, sendo utilizados 24 camundongos.

Os resultados apresentados nas figuras 3 e 4 demonstram a avaliação intragrupos para o índice estático e o índice funcional do ciático. Todos os grupos apresentaram diferenças significativas quando comparados ao grupo controle. Em todas as análises houve diferença entre o basal e o 7º dia caracterizando a efetividade do esmagamento do nervo. Na análise dos resultados obtidos no IEC, observamos que o grupo tratado com laser de baixa intensidade e a dexametasona (LLLT/ Dex) já apresentavam melhoras significativas na regeneração do nervo ciático a partir dos 14º dias de tratamento. Na análise dos dados obtidos no IFC, observamos que o grupo tratado apenas com LLLT obteve resultados significativos a partir dos 14º dias quando comparado aos demais grupos.

Na figura 3, (A) O grupo controle apresentou diferença entre o basal e os demais dias, onde no 7º dia os valores ficaram próximos de 100 evidenciando a efetividade da cirurgia. (B) Os valores se mantiveram para o mesmo grupo, porém entre o dia 21º e 28º os valores se assimilaram aos valores basais, sugerindo regeneração nervosa. (C) No grupo tratado apenas com LLLT houve diferença entre o basal e o 7º dia apresentando eficácia da cirurgia, porém, ao 14º dia os animais tratados com LLLT começaram a apresentar melhora no quadro sugerindo regeneração nervosa precoce. (D) Para o mesmo grupo, a comparação entre o 7º dia e os demais dias obteve diferença e aos 21º dias todos os animais já estavam com valores similares aos valores basais,



comprovando a eficácia do LLLT na regeneração nervosa do nervo. (E) No grupo tratado com Dex apresentaram diferença entre o dia basal e todos os outros dias. (F) Na comparação do dia 7º com os demais, observamos que os resultados da Dex começaram a ser mais efetivos a partir do 21º dias. (G) Na análise dos dados do grupo tratado com LLLT/Dex observamos diferença entre o basal e o 14º dia, onde os animais tratados chegaram próximos a sua normalidade. (H) No 14º dia em diante os resultados analisados sugerem que os animais chegaram a sua normalidade com regeneração precoce do nervo e de que a associação do LLLT/Dex foi mais efetivo quando comparado aos resultados dos demais grupos.

Na figura 4 , (I) O grupo controle obteve diferença entre o basal e o 21º dia e (J) aos 28º dias os valores se assimilaram aos valores basais, sugerindo regeneração nervosa. (K) No grupo tratado com LLLT, obteve diferença entre o basal e o 14º dia, onde nos 14º os valores já estavam próximos da normalidade, evidenciando a efetividade do LLLT. (L) Houve diferença entre o 7º e 28º dia, apresentando resultados positivos a partir do 14º dia de tratamento. (M) No grupo tratado com Dex houve diferença entre o dia basal e o 21º dia, (N) onde após o 21º dia até 28º dias os animais começaram a chegar perto da sua normalidade quando comparados ao 7º dia. (O) No grupo tratado LLLT/Dex, houve diferença no dia basal até o 14º dia, onde começou a apresentar melhora no quadro clínico dos animais e (P) e a partir do 21º dia até os 28º dias todos os animais estavam próximos de sua normalidade quando comparados ao 7º dia.

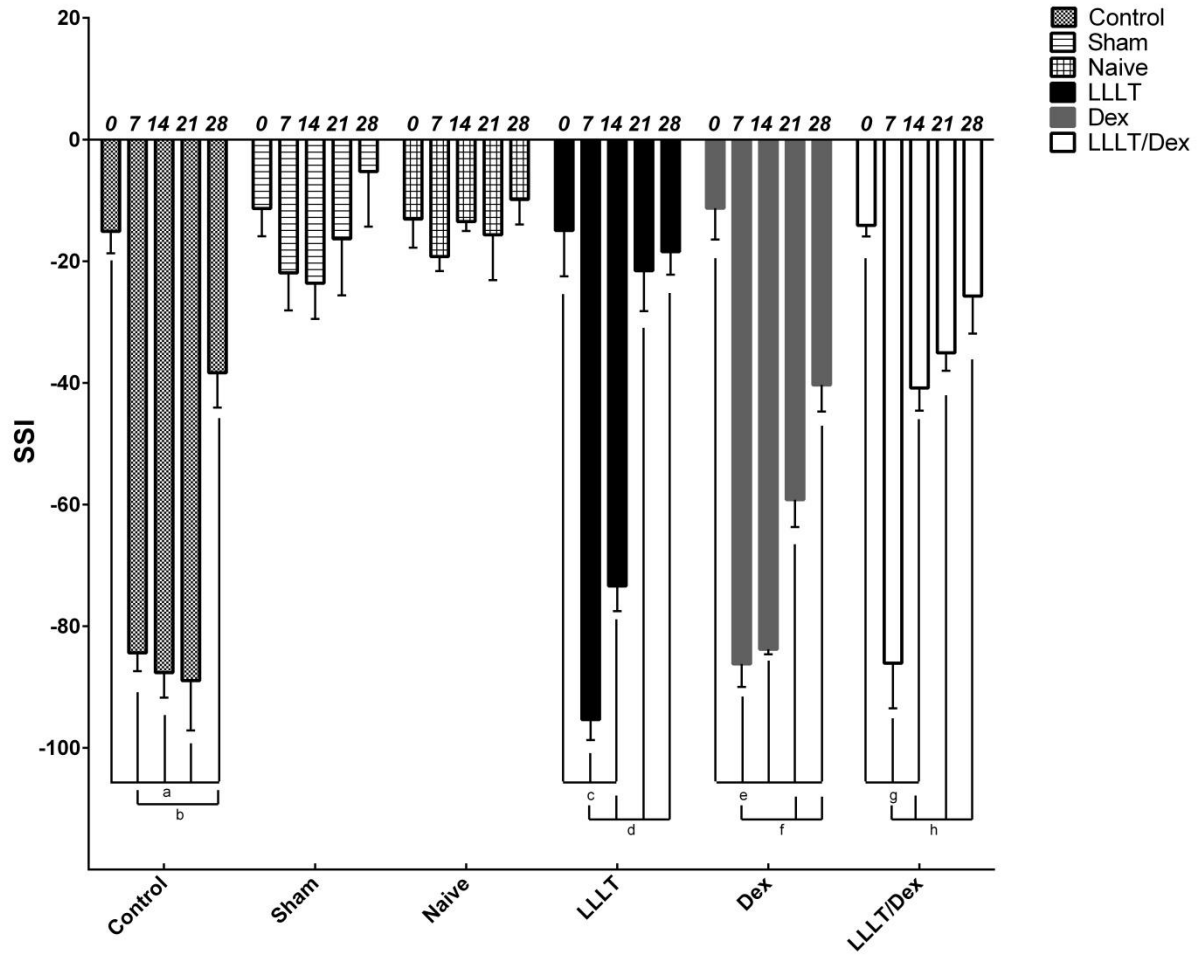


Figura 3 –Dados obtidos na avaliação intragrupos do índice estático do ciático, representado na imagem pela sigla SSI. Note que os símbolos são referentes a  $p < 0,05$ .

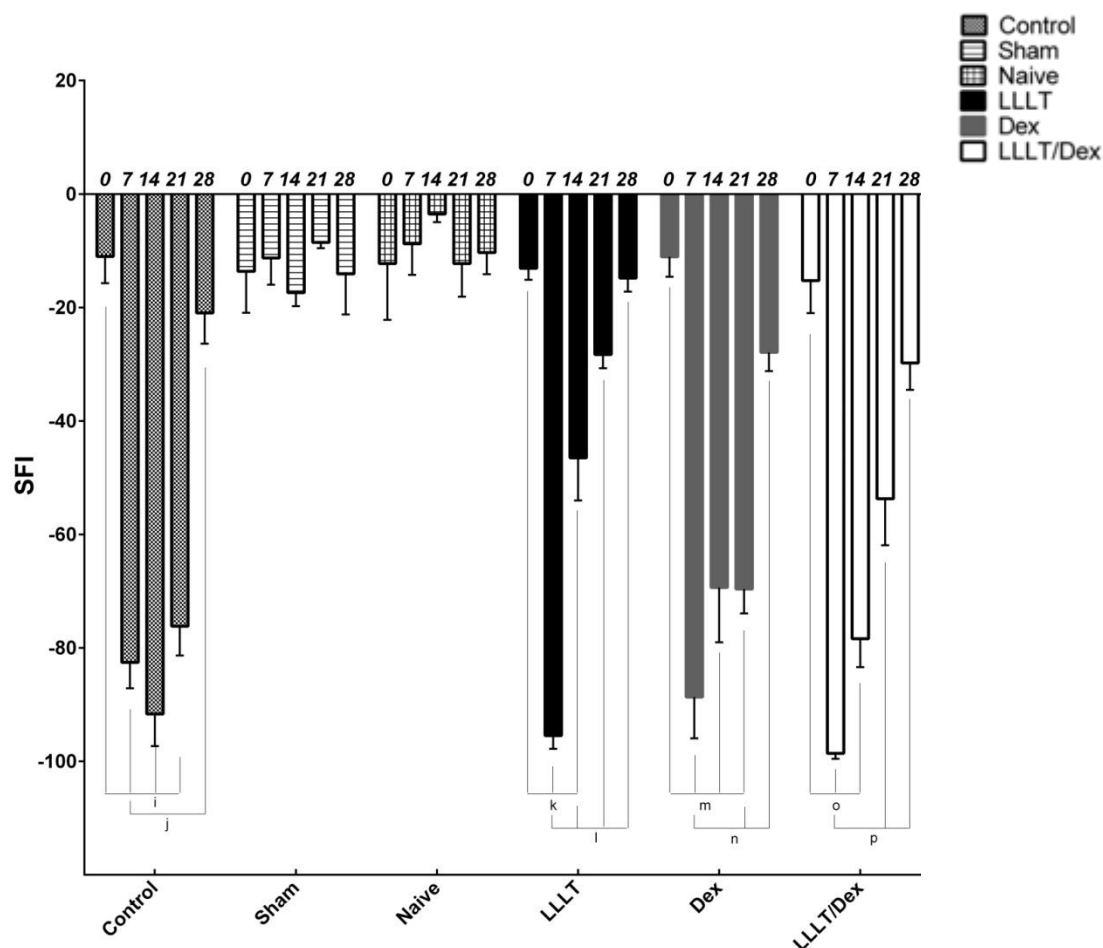


Figura 4 - Dados obtidos na avaliação intragrupos do índice funcional do ciático, representado na imagem pela sigla SFI. Note que os símbolos são referentes a  $p < 0,05$ .

Os resultados obtidos nas figuras 5 e 6 demonstram as análises intergrupos através da avaliação do índice estático do ciático e índice funcional do ciático. Na figura 5, (I) na comparação entre o 14º dia do grupo controle com o 14º dia do grupo LLLT/Dex observamos que o grupo tratado obteve melhores resultados apresentando regeneração precoce do nervo ciático. (II) Comparando o 14º dia do grupo tratado somente com LLLT com o grupo tratado com LLLT/Dex, verificamos que o tratamento associado LLLT/Dex foi mais efetivo do que a sua atuação individual. (III) Na comparação do 14º dia do grupo tratado somente com Dex com o grupo tratado com LLLT/Dex, observamos que o grupo tratado com LLLT/Dex possuem resultados mais efetivos do que a aplicação individual da Dex. (IV) Comparando o 21º dia do grupo

controle com o grupo tratado com LLLT, verificamos que o grupo LLLT apresentou melhores resultados. (V e VII) Na comparação do 21° dia do grupo tratado com LLLT com o grupo tratado com Dex, verificamos que ambos tiveram resultados positivos, porém o grupo LLLT foi mais efetivo na regeneração precoce. (VI e VIII) Comparando o 21° dia do grupo tratado com apenas Dex com o grupo tratado com LLLT/Dex, observamos que a associação do LLLT/Dex foi mais efetiva quando comparado a sua aplicação individual e na avaliação do 21° dia do grupo tratado com LLLT com o grupo tratado com LLLT/Dex, verificamos que a ação individual do laser foi mais efetiva.

Na figura 6, (IX) na análise do 14° dia do grupo controle comparado com o grupo tratado com LLLT, verificamos que o grupo tratamento obteve resultados melhores. (X e XI) Na comparação do 14° dia do grupo tratado com LLLT com o grupo tratado com Dex observamos que o LLLT foi mais efetivo na regeneração nervosa quando comparado a atuação individual da Dex. (XII) Comparando o 14° dia do grupo tratado com Dex com o grupo tratado com LLLT/Dex, verificamos que não houve diferenças significativas e na avaliação do 14° dia do grupo tratado com LLLT com o grupo tratado com LLLT/Dex observamos que o grupo laser obteve resultados mais satisfatórios. (XIII) Na comparação do 21° dia do grupo controle com o grupo tratado com Dex, não foram visualizadas diferenças significativas nos resultados. (XIV) Comparando o 21° dia do grupo tratado com Dex com o grupo tratado com LLLT/Dex, verificamos que não houve diferença nos resultados e na avaliação do 21° do grupo tratado com LLLT com o grupo tratado com LLLT/Dex, observamos que o LLLT teve um resultado mais efetivo. (XV) Na comparação do 21° dia do grupo tratado com LLLT com o grupo tratado com Dex, verificamos que o LLLT apresentou melhores resultados. (XVI) Comparando o 21° dia do grupo tratado com Dex com o grupo tratado com LLLT/Dex, observamos que não houve diferenças significativas.

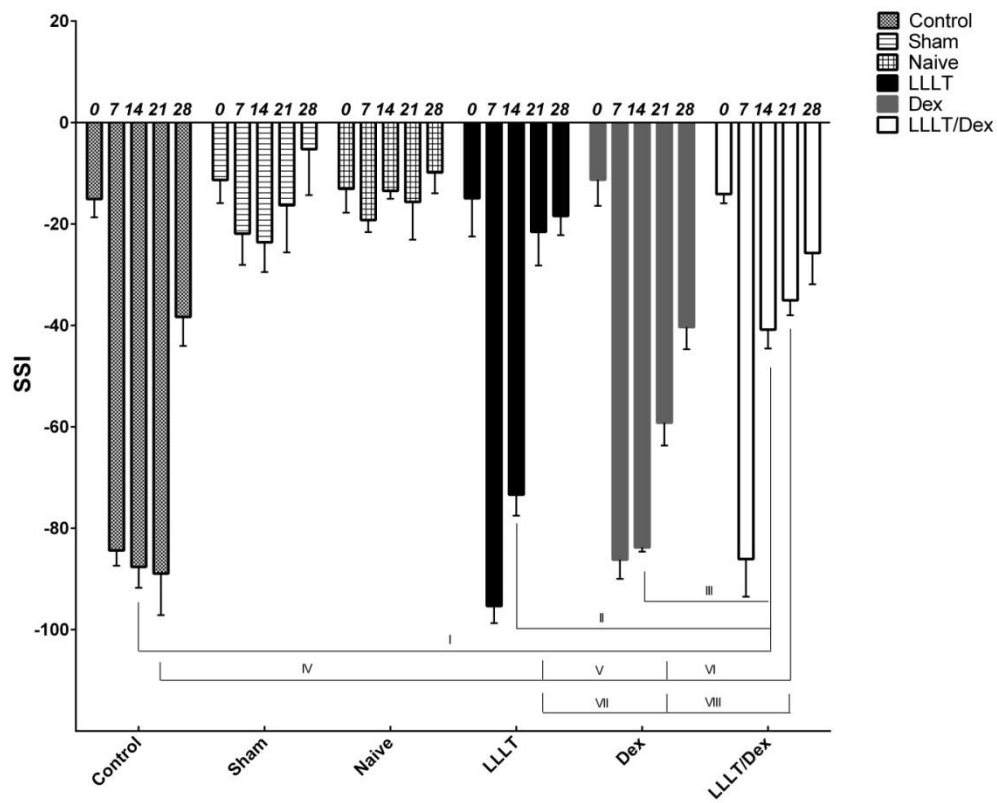


Figura 5 - Resultados obtidos na avaliação intergrupos do índice estático do ciático.

Note que os símbolos são referentes a  $p < 0,05$ .

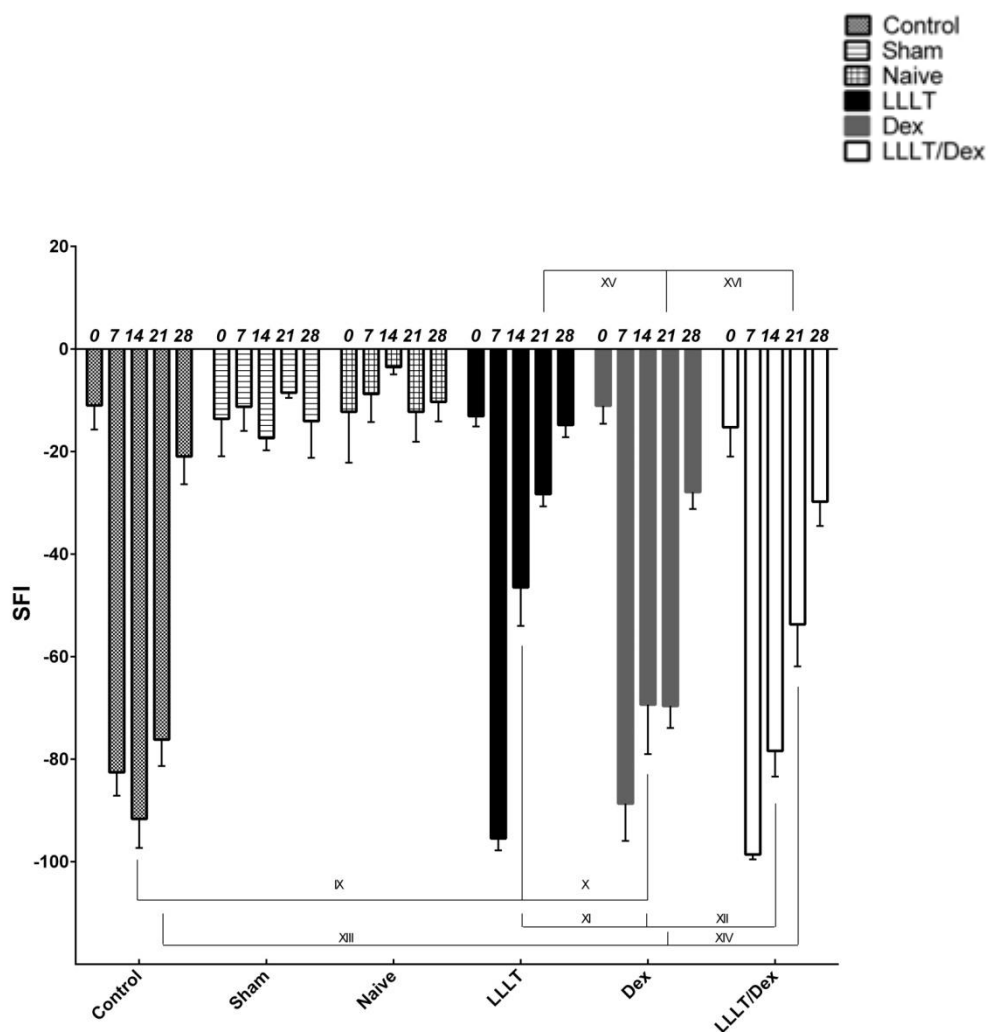


Figura 6 - Resultados obtidos na avaliação intergrupos do índice funcional do ciático.

Note que os símbolos são referentes a  $p < 0,05$ .

## DISCUSSÃO

A lesão nervosa periférica por esmagamento do nervo ciático em roedores tem sido amplamente utilizada para pesquisas experimentais, pois causa ruptura das fibras nervosas sem ruptura da maior parte das estruturas de sustentação do nervo, ocasionando uma axioniotmese, dessa forma, facilita a regeneração pós-lesão nervosa<sup>22</sup>.

A fotobiomodulação, através do LLLT estimula a microcirculação através da paralisação dos esfíncteres pré-capilares, provocando vasodilatação arteriolar, capilar e neoformação vascular. Seus fótons são absorvidos pela citocromo C oxidase na cadeia respiratória mitocondrial, que com o aumento de sua atividade, aumenta a produção de adenosina trifosfato (ATP), agindo a nível celular induzindo condições tróficas e inibindo processos inflamatórios, que são necessários para a regeneração nervosa. Os efeitos fisiológicos derivados da irradiação contribuem para a aceleração do processo regenerativo do nervo periférico<sup>6,10,11,14</sup>.

Além do LLLT, estudos experimentais prévios em lesões do nervo ciático demonstram efeitos positivos da administração da dexametasona, um glicocorticoide anti-inflamatório, no aprimoramento da função motora em lesões do sistema nervoso periférico. Os efeitos imunossupressores e o potencial neurotrófico da dexametasona podem reduzir a infiltração de células inflamatórias e atua na produção de mediadores inflamatórios<sup>15</sup>. Estudos tem demonstrado que a dexametasona promove a regeneração dos nervos periféricos através da inibição da infiltração de células CD3-positivas, bem como sobre a regulação da expressão de GAP-43<sup>15,16,27</sup>.

Foi observado, durante os primeiros 7 dias de pós-operatório, que os animais apresentaram dificuldades na deambulação, apresentando um padrão flexor da pata, adução dos metatarsos, apoio da pisada na região do calcanhar e incapacidade de realizarem o *pushoff* na descarga de peso de uma pata para a outra, o que acarretava em uma pegada com aparência mais alongada, compatível com disfunção grave do nervo ciático.

A associação da dexametasona com o LLLT sugere que seus efeitos fisiológicos de forma conjunta contribuem para o aprimoramento da recuperação nervosa, tornando a regeneração do nervo precoce.

No presente estudo ficou evidente o sucesso do modelo de cirurgia devido à evolução dos grupos operados no 7º dia e com diferença quando comparados ao basal na avaliação intragrupos e no mesmo período na avaliação intergrupos, tanto para o IEC como para o IFC.

O uso difundido da lesão experimental por esmagamento do nervo ciático fez com que fossem descritos vários métodos experimentais, capazes de gerar tal lesão, como o uso de pinças calibradas, peso morto, torniquete e até mesmo, suturas com fio cirúrgico, onde a lesão é diretamente proporcional a carga aplicada<sup>23</sup>. A lesão por esmagamento utilizando uma pinça calibrada foi selecionada neste estudo por permitir a padronização da intensidade das lesões. Além de ser uma técnica simples que preserva a estrutura de sustentação do nervo e não necessita de reparo cirúrgico. O equipamento disponibiliza resultados semelhantes ao equipamento de peso morto, amplamente utilizado nas pesquisas clínicas e com alta aplicabilidade, porém, a pinça regulável possui aplicação e manuseio mais simples em comparação com o equipamento e peso morto. Sendo que, a pinça esmagadora foi projetada para uso *in loco*, sem a necessidade de transporte e de adaptação do animal ao equipamento, sendo utilizada tanto para camundongos, como para animais maiores, como da linhagem *Wistar*<sup>22</sup>.

No presente estudo o laser foi aplicado sobre a pele e portado sobre o tecido muscular, onde se considera a possibilidade de aumentos dos níveis do fator de crescimento nervoso. Foram então avaliados através do IFC e do IEC. A avaliação funcional da marcha proporciona uma oportunidade de avaliar os aspectos específicos



da regeneração nervosa do nervo ciático de uma forma não invasiva. Estudos demonstram que o IFC possui clara correlação com a avaliação morfológica e morfométrica do nervo, sendo um método quantitativo, confiável e reprodutível para avaliar o processo de regeneração nervosa periférica, fornecendo um valor numérico à função e permitindo a análise estatística dos resultados<sup>6,9,10,11</sup>. A avaliação estática do nervo foi verificada através do IEC, e possibilita a minimização dos vieses decorrentes da velocidade da marcha, sugerindo ser mais preciso quando comparado ao IFC<sup>19,20</sup>.

Diferentes parâmetros, como comprimento de onda, densidade de energia, modo do pulso e potência são utilizados para estimular e acelerar a recuperação funcional dos nervos periféricos, de modo, diferentes autores investigaram quais parâmetros são mais eficazes na regeneração nervosa. Barbosa et al. (2010a)<sup>6</sup> em seu estudo, avaliou o grau de funcionalidade inferido pelo IFC e o efeito do laser de baixa intensidade (660 nm) em ratos submetidos a lesão por esmagamento do nervo ciático. Os animais foram irradiados com fluência de 10 J / cm<sup>2</sup>, energia emitida de 0,6 J, potência de 30 mW, área de feixe de 0,06 cm<sup>2</sup>, modo contínuo e tempo de exposição de 20 segundos. Barbosa et al. (2010b)<sup>10</sup> que verificou o efeito de dois comprimentos de onda do LLLT (660 nm e 830 nm) na regeneração do nervo ciático em ratos, e obteve como resultados que o LLLT 660 nm, com os mesmos parâmetros forneceu uma recuperação funcional precoce em comparação aos outros grupos. Esses dados de estudos prévios do nosso grupo demonstram que esses parâmetros são eficazes na regeneração nervosa no modelo experimental. No presente estudo observamos o efeito do LLLT 660nm de maneira isolada e quando associado a dexametasona.

Marcolino et al. (2009)<sup>9</sup> investigaram os efeitos do laser de baixa intensidade (830 nm, potência de 30 mW, feixe de área de 0.116 cm<sup>2</sup>) na recuperação funcional da marcha de ratos após o esmagamento do nervo ciático. Os animais foram irradiados com

laser diodo de 830 nm com densidade de energia 40 J / cm<sup>2</sup>, e energia emitida de 4,64 J em um único ponto durante 21 dias consecutivos. Após análise dos resultados verificaram melhoras significativas no Índice Funcional do Ciático no 7º e 14º dia de pós-operatório, porém não houve diferenças significativas entre os grupos após o 21º de pós-operatório, resultados estes compatíveis em sua grande maioria com os resultados obtidos no presente estudo, contudo, nossos resultados evidenciaram diferenças significativas após o 21º dia, o fato do modelo de lesão ser realizado em camundongos pode ter interferência nesses achados.

Além da variável IFC, Bervar et al. (2000)<sup>21</sup> utilizou da postura estática, através da utilização do IEC para avaliar a perda funcional e recuperação de ratos submetidos a lesão do nervo ciático, demonstrando confiabilidade do uso dessa variável quando comparado ao IFC. Os autores verificaram, que a análise estática é tecnicamente mais fácil de ser realizada sendo um método viável para quantificar a perda funcional e recuperação após a lesão do nervo ciático. Esses dados corroboram com nossos achados pois o IEC além de quantificar a lesão nervosa, ele é uma ferramenta simples e eficiente de captar a imagem e calcular o escore quando comparado ao IFC.

Ziago et al. (2017)<sup>14</sup>, investigaram os efeitos morfológicos e morfométricos de três densidades de energia (4,10 e 50 J/cm<sup>2</sup>) na regeneração nervosa de lesão por esmagamento do nervo ciático. O dispositivo utilizado foi *Twin Laser*<sup>TM</sup> (780 nm, 40 mW, 0,04 cm<sup>2</sup>). Foram utilizados trinta ratos da linhagem *Wistar* (200-250 g) divididos aleatoriamente em cinco grupos de 6 animais cada ( C: grupo controle; L0: com lesão e sem irradiação; L4: lesão do nervo com LLLT 4 J/cm<sup>2</sup>; L10: lesão do nervo com LLLT 10 J/cm<sup>2</sup>; L50: lesão do nervo com LLLT 50 J/cm<sup>2</sup>). Os animais receberam seis irradiações aplicadas durante seis dias, em três pontos da região nervosa lesionada, sendo a região proximal, distal e central da lesão. Após 15 dias da cirurgia, os animais

foram eutanasiados e o nervo ciático foi recolhido para análise morfológica e morfométrica, onde verificaram que o LLLT induziu melhora no estado da lesão em todas as densidades de energias utilizadas, contudo, a densidade de energia de 10 J/cm<sup>2</sup> foi o tratamento mais eficaz para melhorar a regeneração nervosa do nervo ciático pós-lesão por esmagamento, obtendo resultados positivos com a aplicação desta densidade de energia, assim como, os resultados obtidos na nossa pesquisa através da análise intragrupos do IFC, confirmando que o LLLT foi eficaz na regeneração nervosa.

Alguns estudos verificam os efeitos do glicocorticoide anti-inflamatório na melhora da função motora em lesões do sistema nervoso periférico. Feng e Yuan (2015)<sup>16</sup> investigaram os efeitos da dexametasona nas alterações funcionais e histológicas após lesão por esmagamento do nervo ciático, onde os animais divididos aleatoriamente em grupos foram tratados com diferentes doses da dexametasona (0,5, 1 e 2 mg/Kg) durante 10 dias consecutivos e avaliados através do IFC obtendo resultados satisfatórios quando comparados ao grupo controle e grupo *Sham*, contudo, a dose de 2 mg/Kg foi mais eficaz em comparação aos demais grupos, por esse motivo, seguimos esta metodologia, sem qualquer intercorrência na aplicação da substância. Mohammadi, Azad-tirgan e Amini (2013)<sup>24</sup> também verificaram efeitos positivos da aplicação da dexametasona na aceleração da regeneração neural, concluindo que foi eficaz para o tratamento de lesões nervosas por esmagamento do nervo ciático. Estes dados corroboram com nossos achados, devido os efeitos positivos na avaliação funcional de nervo ciático.

Diferentes pesquisas são realizadas com o uso da Fotobiomodulação com LLLT, porém, não há padronização dos parâmetros utilizados e são poucos os estudos realizados que verificam o efeito da dexametasona na lesão dos nervos periféricos, dificultando a comparação dos resultados e o entendimento dos mecanismos envolvidos.

Dessa forma, tornam-se necessários novos estudos para verificar o uso do LLLT e da dexametasona nas lesões nervosas, e comparar de seus efeitos quando associados.

## **CONCLUSÃO**

Na amostra e nos procedimentos utilizados, verificou-se que a utilização do laser AsGaAl (660 nm) e da dexametasona foram eficazes na recuperação funcional precoce do nervo ciático de camundongos.

## REFERÊNCIAS

- 1) SIMON, Neil G; SPINNER, Robert J; KLINE, David G; KLIOT, Michel. Advances in the neurological and neurosurgical management of peripheral nerve trauma. **Journal Of Neurology, Neurosurgery & Psychiatry**, [s.l.], v. 87, n. 2016, p.198-208, 28 abr. 2015. BMJ. <http://dx.doi.org/10.1136/jnnp-2014-310175>.
- 2) STRATTON, Jo Anne; KUMAR, Ranjan; SINHA, Sarthak; SHAH, Prajay; STYKEL, Morgan; SHAPIRA, Yuval; MIDHA, Rajiv . Purification and Characterization of Schwann Cells from Adult Human Skin and Nerve. **Eneuro**, Minnessota, v. 4, n. 3, p.0307-16.2017, 16 maio 2017.
- 3) RATEB, Enas Ezzat; AMIN, Shaimaa N; EL-TLABAWY, Nashwa; RASHED, Laila A; EL-ATTAR, Samah. Effect of melatonin supplemented at the light or dark period on recovery of sciatic nerve injury in rats. **Excli Journal**. Egypt, p. 138-150. 6 mar. 2017.
- 4) ANDERS, Juanita J.; MOGES, Helina; WU, Xingjia; ALBERICO L. Stephanie; SAIDU K. Edward; SMITH T. Jason; PRYOR A. Brian. In vitro and in vivo optimization of infrared laser treatment for injured peripheral nerves. **Lasers In Surgery And Medicine**, S/i, v. 46, n. 1, p.34-35, jan. 2014.
- 5) POSSAMAI, Fernanda; PACHECO, Daniela R; SANTOS, Tiago S; ANDRE, Edison S. Repercussões morfológicas e funcionais do exercício sobre a regeneração nervosa periférica. **Fisioterapia em Movimento**, [s.l.], v. 25, n. 3, p.617-627, set. 2012. FapUNIFESP (SciELO). <http://dx.doi.org/10.1590/s0103-51502012000300017>.
- 6) BARBOSA, Rafael I; MARCOLINO, Alexandre M; GUIRRO, Rinaldo RJ; MAZZER, Nilton; BARBIERI, Cláudio H; FONSECA, Marisa de Cássia R. Efeito do laser de baixa intensidade (660 nm) na lesão do nervo Ciático em ratos. **Fisioterapia e Pesquisa**. , v.17, p.294 - 299, 2010a.
- 7) WANG, Chau-zen; CHEN, Yi-Jen; WANG, Yan-Hsiung; YEH, Ming-Long; HUANG, Mao-Hsiung; HO, Mei-Ling; LIANG, Jen-I. Low-Level Laser Irradiation Improves Functional Recovery and Nerve Regeneration in Sciatic Nerve Crush Rat Injury

Model. **Plos One**, United States Of America, v. 9, n. 8, p.1-11, ago. 2014.

8) ALTUN, Idirir; ÇIRALIK, Harun. Histopathological Effects of Tissue Adhesives on Experimental Peripheral Nerve Transection Model in Rats. **J Coreano Neurosurg Soc**, Coréia, v. 58, n. 6, p.504-507, dez. 2015.

9) MARCOLINO, Alexandre M; BARBOSA, Rafael I; NEVES, Lais MS; VINAS, Thomas S; DUARTE, Danilo TB; MAZZER, Nilton; FONSECA, Marisa de Cássica, R. Low Intensity Laser (830 nm) functional to recover of the sciatic nerve in rats. **Acta Ortopédica Brasileira**, São Paulo, v. 18, n. 4, p.207-211, jun. 2009.

10) BARBOSA, Rafael I; MARCOLINO, Alexandre M; GUIRRO, Rinaldo RJ; MAZZER, Nilton; BARBIERI, Cláudio H; FONSECA, Marisa de Cássia R. Comparative effects of wavelengths of low-power laser in regeneration of sciatic nerve in rats following crushing lesion. **Lasers in Medical Science**, v. 25, p. 423-430, 2010b.

11) SONG, Ji W; LI, Kun; LIANG, Zhuo H; DAI, Chen; SHEN, Xue F; GONG, Yu Z; WANG, Shuang; HU, Xue Y. Low-level laser facilitates alternatively activated macrophage/microglia polarization and promotes functional recovery after crush spinal cord injury in rats. **Scientific Reports**, [s.l.], v. 7, n. 1, p.1-13, 4 abr. 2017. Springer Nature. <http://dx.doi.org/10.1038/s41598-017-00553-6>.

12) HOLANDA, Vanessa Milanesi; CHAVANTES, Maria Cristina; WU, Xingjia; ANDERS, Juanita J. The mechanistic basis for photobiomodulation therapy of neuropathic pain by near infrared laser light. **Lasers In Surgery And Medicine**, S/i, v. 49, n. 5, p.516-524, jan. 2017.

13) PAOLILLO, Fernanda Rossi; ROSS, Arena; DUTRA, Daniela Bassi; DURIGAN, Rita de Cássia M; ARAUJO, Heloise Silistre; SOUZA, Hugo Celso Dutra. Low-level laser therapy associated with high intensity resistance training on cardiac autonomic control of heart rate and skeletal muscle remodeling in wistar rats. **Lasers In Surgery And Medicine**, [s.l.], v. 46, n. 10, p.796-803, 1 nov. 2014. Wiley-Blackwell. <http://dx.doi.org/10.1002/lsm.22298>.

14) ZIAGO, Eduardo KM; FAZAN, Valéria OS; IYOMASA, Mamie M; SOUSA, Luiz G; YAMAUCHI, Paula Y; SILVA, Eunice A; BORIE, Eduardo. Analysis of the variation in low-level laser energy density on the crushed sciatic nerves of rats: a morphological, quantitative, and morphometric study. **Lasers In Medical Science**, [s.l.], v. 32, n. 2, p.369-378, 7 jan. 2017. Springer Nature. <http://dx.doi.org/10.1007/s10103-016-2126-1>

15) SUN, Hongzhi; YANG, Tao; LI, Qing; ZHU, Zhitu; WANG, Lei; BAI, Guang; LI, Dongsheng. Dexamethasone and vitamin B12 synergistically promote peripheral nerve regeneration in rats by upregulating the expression of brain-derived neurotrophic factor. **Arch Med Sc**, China, v. 8, n. 5, p.924-930, nov. 2012.

16) FENG, Xinhong; YUAN, Wei. Dexamethasone Enhanced Functional Recovery after Sciatic Nerve Crush Injury in Rats. **Biomed Research International**, [s.l.], v. 2015, p.1-9, mar. 2015. Hindawi Publishing Corporation. <http://dx.doi.org/10.1155/2015/627923>.

17) MARCOLINO, Alexandre M; BARBOSA, Rafael I; NEVES, Lais MS; MAZZER, Nilton; GUIRRO, Rinaldo RJ; FONSECA, Marisa de Cássia R. Assessment of Functional Recovery of Sciatic Nerve in Rats Submitted to Low-Level Laser Therapy with Different Fluences. An Experimental Study. **Journal Of Hand & Microsurgery**. São Paulo, p. 49-53. abr. 2013.

18) REIS, Filipe A; BELCHIOR, ACG; NICOLAU, RA; FONSECA, TS; CARVALHO, PTC. Effect of gallium-aluminum-arsenide laser therapy (660Nm) on recovery of the sciatic nerve in rats following neurotmesis lesion and epineural anastomosis: functional analysis. **Revista Brasileira de Fisioterapia**, São Paulo, v. 3, n. 12, p.215-221, mar. 2008.

19) TAKHTFOOLADI, MA; JAHANBAKHS; Fatemeh; TAKHTFOOLADI, Hamed A; YOUSEFI, Kambiz; ALLAHVERDI, Amin. Effect of low-level laser therapy (685 nm, 3 J/cm<sup>2</sup>) on functional recovery of the sciatic nerve in rats following

crushing lesion. **Lasers Med Sci**, London, v. 30, n. 2015, p.1047-1052, jan. 2015.

20) SMIT X, VAN NECK JW, EBELI MJ, HOVIUS SER (2004) Static footprint analysis: a time-saving functional evaluation of nerve repair in rats. **Scand J Plast Reconstr Surg Hand Surg** 38(6):321–325.

21) BERVAR, Marijan. Video analysis of standing — an alternative footprint analysis to assess functional loss following injury to the rat sciatic nerve. **Journal Of Neuroscience Methods**, Slovenia, v. 102, n. 2000, p.109-116, jul. 2000.

22) MONTE-RASO, Vanessa Vilela et al. A New Adjustable Pinch Designed For Producing Crush Nerve Injuries In The Sciatic Nerve Of Rats. **Acta Ortopédica Brasileira**, Ribeirão Preto, v. 17, n. 4, p.236-238, nov. 2009.

23) PACHIONI, C.A.S.; MAZZER, N.; BARBIERI, C.H.; FAZAN, V.P.S.; MORO, C.A.; SILVA, C.A.A. Lesão por Esmagamento do Nervo Ciático de Ratos: Estudo da Vascularização, **Acta Ortopédica Brasileira**, São Paulo, v. 14, n. 4, p. 203-207, 2006.

24) MOHAMMADI, Rahim; AZAD-TIRGAN, Mahboobeh; AMINI, Keyvan. Dexamethasone topically accelerates peripheral nerve repair and target organ reinnervation: A transected sciatic nerve model in rat. **Injury**, [s.l.], v. 44, n. 4, p.565-569, abr. 2013. Elsevier BV. <http://dx.doi.org/10.1016/j.injury.2012.10.013>.

25) KORKMAZ, Mehmet Fatih et al. The Effect of Sildenafil on Recuperation from Sciatic Nerve Injury in Rats. **Balkan Medical Journal**, [s.l.], v. 33, n. 2, p.204-211, 11 abr. 2016. Journal of Clinical Research of Pediatric Endocrinology. <http://dx.doi.org/10.5152/balkanmedj.2016.14701>.

26) YOUSEF, Mohamed Abdelhamid Ali et al. Successful Reconstruction of Nerve Defects Using Distraction Neurogenesis with a New Experimental Device. **Basic And Clinical Neuroscience**, S/i, v. 6, n. 4, p.253-264, out. 2015.



27) LI, Hao; ZHANG, Lei; XU, Min. Dexamethasone prevents vascular damage in early-stage non-freezing cold injury of the sciatic nerve. **Neural Regenerations Research**, S/i, v. 11, n. 1, p.163-167, jan. 2016.