

Diffúzió súlyozott képalkotás gliómás betegek épnek látszó fehérállományában

PhD tézis

Dr. Horváth Andrea

Témavezetők:

Prof. Bogner Péter

Prof. Dóczi Tamás

Programvezető: Prof. Büki András

A doktori iskola vezetője: Prof. Komoly Sámuel



Pécsi Tudományegyetem, Általános Orvostudományi Kar

Klinikai Idegtudományok Doktori Iskola

Pécs, 2016

1. Bevezetés

A központi idegrendszeri daganatos megbetegedések a felnőtt és gyermek populációt egyaránt érintik és a tumorhoz köthető második leggyakoribb halálokok gyermek és serdülőkorban. A központi idegrendszeri tumor lehet primer, ha agyszövetből alakul ki, és metasztatikus, ha a központi idegrendszeren kívül elhelyezkedő tumorból származik. A glia sejtből származó daganatok a primer központi idegrendszeri tumorok 27%-át és a rosszindulatú központi idegrendszeri tumorok 80%-át teszik ki.

A diagnosztikus módszerek és sebészi technikák fejlődése és az új, célzott terápiás eljárások fejlesztése irányában tett erőfeszítések ellenére a betegség kimenetele rossz. A legmalignusabb glióma típus esetén a betegek mindössze 5,1%-a éri meg az 5 évet a diagnózis felállítása után. A rossz prognózis lehetséges oka a gliómák diffúz, infiltráló tulajdonsága, ami megakadályozza a teljes eltávolítást és csökkenti a lokális sugárterápia vagy sugársebészet hatékonyságát.

A tumor infiltráció jelenlétét tumortól messzi, makroszkóposan érintetlen agyterületeken post-mortem kimutatták. Az elmúlt időszakban több kutatócsoport próbálta a tumor infiltrációt láthatóvá tenni mágneses rezonancia képalkotással. Gliómás betegek tumorral átellenes féltekéjének épnek látszó fehérállományában kóros eltéréseket találtak diffúziós tenzor képalkotással és teljes agy spektroszkópiával, amit tumor infiltráció jelenlétével magyaráztak. Azonban felmerül a kérdés, hogy vajon ezeket az eltéréseket valóban infiltráló tumor sejtek okozzák-e, és hogy a látszólagos diffúziós együttható (ADC) alkalmas-e a tumor infiltráció jelzésére.

A víz diffúzióját az agyban a szöveti mikrostruktúra befolyásolja, ami felhasználható a különböző kórképekhez társuló változások vizsgálatára. Magas b-faktorokkal végzett diffúziós MR vizsgálat esetén az MR jelcsökkenést egy biexponenciális függvény írja le a legjobban. Ez a modell egy lassan és gyorsan diffundáló összetevőt feltételez gyors és lassú diffúziós együtthatóval, melyek eredete egyenlőre tisztázatlan. A legésszerűbb magyarázat szerint a lassan diffundáló összetevő a membrán felületekhez és citoszkeletonhoz kötött, magasan strukturált vízrétegeknek felel meg (fehérjéket és makromolekulákat körülvevő hidrát burok), míg a gyors komponens a maradék extra- és intracelluláris szöveti vízből származik. Tehát a magas b-faktossal történő diffúziós képalkotás lehetővé teszi a szövetek specifikusabb jellemzését, elkülönítését. A kórfolyamatok pontosabb megértése elősegítheti hatékonyabb terápiás eljárások kifejlesztését, ami javíthatja a betegség kimenetelét.

2. Célkitűzések

A tézis elsődleges célja az emelkedett ADC eredetének tisztázása volt gliómás betegek épnék látszó fehérállományában.

Egyik indirekt módja annak, hogy a tumor infiltráció szerepét az épnék látszó fehérállomány diffúziójának megváltoztatásában bizonyítsuk vagy kizárjuk, hogy nem infiltráló daganattal rendelkező betegek épnék látszó fehérállományát vizsgáljuk. Amennyiben az ADC emelkedett mind infiltráló tumoros (pl. glióma), mint nem infiltráló tumoros (meningeóma) betegek fehérállományában, a diffúziós eltérés nem magyarázható kizárólagosan tumor infiltrációval.

Ezért az első tanulmány elsődleges célja annak eldöntése volt, hogy a diffúziós eltérés jelen van- e nem infiltráló tumorral rendelkező betegek kontralaterális épnek látszó fehérállományában.

Másodlagos célunk az épnek látszó fehérállományban talált kóros ADC emelkedését okozható lehetséges tényezők keresése volt. Mivel valamilyen szintű nyomó hatás mindenféle agytumornál jelen van attól függetlenül, hogy infiltráló vagy nem infiltráló tulajdonságú, a tanulmány további célja a nyomóhatás szerepének vizsgálta volt a tumorról átellenes épnek látszó fehérállományban lévő diffúziós eltérés kialakításában.

A második tanulmány célja a gliómás betegek épnek látszó fehérállományában mérhető emelkedett ADC tulajdonságainak és eredetének további tisztázása volt a részletesebb biexponenciális diffúziós kiértékeléssel. Célunk volt annak meghatározása, hogy a diffúziós eltérés régió specifikus vagy globális.

3. Módszer

Emelkedett diffúzió agytumoros betegek épnek látszó fehérállományában: csak tumorinfiltráció?

Huszonhét szövettanilag igazolt gliómás beteg (13 nő, 14 férfi, átlagéletkor: $49,0 \pm 16,9$ év, grádus II-IV), 22 meningeómás beteg (15 nő, 7 férfi; átlagéletkor $53,5 \pm 12,3$ év) és két csoport korban és nemből illesztett egészséges kontroll részt diffúzió súlyozott képalkotó vizsgálaton (DWI) 3T MR készülékkel terápia megkezdése előtt. Az ADC értékek kiszámolására kerültek a tumorról átellenes teljes agyfélteke épnek tűnő fehérállományban. Az ADC értékeket Mann-Whitney U-tesztrel és többszörös lineáris regresszióval hasonlítottuk

össze a csoportok között. Az ADC értékek glioma grádussal és tumor térfogattal való kapcsolatát is vizsgáltuk.

Biexponenciális diffúziós eltérések gliómás betegek épnék látszó fehérállományában globális vazogén ödéma jelenlétét jelezhetik

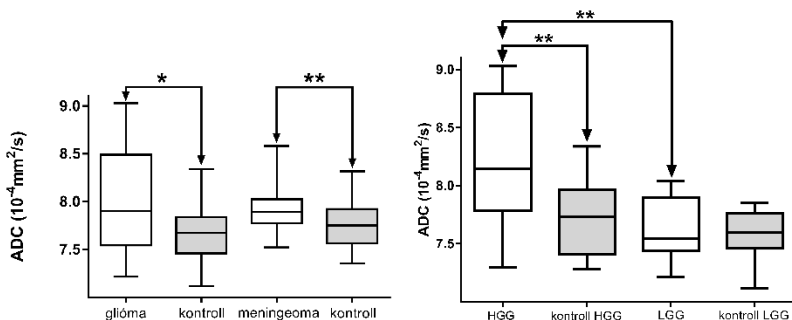
Huszonegy újonnan diagnosztizált gliómás beteg (10 nő, 14 férfi, átlagéletkor 42.29 ± 11.44 év, grádus II-IV) és 24 korban és nemből illesztett kontroll alany diffúzió súlyozott képkalkotó vizsgálaton vett részt 3T MR készülékkel. A diffúziós paraméterek a monoexponenciális és biexponenciális modellel is kiszámításra kerültek. Az ADC értékeket kiszámoltuk a tumorról átellenes és azonos félteke teljes épnék látszó fehérállományban. Az átellenes féltekében, regionális ADC értékeket is meghatároztunk a frontális, parietális, occipitális és temporális épnék látszó fehérállományban. A teljes féltekei és a regionális diffúziós értékeket kétmintás t-próbák vagy Mann-Whitney U-teszttel hasonlítottuk össze betegek és controlok között az adatok eloszlásától függően. A regionális különbségeket betegek és controlok között kétutas kevert ANOVA tesztet hasonlítottuk össze.

4. Eredmények

Emelkedett diffúzió agytumoros betegek épnék látszó fehérállományában: csak tumorinfiltráció?

A kontralaterális épnék látszó fehérállományban mért ADC értékek szignifikánsan emelkedettek voltak gliómás és meningeómás betegeknél is kontrol csoporthoz viszonyítva ($P=0.0006$ és $P=0.0099$, 1a ábra). Az ADC értékek magasabbak voltak magas grádusú gliómák épnék látszó fehérállományában alacsony grádusúakhoz ($P=0.0181$)

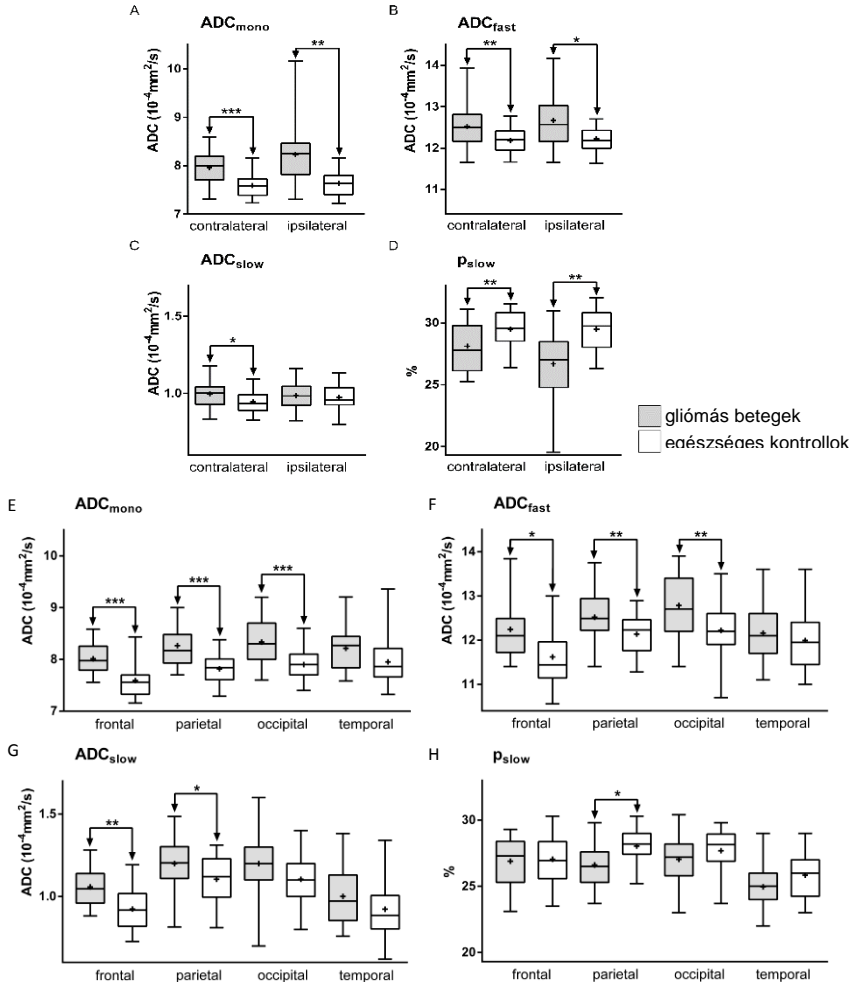
és egészséges kontrollokhoz képest ($P=0.0003$), (1b ábra). Az ADC nem függött a tumor térfogattól egyik betegcsoportban sem.



1. ábra a) szignifikánsan emelkedett ADC értékek gliómás és meningeómás betegek kontralaterális épnék látszó fehérállományban egészséges kontroll alanyokhoz képest. b) szignifikánsan emelkedett ADC értékek magas grádusú gliómás betegek kontralaterális fehérállományában. A talpak a minimumot és maximumot, a vízszintes vonal a mediánt, míg a doboz az interkvartilis tartományt jelöli. * $P < 0.05$, ** $P < 0.01$. HC: egészséges kontroll, HGG: magas grádusú glióma, LGG: alacsony grádusú glióma.

Bixonenciális diffúziós eltérések gliómás betegek épnék látszó fehérállományában globális vazogén ödéma jelenlétét jelezhetik

A teljes féltekei és regionális kiértékelés eredményeit a 2. ábra szemlélteti. Az ADC_{mono} és ADC_{fast} értékek minden vizsgált régióban szignifikánsan magasabbak voltak a kontroll értékeknél, kivéve a temporális épnék látszó fehérállományban ($P < 0.04$). ADC_{slow} szignifikánsan emelkedett volt a teljes kontralaterális, a frontális és parietális épnék tűnő fehérállományi területeken ($P < 0.03$), míg ρ_{slow} csökkent volt mindkét félteke teljes épnék látszó fehérállományában és a parietális fehérállományban kontrollokhoz viszonyítva ($P > 0.05$). A féltekei ADC_{mono} és ρ_{slow} különbségek eltérőek voltak a csoportok között ($P < 0.05$).



2. ábra: A féltekék közti (A-D) és regionális (E-H) kiértékelés eredményei. A monoexponenciális ADC_{mono} értékek (A és E), a biexponenciális ADC_{fast} (B és F), ADC_{slow} (C és G) and p_{slow} (D és H) értékek összehasonlítása gliómas betegek és egészséges kontrollok közt. A diagramon a talpak a minimumot és maximumot, a vízszintes vonal a mediánt, a + az átlagot és a doboz az interkvartilis tartományt (25-75%) jelöli. * P<0.05, ** P<0.01 és *** P<0.001. 'Contralateral' és 'ipsilateral' a tumorral átellenes és a tumorral azonos oldalon lévő épek látszó fehérállományt jelöli. A 'frontal', 'parietal', 'occipital' és 'temporal' a regionális fehérállományi régiókat jelölik a tumorral átellenes féltekében.

5. Megbeszélés

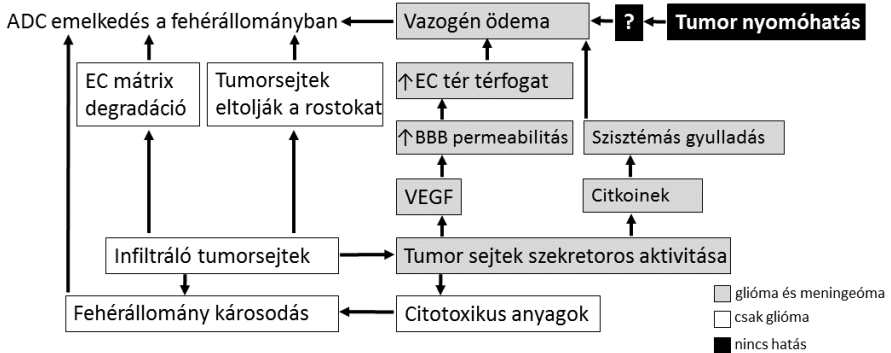
A megváltozott szöveti diffúziót gliómás betegek épnék látszó fehérállományában eddig tumor infiltrációval magyarázták. Ebben a tézisben ezen kórosan emelkedett ADC értékek jellemzőinek tisztázást tűztük ki célul

Tanulmányunkban azt a hipotézist teszteltük, hogy az agytumorokkal átellenes félteke épnék látszó fehérállományában mérhető kóros ADC értékek magyarázhatók-e kizárólagosan tumor infiltrációval.

Ezen hipotézis vizsgálatának egy indirekt módja annak megfigyelése, hogy ez a megváltozott ADC jelen van-e nem infiltráló tumorral rendelkező betegek épnék látszó fehérállományában is. Feltételeztük, hogy ha az ADC érték mind infiltráló (glióma), mind nem infiltráló (meningeóma) tumorral rendelkező betegek épnék látszó fehérállományában is emelkedett, a diffúziós eltérés nem magyarázható kizárólagosan tumor infiltráció jelenlétével.

Az eredményeink emelkedett ADC értékeket mutattak a kontralaterális épnék látszó fehérállományban mind infiltráló, mind nem infiltráló betegek esetén, ami valószínűsíti, hogy az infiltráló tumorsejtek nem az egyetlen okozói az eltérésnek. Egy alternatív magyarázatot, a nyomó hatást vizsgáltuk, de szerepe nem igazolódott az emelkedett ADC kialakításában, mivel a kontralaterális épnék látszó fehérállományban az ADC nem mutatott összefüggést a tumor térfogattal. Az irodalomban kerestünk olyan tényezőket, melyek magyarázhatják eredményeinket (3. ábra). Infiltráló és nem infiltráló tumorokban is egyaránt jelenlévő, összetett folyamatok játszhatnak szerepet a kóros diffúzió kialakításában, melyek kötődhetnek a tumor

szekrécións aktivitásához. Ezen kívül az infiltráló tumorokban a tumor infiltráció is hozzájárulhat az emelkedett ADC kialakításához. Ez nagyobb mértékűnek tűnik magas grádusú gliómák esetén alacsony grádusúakhoz képest.



3. ábra: Az épnék látszó fehérállományban emelkedett diffúziót okozó lehetséges tényezők összefoglalója. Szürke: gliómák és meningeómák esetén is jelenlévő lehetséges tényezők. Fehér: Csak infiltráló tumoroknál (pl. glióma) jelen lévő lehetséges tényezők. Fekete: Olyan tényezők, melyek szerepe eredményink alapján nem tűnik valószínűnek az emelkedett ADC kialakításában. Rövidítések: EC: extracelluláris, BBB: vér-agy-gát, VEGF: vaszkuláris endotheliális növekedési faktor.

A második tanulmányban a megfigyelt diffúziós eltérés okát LeBihan lassan (strukturált) és gyorsan (szabad) diffundáló víz kompartmentes modelljével szándékoztuk felfedni. A biexponenciális kiértékelés emelkedett ADC_{mono} , ADC_{fast} és ADC_{slow} értékeket valamint csökkent p_{slow} értékeket eredményezett gliómás betegek tumor által érintetlen féltekéjének fehérállományában, ami globális vazogén ödéma jelenlétét feltételezi. Eredményeink kimutatták, hogy a betegekben talált regionális eltérések követték az egészségesben mértéket, ami szintén a jelenség globális mivoltát támasztja alá. A tumor oldalán lévő épnék látszó fehérállományban az ödéma mellett

tumor infiltráció is szerepet játszhat a diffúziós eltérés kialakításában, azonban az ADC emelkedés nem csak a tumor infiltráció indikátora.

Összefoglalva, a gliómák ott is érintik az agyat, ahol láthatólag nincsenek jelen. Habár ezen tézis célja az épnék látszó fehérállományban mérhető kóros diffúzió okának kiderítése volt, még mindig nem tisztázott, hogy mi is történik valójában, és hogy vajon ezek a diffúziós eltérések összefüggésbe hozhatók-e a betegség rossz kimenetelével. A nem infiltratív és infiltratív tumoros betegeket magába foglaló retrospektív tanulmányunk kimutatta, hogy az épnék látszó fehérállományban jelenlévő megváltozott diffúziót nem kizárólagosan tumor infiltráció okozza, habár az alacsony és magas grádusú gliómák közötti különbség bizonyos fokú infiltrációra utalhat. Az egyik lehetséges magyarázat, a nyomóhatás szerepét kizártuk az első tanulmány során. A vazogén ödéma diffúziós eltérést okozó lehetséges szerepét prospektív módon mutattuk ki a második tanulmányban. Az eredményeink hozzájárulhatnak a diagnosztikus és prognosztikus módszerek fejlődéséhez.

6. Publikációk

6.1. A tézishoz kapcsolódó tudományos közlemények

Horvath A, Perlaki G, Toth A, Orsi G, Nagy S, Doczi T, Horvath Z, Bogner P (2016) Increased diffusion in the normal appearing white matter of brain tumor patients: is this just tumor infiltration? *Journal of Neuro-Oncology* 127(1):83-90. **IF: 2.754** (in 2015)

Horvath A, Perlaki G, Toth A, Orsi G, Nagy S, Doczi T, Horvath Z, Bogner P (2016) Biexponential diffusion alterations in the normal-appearing white matter of glioma patients might indicate the presence of global vasogenic edema. *Journal of Magnetic Resonance Imaging* 44(3):633-41. **IF: 3.250** (in 2015)

6.2 A tézishoz nem kapcsolódó tudományos közlemények

Horváth A, Nagy SA, Perlaki G, Orsi G, Bogner P, Dóczy T (2015) Multimodal Quantitative Characterization of Intracranial Epidermoid Cysts: Preliminary Results. *Ideggyógyászati szemle* 68:347-355. **IF: 0.376** (in 2015)

Toth A, Kovacs N, Tamas V, Kornyei B, Nagy M, **Horvath A**, Rostas T, Bogner P, Janszky J, Doczi T, Buki A, Schwarcz A (2016) Microbleeds may expand acutely after traumatic brain injury. *Neuroscience Letters* 617:207-12. **IF: 2.107** (in 2015)

Nagy SA HR, Perlaki G, Orsi G, Barsi P, John F, **Horvath A**, Kovacs N, Bogner P, Janszky J (2016) Age at onset and seizure frequency affect white matter diffusion coefficient in patients with mesial temporal lobe epilepsy. *Epilepsy & Behavior* 61:14-20. **IF: 2.332** (in 2015).

Aschermann Z, Perlaki G, Orsi G, Nagy SA, **Horvath A**, Bone B, Bihari K, Acs P, Janszky J, Komoly S, Bogner P (2015) Quantitative assessment of brain iron by R2* relaxometry in patients with cervical dystonia. *Movement disorders: official journal of the Movement Disorder Society* 30:1422-1426. **IF: 6.010**

Kellermayer MS, Murvai U, **Horvath A**, Laszloffi E, Soos K, Penke B (2013) Epitaxial assembly dynamics of mutant amyloid beta25-35_N27C fibrils explored with time-resolved scanning force microscopy. *Biophysical chemistry* 184:54-61. **IF: 2.319**

Horváth A, Aradi M, Perlaki G, Orsi G, Szalay Cs, Schwarcz A, Büki A, Kövér F, Dóczy T, Bogner P (2013) A kómás agy strukturális és funkcionális vizsgálata multiparametrikus MR technikával. *Magyar Radiológia* 87(2):32-39

6.3. A tézishez kapcsoló előadások

Horváth A, Perlaki G, Toth A, Orsi G, Nagy S, Doczi T, Horvath Z, Bogner P.: *Comparison of diffusion alterations in the normal appearing white matter of glioma and meningioma patients.* 47th Annual Meeting HMAA – Current Developments in Biomedical and Clinical Sciences, Sarasota, FL, Amerikai Egyesült Államok, 2015.

Horváth A, Perlaki G, Toth A, Orsi G, Nagy S, Doczi T, Horvath Z, Bogner P.: *Comparison of diffusion alterations in the normal appearing white matter of glioma and meningioma patients* 53rd American Society of Neuroradiology Annual Meeting, Chicago, IL, Amerikai Egyesült Államok, 2015

Horváth A, Perlaki G, Toth A, Orsi G, Nagy S, Doczi T, Horvath Z, Bogner P. *Tumor infiltration cannot be the only reason for diffusion alterations in the normal appearing white matter in brain tumors.* HMAA Balatonfüredi Konferencia 2015.

Horváth A, Perlaki G, Tóth A, Orsi G, Nagy S, Dóczi T, Horváth Z, Bogner P. *Diffusion alterations in the normal appearing white matter of glioma and meningioma patients.* Neuroimaging Workshop, Szeged, 2015.

Horváth A., Nagy SA, Perlaki G, Orsi G, Tóth A, Dóczi T, Horváth Zs, Bogner P. *Megváltozott szöveti diffúzió gliómás betegek épek tűnő fehérállományában.* Idegtudományi Centrum/ Szentágotthai János Kutatóközpont PhD és TDK konferencia, 2014.

Horváth A., Nagy SA, Perlaki G, Orsi G, Tóth A, Dóczi T, Horváth Zs, Bogner P. *Megváltozott szöveti diffúzió gliómás betegek épek tűnő fehérállományában.* Magyar Neuroradiológiai Társaság 22. Kongresszusa és Továbbképző Tanfolyama. Hajdúszoboszló, 2014.

6.4. A tézishez nem kapcsolódó prezentációk

Horváth A, Várallyay C, Várallyay P, Schwartz D, Ambady P, Bogner P, Neuwelt E. *Comparison of ferumoxytol and gadolinium enhancement changes in response to Avastin in high grade glioma patients.* International Society for Magnetic Resonance in Medicine 24th Annual Meeting, Szingapúr, 2016

Várallyay C, Schwartz D, Prola NJ, Ambady P, **Horvath A**, Neuwelt E. *Introducing steady state blood volume mapping using ferumoxytol, a new MRI tool to assess the intravascular space in brain tumors and other intracranial pathologies.* International Society for Magnetic Resonance in Medicine 24th Annual Meeting, Szingapúr, 2016

Horváth A, Várallyay C, Szidonya L, Várallyay P, Schwartz D, Ambady P, Bogner P, Neuwelt E. *Comparison of gadolinium and ferumoxytol enhancement in treated glioma patients: preliminary results*. Radiology Research Retreat, Portland, OR, Amerikai Egyesült Államok, 2016

Horváth A, Várallyay C, Várallyay P, Schwartz D, Ambady P, Bogner P, Neuwelt E. *Comparison of ferumoxytol and gadolinium enhancement changes in response to Avastin in high grade glioma patients*. European Congress of Radiology, Bécs, Ausztria, 2016

Horváth A, Várallyay C, Várallyay P, Schwartz D, Ambady P, Bogner P, Neuwelt E. *Comparison of gadolinium and ferumoxytol enhancement in treated glioma patients: preliminary results*. Magyar Neuroradiológiai Társaság 23. Kongresszusa és Továbbképző Tanfolyama. Visegrád, 2015.

Péter Horváth, **Horváth A**, Péter Bogner, Zsolt Horváth. *The evaluation of cerebral atrophy after whole brain radiation therapy with MRI volumetry*. Grastyán Konferencia, 2015

Várallyay, C, **Horváth A**, Neuwelt, E. Ferumoxytol as an MRI Contrast agent in the CNS; Collaborations and multicenter trials. 47th Annual Meeting HMAA – Current Developments in Biomedical and Clinical Sciences, Sarasota, FL, Amerikai Egyesült Államok, 2015.

Orsi G, Perlaki G, Horváth R, Nagy SA, **Horváth A**, Bogner P, Janszky J. *Comparison of accuracy between FSL's FIRST and Freesurfer for caudate nucleus and putamen segmentation*. Magnetic resonance Materials in Physics and Biology and Medicine. ESMRMB Congress, Edinburgh, Egyesült Királyság 2015.

Horváth P, **Horváth A**, Bogner P, Horváth Z. *The evaluation of cerebral atrophy after whole brain radiation therapy with MRI volumetry*. HMAA Balatonfüredi Konferencia 2015.

Környei B., **Horváth A**, Tóth A. *Follow-up susceptibility weighted (SWI) MRI study on traumatic brain injuries (TBI): revealing the lesions' dynamics*. HMAA Balatonfüredi Konferencia 2015.

Herczeg B, **Horváth A**, Horváth Z, Bogner P, Vető F. *Kinél segít a shunt? Liquortér volumetria hydrocephalusos betegekben*. HMAA Balatonfüredi Konferencia 2015.

Toth A, Kovacs N, Tamas V, Környei B, Nagy M, **Horvath A**, Bogner P, Janszky J, Doczi T, Buki A, Schwarcz A. *Microbleeds may progress acutely after traumatic brain injury*. Neuroimaging Workshop, Szeged, 2015

Orsi G, Perlaki G, Horvath R, Nagy SA, **Horváth A**, Bogner P, Janszky J. *Comparison of accuracy between FSL's FIRST and Freesurfer for caudate nucleus and putamen segmentation*. Neuroimaging Workshop, Szeged, 2015

Nagy SA, Horváth R, John F, Janszky J, Perlaki G, **Horváth A**, Bogner P. *Legújabb MR módszerek és alkalmazási területeik különböző intracraniális betegségekben*. X. Jubileumi Képzőképző Diagnosztikai Továbbképzés és Konferencia, Budapest, 2015.

Horváth A, Nagy SA, Perlaki G, Orsi G, Tóth A, Dóczi T, Bogner P. *Multimodal quantitative characterization of intracranial epidermoid cysts: preliminary results* HMAA Balatonfüredi Konferencia 2014.

Horváth A., Nagy SA, Perlaki G, Orsi G, Tóth A, Horváth Zs, Dóczi T, Bogner P. *New Trends in Perfusion MR Imaging*. Neuroimaging Workshop, Debrecen, 2014.

Horváth A, Nagy SA, Perlaki G, Orsi G, Aradi M, Horváth Z, Dóczi T, Bogner P. *Perfúziós MR vizsgálati technikák összehasonlítása cerebrális neoplazmákban*. Magyar Neuroradiológiai Társaság 21. Kongresszusa és Továbbképző Tanfolyama, Visegrád, 2013.

Horváth A, Aradi M, Perlaki G, Orsi G, Tóth A, Schwarcz A, Büki A, Kövér F, Dóczi T, Bogner P. *Kómás betegek kognitív funkcióinak vizsgálata funkcionális MR, diffúzió tenzor képalkotással és ¹H- spektroszkópiával*. Országos Tudományos Diákköri Konferencia, Szeged, 2013.

Horváth A, Aradi M, Perlaki G, Orsi G, Tóth A, Schwarcz A, Büki A, Kövér F, Dóczi T, Bogner P. *Kómás betegek kognitív funkcióinak vizsgálata funkcionális MR, diffúzió tenzor képalkotással és ¹H- spektroszkópiával*. Tudományos Diákköri Konferencia, Pécs, 2013.

Horváth A, Aradi M, Perlaki G, Orsi G, Tóth A, Schwarcz A, Büki A, Kövér F, Dóczi T, Bogner P. *The evaluation of comatose brain with fMRI, DTI and ¹H-spectroscopy*. 44. Annual Meeting HMAA – Current Developments in Biomedical and Clinical Sciences, Sarasota, FL, Amerikai Egyesült Államok, 2012.

Horváth A, Nagy S, Aradi M, Orsi G, Perlaki G, Komáromy H, Schwarcz A, Janszky J, Bogner P. *Quantitative MR imaging of cholesteatoma with T1 and T2 mapping*. HMAA Balatonfüredi Konferencia 2012.

Horváth A, Nagy SA, Dóczi T, Bogner P. *A cholesteatoma kvantitatív MR vizsgálata, avagy a T2 térképezés módszere*. Tudományos Diákköri Konferencia, Pécs. 2012.

Horváth A, Aradi M, Perlaki G, Orsi G, Schwarcz A, Büki A, Kövér F, Dóczi T, Bogner P. *The evaluation of comatose brain with fMRI, DTI and 1H – spectroscopy*. HMAA Balatonfüredi Konferencia 2011.

Kellermeyer MSZ, **Horváth A**, Murvai Ü, Soós K, Penke B. *Epitaxial assembly kinetics of mutant amyloid beta 25-35 fibrils*. From Solid State to Biophysics V. International Conference and Biophysics Summer School. Dubrovnik, Horvátország, 2010.

Horváth A, Aradi M, Schwarcz A, Kövér F, Dóczi T. *A funkcionális MR (fMRI) szerepe a kómás betegek alapvető kognitív funkciójának vizsgálatában*. Tudományos Diákköri Konferencia, Pécs, 2010.

Horváth A, Aradi M, Perlaki G, Orsi G, Schwarcz A, Büki A, Kövér F, Dóczi T, Bogner P. *The evaluation of comatose brain with fMRI, DTI and spectroscopy*. V. Young European Scientist Meeting, Porto, Portugália 2010.

Horváth A, Murvai Ü, Karsai Á, Kellermayer M. *A β 25-35_{N27C} amiloid fibrillumok epitaxiális növekedési kinetikája*. Tudományos Diákköri Konferencia, Pécs, 2009.

Szili K, **Horváth A**, Kálmándy-Pap P. *Betegség? Nem butaság! Dyslexia vizsgálata különböző korosztályokban*. 15th Students' Scientific Conference, Marosvásárhely, Románia 2008.

Horváth A, Sétáló Gy., Szeberényi J. *A proteaszóma-gátlás hatásainak vizsgálata PC12 sejtek túlélésére*. Dél-Magyarországi Regionális Tudományos Diákköri Konferencia, Paks, 2006.

7. Köszönetnyilvánítás

A tézisben bemutatott munka nem jöhetett volna létre sok ember segítségével nélkül, akiknek köszönettel tartozom.

Először is szeretném témavezetőmnek, Prof. Bogner Péternek megköszönni, folyamatos támogatását, erőfeszítését, útmutatását és helyettesíthetetlen segítségét tézisem összeállításában, és hogy megtanított az idegtudományi kutatás alapjaira. Nagyon hálás vagyok Dr. Aradi Mihálynak, aki tudományos diákköri hallgatóként bevezetett az idegtudományi képzés világába. Szeretném megköszönni Prof. Dóczi Tamás és Dr. Kövér Ferenc technikai és szakmai támogatását. Szeretnék köszönetet mondani kutatócsoportom tagjainak, Dr. Tóth Arnoldnak, Dr. Pelaki Gábornak, Dr. Orsi Gergelynek és Nagy Szilvia Anettek folyamatos tanácsadásukért és segítségükért, melyet éveken keresztül nyújtottak kutatásom elméleti és gyakorlati területein, és tapasztalataik megosztásáért. Számos kérdésemet válaszolták meg türelmesen minden nap, tudásukat nyújtva az MR képzés területén. Szeretnék köszönetet mondani a Pécsi Diagnosztikai Központ és a PTE Idegsebészeti Klinika minden munkatársának, különösképpen Tamás Viktóriának, Biczó Kristófnak, Bódi Péternek, Waller Szilviának és Baranyai Zsuzsannának.

Különös köszönettel tartozom barátaimnak, Dr. Cseh Annának, Dr. Scheich Bálintnak, Sámson Juditnak és Dr. Budai Annának. Köszönet Dr. Várallyay Csanádnak folyamatos támogatásáért. Hadd fejezzem ki hálámat szüleimnek, öcsémnek, nagymamámnak és családom többi tagjának szeretetükért és támogatásukért és éveken át tartó bátorításukért.