



Tiedekunta - Fakultet – Faculty Eläinlääketieteellinen tiedekunta		Osasto - Avdelning – Department Kliinisen hevos- ja pieneläinlääketieteen osasto	
Tekijä - Författare – Author Anna Ylhäinen			
Työn nimi - Arbetets titel - Title Koirien perineaalityrät			
Oppiaine - Läroämne – Subject Pieneläinkirurgia			
Työn laji - Arbetets art - Level Lisensiaatin tutkielma	Aika - Datum - Month and year 4/2017	Sivumäärä - Sidoantal - Number of pages 36	
Tiivistelmä - Referat – Abstract <p>Tutkielman tavoitteena on kirjallisuuskatsauksen avulla koota yhteen koirien perineaalityrän taustoja, oireita, diagnosointia ja hoitoa. Hoitovaihtoehtojen osalta esitellään erilaisia kirurgisia menetelmiä, sekä niiden etuja ja haittoja.</p> <p>Perineaalityrään sairastuvat potilaat ovat lähes poikkeuksetta uroskoiria. Sairauden tausta on huonosti tunnettu, mutta eturauhasen erittämän relaxiinin epäillään olevan osasyllinen lantion välipohjan lihasten surkastumiseen. Perineaalityrässä vatsaontelon sisältöä (yleisimmin rasvaa, mutta joskus myös elimiä) työnnyt lantion välipohjan lihasten läpi lantio-ontelon ulkopuolelle. Perineaalityrä aiheuttaa yleisimpänä oireena erilaisia ulostusvaikeuksia. Elinten tyräytyminen voi aiheuttaa virtsatie- tai suolitukoksen. Yleisin syy eläinlääkärin vastaanotolle hakeutumiseen on omistajan huomaama ulospäin näkyvä turvotus peräaukon seudulla. Diagnoosi perustuu kliiniseen yleistutkimukseen ja peräsuolen kautta tunnusteluun.</p> <p>Perineaalityrän hoito on tyrän kirurginen korjaus. Tyräleikkauksen yhteydessä suositellaan koiran kastraatiota, mikäli potilasta ei ole kastroitui aiemmin. Perineaalityrän korjausmenetelmiä on useita erilaisia, joista kaikkien tarkoituksena on saada lantion välipohjan lihasten tuki ennalleen. Perinteisessä menetelmässä tyräportin reunat yksinkertaisesti ommellaan yhteen. Yleisimmin käytetty menetelmä on sisemmän peittäjälihaksen kielekesiirre, joskin myös muiden lihasten kielekesiirteitä on kirjallisuudessa esitelty. Istutteina voidaan käyttää eläimen omaa peitinkalvoa, sian kudoksista tuotettua istutemateriaalia tai polypropyleeniverkkoa. Myös vatsaontelon elinten kiinnitystä vatsaontelon seinämään on käytetty estämään elinten tyräytyminen.</p> <p>Komplikaatioiden ja uusiutumisen riski vaihtelee käytetystä leikkaustekniikasta riippuen. Yleisin komplikaatio on haavatulehdus, jota pyritään välttämään hyvällä leikkaushygienialla ja peräaukon sulkemisella leikkauksen ajaksi ulosteiden valumisen välttämiseksi. Yleisimmin käytetyllä sisemmän peittäjälihaksen kielekesiirteellä uusiutumisen todennäköisyys on 0–36 %. Pääsääntöisesti ennuste koiran kannalta perineaalityräleikkauksen jälkeen on hyvä.</p>			
Avainsanat - Nyckelord - Keywords Koira, perineaalityrä, relaxiini, kielekesiirre			
Säilytyspaikka - Förvaringsställe - Where deposited HELDA – Helsingin yliopiston digitaalinen arkisto			
Työn johtaja (tiedekunnan professori tai dosentti) ja ohjaaja(t) - Instruktör och ledare - Director and Supervisor(s) Outi Vapaavuori, Sari Mölsä			

SISÄLLYS

1 Johdanto	1
2 Kirjallisuuskatsaus	2
2.1 Anatomia.....	2
2.2 Etiologia	7
2.3 Oireet	10
2.4 Diagnoosi	11
2.5 Hoitovaihtoehdot	12
2.5.1 Leikkausta edeltävä hoito.....	12
2.5.2 Perinteinen menetelmä.....	13
2.5.3 Kielekemenetelmät	15
2.5.4 Istutemenetelmät.....	20
2.5.5 Muut menetelmät.....	22
2.5.6 Leikkauksen jälkeinen hoito.....	24
2.6 Ennuste.....	24
2.6.1 Komplikaatiot.....	24
2.6.2 Uusiutuminen	29
3 Pohdinta	31
4 Kirjallisuusluettelo.....	33

1 JOHDANTO

Perineaalityrä on koirien melko harvinainen sairaus, jossa vatsa- tai lantio-ontelon sisältöä työntyy lantion välipohjan lihasten välistä lantio-ontelon ulkopuolelle. Pääsääntöisesti perineaalityrää esiintyy uroskoirilla. Oireiden voimakkuus ja sairauden vaikutus elämänlaatuun vaihtelevat yksilöiden välillä. Sairauden tausta on toistaiseksi huonosti tunnettu. Tyrän hoitomuotona on kirurginen korjaus, ja kirurgisia menetelmiä onkin kehitetty useita erilaisia.

Tämän tutkielman tarkoituksena on koota yhteen kirjallisuudessa esitetyt tutkimustulokset perineaalityrän taustasta, hoitovaihtoehtoista ja ennusteesta. Lisäksi tutkielmassa esitellään ja vertaillaan perineaalityrän hoitoon kehitettyjä leikkausmenetelmiä, ottaen huomioon julkaistujen tutkimusten rajoitteet.

2 KIRJALLISUUSKATSAUS

2.1 Anatomia

Koiran lantion välipohjalla (*diaphragma pelvis*) tarkoitetaan lihasryhmää, joka sulkee lantio-ontelon pystysuunnassa (kirjassa Evans ja de Lahunta 2013). Lihasryhmän tärkein toimenkuva on tukea peräsuolen seinämää. Kun lantionpohjan tuki pettää, muodostuu perineaalityrä, ja vatsaontelon elinten pääsy tyrään ja edelleen sen ulkopuolelle mahdollistuu (Shahar ym. 1996). Lantion välipohjan muodostavat häntälihas (*musculus coccygeus*) ja peräaukon kohottajalihas (*musculus levator ani*) (kirjassa Evans ja de Lahunta 2013).

Häntälihas on paksu lihas, joka kiinnittyy kapealla jänteellä istuinluun kärkeen. Toisesta päästään lihas levenee viuhkamaisesti ja kiinnittyy hännän ulkopinnalle 2.-5. häntänikaman poikkihaarakkeisiin. Häntälihasten tehtävä on painaa häntää peräaukkoa kohti ja vetää häntää takajalkojen väliin (kirjassa Evans ja de Lahunta 2013). Peräaukon kohottajalihas sijaitsee häntälihaksen etusisäpuolella. Se on kolmiomainen, leveä lihas, jonka alkukohdat kiinnittyvät suoliluuhun ja häpyluuhun. Lihas levenee edetessään dorsokaudaalisesti hännän tyveä kohti, ja parillisena peräaukon kohottajalihakset ympäröivät lantion rasvakudosta, sukuelimiä ja peräsuolen. Peräaukon kohottajalihasten tehtävä on painaa häntää peräaukkoa kohti, toispuolisesti lihas liikuttaa häntää ylös ja sivulle (kirjassa Evans ja de Lahunta 2013). Nartuilla peräaukon kohottajalihaksen on todettu olevan uroksia suurempi, kiinnittymispinta-alan laajempi ja

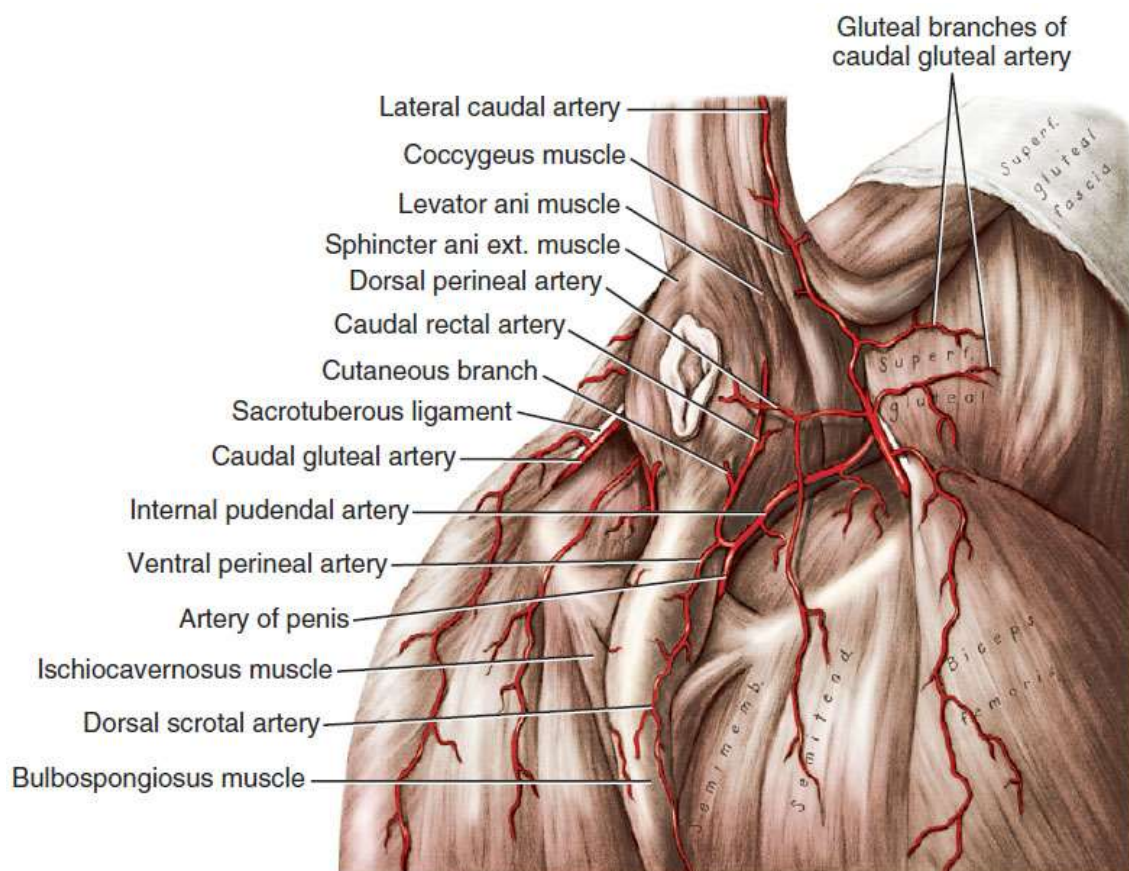
sidekudoskiinnikkeitä lihasten välillä enemmän (Desai 1982).

Sisempi peittäjälihas (*musculus obturatorius internus*) on suuri, viuhkamainen lihas, joka sulkee lonkkaluun peittyneen aukon (*foramen obturator*) sisäpuolelta (kirjassa Evans ja de Lahunta 2013). Sisempää peittäjälihasta käytetään hyödyksi yleisesti käytetyssä perineaalilyrjän korjaustekniikassa (van Sluijs ja Sjollema 1989). Ristiluustuinkyhmyside (*ligamentum sacrotuberale*) kulkee ristiluun kärjestä ja ensimmäisen häntänikaman poikkihaarakkeesta istuinluun kyhmyyn ulkosyrjälle. Nivelside on pääosin pinnallisen pakaralihaksen (*musculus gluteus superficialis*) peittämä (kirjassa Evans ja de Lahunta 2013). Ristiluustuinkyhmysidettä voidaan käyttää apuna perineaalilyrjän korjauksessa (Burrows ja Harvey 1973).

Häpyhermo (*nervus pudendus*) muodostuu 1.-3. ristihermojen ventraalisista haaroista, ja se hermottaa peräaukon kohottajalihasta ja häntälihaksen alaosaa (Sjollema ym. 1993). Taaempi peräsuolihermo (*nervus rectalis caudalis*) haarautuu yleensä häpyhermosta, mutta joillain yksilöillä se voi haarautua suoraan ristihermosta. Parilliset taaemmat peräsuolihermot ovat yksin vastuussa peräaukon ulomman sulkijalihaksen toiminnasta, ja hermon vaurioittaminen voi aiheuttaa ulosteen pidätyskyvyttömyyttä. Koiran suurin hermo, lonkkahermo (*nervus ischiadicus*), kulkee taaemman peräsuolihermon etupuolella (kirjassa Evans ja de Lahunta 2013). Häntälihaksen yläosaa hermottaa joko häpyhermon haara tai erillinen haara, joka on lähtöisin ensimmäisestä häntähermosta (Sjollema ym. 1993).

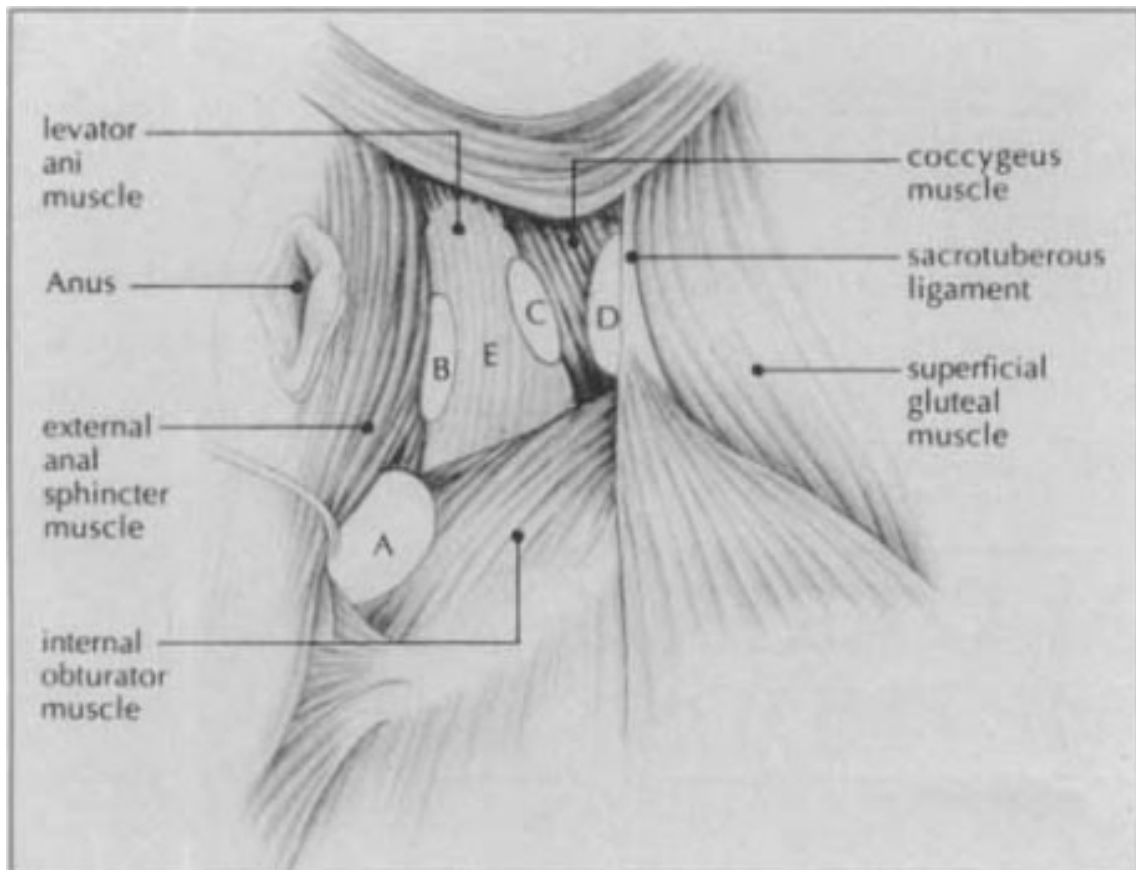
Sisempi häpyvaltimo (*arteria pudenda interna*) on sisemmän lonkkavaltimon (*arteria iliaca interna*) päätehaara, joka on

vastuussa suurimmasta osasta peniksen verenkiertoa. Sisempi häpylaskimo (*vena pudenda interna*) muodostuu uroksilla peniksen tyvessä peniksen laskimoiden yhdistyessä, ja kuljettaa verta pois peniksestä sisempään lonkkalaskimoon (*vena iliaca interna*) (kirjassa Evans ja de Lahunta 2013). Sisempi häpyvaltimo, -laskimo ja häpyhermo kulkevat kaudomediaalisesti sisemmän peittäjälihaksen dorsaalipinnalla (Orsher ja Johnston 1985). Perineaalialueen verisuonia ja hermoja on varottava vaurioittamasta tyrän korjausleikkauksen aikana (van Sluijs ja Sjollema 1989). Kuva 1 havainnollistaa perineaalialueen anatomiaa.



Kuva 1. Perineaalialueen anatomia (kirjassa Evans ja De Lahunta 2013)

Perineaalityrä työntyy lantion välipohjan ulkopuolelle vatsakalvon ympäröimänä (Spreull ja Frankland 1980). Tyrä voi olla peräaukon molemmilla tai vain toisella puolella (Grand ym. 2013). Hosgoodin ym. (1995) tutkimuksen mukaan 49 % tyristä esiintyy peräaukon molemmin puolin, 30 % oikealla puolella ja 21 % vasemmalla. Raffan (1993) on jakanut tyrät luokkiin A-E anatomisen sijaintinsa perusteella, jotkin tyrät lukeutuvat useampaan luokkaan (kuva 2). Tyypin A tyrä sijaitsee peräsuolen alapuolella ja työntyy ulos sisemmän peittäjälihaksen, peräaukon ulomman sulkijalihaksen alaosan sekä peräaukon kohottajalihaksen välistä. Tyypin B tyrä työntyy ulos peräaukon kohottajalihaksen takareunan ja peräaukon ulomman sulkijalihaksen välistä. Tyypin C tyrä työntyy ulos häntälihaksen ja peräaukon kohottajalihaksen välistä. Tyypin D tyrä työntyy ulos häntälihaksen ja pinnallisen pakaralihaksen tai ristiluu-istuinryhmäsiteen välistä. Tyypin E tyrässä ei ole tunnistettavissa olevaa peräaukonkohottajalihasta lainkaan, ja tyrä työntyy peräaukon ulomman sulkijalihaksen ja häntälihaksen välistä. 44 koiralla tehdyn tutkimuksen mukaan yleisin tyrätyyppi on A- ja B-tyypin yhdistelmä, jossa B-tyypin mukainen tyräportti on laajempi (Raffan 1993).



Kuva 2. Perineaalityrien luokittelu (Raffan 1993)

Perineaalityrä sisältä yleistimmin lantio-ontelon tai vatsapaidan rasvaa, mutta joissain tapauksissa tyräpussissa havaitaan peräsuolta, eturauhanen tai sen rakkuloita, virtsarakko tai ohutsuolta (Weaver ja Omamegbe 1981). Lantion välipohjan antaman tulen pettäessä myös peräsuoleen syntyy usein muutoksia. Peräsuolen poikkeamalla (*deviatio*) tarkoitetaan tilaa, jossa suolen halkaisija on normaali ja suolen seinämä ehjä, mutta peräsuoli kaartuu lantio-ontelossa S-kirjaimen muotoisena tyrän suuntaan. Laajentumassa (*dilatatio*) sen sijaan peräsuolen halkaisija on epänormaalin suuri. Peräsuolen pullistuma (*sacculatio*) on yksisuuntainen, tyypillisesti tyrän päin suuntautuva laajentuma koko suolen seinämän paksuudesta. Peräsuolen umpipussi (*diverticulum*) muodostuu, kun suolen lihaskerros repeä ja limakalvo työntyy lihaskerroksen välistä lantio-onteloon (Bellenger 1980, Krahwinkel 1983). Jos

tyräpussissa todetaan kuroutunutta, mahdollisesti verenkierroltaan heikentyntä vatsaontelon elintä, kyseessä on kirurginen hätätapaus (Dieterich 1975).

2.2 Etiologia

Perineaalityyrän esiintyvyyden koirapopulaatiossa on arvioitu olevan noin 0,4 % (Bellenger 1980).

Perineaalityräpotilaat ovat lähes poikkeuksetta uroskoiria, vain 2-4 % diagnooseista tehdään nartuilla (Harvey 1977, Hayes ym. 1978, Hosgood ym. 1995, Hayashi ym. 2016).

Uroksista 64,7-95 % ovat olleet kastroimattomia ja kastroiduista uroksista 41,7 % on kastroidu vuoden sisällä ennen perineaalityrädiagnoosin tekemistä (Shaughnessy ja Monnet 2015). Nartuista usealla on ollut osoitettavissa selkeä tyrälle altistava tekijä, esim. trauma, tiineys tai krooninen yskä (Sontas ym. 2008, Hayashi ym. 2016).

Sairastuneiden koirien keski-ikä on todettu diagnosointihetkellä olevan 8,7-10 vuotta (Bellenger 1980, Orsher 1986, White ja Herrtage 1986, Hosgood ym. 1995, Brissot ym. 2004, Bongartz ym. 2005), mutta ikähaarukka vaihtelee 3-16 ikävuoden välillä (Hosgood ym. 1995). Hayes ym. (1978) totesivat suurimmalla osalla koirista sairastumisriskin nousevan iän mukana 14-vuotiaaksi asti, ja sen jälkeen hieman laskevan. Perineaalityrään voivat sairastua lähes kaikenkokoiset koirat, mutta harvoin jättitiroitujen edustajat. Eri tutkimusten mukaan sairastuneiden koirien keskipainoksi on todettu 11,9-16,0 kg, vaihteluvälin ollessa 3-50 kg (Hosgood ym. 1995, Brissot ym. 2004, Bongartz ym. 2005). Tilastollisesti merkitsevästi suuremmassa riskissä on todettu olevan bokserit (Bellenger 1980, Hayes ym. 1978),

bostoninterrierit (Pettit 1962, Hayes ym. 1978), colliet (Pettit 1962, Harvey 1977, Hayes ym. 1978), kelpiet (Bellenger 1980), kiinanpalatsikoirat (Hayes ym. 1978), mäyräkoirat (Harvey 1977) ja welsh corgit (Bellenger 1980). Hayes ym. (1978) totesivat tutkimuksessaan muista roduista poiketen boksereilla ja kiinanpalatsikoirilla korkeimman sairastumisriskin olevan 7-9-vuotiaina.

Perineaalityrän tausta on huonosti tunnettu. Gadd (1944) spekuloi kroonisen eturauhasen suurentumisen altistavan perineaalityrän kehittymiselle rentouttamalla lantion sidekudoksia ja muodostamalla lantio-onteloon tyhjää tilaa, johon vatsaontelon elimet pääsevät liukumaan. Altistusta ei kuitenkaan ole pystytty todentamaan, mutta eri tutkimusten mukaan 11,5-41 % perineaalityrystä kärsivistä koirista on todettu samanaikaista eturauhasen suurenemista (Holmes 1964). Koirien ruokavalioista ei ole löydetty perineaalityrälle altistavia tekijöitä, myöskään peräsuoleen aiheutunut trauma ei altista tyrälle (Burrows ja Harvey 1973). Shahar ym. (1996) ovat ehdottaneet perineaalityrällä ja nivustyrällä olevan yhteinen etiologia, mitä ei kuitenkaan ole pystytty näyttämään toteen.

Perineaalityrän yleisyys uroksilla narttuihin nähden selittyy osittain anatomisilla eroilla lantion alueen lihaksistossa (Desai 1982). Koska suurin osa sairastuneista on ollut kastroimattomia uroksia, on epäilty hormonien vaikutuksen olevan merkittävä tekijä perineaalityrän synnyssä. Tähän perustuu myös perineaalityrää sairastavien koirien yleinen kastratiosuositus tyräleikkauksen yhteydessä (Pettit 1962, Hayes ym. 1978). Testosteronin tai estradiolin vaikutuksesta perineaalityrän kehittymiseen ei ole pystytty löytämään todisteita tutkimalla seerumin

pitoisuuksia ja lantion välipohjan lihasten androgeeni- ja estrogeenireseptoreja (Mann ym. 1989, Mann ym. 1995). Tämän vuoksi Mann ym. (1989) spekuloiivat, ettei kastraatiolla olisikaan vaikutusta taudin kehittymisen kannalta. Merchav ym. (2005) totesivat perineaalilityrystä kärsivien koirien lantion välipohjan lihaksissa selvästi enemmän relaksiinireseptoreja kuin terveillä kontrollikoirilla. Niebauerin ym. (2005) mukaan relaksiinia tuotetaan normaalisti koiran eturauhasessa, josta se erittyy siemennesteeseen. Laajentunut eturauhanen tuottaa runsaammin relaksiinia kuin normaali eturauhanen, surkastuneessa erityis on vähentynyt. Laajentuneessa eturauhasessa saattaa lisäksi olla nesterakkuloita, joissa relaksiinipitoisuus on huomattavan korkea, ja nesteen vuotaminen lisää relaksiinipitoisuutta ympäröivissä kudoksissa. Relaksiinin epäiltiin vaikuttavan tukikudoksiin ikään kuin rentouttaen niitä. Korkea relaksiinipitoisuus kudoksissa voisi siten aiheuttaa tuen heikentymistä ja sitä kautta altistaa perineaalilityrän kehittymiselle. Kastraatio aiheuttaa eturauhasen surkastumisen, mikä taas johtaa relaksiinin tuotannon vähenemiseen ja voisi sitä kautta pienentää perineaalilityrään sairastumisen riskiä (Niebauer ym. 2005).

Sjolleman ym. (1993) tutkimuksen mukaan 40 perineaalilityrystä kärsivästä koirasta jokaisella todettiin surkastumista peräaukon kohottajalihaksen takaosassa. Lihaksen etuosasta otetuissa kudoksenäytteissä todettiin vaihtelua yksilöiden välillä normaalista kudoksesta vakavaan surkastumiseen, mutta ei viitteitä primaariseen lihassairauteen. Lihasten surkastumisen epäiltiin olevan hermosyntyistä, tosin tutkijat eivät pystyneet sanomaan oliko lihasten surkastuminen syy perineaalilityrälle vai seurausta sen kehittymisestä (Sjollema ym. 1993).

2.3 Oireet

Yleisin syy eläinlääkärin hoitoon hakeutumiseen on koiran peräaukon seudulla havaittu turvotus ja ulostamisvaikeudet (Pettit 1962). Oireiden kesto ennen diagnoosia vaihtelee yhdestä päivästä 60 kuukauteen, ollen tutkimuksesta riippuen keskimäärin 4,5–9,4 kuukautta (Bellenger 1980, Orsher 1986, Brissot ym. 2004, Bongartz ym. 2005). Erilaiset ulostamiseen liittyvät oireet, kuten ummetus, ripuli, paknomainen ulostamisen tarve, ulostamiseen liittyvä kipu ja verinen tai nauhamainen uloste, ovat tyypillisiä perineaalityräpotilaille (White ja Herrtage 1986, Hosgood ym. 1995, Shaughnessy ja Monnet 2015). Kaikilla ei kuitenkaan ole minkäänlaisia ulostamisvaikeuksia (Raffan 1993). Ulostamisvaikeudet ovat seurausta siitä, että peräsuolen poikkeamasta, laajentumasta, pullistumasta tai umpipussista johtuen ulostetta kerääntyy tai pakkaantuu peräsuolen muuttuneeseen osaan (Krahwinkel 1983).

Tutkimuksesta riippuen virtsaamiseen liittyviä oireita, kuten kivuliasta tai vaikeutunutta virtsaamista, virtsan pidätyskyvyttömyyttä tai vaikeutunutta virtsan kulkua, esiintyy 8–22 prosentilla perineaalityrädiagnoosin saaneista potilaista (Grand ym. 2013). Virtsarakon kääntyminen perineaalityrään voi olla hengenvaarallinen tilanne aiheuttaessaan täyden virtsatietukoksen. Kaikilla koirilla, joilla virtsarakon tyräytymistä esiintyy, ei kuitenkaan välttämättä ole mitään virtsaamiseen liittyviä oireita. Erään tutkimuksen mukaan virtsatieoireita esiintyi vain viidellä koiralla 12:sta, joilla todettiin virtsarakon kääntyminen perineaalityrään (White ja Herrtage 1986).

2.4 Diagnoosi

Perineaalityrän diagnoosi perustuu huolelliseen kliiniseen yleistutkimukseen ja peräsuolen kautta tunnusteluun (Pettit 1962, White ja Herrtage 1986, Bongartz ym. 2005).

Diagnoosia tukee ulkoisesti havaittavissa oleva tyypillinen perineaalialueen turvotus (Pettit 1962). Peräsuolen kautta tunnustelussa on havaittavissa lantion välipohjan löystyminen, jonka seurauksena sormen saa ulotettua tyräportin kautta ihonalaiskudoksessa sijaitsevaan tyräpussiin. Tunnustelemalla voidaan havaita myös peräsuolen laajentuma- tai asentomuutokset sekä muutokset eturauhasen muodossa ja koossa (Bongartz ym. 2005, Grand ym. 2013). Peräsuolen muutoksien tarkka diagnosointi on kuitenkin yleensä mahdollista vain varjoaineröntgentutkimuksen perusteella (Krahwinkel 1983). Röntgenkuvasta voidaan todeta virtsarakon sijainti ja arvioida karkeasti eturauhasen kokoa. Vatsaontelon takaosasta otetussa sivukuvassa virtsarakon ja eturauhasen varjojen puuttuminen normaaleilta paikoiltaan viittaa näiden elinten tyräytymiseen (White ja Herrtage 1986). Whiten ja Herrtagen (1986) mukaan kaikilla potilailla, joilla virtsarakko oli kääntynyt perineaalityrään, todettiin selvästi kohonnut seerumin ureapitoisuus. Tämän vuoksi suositellaan verinäytteen tutkimista ennen leikkausta ainakin näiltä potilaita.

2.5 Hoitovaihtoehdot

2.5.1 Leikkausta edeltävä hoito

Perineaalityyrästä kärsivien koirien ulostamiseen liittyviä oireita voidaan lievittää hyvin sulavalla ruokavaliolla ja ulostetta pehmittävillä tai liukastavilla aineilla, sekä tarvittaessa poistamalla peräsuoleen pakkautunutta ulostetta käsin (Harvey 1977). Oireenmukainen hoito ei kuitenkaan tuo lopullista ratkaisua ongelmaan, ja lopulta on turvauduttava leikkaushoitoon (Weaver ja Omamegbe 1981). Koiria paastotetaan 1-2 vuorokautta ennen leikkausta suolen tyhjentämiseksi. Juuri ennen leikkausta peräsuoli vielä tyhjennetään ulosteesta ja peräaukko suljetaan rengasmaisella tupakkapussiompeleella steriilin alueen ulostekontaminaation välttämiseksi (Houlton 1983). Myös anaalirauhasten tyhjentämistä ja huuhtelua suositellaan (van Sluijs ja Sjollema 1989). Peräruisketta ei suositella käytettäväksi peräsuolen tyhjentämiseen ennen leikkausta, sillä se tekee ulosteen koostumuksesta vetisempää, ja vetinen uloste päätyy helpommin leikkausalueelle suojaustoimenpiteistä huolimatta (Bone 1992). Leikkauksen aikana suositellaan käytettävän antibioottia alueen korkean likaisuusasteen vuoksi (Hosgood ym. 1995).

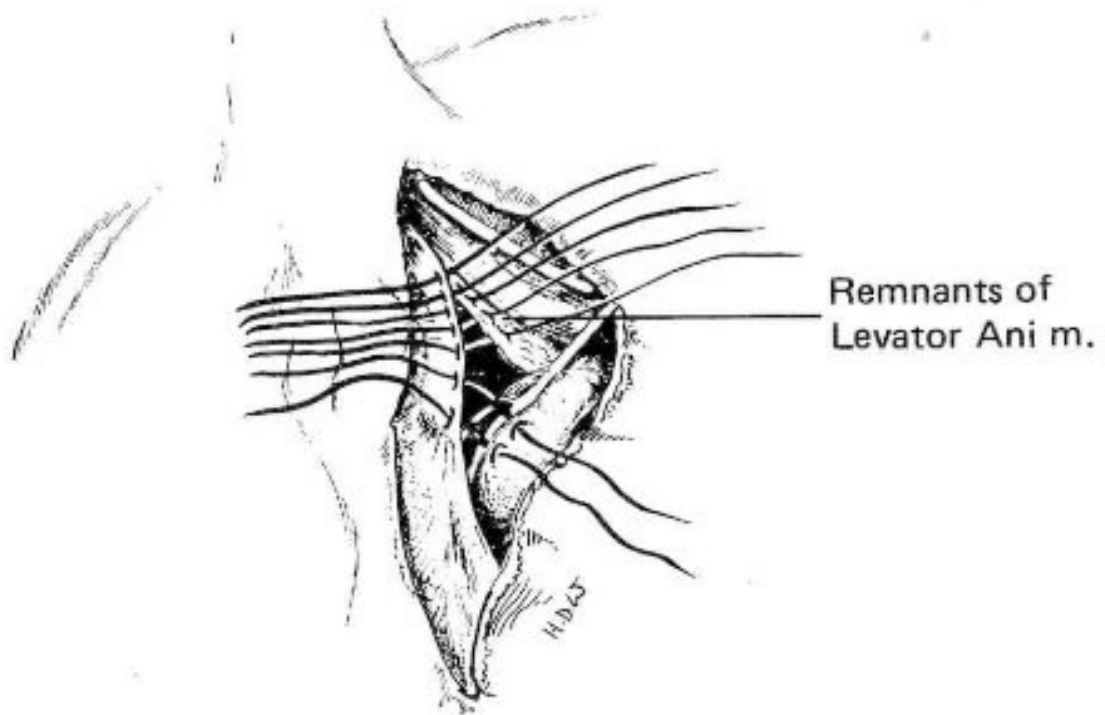
Mikäli potilas on kastroimaton uros, ennen varsinaista tyrän korjausta koiran kivekset poistetaan. Kastratio voidaan suorittaa perinteisesti kivespussien etupuolelta, tai vaihtoehtoisesti hännän puolelta, jolloin potilasta ei tarvitse asetella uudelleen tyräleikkausta varten (Snell ym. 2015). Tyräleikkausta varten potilas asetellaan makaamaan leikkauspöydälle rintansa päälle, häntä sidotaan selän päälle pois leikkausalueelta ja alue valmistellaan

leikkausta varten (Bone 1992). Potilas on pidettävä huolellisesti suorassa leikkauksen ajan, jotta kudokset saadaan säilytettyä mahdollisimman luonnollisessa ja symmetrisessä asennossa (Orsher ja Johnston 1985).

2.5.2 Perinteinen menetelmä

Perineaalityrän suora kirurginen korjaaminen on ensimmäinen kirjallisuudessa kuvattu tyrän leikkaustekniikka.

Menetelmässä perineaalialueen ihoon tehdään laaja viilto tyrän ulkoreunaa seuraten. Kudoksia erotellaan tylypästi, kunnes tyräpussi saadaan paljastettua, ja tyräpussin sisältö palautetaan lantio-onteloon. Tyräaukkoa rajaavat lihakset ommellaan kiinni toisiinsa (kuva 3) varoen hermojen ja verisuonien vaurioittamista (Holmes 1964). Mikäli häntälihas ja peräaukon kohottajalihas ovat kovin surkastuneet, voidaan otteet ottaa myös ristiluu-istuinkyhmysiteen ympäri. Tällöin on kuitenkin varottava erityisesti lonkkahermaa, joka kulkee heti ristiluu-istuinkyhmysiteen etupuolella (Burrows ja Harvey 1973). Sidekudoskalvo ommellaan lihasten päälle, ylimääräistä venynyttä ihoa poistetaan tarvittaessa, ja iho ommellaan kiinni sulamattomin ompelein (Holmes 1964).



Kuva 3. Perinteinen menetelmä (Houlton 1983)

Perinteinen menetelmä on yksinkertainen ja nopea suorittaa (Spreull ja Frankland 1980). Tällä menetelmällä ei kuitenkaan saada luotettavasti suljettua suuria peräaukon alapuolisia tyriä (Orsher ja Johnston 1985). Lievemmissä tapauksissa, joissa lantionpohjan lihakset eivät ole merkittävässä määrin surkastuneet, perinteinen menetelmä saattaa olla riittävä korjaamaan perineaalityrän (Spreull ja Frankland 1980). Suuremmissa tyrissä tyräportin sulkeminen aiheuttaa kudoksiin ja ompeleisiin voimakasta jännitystä, joka puolestaan altistaa lankojen katkeamiselle tai ommelten leikkautumiselle kudoksen läpi. Jännityksen seurauksena myös peräaukko voi kiertyä sivuun (Orsher ja Johnston 1985). Perinteisen tekniikan heikkouksien ja korkean uusiutumisosuuden (ks. kappale 2.6.2) vuoksi perineaalityrän korjaamiseksi on kehitetty useita menetelmämuunnoksia (Hardie ym. 1983, Harvey 1978, Orsher ja Johnston 1985, Frankland 1986, van Sluijs ja Sjollem)

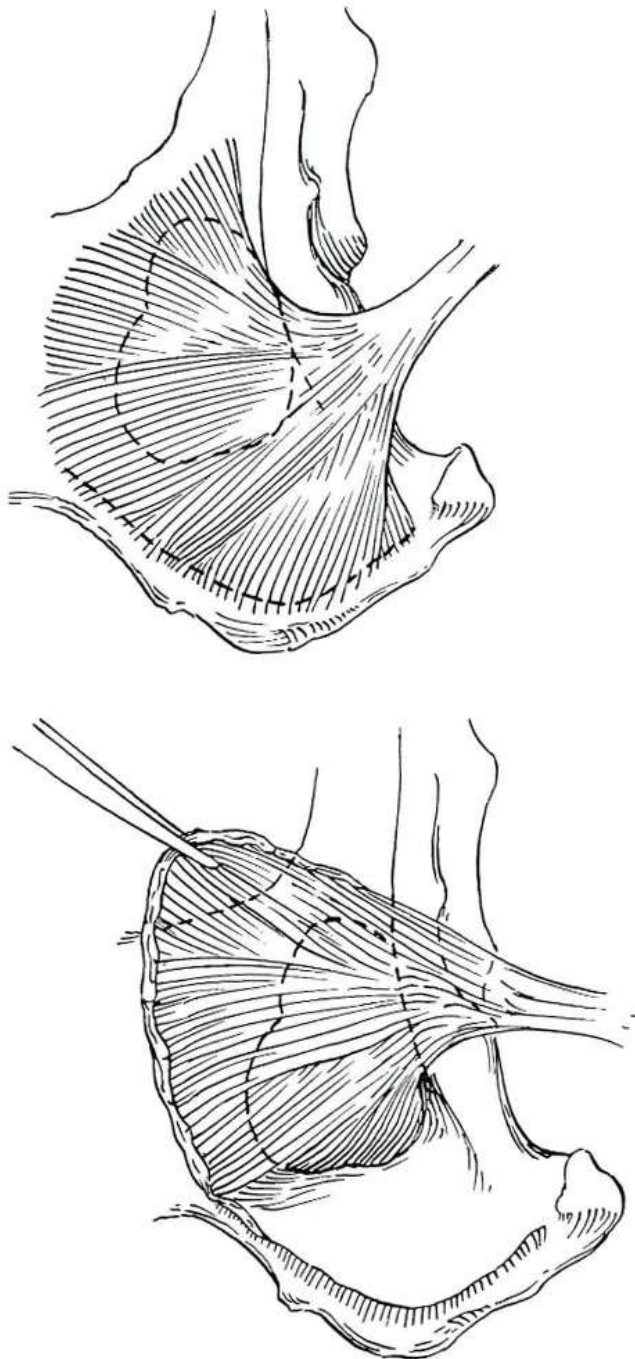
1989, Raffan 1993, Stoll ym. 2002, Bongartz ym. 2005, Pratummintra ym. 2013, Morello ym. 2015).

2.5.3 Kielekemenetelmät

Sisemmän peittäjälihaksen kielekesiirre (kuva 4) on yleisimmin suositeltu leikkaustekniikka perineaalityrän korjaamiseksi (Stoll ym. 2002). Orsherin ja Johnstonin (1985) kuvaamassa tekniikassa ihoviilto tehdään aloittaen n. 3 cm hännän vierestä, jatkuen tyrän yli ja päättyen 2-3 cm istuinluun takareunan alapuolelle. Peräaukon kohdalla viilto kaartuu alkuperäisessä menetelmässä n. 1-2 cm lähemmäs peräaukkoa, kunnes alempana kääntyy jalan ulkosyrjää kohti (Orsher ja Johnston 1985). Nykypäivänä viillon kaarre tehdään kuitenkin päinvastaiseen suuntaan (kirjassa Aronson 2012). Ihonalaiskudos avataan varovasti, tyräpussi sisältöineen tunnistetaan, erotellaan ympäröivistä kudoksista ja palautetaan tyräportista vatsaonteloon. Sisemmän peittäjälihaksen irrottamiseksi tehdään viilto istuinluun hännänpuoleisen reunan myötäisesti, aloittaen läheltä virtsaputkea keskilinjasta ja jatkuen ensin sivulle ja sitten päätä kohti sisemmän peittäjälihaksen lähtökohtaa pitkin. Viilto tehdään sisemmän peittäjälihaksen kiinnittymiskohdan takareunaan luukalvon läpi niin, että lihaksen lisäksi myös luukalvoa saadaan kohotettua kielekkeeseen mukaan. Tämä tukevoittaa kielekesiirteen reunaa ja parantaa ompeleiden pitävyyttä (Orsher ja Johnston 1985). Lihas kohotetaan istuinluun pinnasta luukalvon irrottajalla peittyneen aukon reunaan saakka. Kohotusta ei tule jatkaa pidemmälle, jottei lihaksen hermotusta ja verisuonitusta vahingoiteta (van Sluijs ja Sjollemma 1989). Orsherin ja Johnstonin (1985)

kuvaamassa tekniikassa sisemmän peittäjälihaksen jänne katkaistaan vain, mikäli tyrä on kovin suuri, tai mikäli häntälihas puuttuu tai on surkastunut. Van Sluijsin ja Sjolleman (1989) muokkaamassa tekniikassa sen sijaan jänneen katkaisu tehdään rutiininomaisesti heti ristiluu-istuinkyhmysiteen vierestä. Jänneen katkaisu on tehtävä varoen, sillä häpyhermo kulkee juuri jänneen yläpuolella katkaisukohdassa, eikä jänneen paikallistaminen ole aina helppoa (van Sluijs ja Sjollema 1989). Kohotettu osa lihaksesta käännetään niin että se kohtaa häntälihaksen kraniaalisesti ja peräaukon ulomman sulkijalihaksen kaudaalisesti. Tällöin sisempi häpyvaltimo ja -laskimo sekä häpyhermo jäävät siirteen etupuolelle. Tyräportti suljetaan kolmella ommellinjalla, jotka muodostavat ylösalaisin olevan Y-kirjaimen. Rakenteet, jotka ommellaan yhteen, ovat peräaukon ulompi sulkijalihas kaudaalisesti, häntälihas ja peräaukon kohottajalihas kraniaalisesti ja lateraalisesti ja siirretyn sisemmän peittäjälihaksen leikattu reuna ventraalisesti. Asetettaessa ompeleita peräaukon ulompaan sulkijalihakseen on varottava anaalirauhasten ottamista mukaan ompeleisiin (Orsher ja Johnston 1985). Ompeleiden lankamateriaalina käytetään 2-0 tai 3-0 vahvuista hitaasti sulavaa synteettistä monofilamenttilankaa, esimerkiksi polydioksanonia (kirjassa Aronson 2012). Ommelten esiasettaminen ennen kiristystä auttaa ehkäisemään rakenteiden vaurioittamista ja helpottaa kudosten kohdakkain ompelua. Mikäli samalla kertaa korjataan molemminpuolinen tyrä, ommelten esiasettaminen molemmille puolille voi olla hyödyllistä. Ylimääräistä ihoa voidaan joutua poistamaan kosmeettisen lopputuloksen aikaansaamiseksi. Tällöin ihoa poistetaan haavan lateraalista reunasta. Lopuksi ihonalaiskudos ja ihon reunat ommellaan kiinni. Tämä tekniikka aiheuttaa perinteiseen tekniikkaan nähden vähemmän jännitettä

ompeleille sekä vähemmän epämuodostumaan johtavaa venytystä peräaukon ulompaan sulkijalihakseen. Sisemmän peittäjälihaksen kielekesiirteellä saadaan myös muodostettua ikään kuin kantoside peräaukon alapuolelle (Orsher ja Johnston 1985).



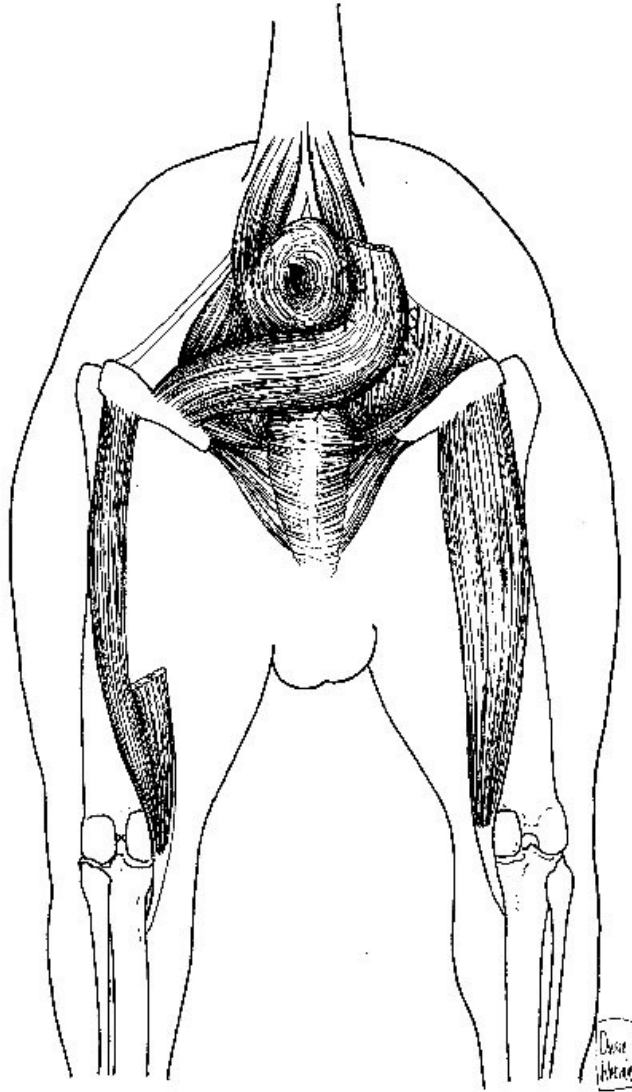
Kuva 4. Sisemmän peittäjälihaksen kielekesiirre (Orsher ja Johnston 1985)

Spreullin ja Franklandin (1980) kuvaamassa pinnallisen pakaralihaksen kieleketekniikassa lihaksen laaja kalvojänne erotellaan ja katkaistaan kiinnittymiskohdastaan reisiluuhun. Pinnallinen pakaralihas, peitinkalvo ja ristiluu-istuinkyhmyside käännetään varovasti, säilyttäen niihin kulkevat verisuonet ja hermot. Käännetty lihaksen runko peittää istuinluu-peräsuolikuopan, ja kalvojänne ommellaan kiinni peräaukon ulompaan sulkijalihakseen. Lihaksen reunat ommellaan ympäröiviin kudoksiin. Tällä tekniikalla leikkaushaava on laaja, eikä tekniikalla kirjoittajien mukaan saada suurta etua perinteiseen menetelmään verrattuna (Spreull ja Frankland 1980). Menetelmässä ei ennen korjausta erotella esiin tyrän sisältöä, jolloin mahdollisesti tyräytyneet vatsaontelon elimet saattavat jäädä huomaamatta (White ja Herrtage 1986). Tutkijoiden mielestä tekniikka antoi kuitenkin perinteistä menetelmää kestävämmän lopputuloksen, ja he suosittelivat sitä kirurgeille, joilla muilla menetelmillä tehdyt leikkaukset olivat epäonnistuneet (Spreull ja Frankland 1980).

Raffan (1993) on kehitellyt ikään kuin kahden edellisen tekniikan yhdistelmän, jossa hyödynnetään sekä pakaralihasta että sisempää peittäjälihasta. Kirjoittajan mukaan menetelmällä on suuria etuja muihin tekniikkoihin nähden. Vertailevia tutkimuksia aiheesta ei kuitenkaan ole tehty, ja artikkelissa esitetyt perustelut ovat kovin subjektiivisia (Raffan 1993).

Puolijänteisen lihaksen kielekesiirrettä suositellaan käytettäväksi tapauksissa, joissa muilla tekniikoilla tehty korjaus on pettänyt tai muita lihaksia ei voida käyttää siirteeseen (Chambers ja Rawlings 1991). Ensisijaisena menetelmänä puolijänteisen lihaksen kielekesiirteeseen on

ehdotettu soveltuvan käytettäväksi koirille, joilla on laaja ventraalinen perineaalityrä, jonka korjaukseen muut tekniikat eivät ole riittäviä. Koirilla, joilla ventraalisen tyrän lisäksi on lateraalinen perineaalityrä, voidaan tätä tekniikkaa käyttää yhdessä sisemmän peittäjälihaksen siirteen kanssa (Morello ym. 2015). Menetelmässä puolijänteinen lihas erotellaan ympäröivistä kudoksista ja katkaistaan keskeltä runkoon. Katkaistu lihas käännetään peräaukon alle kohti vastakkaista puolta, alkuperäinen sisempi reuna ommellaan peräaukon ulomman sulkijalihaksen alareunaan, ja muut reunat kiinnitetään ympäröiviin kudoksiin (Chambers ja Rawlings 1991). Morellon ym. (2015) kuvaamassa muunnellussa tekniikassa (kuva 5) puolijänteinen lihas ensin halkaistaan tylopästi pituussuunnassa, sitten vain lihaksen sisempi osa katkaistaan. Alempi katkaistu pää ommellaan katkaisemattomaan puolikkaaseen, ylempi pää käännetään kohti vastakkaista puolta tyrän peitoksi (Morello ym. 2015).



Kuva 5. Muunneltu puolijänteisen lihaksen kielekesiirre (Morello ym. 2015)

2.5.4 Istutemenetelmät

Polypropyleeniverkkoa voidaan käyttää vahvistamaan sisemmän peittäjälihaksen kielekesiirrettä. Tällöin varsinaisen tyrän korjauksen jälkeen sopivan kokoinen pala verkkoa ommellaan kiinni peräaukon ulompaan sulkijalihakseen, peräaukon kohottajalihakseen ja käännettyyn sisempään peittäjälihakseen. Polypropyleeniverkko vahvistaa lantion välipohjaa lisäämällä sidekudosmuodostusta kielekesiirteen päälle (Szabo ym. 2007).

Frankland (1986) on käyttänyt perineaalilyrjän korjaukseen sian ihosta tuotettuja pieniä kollageenilevyjä. Menetelmässä käytetään hyväksi perinteistä leikkaustekniikkaa, mutta voimakkaan ommelten kiristyneen ja kudosten venytyksen sijaan jäljellejäävä aukko suljettiin lihaksiin ommellulla kollageenilevyllä. Alustavan tutkimuksen mukaan tällä tekniikalla ei saatu aikaan muita menetelmiä parempia tai kestävämpiä lopputuloksia (Frankland 1986).

Stoll ym. (2002) käyttivät istutemateriaalina sian ohutsuolen limakalvonalaiskudosta. Tutkimuksessa ei kuitenkaan käytetty varsinaisia perineaalilyrjäpotilaita, vaan terveitä koe-eläimiä, joilta poistettiin peräaukon kohottajalihas jäljitellen luonnollista perineaalilyrjää. Poistetun lihaksen tilalle ommeltiin istute. Istutetekniikkaa verrattiin sisemmän peittäjälihaksen kielekesiirteeseen niin, että jokaisen koiran toinen puoli korjattiin kielekemenetelmällä ja toinen puoli istutteella. Merkitseviä eroja menetelmien suoritusnopeudessa ei todettu. Potilaiden paranemista arvioinut henkilö ei ollut tietoinen siitä, kummalle puolelle kutakin menetelmää oli käytetty. Eläimet lopetettiin 2, 12 tai 16 viikkoa leikkauksen jälkeen, ja kudosten biomekaanista kestävyyttä ja histologiaa arvioitiin eutanasian jälkeen. Lopputuloksessa tai paranemisprosessissa ei tutkimuksessa käytetyillä menetelmillä todettu eroa tekniikoiden välillä, ja tutkijat pitivätkin sian ohutsuolen limakalvonalaiskerroksen istutetta hyvänä vaihtoehtona perineaalilyrjän korjauksessa (Stoll ym. 2002). Tutkimustulokset aidosta perineaalilyrjästä kärsivillä koirilla ovat kuitenkin toistaiseksi jääneet puuttumaan.

Bongartz ym. (2005) tutkivat potilaan omasta leveästä peitinkalvosta (*fascia lata*) otetun palan käyttöä istutteenä perineaalityrjän korjauksessa. Peitinkalvo ommeltiin tyräportin päälle ympäröiviin lihaksiin niin, että peitinkalvoon jää jännitettä, joka muodostaa ikään kuin purjevaikutuksen. Lihaskielekesiirteisiin verrattuna peitinkalvoistutteen etuna pidetään kudoksen suurempaa vetolujuutta. Menetelmä on kohtuullisen nopea suorittaa, vaikka itse tyrjän korjauksen lisäksi on irrotettava istute pala lihaskalvosta. Sian kudoksista tehtyihin istutteisiin verrattuna eläimen omalla kudoksella on olematon riski immuunivälitteisiin reaktioihin. Suurilla koirilla, joilla tyrjän koko on pieniä koiria suurempi, myös leveä peitinkalvo on suurempi, jolloin se riittää aina vaurion sulkemiseen. Peitinkalvoistutteen haittapuolia on kivun aiheuttaminen perineaalialueen lisäksi myös reiden alueelle, jolta istute irrotetaan. Tutkimuksen potilaiden seuranta-ajat olivat kuitenkin melko lyhyitä, eikä pitkäaikaistutkimuksia korjauksen kestävydestä ole tehty (Bongartz ym. 2005).

2.5.5 Muut menetelmät

Virtsarakon, paksusuolen ja/tai siemenjohdinten kiinnitystä vatsaontelon seinämään on tutkittu sekä ainoana toimenpiteenä että yhdistettynä perineaalityrjän kirurgiseen korjaukseen (White ja Herrtage 1986, Bilbrey ym. 1990, Maute ym. 2001, Grand ym. 2013, Shaughnessy ja Monnet 2015, Brissot ym. 2004). Elinten kiinnityksellä pyritään estämään niiden liikkuminen perineaalityrjään (Maute ym. 2001, Bilbrey ym. 1990). Paksusuoli kiinnitetään vatsaontelon seinään vasemman munuaisen takapuolelle, 3-5 cm sivuun vatsaontelon keskilinjasta. Suolen ulkopintaa ja

vatsakalvoa vaurioitetaan skalpellilla, ja pinnat ommellaan yhteen (Maute ym. 2001). Siemenjohtimet vedetään varovasti vatsaonteloon nivuskanavasta, erotetaan kivesvaltimosta ja -laskimosta ja irrotellaan vatsakalvosta eturauhasen tasolle saakka. Siemenjohtimia venytetään eteenpäin, jolloin virtsarakko ja eturauhanen siirtyvät siemenjohdinten mukana hieman eteenpäin. Vatsaontelon seinämään poikittaisen vatsalihaksen alle tehdään molemmin puolin pienet tunnelit, joiden läpi siemenjohtimet vedetään ja ommellaan kiinni (Bilbrey ym. 1990). Virtsarakon kiinnittäminen tehdään samalla tavalla kuin paksusuolen kiinnittäminen. Kiinnitykseen riittää kuitenkin seinämän vaurioittaminen pienemmältä alueelta, eikä virtsarakkoon saa kohdistua jännitettä. Toimenpiteen tarkoituksena on kiinnittää virtsarakko anatomiseen sijaintiinsa (Maute ym. 2001).

Elinten kiinnitys ei korjaa tyrää, mutta sillä voidaan lievittää oireita potilailla, joiden varsinaista tyräleikkausta joudutaan siirtämään eteenpäin syystä tai toisesta, esim. perineaalialueen infektion tai eri aikaan korjattavien molemminpuolisten tyrien vuoksi (Bilbrey ym. 1990). Joissakin tapauksissa elinten kiinnityksillä saadaan lievitettyä oireita jopa kokonaan, eikä tyrää olisi tutkimuksen mukaan välttämättä korjattava lainkaan (Maute ym. 2001). Usean tutkimuksen mukaan elinten kiinnityksellä ei kuitenkaan saada selvää etua potilaan kannalta, joten toimenpide lienee tarpeeton (White ja Herrtage 1986, Bilbrey ym. 1990, Maute ym. 2001, Grand ym. 2013, Shaughnessy ja Monnet 2015).

2.5.6 Leikkauksen jälkeinen hoito

Heti leikkauksen jälkeen peräaukon sulkenut ommel poistetaan, ja korjausleikkauksen onnistuminen arvioidaan tunnustelemalla peräsuolen kautta (Houlton 1983). Antibiootin käytöstä leikkauksen jälkeen on kirjallisuudessa ristiriitaisia mielipiteitä. Toiset suosittelevat rutiininomaisesti laajakirjoista antibioottikuuria kaikille potilaille leikkaushaavan sijainnin ja siitä aiheutuvan korkean likaantumistodennäköisyyden vuoksi (Holmes 1964, Brissot ym. 2004, Bongartz ym. 2005, Grand ym. 2013). Toiset ovat kuitenkin sitä mieltä, että parempi lähestymistapa olisi haava-alueen seuranta tulehduksen varalta ja antibioottikuurin aloitus vain tarvittaessa (Orsher ja Johnston 1985, van Sluijs ja Sjollema 1989, Hosgood ym. 1995). Haavatulehduksen merkkien esiintyessä ompeleiden avaaminen haavan alaosasta helpottaa tulehduseritteiden poistumista ja siten tulehduksen paranemista (van Sluijs ja Sjollema 1989). Kotihoitona hyvin sulava ruokavalio, runsas nesteiden saanti ja tarvittaessa ulosteen pehmittäjä (esimerkiksi laktuloosi) ovat tärkeitä ulostamisen helpottamiseksi leikkauksen jälkeen (Holmes 1964, Bellenger 1980, Orsher ja Johnston 1985, van Sluijs ja Sjollema 1989, Brissot ym. 2004, Bongartz ym. 2005, Grand ym. 2013).

2.6 Ennuste

2.6.1 Komplikaatiot

Leikkaushaavainfektio tai paise leikkausalueella on yleisimpiä perineaalityrän komplikaatioita. Eri tutkimusten

mukaan infektioita esiintyi 0-20 prosentilla leikatuista koirista (Harvey 1977, Bellenger 1980, Hardie ym. 1983, Orsher 1986, Raffan 1993). Tulehdukselle altistaviksi tekijöiksi on todettu leikkausalueen likaantuminen ulosteella ja ommelmateriaalin joutuminen peräsuolen sisäpuolelle tai anaalirauhaseen. Kudosten liian laaja leikkely tai ommellessa liika kiristäminen voi heikentää kudosten elinkykyä ja altistaa infektioille (Matthiesen 1989). Yleensä haavainfektion aiheuttavat ulosteen bakteerit (Bellenger 1980), joten peräaukon sulkeminen leikkauksen ajaksi on tärkeä tekijä infektion ennaltaehkäisyssä (Matthiesen 1989). Leikkauksen jälkeisellä antibioottikuurilla ei erään tutkimuksen mukaan todettu olevan vaikutusta infektion kehittymiselle, joten hoito tulisi aloittaa vasta havaittaessa infektio (Bellenger 1980). Kliiniset oireet (kuume, apaattisuus, syömättömyys, veren valkosolupitoisuuden nousu) ilmenevät yleensä 72 tunnin sisällä leikkauksesta. Haavainfektion hoito on alimpien ompeleiden poisto ja tulehduseritteiden valutus ulos leikkaushaavasta, alueen runsas huuhtelu sekä antibioottilääkityksen aloitus. Tulehduseritteestä tulisi tehdä bakteeriviljely ja herkkyysmääritys oikean antibiootin valitsemiseksi (Matthiesen 1989).

Lonkkahermo voi vaurioitua, mikäli ompeleet asetetaan väärään kohtaan, erityisesti mikäli leikkauksessa käytetään ristiluu-istuinkyhmysidettä. Hermovaurion kliiniset oireet, voimakas kipu ja painoa varaamaton ontuma tai jopa takaraajan halvaus, ovat nähtävissä heti leikkauksen jälkeen. Hermovaurio vaatii välittömän korjausleikkauksen, jossa poistetaan vaurion aiheuttanut ommelmateriaali (Matthiesen 1989). Vaurion asteesta riippuen oireet voivat olla ohimeneviä tai pysyviä (Bellenger 1980). Tämän komplikaation aiheuttaminen voidaan parhaiten välttää

tutustumalla perineaalialueen anatomiaan huolellisesti ennen leikkausta ja välttämällä ristiluu-istuinkyhmysteiden ompelua (Matthiesen 1989).

Virtsan pidätyskyvyttömyyttä esiintyy erityisesti koirilla, joiden virtsarakko on ollut tyräytyneenä (Orsher 1986, White ja Herrtage 1986, Matthiesen 1989, Brissot ym. 2004). Erään tutkimuksen mukaan virtsan valuttelua leikkauksen jälkeen esiintyi jopa 36 prosentilla potilaista, mutta tutkimukseen oli valittu pelkästään koiria, joilla perineaalityrään liittyi komplikaatioita, kuten eturauhassairaus tai tyräytynyt virtsarakko. Näistä potilaista lähes puolella vaiva jäi pysyväksi (Brissot ym. 2004). Kliiniset oireet ovat kuitenkin yleensä ohimeneviä. Ennen toiminnan palautumista normaaliksi virtsarakon tyhjentäminen käsin painamalla tai katetrin avulla saattaa olla tarpeen (Matthiesen 1989). Virtsarakon tyräytymisestä voi seurata myös akuutti munuaisten vajaatoiminta virtsankulun estymisen johdosta (Bellenger 1980). Virtsarakon seinämä voi kuolioitua joutuessaan puristuksiin perineaalityrään, mikä voi johtaa seinämän repeytymiseen ja virtsan vuotamiseen vatsaonteloon. Tällöin vatsaontelo on avattava, huuhdeltava runsaasti ja virtsarakon seinämä korjattava (Matthiesen 1989). Erään tutkimuksen mukaan koirilla, joiden virtsarakko on ollut tyräytyneenä, todettiin 30 prosentin kuolleisuus (Hosgood ym. 1995). Toisten tutkimusten mukaan taas virtsarakon tyräytymisen ei todettu lisäävän leikkauksen komplikaatioiden riskiä tai heikentävän lopputulosta (Grand ym. 2013, Shaughnessy ja Monnet 2015). Sisemmän peittäjälihaksen kielekesiirrettä käytettäessä virtsaputken vaurioittaminen on mahdollista. Katetrin asettaminen virtsaputkeen ennen leikkausta helpottaa anatomian tunnistamista ja virtsaputken vaurioittamisen välttämistä (Matthiesen 1989).

Tyräleikkauksen jälkeen ulosteen pidätyskyvyttömyyttä aiheuttaa häpyhermon tai peräaukon ulomman sulkijalihaksen vaurioitumisesta (Matthiesen 1989). Eri tutkimusten mukaan ulosteen pidätyskyvyttömyyttä tai alentunutta lihasjänteyttä peräaukon ulommassa sulkijalihaksessa esiintyi 0-13 prosentilla potilaista (Pettit 1962, Orsher 1986, Shaughnessy ja Monnet 2015). Sulkijalihaksen toiminta on yleensä palautuvaa, mutta toiminnan palautumiseen voi kulua useita viikkoja tai kuukausia (Bellenger 1980, Matthiesen 1989).

Ulostamisvaikeudet ovat jatkuneet leikkauksen jälkeen tutkimuksesta riippuen 8-100 prosentilla koirista. Suurimmalla osalla potilaista vaiva on kuitenkin viikossa tai kahdessa ohimenevää, ja oireita saadaan helpotettua ulosteenpehmittäjillä (Harvey 1977, Bellenger 1980, Hosgood ym. 1995, Brissot ym. 2004, Grand ym. 2013, Morello ym. 2015). Ulostamisvaikeus tai peräaukon ulomman sulkijalihaksen alentunut lihasjänteys voivat johtaa peräsuolen tai peräaukon limakalvon esiinluiskahdukseen (Matthiesen 1989). Riittävä hoito on yleensä limakalvon liukastus ja työntäminen käsin takaisin paikalleen (Bellenger 1980). Joissain tapauksissa tämän lisäksi hoito saattaa vaatia väliaikaisen ompeleen peräaukon ympäri estämään uusi esiinluiskahdus (Hosgood ym. 1995). Ommel voidaan yleensä poistaa päivä tai kaksi myöhemmin, kun voimakas ulosteen pinnistely on helpottanut (Matthiesen 1989).

Sisemmän peittäjälihaksen kielekesiirrettä käytettäessä komplikaatioita on esiintynyt 0-41 prosentilla potilaista (Orsher ja Johnston 1985, Hosgood ym. 1995, Grand ym. 2013, Shaughnessy ja Monnet 2015). Seurantatutkimuksessa vuoden

kuluttua leikkauksesta 78 % koirista oli täysin oireettomia (Grand ym. 2013). Leikkauksen tai kolmen sitä seuranneen päivän aikana kuolleita tai voimakkaiden komplikaatioiden vuoksi lopetettuja koiria oli 7 % perineaalityräpotilaista (Hosgood ym. 1995). Kirurgin kokemattomuuden ei todettu olevan riskitekijä leikkauksen onnistumisen suhteen (Shaughnessy ja Monnet 2015).

Muunnellun puolijänteisen lihaksen kielekesiirteen jälkeen kaikilla potilailla esiintyi reiden takaosassa ja perineaalialueella jonkin verran turvotusta, joka parani ilman hoitoa viikon sisällä. Takajalan ontuma jäi pysyväksi 14 prosentilla koirista, mutta ortopedisen ja neurologisen tutkimuksen perusteella koirat vaikuttivat olevan kivuttomia (Morello ym. 2015). Pinnallisen pakaralihaksen kielekesiirre saattaa leikkauksen jälkeen irrota uudesta kiinnityskohdastaan, mutta korjautuu yleensä hyvin ja nopeasti ompelemalla kieleke uudelleen kiinni (Spreull ja Frankland 1980).

Peitinkalvoistutteen yleisin komplikaatio oli ontuma siirteen luovuttajajalassa, jota esiintyi 83 prosentilla potilaista. Kaikissa tapauksissa ontuma helpotti kolmessa vuorokaudessa (Bongartz ym. 2005). Sian kollageenia istutemateriaalina käytettäessä 33 prosentilla koirista esiintyi leikkauksen jälkeen verisen kudostesteen vuotoa leikkausalueella. Vuoto alkoi 3-4 päivää leikkauksen jälkeen ja kesti 3-8 päivän ajan. Yhtä koira lukuun ottamatta haava lopulta parani ilman toimenpiteitä, yhdellä koiralla leikkaushaava aukesi kokonaan ja istute jouduttiin poistamaan (Frankland 1986).

Tyräleikkauksen yhteydessä suoritettavan kastraation leikkaustavalla ei todettu olevan vaikutusta

tyräleikkauksen komplikaatioihin. Useimmille kirurgeille kivespussien etupuolelta suoritettava kastratio on tutumpi tekniikka, joten sen suorittaminen voi olla hivenen nopeampaa. Tällöin kuitenkin kuluu ylimääräistä aikaa toisen leikkausalueen valmisteluun ja koiran uudelleenasetteluun, ja kivesten poistaminen hännän puolelta saattaisi lyhentää nukutuksen kestoa (Snell ym. 2015).

2.6.2 Uusiutuminen

Pelkällä tukihoidolla ilman tyrän kirurgista korjaamista vain 20 prosenttia potilaista pysyvät oireettomina. Näillä koirilla ei tutkimuksen mukaan tyrän diagnosointihetkelläkään ollut ongelmia ulostamisen kanssa (Harvey 1977). Perinteisellä menetelmällä korjatuista perineaalityyristä 5,7-46 prosentin on todettu uusiutuvan (Pettit 1962, Walker 1965, Burrows ja Harvey 1973, Harvey 1977, Bellenger 1980, Hosgood ym. 1995). Oireettoman välin ennen tyrän uusiutumista todettiin vaihtelevan alle yhdestä kuukaudesta 13 kuukauteen (Harvey 1977). Matthiesen (1989) suosittelee perinteisen menetelmän jälkeen uusiutuneen tyrän korjaamiseksi sisemmän peittäjälihaksen kielekesiirrettä. Sisemmän peittäjälihaksen kielekesiirteellä uusiutumisprosentiksi on todettu 0-36 % (Hardie ym. 1983, Orsher 1986, Hosgood ym. 1995, Shaughnessy ja Monnet 2015). Orsher (1986) totesi erityisesti peräaukon alapuolisen tyrän uusiutuvan herkästi sisemmän peittäjälihaksen kielekesiirteellä. Käytettäessä polypropyleeniverkkoa sisemmän peittäjälihaksen kielekesiirteeseen lisäksi 12,5 % perineaalityyristä uusiutui (Szabo ym. 2007). Muunnellulla puolijänteisen lihaksen kielekesiirteellä peräaukon alapuolinen tyrä ei uusiutunut

yhdelläkään potilaista, sen sijaan peräaukon sivulla sijainnut tyrä uusiutui 14 prosentilla koirista (Morello ym. 2015). Pelkällä vatsaontelon elinten kiinnityksellä, ilman varsinaisen tyrän korjausta, oireet jatkuivat 22 prosentilla potilaista (Maute ym. 2001). Yhdistettäessä elinten kiinnitys tyrän korjaukseen, yleisimmin sisemmän peittäjälihaksen kielekesiirteellä, uusiutumisen todennäköisyydeksi saatiin 10 % (Brissot ym. 2004, Grand ym. 2013). Peitinkalvoistutetta käytettiin perineaalityrän korjaamiseen 12 koiralla, näistä yhdelläkään tyrä ei uusiutunut. Potilaiden seuranta-aika leikkauksen jälkeen vaihteli 5-22 kuukauden välillä (Bongartz ym. 2005). Sian kollageenilla korjatuista perineaalityräpotilaista vain 58,3 prosentilla todettiin hyvä lopputulos (Frankland 1986).

Usean eri tutkimuksen mukaan suurta osaa koirista, joiden tyrä uusiutui, ei oltu kastroidu (Pettit 1962, Walker 1965, Bellenger 1980, Hosgood ym. 1995, Shaughnessy ja Monnet 2015). Hayes ym. (1978) totesivat uusiutumISRISKIN olevan kastroidomilla koirilla 2,7-kertainen verrattuna niihin potilaisiin, jotka olivat kastroidu viimeistään tyräleikkauksen yhteydessä (Hayes ym. 1978). Leikkauksen jälkeen ilmenevien ulostusvaikeuksien todettiin lisäävän tyrän uusiutumisen riskiä (Shaughnessy ja Monnet 2015). Matthiesenin (1989) mukaan perineaalialueen kudosten tilanne leikkaushetkellä, sekä lantion alueen lihasten koko vaikuttaa tyrän uusiutumiseen. Kokeneen ja kokemattoman kirurgin välillä, toispuolisen tai molemminpuolisen perineaalityrän välillä, tai ensimmäisen tai uusiutuneen tyrän välillä ei todettu merkitseviä eroja tyrän uusiutumisen todennäköisyydessä. Virtsarakon tyräytyminen ei myöskään vaikuttanut perineaalityrän uusiutumiseen (Hardie ym. 1983, Shaughnessy ja Monnet 2015).

3 POHDINTA

Suurin osa tutkimustiedosta perineaalityrään liittyen perustuu retrospektiivisiin tutkimuksiin, mikä tekee eri leikkausmenetelmien vertailusta vaikeaa, ellei mahdotonta. Tutkimusten otoskoot ovat säännönmukaisesti melko pieniä, mikä onkin eläinlääketieteen alalla yleisesti suurimpia haasteita. Esimerkiksi perineaalityrän esiintyvyyttä koirapopulaatiossa käsittelevä tutkimus on tehty viiden vuoden potilasmateriaalin perusteella. Tyriä esiintyi 35 koiralla, ja verrokkeina käytetyt koirat olivat klinikan muita potilaita (Bellenger 1980). Todennäköisesti esiintyvyys koko populaatiossa onkin esitettyä pienempi. Retrospektiivisten tutkimusten osalta ongelmaksi muodostuu myös potilaiden seuranta ja koirien omistajien tavoitettavuus pitkäaikaisseurantoja silmällä pitäen. Uusiutumistutkimuksissa tilastoja osin vääristää, ettei kaikkien tutkimusten osalta ole vähennetty loppupäätelmistä eläimiä, joiden seuranta osoittautui mahdottomaksi. Joissakin tutkimuksissa todistettavasti uusiutuneita tyriä on verrattu alkuperäiseen potilasmäärään, eikä siihen määrään potilaita, jotka on tavoitettu jatkoseurantaa varten (Shaughnessy ja Monnet 2015).

Puhelinhaastattelujen perusteella tehdyt tutkimukset leikkauksen onnistumisesta ja tyrän uusiutumisesta ovat haasteellisia, sillä kaikki omistajat eivät välttämättä huomaa koiran lieviä oireita, puhumattakaan oireettomista tyristä. Olennaisena osana tyrädiagnostiikkaa on yleistutkimus peräsuolen tunnusteluineen, jonka suorittamista ei voi jättää omistajien varaan. Myös komplikaatioprosenttien vertailu tutkimusten kesken on hankalaa, sillä eri tutkimuksissa komplikaatioiksi lasketaan hyvin eri asteiset oireet, ja seuranta-aika

leikkauksen jälkeen vaihtelee suuresti. Eräässä tutkimuksessa komplikaatioksi luettiin kaikki tulehdusreaktio haava-alueella, ei pelkästään bakteeri-infektioon viittaavat muutokset (Hosgood ym. 1995).

Antibioottien käytöstä perineaalityrän yhteydessä on kirjallisuudessa esitetty vaihtelevia mielipiteitä. Yleisen mielipiteen mukaan leikkauksen yhteydessä käytettävä antibioottiannos on tarpeellinen, sillä leikkausalue sijaitsee kovin lähellä peräaukkoa, ja todennäköisyys leikkausalueen jonkinasteiselle likaantumiselle on suuri. Eräiden tutkimusten mukaan leikkauksen jälkeen antibioottia olisi käytettävä vain, mikäli alueella alkaa näkyä bakteeri-infektion merkkejä (Hosgood ym. 1995). Toisissa tutkimuksissa taas todetaan, että bakteerien mikrobilääkeresistenssi on vain hypoteettinen uhka, eikä sen vuoksi olisi perusteltua jättää antamatta lääkekuuria, jolla voidaan ehkäistä haavatulehdus (Raffan 1993). Mikrobien antibioottiresistenssi alkaa kuitenkin olla yhä todellisempi uhka ihmisten ja eläinten terveydelle, joten antibioottikuurin käyttö ennaltaehkäisemään haavatulehdus on kyseenalaistettava.

4 KIRJALLISUUSLUETTELO

Aronson LR. Rectum, Anus and Perineum. Teoksessa: Tobias KM, Johnston SA (toim.) Veterinary surgery: small animal. 1. p. Saunders, Canada 2012: 1564-1600.

Bellenger CR. Perineal hernia in dogs. Aust Vet J 1980, 45: 434-438.

Bilbrey SA, Smeak DD, Dehoff W. Fixation of the Deferent Ducts for Retrodisplacement of the Urinary Bladder and Prostate in Canine Perineal Hernia. Vet Surg 1990, 19: 24-27.

Bone DL. Surgical correction of canine perineal disorders. Vet Med 1992, 87: 127-138.

Bongartz A, Carofiglio F, Balligand M, Heimann M, Hamaide A. Use of Autogenous Fascia Lata Graft for Perineal Herniorrhaphy in Dogs. Vet Surg 2005, 34: 405-413.

Brissot HN, Dupré GP, Bouvy BM. Use of Laparotomy in a Staged Approach for Resolution of Bilateral or Complicated Perineal Hernia in 41 dogs. Vet Surg 2004, 33: 412-421.

Burrows CF, Harvey CE. Perineal hernia in the dog. J Small Anim Pract 1973, 14: 315-332.

Chambers JN, Rawlings CA. Applications of a semitendinosus muscle flap in two dogs. J Am Vet Med Assoc 1991, 199: 84-86.

Desai R. An anatomical study of the canine male and female pelvic diaphragm and the effects of testosterone on the status of levator ani of male dogs. J Am Anim Hosp Assoc 1982, 18: 195-202.

Dieterich HF. Perineal Hernia Repair in the Canine. Vet Clin N Am 1975, 5: 383-399.

Evans HE, De Lahunta A. Miller's Anatomy of the Dog. 4. p. edn. Saunders, Missouri 2013.

Frankland AL. Use of porcine dermal collagen in the repair of perineal hernia in dogs - a preliminary report. Vet Rec 1986, 119: 13-14.

Gadd JD. Hypertrophy of the Prostate Gland. J Am Vet Med Assoc 1944, 104: 15-18.

Grand J, Bureau S, Monnet E. Effects of urinary bladder retroflexion and surgical technique on postoperative complication rates and long-term outcome in dogs with perineal hernia: 41 cases (2002-2009). J Am Vet Med Assoc 2013, 243: 1442-1447.

Hardie EM, Kolata RJ, Earley TD, Rawlings CA, Gorgacz EJ. Evaluation of Internal Obturator Muscle Transposition in Treatment of Perineal Hernia in Dogs. Vet Surg 1983, 12: 69-72.

Harvey CE. Treatment of perineal hernia in the dog - a reassessment. J Small Anim Pract 1977, 18: 505-511.

Harvey CE. Anal Splitting in Dogs with Perineal Hernia: Technique and Results. J Am Anim Hosp Assoc 1978, 14: 243-246.

Hayashi AM, Rosner SA, de Assumpção CA, Stopiglia AJ, Matera JM. Retrospective Study (2009-2014): Perineal Hernias and Related Comorbidities in Bitches. Top Companion Anim Med 2016, 31: 130-133.

Hayes HM, Wilson GP, Tarone, RE. The epidemiologic features of perineal hernia in 771 dogs. J Am Anim Hosp Assoc 1978, 14: 703-707.

Holmes JR. Perineal Hernia in the Dog. Vet Rec 1964, 76: 1250-1251.

Hosgood G, Hedlund CS, Pechman RD, Dean PW. Perineal herniorrhaphy: perioperative data from 100 dogs. J Am Anim Hosp Assoc 1995, 31: 331-342.

Houlton JEF. Surgical treatment of perineal hernia in dogs. Vet Ann 1983, 23: 209-213.

Krahwinkel DJ. Rectal Diseases and Their Role in Perineal Hernia. Vet Surg 1983, 12: 160-165.

Mann FA, Boothe HW, Amoss MS, Tangner CH, Puglisi TA, Hobson HP. Serum testosterone and estradiol 17-beta concentrations in 15 dogs with perineal hernia. J Am Vet Med Assoc 1989, 194: 1578-1580.

Mann FA, Nonneman DJ, Pope ER, Boothe HW, Welshons WV, Ganjam VK. Androgen receptors in the pelvic diaphragm muscles of dogs with and without perineal hernia. *Am J Vet Res* 1995, 56: 134-139.

Matthiesen DT. Diagnosis and management of complications occurring after perineal herniorrhaphy in dogs. *Comp Cont Educ Pract* 1989, 11: 797-822.

Maute AM, Koch DA, Montavon PM. Perineal hernia in dogs - colopexy, vasopexy, cystopexy and castration as elective therapies in 32 dogs. *Schweiz Arch Tierh* 2001, 143: 360-367.

Merchav R, Feuermann Y, Shamay A, Ranen E, Stein U, Johnston DE, Shahar R. Expression of Relaxin Receptor LRG7, Canine Relaxin, and Relaxin-Like Factor in the Pelvic Diaphragm Musculature of Dogs with and Without Perineal Hernia. *Vet Surg* 2005, 34: 476-481.

Morello E, Martano M, Zabarino S, Piras LA, Nicoli S, Bussadori R, Buracco P. Modified semitendinosus muscle transposition to repair ventral perineal hernia in 14 dogs. *J Small Anim Pract* 2015, 56: 370-376.

Niebauer GW, Shibly S, Seltenhammer M, Pirker A, Brandt S. Relaxin of Prostatic Origin Might Be Linked to Perineal Hernia Formation in Dogs. *Ann NY Acad Sci* 2005, 1041: 415-422.

Orsher RJ, Johnston DE. The Surgical Treatment of Perineal Hernia in Dogs by Transposition of the Obturator Muscle. *Comp Cont Educ Pract* 1986, 7: 233-239.

Orsher RJ. Clinical and Surgical Parameters in Dogs with Perineal Hernia Analysis of Results of Internal Obturator Transposition. *Vet Surg* 1985, 15: 253-258.

Pettit GD. Perineal hernia in the dog. *Cornell Vet* 1962, 52: 261-279.

Pratummintra K, Chuthatep S, Banlunara W, Kalpravidh M. Perineal hernia repair using an autologous tunica vaginalis communis in nine intact male dogs. *J Vet Med Sci* 2013, 75: 337-341.

Raffan PJ. A new surgical technique for repair of perineal hernias in the dog. *J Small Anim Pract* 1993, 34: 13-19.

Shahar R, Shamir MH, Niebauer GW, Johnston DE. A possible association between acquired nontraumatic inguinal and

perineal hernia in adult male dogs. *Can Vet J* 1996, 37: 614-616.

Shaughnessy M, Monnet E. Internal obturator muscle transposition for treatment of perineal hernia in dogs: 34 cases (1998-2012). *J Am Vet Med Assoc* 2015, 246: 321-326.

Sjollema BE, Venker-Van Haagen AJ, Van Sluijs FJ, Hartman F, Goedegebuure SA. Electromyography of the pelvic diaphragm and anal sphincter in dogs with perineal hernia. *Am J Vet Res* 1993, 54: 185-190.

Snell WL, Orsher RJ, Larenza-Menzies MP, Popovitch CA. Comparison of caudal and pre-scrotal castration for management of perineal hernia in dogs between 2004 and 2014. *New Zeal Vet J* 2015, 63: 272-275.

Sontas BH, Apaydin SÖ, Toydemir TSF, Kasikci G, Ekici H. Perineal hernia because of retroflexion of the urinary bladder in a rottweiler bitch during pregnancy. *J Small Anim Pract* 2008, 49: 421-425.

Spreull JSA, Frankland AL. Transplanting the superficial gluteal muscle in the treatment of perineal hernia and flexure of the rectum in the dog. *J Small Anim Pract* 1980, 21: 265-278.

Stoll MR, Cook JL, Pope ER, Carson WL, Kreeger JM. The use of porcine small intestinal submucosa as a biomaterial for perineal herniorrhaphy in the dog. *Vet Surg* 2002, 31: 379-390.

Szabo S, Wilkens B, Radasch RM. Use of Polypropylene Mesh in Addition to Internal Obturator Transposition: A Review of 59 Cases (2000-2004). *J Am Anim Hosp Assoc* 2007, 43: 136-142.

Van Sluijs FJ, Sjollema BE. Perineal hernia repair in the dog by transposition of the internal obturator muscle. *Vet Quart* 1989, 11: 12-17.

Walker RG. Perineal Hernia in the Dog. *Vet Rec* 1965, 77: 93.

Weaver AD, Omamegbe JO. Surgical treatment of perineal hernia in the dog. *J Small Anim Pract* 1981, 22: 749-758.

White RAS, Herrtage ME. Bladder retroflexion in the dog. *J Small Anim Pract* 1986, 27: 735-746.