

Ein Status Quo: Haben Milchkühe Zahnprobleme?

Probst JK¹, Bausch F^{1,2}, Kauf P² & Spengler Neff A¹

Keywords: dairy cows, animal health, dental health, dental abnormalities, cattle.

Abstract

Dental abnormalities in cows have seldomly been examined in research and veterinary check-up. This study estimated the prevalence of dental problems in cows. The skulls of 151 adult (> 4 years) dairy cows (Brown Swiss cattle n=81, Swiss Fleckvieh n=70) were categorized into three age groups (AK1: 4-6 / AK2: 7-9 / AK3: 10-16 years old) and examined for the existence of 11 dental cheek teeth abnormalities, based on well-known dental pathologies in horses. The four most prevalent dental abnormalities found were presence of abnormal spaces between 2 adjacent cheek teeth (Diastema), parodontosis, wavemouth, and food packing between cheek teeth. In 85% of all recorded skulls, 1 or more abnormalities were recorded. There were no differences in the occurrence of dental abnormalities in the two breeds. Older animals of AK3 showed more abnormalities than younger animals, but also in the lower age categories, in average 2 abnormalities per skull were recorded. 36% of all skulls showed the presence of Diastema, which has been described as one of the most painful oral abnormalities in horse. Dental abnormalities are prevalent in cows and probably a not recognized cause of health disorders.

Einleitung und Zielsetzung

Der erste Abschnitt des Verdauungstraktes wird nicht nur beim Wiederkäuer, sondern bei allen Säugetieren mit der Maul- und Schlundkopfhöhle als Kopfdarm bezeichnet (Nickel et al. 1987). Als mechanische Vorstufe bildet der Kauapparat die Grundlage für einen funktionierenden Verdauungsprozess. Rinder besitzen wie Pferde hypsodonte, d.h. nachschiebende (passives Längenwachstum), schmelzfaltige Zähne, die die fortschreitende Zahnabnutzung ausgleichen und somit an eine rohfaserreiche Futtergrundlage angepasst sind (Simmerstatter 1994).

Den Rinderzähnen und ihren möglichen Zahnproblemen wurden – im Gegensatz zu den Pferde­zähnen (Chinkangsadarn et al. 2015) – bisher in Literatur und Praxis nur wenig Beachtung geschenkt (Fadden et al. 2016, Simmerstatter 1994, Fiedler 1967). Ebenso wenig wird eine Untersuchung der Maulhöhle (inklusive der Backenzähne) bis dato nicht routinemässig bei auffälligen oder in der Leistung schwächer werdenden Milchkühen vorgenommen. Deshalb könnte es sein, dass Schmerzen im Bereich der Zähne oftmals übersehen werden, obwohl sie evtl. die Ursache für verminderte Futteraufnahme und folglich weitreichendere Gesundheitsdefizite sein könnten. Gerade das Auftreten von interdentalen Diastemata zwischen den Backenzähnen wird bei Pferden als sehr schmerzhaft bewertet (Dixon et al. 1999).

² Hochschule für Wirtschaft und Umwelt Nürtingen-Geislingen, Neckarsteige 6, 72622 Nürtingen, Deutschland

³ PrognosiX AG, Wohlleb­gasse 8, 8001 Zürich, Schweiz

Ziel dieser Studie war es, einen ersten Status-Quo hinsichtlich vorhandenen Zahnanomalien bei adulten Schweizer Milchkühen innerhalb dreier Alterskategorien zu erhalten.

Methoden

Insgesamt 151 gehäutete Rinderschädel der Rassen Braunvieh (n=81) und Fleckvieh (n=70) wurden am Schlachthof Zürich hinsichtlich vorhandener Zahnanomalien untersucht. Alle begutachteten Schädel (>4 Jahre) wurden in drei Alterskategorien (AK) eingeteilt: AK1: 4-6 Jahre, AK2: 7-9 Jahre, AK3: 10-16 Jahre. Jeder Schädel wurde von allen drei Seiten fotografiert (Schneidezähne, Backenzähne links und rechts) und hinsichtlich bekannten Anomalien aus der Pferdepraxis begutachtet, palpirt und mit einem Zahnbefundbogen erfasst. Folgende Anomalien wurden dokumentiert: Wellengebiss (WG), hohe Zähne (HZ), interdental Diastemata (=pathologisch verbreiteter Zahnzwischenraum) (ID), Parodontose (P), fehlende Zähne (FZ), mobile Zähne (MZ), eingelagerte Futterreste (FE), Knochen-degenerationen (KD), Milchzahnreste (MZR), Haken (H) und Rampen (R) (Chinkangsadam et al. 2015, Fadden et al. 2016) (Abb. 1). Pro Kuh wurden sämtliche Anomalien mit der genauen Lokalisation im Kiefer anhand des modifizierten Triadan-Quadrantensystemes erfasst (siehe: Floyd 1998). Die Informationen zur Rasse und zum genauen Alter der Tiere wurden anhand der Ohrmarkennummer nachträglich aus der Tierverkehrsdatenbank ausgelesen.

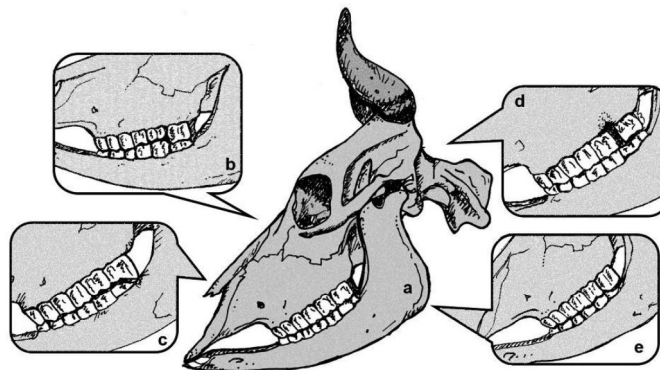


Abbildung 1: Schematische Darstellung eines korrekt in Nutzung stehenden Rindergebisses (a), eines Wellengebisses (b), einer Rampe am letzten Molaren im Oberkiefer (c), eines interdentalen Diastemas mit Parodontose und eingelagertem Futter zwischen den letzten beiden Molaren im OK (d) und eines hohen Zahnes (ebenfalls am letzten Molaren im Oberkiefer) (e).

Alle statistischen Auswertungen wurden mit R 3.2.0 ausgewertet (R Core 2011). Um den Zusammenhang zwischen dem Auftreten von Abnormalitäten und den Parametern Rasse und Alterskategorie darzustellen, wurde der Kruskal-Wallis-Test verwendet. Der Zusammenhang zwischen Diastemata und anderen Abnormalitäten wurde mit Hilfe des Wilcoxon-Tests untersucht, der Zusammenhang zwischen dem Auftreten eines Wellengebisses und einer der drei Alterskategorien mit Hilfe des Chi-Quadrat-Tests.

Ergebnisse

Insgesamt zeigte sich, dass 84% aller 151 untersuchten Schädel eine oder mehrere der erfassten Abnormalitäten aufzeigten (Tab. 1). Alle Schädel beider untersuchter Rassen (Fleckvieh & Braunvieh) zeigten keinerlei Signifikanzen hinsichtlich des Auftretens einer der 11 untersuchten Abnormalitäten (Kruskal-Wallis; $p > 0.05$). Aufgrund dessen wurden die Rassen Fleckvieh und Braunvieh zusammengefasst.

Tabelle 1: Prozentuale Übersicht aller erhobenen Abnormalitäten bei adulten Schweizer Milchkühen (Braunvieh und Fleckvieh), unterteilt in die drei Alterskategorien.

	Interdentales Diastema (ID)	Einlagerter Futterrest (EF)	Mobiler Zahn (MZ)	Fehlender Zahn (FZ)	Wellengebiss (WG)	Rampe (R)	Haken (H)	Milchzahnrésie (MZR)	Hoher Zahn (HZ)	Parodontose (P)	Knochendegeneration (KD)
Gesamt (n=151)	35.1	37.1	7.3	2.7	37.1	20.5	29.1	2.0	23.2	36.4	17.2
AK1 (n=97)	19.9	23.2	2.6	1.3	13.9	11.9	15.9	0.7	8.6	23.2	8.6
AK2 (n=32)	9.3	6.0	1.3	0.7	12.6	4.6	7.9	0.7	7.3	6.6	4.0
AK3 (n=22)	7.3	8.6	3.3	0.7	10.6	4.0	5.3	0.7	7.3	6.6	4.6

Tiere der AK3 zeigten ein signifikant häufigeres Auftreten von Zahnanomalien als Tiere der anderen beiden Alterskategorien. Durchschnittlich traten jedoch auch bei Tieren der AK1 und AK2 zwei Anomalien pro Tier auf. Zahnprobleme können demnach nicht lediglich einem fortgeschrittenen Alter zugeschrieben werden.

Bei den Abnormalitäten FE, R, FZ, H, MR, P, MZ, ID und KD wurde kein vermehrtes Auftreten innerhalb einer der drei Alterskategorien gefunden (Chi-Quadrat; $p > 0.05$). Hingegen zeigte sich, dass das Auftreten eines Wellengebisses (Chi-Quadrat; $p < 0.0001$) und eines hohen Zahnes (Chi-Quadrat; $p < 0.01$) vermehrt bei älteren Kühen der AK 3 zu finden waren.

Das Vorhandensein der ID und die Einlagerung von FE hängen signifikant zusammen (Wilcoxon; $p < 0.01$) (Abb. 1). Mit 36% sind bei mehr als der Hälfte aller untersuchten Schädel ein oder mehrere interdentale Diastemata vorhanden.

Diskussion

Die Ergebnisse zeigen deutlich, dass Zahnanomalien bei adulten Schweizer Milchkühen keine Seltenheit darstellen und innerhalb dieser Studie nicht rassespezifisch auftreten. Wie vermutet zeigen ältere Tiere vermehrt dentale Abnormalitäten, jedoch auch jüngere Tiere sind betroffen. Daran wird erkennbar, dass Zahnprobleme nicht nur ein geriatrisches Problem sind, sondern ihren Ursprung durchaus schon beim jungen Tier haben. Dies wird am gleichmässig verteilten Vorhandensein eines Grossteils der erfassten Abnormalitäten deutlich.

Das gehäufte Auftreten interdentaler Diastemata zwischen Backenzähnen wurde bereits von anderen Autoren beschrieben (siehe: Fadden 2015, Ingham 2001). Diese, sowie die Einspeisung von Futterresten und Parodontose werden bei Pferden als sehr schmerzhaft bewertet (Dixon et al. 1999). Zur Ursache der Diastemata selbst sowie zu allen anderen Abnormalitäten konnten innerhalb dieser Untersuchung keine Rückschlüsse gewonnen werden, da das Ziel der Studie eine reine Status-Quo Erhebung war. Aufgrund der hohen Anzahl erfasster Zahnprobleme sind weitere Untersuchungen nötig.

Leider konnten innerhalb der Untersuchung keine Rückschlüsse zur Fütterung der einzelnen Tiere gewonnen werden. Einer der grössten Einflussfaktoren auf die Pferdezahngesundheit ist nachgewisenermassen die Rationsgestaltung in der Fütterung; ein hoher Kraffuttergehalt führt vermehrt zu einer verminderten physiologischen Abnutzung der Zähne und folglich zur Entstehung von zu hohen Zähnen (Chinkangsadam et al. 2015). Ähnliche Gründe für Abnormalitäten könnten auch bei den Rindern vorliegen.

Schlussfolgerungen

Entgegen lückenhafter Literaturverweise konnte diese Studie klar darstellen, dass adulte Milchkühe von Zahnproblemen nicht nur am Rande betroffen sind – die hohe Anzahl erfasster Abnormalitäten macht deutlich, dass der Zahngesundheit unserer Kühe Rechnung getragen werden muss. Weitere Studien sollen die Ursachen der Anomalien, vor allem in Bezug auf die Fütterung klären.

Danksagung

Wir bedanken uns bei der Stiftung Dreiklang, Basel, der Abteilung Veterinärdienste der Stadt Zürich, den Mitarbeitern des Schlachthofs Zürich und Dr. Frank Schellenberger, Waldkirch.

Literatur

- Chinkangsadam T, Wilson GJ, Grees RM, Pollit CC & Bird PS (2015) An abattoir survey of equine dental abnormalities in Queensland, Australia, Aust Vet J. LTD 93: 189-194.
- Dixon PM, Tremaine WH, Pickles K, Kuhn, L, Hawe C, McCann J, McGorum BC, Railton DI & Brammer S (1999) Equine dental disease Part 2: a long-term study of 400 cases: disorders of development and eruption and variations in position of the cheek teeth. Equine Vet J. 31: 519-528.
- Fadden AN, Poulsen KP, Vanegas J, Mecham J, Bildfell R & Stieger-Vanegas SM (2016) Dental pathology in conventionally fed and pasture managed dairy cattle. Vet Rec. 178: 19.
- Fiedler J (1967) Untersuchungen über Zahn- und Gebissanomalien sowie über den Zangenwechsel bei Rindern. Dissertation. Veterinärmedizinische Fakultät, Humboldt-Universität Berlin
- Floyd MR (1991) The modified Triadan system: nomenclature for veterinary dentistry. J Vet Dent. 8: 18-19.
- Ingham B (2001) Abattoir survey of dental defects in cull cows. Vet Rec. 148: 739-742.
- Nickel R, Schummer A & Seiferle E (1987) Lehrbuch der Anatomie der Haustiere. Band II, 6. Aufl.: 19-20.
- Simmerstatter C (1994) Untersuchung über Art und Vorkommen von Zahn- und Gebissanomalien beim Rind. Dissertation. Veterinärmedizinische Universität Wien.