

Mémoire de Maîtrise en médecine No 875

# Histoire d'une famille de deux générations atteinte par la forme dominante de la maladie de Stargardt, due à une mutation sur le gène *ELOVL4* : Case report

## **Etudiant**

Emmanuelle Moret

## **Tuteur**

Prof. Daniel Schorderet  
Clinique ophtalmique universitaire  
Institut de Recherche en Ophtalmologie

## **Expert**

Prof. Francis Munier  
Clinique ophtalmique universitaire  
Hôpital ophtalmique Jules-Gonin

Lausanne, février 2016

## Tables des matières

|   |           |
|---|-----------|
| <b>1. Abstract.....</b>                                 | <b>3</b>  |
| <b>2. Introduction .....</b>                            | <b>3</b>  |
| <b>3. Matériel et méthode.....</b>                      | <b>4</b>  |
| 3.1 <i>Patients.....</i>                                | <i>4</i>  |
| 3.2 <i>Analyse génétique .....</i>                      | <i>5</i>  |
| <b>4. Résultats.....</b>                                | <b>6</b>  |
| 4.1 <i>Résultats cliniques.....</i>                     | <i>6</i>  |
| 4.2 <i>Résultats de l'analyse génétique .....</i>       | <i>8</i>  |
| <b>5. Discussion .....</b>                              | <b>9</b>  |
| 5.1 <i>Clinique de la maladie de Stargardt 3.....</i>   | <i>9</i>  |
| 5.2 <i>Pathogénie de la maladie de Stargardt 3.....</i> | <i>10</i> |
| 5.3 <i>Variants et phénotypes.....</i>                  | <i>11</i> |
| 5.4 <i>Diagnostic différentiel et diagnostic.....</i>   | <i>12</i> |
| 5.5 <i>Evolution et pronostic.....</i>                  | <i>13</i> |
| 5.6 <i>Traitement et prévention .....</i>               | <i>13</i> |
| <b>6. Conclusion.....</b>                               | <b>14</b> |
| <b>Références.....</b>                                  | <b>15</b> |

## 1. Abstract

Un patient de 22 ans et les membres de sa famille se soumettent à un examen ophtalmique complet, comprenant un examen du fond d'œil, une autofluorescence, une tomographie à cohérence optique (OCT), un champ visuel et un électrorétinogramme (ERG). De l'ADN génomique est extrait du sang périphérique de ces patients afin de subir une analyse IROme, un « séquençage à haut débit » de 120 gènes, connus pour être impliqués dans diverses maladies rétinienne héréditaires. Les résultats de cette analyse génétique ont été validés par un séquençage selon Sanger.

## 2. Introduction

Les dystrophies rétiniennes sont des maladies dégénératives de la rétine qui touchent 1 personne sur 4'000 dans le monde et qui sont caractérisées par une hétérogénéité tant clinique que génétique<sup>1</sup>.

Concernant les dystrophies rétiniennes héréditaires, des mutations touchant plus de 120 gènes ont à ce jour été répertoriées. Ces dernières peuvent toucher diverses fonctions de la structure cellulaire nécessaires au maintien de l'homéostasie rétinienne. Dans certains cas, une atteinte directe des photorécepteurs est responsable du développement de la maladie, tandis que dans d'autres, il est dû à un défaut dans la phototransduction ou à une dysfonction dans les étapes du cycle visuel.

La transmission se fait généralement de manière autosomique dominante ou récessive. Plus rarement, on retrouve une transmission liée à l'X et quelques cas sporadiques ont également été décrits<sup>2</sup>.

Il existe aujourd'hui des techniques de séquençage à haut débit qui permettent de détecter en un temps très court une mutation responsable d'une pathologie. Ces techniques sont de plus en plus utilisées, notamment en ophtalmologie. Grâce à cet outil, il est possible de séquencer rapidement les gènes connus dans les dystrophies rétiniennes, permettant un diagnostic et une prise en charge précoces des patients atteints de maladies rétiniennes génétiques<sup>3</sup>.

Outre la classification génétique, nous pouvons diviser les dystrophies rétiniennes en deux catégories, selon la localisation de l'atteinte. Les photorécepteurs de type bâtonnets étant principalement situés à la périphérie de la rétine, une atteinte de ces derniers provoque une dystrophie rétinienne périphérique. A contrario, une altération préférentielle de la fonction des photorécepteurs de type cônes est responsable de dystrophies maculaires. Ces dernières se manifestent généralement de manière plus sévère, par le fait qu'elles touchent en premier lieu la vision centrale et la vision des couleurs. Actuellement, plus de 30 gènes sont connus pour être impliqués dans les dystrophies maculaires<sup>2</sup>.

La forme la plus fréquente de dégénérescence maculaire juvénile est la maladie de Stargardt (STGD1, OMIM #248200). Il s'agit d'une maladie héréditaire rare caractérisée par une baisse de la vision centrale, des taches flavimaculées dans le pôle postérieur de la rétine, ainsi que par une atrophie de la macula et de l'épithélium pigmentaire de la rétine (RPE)<sup>4,5</sup>. Elle est responsable d'environ 7% de toutes les dystrophies rétiniennes et touche 1 personne sur 10'000 dans le monde<sup>6</sup>. Les symptômes apparaissent typiquement durant les

vingt premières années de vie. La maladie progresse rapidement avec un mauvais pronostic<sup>7-9</sup>.

Son mode de transmission est le plus souvent autosomique récessif, mais peut parfois être de type autosomique dominant. Presque deux tiers des cas sont transmis par le gène *ABCA4* (chromosome 1p21-22) et correspondent à la forme récessive de la maladie, appelée maladie de Stargardt 1 (STGD1, OMIM #248200)<sup>10</sup>.

Dans le tiers restant, transmis de façon dominante, trois gènes ont jusqu'à présent été identifiés : *ELOVL4* (chromosome 6q14), responsable de la dystrophie maculaire autosomique dominante de type Stargardt ou maladie de Stargardt 3 (STGD3, OMIM #600110)<sup>7-9</sup>, *peripherin/RDS* (chromosome 6p21), que l'on retrouve dans quelques cas de maladie de Stargardt 1<sup>11</sup>, et *PROM1* (chromosome 4p15), responsable de la maladie de Stargardt 4 (STGD4, OMIM #603787) [5]<sup>12</sup>.

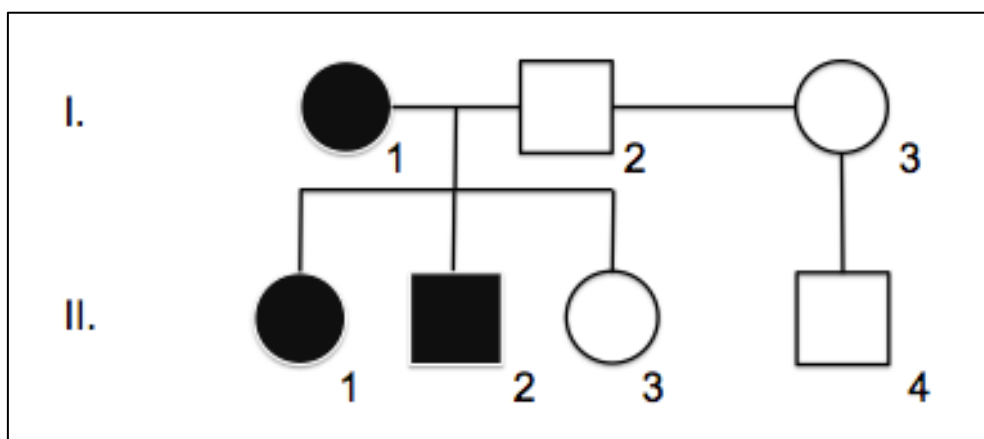
Bien que rares, les mutations sur le gène *ELOVL4* sont les plus fréquemment impliquées dans la forme dominante de la maladie de Stargardt<sup>13</sup>.

L'objectif de cette étude est de présenter une famille atteinte de la maladie de Stargardt à transmission autosomique dominante, présentant une mutation sur le gène *ELOVL4*. L'évolution clinique et les étapes de l'analyse génétique ayant permis d'identifier la mutation sont décrites ci-dessous.

### 3. Matériel et méthode

#### 3.1 Patients

Cette étude a été approuvée par la Commission cantonale (VD) d'éthique de la recherche sur l'être humain. Ci-dessous, quatre membres d'une même famille atteints d'une dystrophie maculaire autosomique dominante de type Stargardt sont décrits. Un arbre généalogique a été établi pour représenter le caractère héréditaire de la maladie (Figure 1).



**Figure 1.** Arbre généalogique de la famille décrite dans cette étude, mettant en évidence la transmission à caractère dominant de la dystrophie maculaire. Les cercles représentent les femmes ; les carrés, les hommes ; un symbole rempli représente un individu atteint ; un symbole vide, un individu sain.

L'individu II-2 est le premier patient à se présenter à la consultation de l'Hôpital Ophtalmique Jules-Gonin. Il rapporte une diminution brusque et inexpliquée de la vision centrale il y a quelques années. Au vu de symptômes similaires retrouvés dans la famille, une transmission de type autosomique dominante est suspectée. De ce fait, ce patient et les membres de sa famille directe, à savoir les individus I-1, II-1 et II-3, sont convoqués afin d'effectuer un bilan ophtalmique complet.

Ce bilan comprend, pour chaque patient, une anamnèse approfondie, une mesure de l'acuité visuelle, ainsi qu'une série d'examen techniques, notamment un examen du fond d'œil en dilatation, un champ visuel, une ERG, un cliché en autofluorescence et une angiographie à la fluorescéine. Du sang est également prélevé dans le but de procéder à une analyse génétique.

### 3.2 Analyse génétique

De l'ADN génomique est extrait du sang périphérique des membres de la famille (I-1, II-1, II-2 et II-3) à l'aide du kit de GE Healthcare « illustra™ DNA Extraction Kit, BACC2 ». L'ADN prélevé du cas index de la famille (I-1) est analysé par IROme sur un GS 454 Junior (Roche). Cet examen permet un « séquençage à haut débit » de plus de 120 gènes impliqués dans les dystrophies rétiniennes héréditaires, par un mécanisme complexe qui comprend des étapes de fragmentation, purification, amplification, hybridation avec des sondes et séquençage<sup>3</sup>.

Une validation du résultat est effectuée avec un séquençage selon Sanger. Pour ce faire, nous procédons d'abord à une amplification de l'exon concerné du gène *ELOVL4* par une PCR de 35 cycles à 94-58-72°C. Les amorces utilisées sont les suivantes : amorce *forward* : 5' tggcatttgagttgtgaatga 3' ; amorce *reverse* : 5' tgattgcttggctctggagaa 3'. L'absence de contamination de l'ADN est démontrée par une électrophorèse sur gel d'agarose. Suite à la PCR, l'ADN est purifié à l'aide du kit de purification PCR de Stratec Molecular « Smarter Nucleic Acid Sample Preparation ». Pour le séquençage à proprement parlé, l'ADN subit d'abord une PCR de 25 cycles à 94-52-60°C, afin d'intégrer les ddNTP, en suivant le « Big Dye® Terminator v1.1 Cycle Sequencing Kit ». Une purification est ensuite effectuée avec le kit « Performa® DTR V3 96-Well Short Plate Kit ». Le séquençage est lu par spectrophotométrie dans l'appareil 3130xl Genetic Analyzer (Applied Biosystems®) selon le programme Run 3130 Data Collection v3.0. Finalement, l'analyse du séquençage est faite par une comparaison de la séquence du patient avec la base de donnée du National Center for Biotechnology Information (NCBI), via le Basic Local Alignment Search Tool (BLAST).

L'analyse moléculaire des autres membres de la famille (II-1, II-2, II-3) est faite uniquement sur la base du séquençage selon Sanger.

## 4. Résultats

### 4.1 Résultats cliniques

L'investigation des patients rapporte une évolution clinique variable, tant au niveau de l'âge d'apparition des symptômes et des résultats des examens cliniques effectués, qu'au niveau de la gravité de l'atteinte. Le Tableau 1 résume les différents signes et symptômes des patients I-1, II-1, II-1 et II-3.

Trois des quatre patients examinés présentent des plaintes oculaires au moment de la consultation (I-1, II-1 et II-2). L'âge d'apparition des premiers symptômes varie entre 12 ans, pour l'individu II-2, et 25 ans, pour la patiente II-1. Alors que la mère (I-1) et le fils (II-2) ont subi une perte de vision brusque inexplicée, la fille (II-1), elle, se plaint d'une baisse d'acuité visuelle progressive depuis 6 mois. La mesure de l'acuité visuelle des patients symptomatiques rapporte des valeurs allant de 0.1 (II-2) à 0.4 partiel (II-1). Les trois patients présentent également une photophobie, accompagnée d'une héméralopie pour les individus I-1 et II-2.

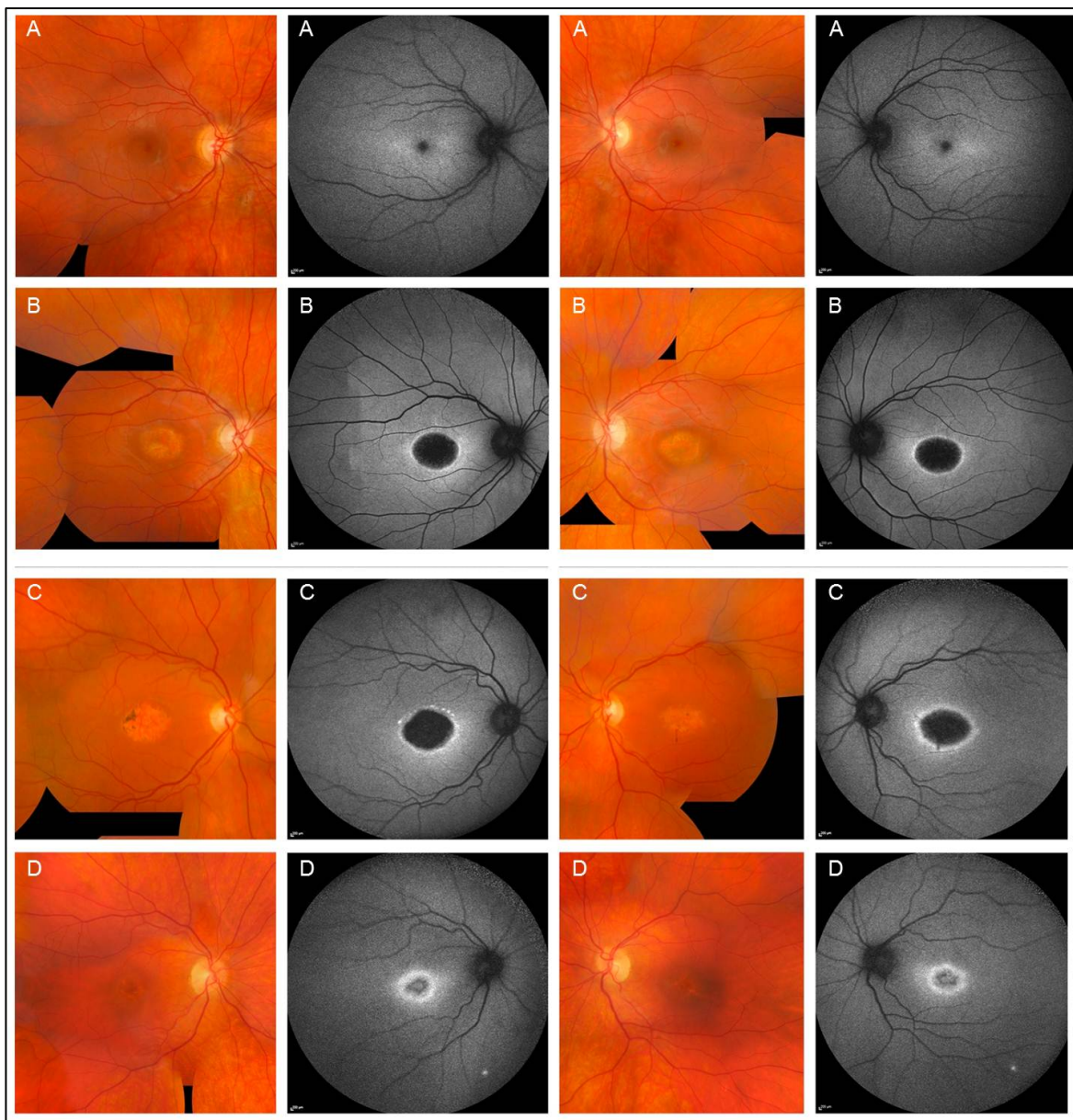
| Patient                    | I-1   | II-1  | II-2  | II-3              |
|----------------------------|---|---|---|-------------------|
| Âge                        | 55  | 26  | 22  | 20                |
| Âge des premiers symptômes | 23  | 25  | 12  |                   |
| Symptômes                  | Perte brusque de la vision centrale, photophobie, héméralopie. Dégradation lente.   | BAV progressive, photophobie.   | Perte de la vision centrale, photophobie, légère héméralopie.   | Aucun             |
| Correction OD              | -0.25 / -1 / 2°   | -6.5  | Sans correction   | 0.25 / -2 / 105°  |
| AV OD de loin              | 0.2   | 0.2   | 0.1   | 0.63 (amblyopie)* |
| Correction OG              | -1 / -1.75 / 40°  | -6.75 / -0.5 / 180°   | Sans correction   | 0.25 / -2 / 105°  |
| AV OG de loin              | 0.16  | 0.4 <sup>3/4</sup>  | 0.1   | 1.0               |
| Fixation                   | Perturbée   | Perturbée   | Excentrée   | Normale           |
| FO                         | Dystrophie maculaire, maculopathie en œil de bœuf.  | Taches flavimaculées, dystrophie maculaire, maculopathie en œil de bœuf.  | Perte du reflet fovéolaire, atrophie maculaire, maculopathie en œil de bœuf.  | Normal            |
| ERG                        | Dysfonction généralisée des cônes, sans atteinte des bâtonnets  | Dysfonction généralisée des cônes, sans atteinte des bâtonnets  | Dysfonction généralisée des cônes, sans atteinte des bâtonnets  | Normal            |
| OCT                        | Perte du segment ellipsoïde, réduction importante des couches externes de la rétine avec fusion de la couche limitante interne et du complexe membrane de Bruch/RPE | Perte du segment ellipsoïde, réduction importante des couches externes de la rétine avec fusion de la couche limitante interne et du complexe membrane de Bruch/RPE | Perte du segment ellipsoïde, réduction importante des couches externes de la rétine avec fusion de la couche limitante interne et du complexe membrane de Bruch/RPE | Normal            |
| Autofluorescence           | Atrophie marquée du RPE   | Maculopathie en œil de bœuf   | Atrophie marquée du RPE   | Normal            |
| CV                         | Scotome central 10°   | Scotome central 10°   | Scotome central 10°   | Normal            |

**Tableau 1.** Résumé des signes et symptômes des membres de la famille, BAV = baisse d'acuité visuelle, AV = acuité visuelle, FO = fond d'œil, CV = champ visuel, OG = œil gauche, OD = œil droit.

\*L'AV abaissée de la patiente II-3 est expliquée par une amblyopie astigmatique

La variabilité relevée à l'anamnèse se retrouve aussi à l'examen clinique. L'examen du fond d'œil met en évidence une dystrophie maculaire et une maculopathie en œil de bœuf bilatérales chez tous les patients symptomatiques, de stades variables. Le patient II-2 présente également une perte du reflet fovéolaire. On distingue chez la patiente I-1 une atrophie géographique de l'épithélium pigmentaire. Les patients I-1 et II-2 présentent des lésions bien plus étendues que l'individu II-1. La rétine est autrement saine.

Les lésions retrouvées sur l'angiographie à la fluorescéine et sur l'autofluorescence sont compatibles avec celles relevées à l'examen du fond d'œil (Figure 2). Nous notons une absence de silence choroïdien sur l'angiographie à la fluorescéine, chez tous les patients.



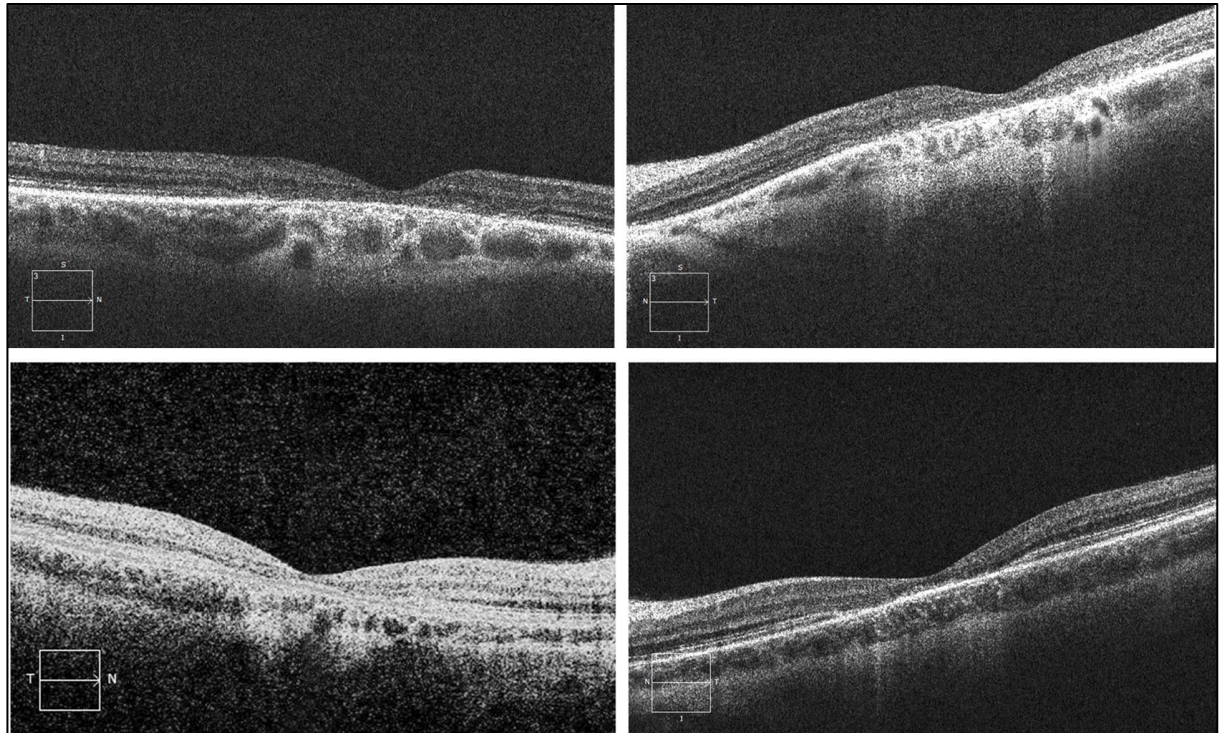
**Figure 2.** Image du fond d'œil (FO) et de l'autofluorescence (AF) des patients symptomatiques. A. Fond d'œil et autofluorescence d'un individu sain. B. Patient II-2 (23 ans). FO : maculopathie en œil de bœuf ; AF : atrophie maculaire, rétine autrement saine. C. Patiente I-1 (55 ans). FO : atrophie maculaire ; AF : atrophie maculaire, rétine autrement saine. D. Patiente II-1 (26 ans). FO : maculopathie en œil de bœuf ; AF : maculopathie en œil de bœuf, rétine autrement saine.

L'examen du champ visuel montre la présence d'un scotome central à 10°, tandis que le champ visuel périphérique est conservé.

Les résultats de l'ERG montrent une dysfonction généralisée des cônes, sans atteinte des bâtonnets.

Par ailleurs, les images de l'OCT des individus I-1 et II-2 nous permettent d'objectiver une perte des photorécepteurs au niveau de la macula (Figure 3).

Concernant la patiente II-3, asymptomatique, aucune lésion n'est visible à l'examen du fond d'œil. Le bilan des examens complémentaires est sans particularité, à l'exception d'une acuité visuelle abaissée à 0.63 sur l'œil droit, expliquée par une amblyopie astigmatique.



**Figure 3.** Première ligne : Patient II-2. Deuxième ligne : Patiente II-1. Colonne droite : œil droit. Colonne gauche : œil gauche. Sur les quatre images, on note une perte du segment ellipsoïde, correspondant à la perte des photorecepteurs, ainsi qu'une réduction importante des couches externes de la rétine, avec une fusion de la couche limitante interne et du complexe membrane de Bruch/RPE. Ces observations démontrent une perte des photorécepteurs au niveau de la macula.

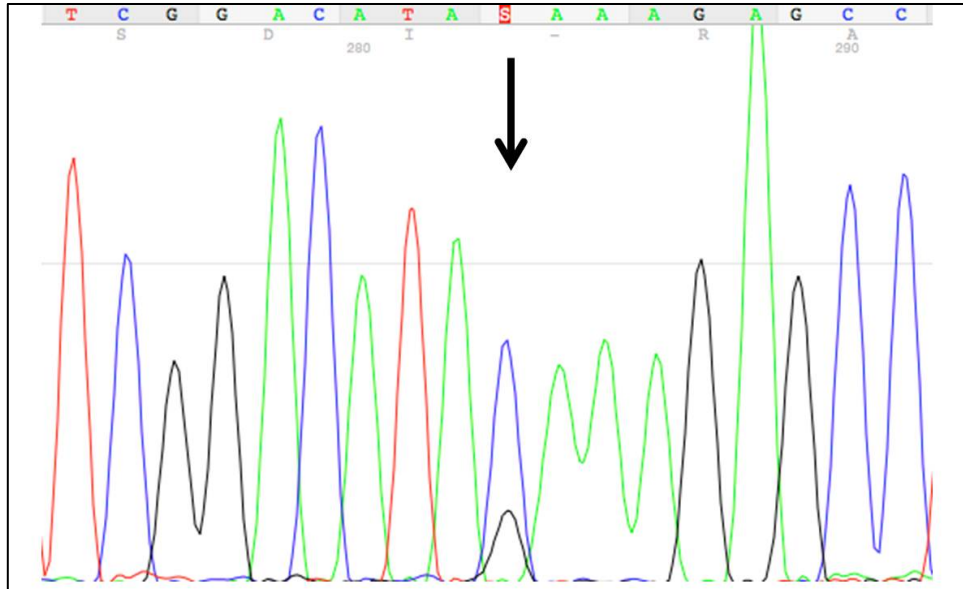
## 4.2 Résultats de l'analyse génétique

L'analyse du résultat du GS Junior IROme révèle la présence d'une mutation hétérozygote non-sens, par une substitution d'un G à la place du C en position 810 de l'exon 6 du gène *ELOVL4* (c.[810C>G]), aboutissant à la formation d'un codon stop précoce p.(Y270\*). Le séquençage de validation selon Sanger confirme le résultat (Figure 4).

Le séquençage selon Sanger effectué pour les membres II-1, II-2 et II-3 de la famille met en évidence la même mutation.

Cette mutation est préservée au sein de la famille et n'est observée ni dans des contrôles d'origine suisse, ni dans la base de donnée de l'« Exome Aggregation Consortium ».





**Figure 4.** Séquence partielle de l'exon 6 du gène *ELOVL4* de la patiente I-1 contenant la mutation, indiquée par une flèche noire.

## 5. Discussion

### 5.1 Clinique de la maladie de Stargardt 3

Cliniquement, la dystrophie maculaire autosomique dominante de type Stargardt est très similaire à la forme récessive. Les premières manifestations débutent durant l'enfance ou à l'âge adulte et la maladie se présente habituellement par une diminution de la vision centrale. Les patients se plaignent souvent d'une légère photophobie, d'une héméralopie ou encore d'une légère nyctalopie. Le fond d'œil peut être normal ou légèrement anormal au début de la maladie, présentant une perte du reflet fovéolaire. A un stade plus évolué, on observe typiquement des plages d'atrophie choroïdienne et des taches flavimaculées. Chez certains patients, il peut aussi y avoir une pigmentation de la rétine périphérique. Sur un cliché d'angiographie à la fluorescéine, on constate souvent la présence d'une maculopathie en œil de bœuf. On note cependant l'absence de silence choroïdien, signe pourtant pathognomonique de la maladie de Stargardt récessive. Des anomalies minimales peuvent être présentes à la vision des couleurs, il n'y a pas de changement significatif à l'ERG et le champ visuel périphérique est conservé chez la totalité des patients atteints. Les lésions apparaissent progressivement et évoluent défavorablement au cours du temps<sup>5,30,31</sup>.

La plupart de ces symptômes sont décrits dans l'exemple de la famille présentée ci-dessus. Parmi les individus I-1, II-1 et II-2, nous retrouvons les symptômes d'une baisse d'acuité visuelle centrale importante, d'une photophobie et d'une héméralopie. Le fond d'œil de chacun des membres symptomatiques de la famille est marqué par une dystrophie maculaire et une maculopathie en œil de bœuf. L'individu II-1 présente en outre des taches flavimaculées sur la rétine et nous remarquons une perte du reflet fovéolaire à l'examen du fond d'œil du patient II-2. Il est à noter l'absence de silence choroïdien chez tous ces patients. Bien qu'il ne s'agisse pas d'un aspect typique de la maladie, l'ERG met en évidence une dysfonction généralisée des cônes, sans atteinte des bâtonnets. Ce résultat est

contradictoire avec l'héméralopie retrouvée chez les patients I-1 et II-2. Nous l'expliquons par le fait qu'il s'agit d'une notion subjective, souvent rapportée par les patients en ophtalmologie.

Le phénotype clinique peut varier en fonction du patient, et ce même au sein d'une seule famille. L'âge d'apparition, le degré de gravité, l'étendue de l'atteinte ou encore la présentation clinique sont inconstants d'un patient à l'autre<sup>9,31</sup>. Nous retrouvons cette hétérogénéité dans le cas de la famille présentée ci-dessus : l'absence de symptôme chez l'individu II-3, en comparaison avec l'atteinte déjà avancée de la patiente I-1 au même âge, confirme la variabilité des symptômes et de l'évolution.

## 5.2 Pathogénie de la maladie de Stargardt 3

Moins de 30% des maladies de Stargardt sont transmises de manière autosomique dominante, dont la plupart sont due à une mutation touchant le gène *ELOVL4*<sup>13</sup>. Ce gène, situé sur le bras long du chromosome 6, est exprimé uniquement dans la rétine, le sperme, le cerveau et la peau<sup>14</sup>. Il code pour une protéine impliquée dans la biosynthèse des acides gras à très longue chaîne saturés (VLC-FA) et polyinsaturés (VLC-PUFA)<sup>15</sup>.

Cette protéine de 314 acides aminés contient en motif de dilysine (KXKXX) en C-terminal, qui permet la rétention de la protéine dans le réticulum endoplasmique<sup>7</sup>, lieu de biosynthèse des acides gras à longue chaîne. A l'heure actuelle, quatre mutations différentes touchant l'exon 6 du gène *ELOVL4* ont été associées au développement de la maladie de Stargardt et toutes excluent ce motif de dilysine<sup>7-9,16</sup>. La perte de ce motif aboutit en une mauvaise configuration tridimensionnelle et une mauvaise localisation de la protéine dans la cellule<sup>17</sup>. A l'intérieur du cytoplasme, elle s'accumule avec la forme *wild-type* de *ELOVL4* pour former des aggresomes<sup>18,19</sup>. Cette mauvaise localisation intracellulaire est accompagnée d'une réduction de l'activité de la protéine fonctionnelle, avec une diminution de la synthèse des acides gras à très longue chaîne.

A l'heure actuelle, les conséquences de ces observations sur le développement de la maladie de Stargardt sont incertaines. Dans un article publié en 2014, Logan et coll.<sup>20</sup> avancent trois hypothèses pouvant expliquer le rôle physiopathologique de cette mutation. Premièrement, il semblerait que les VLC-PUFA jouent un rôle important dans la structure et la fonction des photorécepteurs, compromises en cas de diminution des VLC-PUFA. Cette hypothèse a été vérifiée pour les bâtonnets chez la souris, tandis que les résultats pour les cônes sont contradictoires<sup>21,22</sup>. Deuxièmement, la mauvaise localisation de la protéine *ELOVL4* tronquée induirait un stress cellulaire aboutissant à la mort des photorécepteurs<sup>19</sup>. La dernière hypothèse concerne l'activité enzymatique de la protéine tronquée. Le site catalytique étant préservé, des intermédiaires cétoniques pourraient être produits et s'accumuler au sein des différentes organelles, exerçant un effet toxique pour les photorécepteurs.

Une étude publiée en 2005, par Karan, démontre en outre l'effet de la protéine mutée sur l'accumulation de phagosomes et de lipofuscine dans l'épithélium pigmentaire de la rétine (RPE). Cette accumulation est suivie d'une atrophie du RPE, qui induit la mort des photorécepteurs<sup>23</sup>.

En 2001, Zhang rappelle que l'environnement lipidique est important pour la fonction correcte du gène *ABCA4*<sup>7</sup>. Une altération de la production des lipides dans la rétine pourrait

ainsi expliquer le phénotype semblable entre la forme dominante et la forme récessive de la maladie. La pathogénèse de la forme dominante ne peut cependant pas être entièrement expliquée par une atteinte indirecte du gène *ABCA4*. En effet, la déposition excessive de lipofuscine, responsable de la pathogénèse de la forme récessive, se retrouve dans une moindre mesure dans la forme dominante<sup>9</sup>. Ce phénomène se traduit cliniquement par la présence d'un silence choroïdien au fond d'œil d'un patient atteint de la forme récessive. Ce signe est absent chez un patient atteint de la forme dominante.

### 5.3 Variants et phénotypes

L'hétérogénéité des manifestations cliniques associées avec des mutations sur le gène *ELOVL4* est intrigante. Bien qu'originellement décrites dans les dégénérescences maculaires, des mutations sur le gène *ELOVL4* ont été récemment associées à des atteintes cutanées et neurologiques<sup>24-26</sup>. Le Tableau 2 résume les différents variants pathologiques du gène *ELOVL4* décrits jusqu'à ce jour (6 nucléotides et 3 mutations indel/del), ainsi que les manifestations cliniques correspondantes<sup>7-9,16,24-27</sup>. Parmi les variants associés à la maladie de Stargardt, celui que nous retrouvons dans la famille présentée ci-dessus a été décrit pour la première fois par Maugeri et al., en 2004, dans une famille belge de quatre générations<sup>8</sup>. Aucun lien de parenté ne semble relier les deux familles, ce qui signifie que les trois nucléotides codant pour la tyrosine en position 270 du gène *ELOVL4* doivent être particulièrement sensibles aux mutations.

Il est intéressant de noter que lors d'une mutation sur l'exon 6 de ce gène, l'atteinte oculaire est systématique. En cas de mutation sur un exon en amont, les patients développent une altération de la barrière cutanée et des symptômes neurologiques, sans atteinte oculaire concomitante. Ces phénotypes distincts semblent illustrer une conséquence biochimique différente, en fonction de la localisation de la mutation sur le gène.

Les travaux de Barabaras et al.<sup>28</sup> soutiennent cette hypothèse. Ils ont récemment démontré l'effet *gain de fonction* des mutations retrouvées chez les patients atteints de la maladie de Stargardt, par opposition à une probable haplo-insuffisance chez les patients neuro-ichthyotiques. En transfectant des souris avec un variant *ELOVL4* responsable de la dystrophie maculaire de Stargardt chez l'humain, ils observent un phénotype rétinien similaire à celui retrouvé chez les patients atteints de la maladie de Stargardt 3. A contrario, dans leurs modèles murins *knock-out* pour ce gène, l'absence d'acides gras à très longue chaîne entraîne une altération de la fonction cutanée, sans déficit oculaire associé. Ce modèle est compatible avec le phénotype des patients porteurs d'une mutation en amont du dernier exon.

Cette différence notable pourrait être due à la dégradation de l'ARN messager (ARNm), qui se produirait lors de mutations sur les exons 1 à 5. Il en résulterait l'absence de formation d'une protéine anormale et une diminution marquée de la production d'acides gras à très longue chaîne, responsable de l'haplo-insuffisance observée. En effet, il existe des systèmes de protection intracellulaires qui s'assurent de dégrader l'ARNm lors de l'introduction d'un codon stop précoce, lorsqu'il se trouve en amont du dernier exon de la séquence<sup>29</sup>. En l'absence de mutation, le codon stop se trouvant naturellement à la fin de la séquence codante de l'ARNm, des mécanismes de résistance empêchent la liaison de protéines dégradantes à ce niveau, tant bien même qu'une mutation *non-sens* s'y trouve.

Les mutations responsables de la maladie de Stargardt 3 se situent sur le dernier exon du gène *ELOVL4*. Elles sont donc inaccessibles aux protéines de dégradation de l'ARNm. La formation d'une protéine tronquée est alors rendue possible, avec toutes les conséquences biochimiques précédemment évoquées.

| Mutation                                 | Exon | Transmission          | Maladie   |
|--|------|-----------------------|---|
| c.797-801delAACTT<br>p.Asn264Thrfs*10    | 6    | Autosomique dominante | STGD3   |
| c.789delT and 794delT<br>p.Asn264Leufs*9 | 6    | Autosomique dominante | STGD3   |
| c.810C>G<br>p.Tyr270*                    | 6    | Autosomique dominante | STGD3   |
| c.931G>A<br>p.Ala311Thr                  | 6    | Autosomique dominante | STGD3   |
| c.895A>G<br>p.Met299Val                  | 6    | Inconnue              | DMLA  |
| c.78C>G<br>p.Tyr26*                      | 1    | Autosomique récessif  | Neuro-ichtyose                                    |
| c.504G>C<br>p.Leu168Phe                  | 4    | Autosomique dominante | Ataxie spinocérébelleuse et érythrokratodermie    |
| c.646C>T<br>p.Arg216*                    | 5    | Autosomique récessif  | Ichtyose, quadraplégie spastique et retard mental |
| c.690del<br>p.Ile230Metfs*22             | 5    | Autosomique récessif  | Ichtyose, quadraplégie spastique et retard mental |

**Tableau 2.** Variants pathologiques du gène *ELOVL4*. STGD3 = maladie de Stargardt 3 ; DMLA = dégénérescence maculaire liée à l'âge

## 5.4 Diagnostic différentiel et diagnostic

Au vu de l'hétérogénéité des présentations cliniques de la maladie de Stargardt 3, un diagnostic différentiel large doit être évoqué. En fonction de l'atteinte, il s'agit de différencier la maladie de Stargardt étendue à la périphérie d'une rétinite pigmentaire. Si le patient est âgé, la présentation clinique peut mimer celle de la dégénérescence maculaire liée à l'âge (DMLA)<sup>4</sup>. De plus, d'autres dystrophies maculaires sont susceptibles d'être impliquées, notamment la dystrophie des cônes et des bâtonnets, ainsi que la dystrophie réticulée. Finalement, les flecks bénins familiaux diffus ou encore une rétinopathie toxique peuvent être évoqués<sup>9</sup>.

L'anamnèse et les examens complémentaires permettent de cibler le diagnostic. Face à une atteinte héréditaire, le bilan inclut, dans la mesure du possible, une évaluation des autres membres de la famille<sup>5</sup>. Dans les cas suspects d'une dystrophie maculaire, les étiologies peuvent être multiples. Il est, de ce fait, difficile de poser cliniquement le diagnostic précis d'une dystrophie maculaire génétique. Le diagnostic final d'une telle pathologie repose donc sur l'analyse génétique. L'exemple de cette famille illustre cette situation. Le diagnostic d'une dystrophie maculaire évoquée lors du bilan a été confirmée et précisée par l'analyse génétique.

## 5.5 Evolution et pronostic

L'évolution naturelle de la maladie est marquée par une péjoration rapide des symptômes, menant, à terme, vers une cécité légale (acuité visuelle inférieure à 1/10)<sup>5</sup>.

Certains facteurs permettent de prédire la rapidité à laquelle se fera l'atteinte rétinienne. La présence de tâches flavimaculées et d'atrophie extramaculaire est de mauvais pronostic, surtout si elles apparaissent à un âge précoce<sup>35</sup>. Une épargne initiale de la fovée laisse présager une progression plus lente que si la fovée est d'emblée atteinte. Bien que leur rôle n'ait pas encore été établi avec certitude, des facteurs génétiques et environnementaux pourraient également influencer l'évolution de la maladie.

Par exemple, en 2004, Bernstein et al. suggèrent l'implication potentielle d'autres gènes interagissant avec l'expression d'*ELOVL4* dans l'évolution de la maladie<sup>9</sup>. Cette hypothèse découle de la découverte de Zhang, en 1999, concernant un patient atteint simultanément d'une mutation sur le chromosome 6 (compatible avec le gène *ELOVL4*) et la présence hétérozygote d'un variant du gène *ABCA4*<sup>32</sup>. Ce patient porteur de ces deux mutations présentait un phénotype plus sévère que ses frères et sœurs, atteints uniquement d'une mutation sur le chromosome 6.

Concernant les facteurs environnementaux, aucune étude n'a pu démontrer pour l'instant leur influence de manière significative. Cependant, quelques pistes ont déjà été testées. Hubbard, en 2006, propose que la diversité phénotypique pourrait être influencée par la consommation de graisses alimentaires<sup>33</sup>. Selon lui, un supplément adéquat en DHA (VLC-PUFA majoritaire dans les segments externes de la rétine<sup>7</sup>) pourrait ralentir la progression de la maladie. Cette hypothèse, bien que reprise par d'autres chercheurs<sup>34</sup>, n'a pas encore pu être prouvée.

Des études futures concernant le rôle des gènes et de l'environnement sur le développement de la maladie sont indispensables. Si leur implication se vérifiait, ils permettraient de définir le pronostic et de modifier les recommandations pour la prise en charge des patients, dans le but de ralentir la progression de l'atteinte<sup>21</sup>.

## 5.6 Traitement et prévention

A l'heure actuelle, aucun traitement ne permet de guérir la maladie de Stargardt, qu'elle soit récessive ou dominante. La prise en charge des patients atteints repose donc principalement sur des recommandations. Ces dernières ont été élaborées sur la base de l'influence présumée de l'environnement sur le développement de la maladie. Ainsi, le port de lunettes de soleil et de chapeaux est recommandé en cas d'exposition solaire. Bien qu'aucune étude n'ait encore pu démontrer l'effet négatif du tabac, il est conseillé aux patients d'arrêter de fumer<sup>36</sup>.

En plus de ces principes de prévention, des mesures symptomatiques sont prises et adaptées aux besoins du patient. Par exemple, l'individu I-1 de la famille bénéficie d'une loupe électronique pour l'aider dans son quotidien.

Des études à la recherche de traitements plus efficaces pour la maladie de Stargardt récessive sont actuellement en cours ([www.clinicaltrials.gov](http://www.clinicaltrials.gov)). Si des résultats positifs sont obtenus, ceux-ci pourraient éventuellement motiver la recherche de traitements semblables pour la forme dominante.

Par exemple, une étude en cours teste l'efficacité de l'injection subrétinale de cellules souches embryonnaires dérivées des cellules du RPE<sup>37</sup>. Les résultats obtenus sur les animaux sont prometteurs<sup>38</sup> et le projet est récemment entré en phase d'étude sur l'être humain. Si le traitement est jugé efficace, il permettrait à la fois de traiter la forme récessive et la forme dominante de la maladie de Stargardt.

Une seconde étude répertoriée analyse les effets d'une supplémentation en safran chez les patients atteints de la maladie de Stargardt récessive. Si les résultats sont convaincants, une nouvelle recommandation de prise en charge pourrait voir le jour, aussi bien pour les patients atteints par la forme récessive de la maladie que par la forme dominante<sup>39</sup>.

## 6. Conclusion

Au cours de ce travail, nous avons présenté le cas d'une famille atteinte par une forme dominante de la maladie de Stargardt, qui représente la forme la plus fréquente de dégénérescence maculaire juvénile. Il s'agit d'une maladie génétique rare caractérisée par une perte de la vision centrale à un âge précoce, la présence de taches flavimaculées dans le pôle postérieur de la rétine et d'une dégénérescence progressive de la macula. Comme l'illustre l'exemple de cette famille, la rapidité de l'évolution clinique varie d'un individu à l'autre, supposant l'implication potentielle de facteurs génétiques autres et/ou environnementaux. A ce jour, aucun facteur influençant la sévérité du phénotype n'a pu être identifié. Des découvertes à ce sujet permettraient une avancée spectaculaire dans les recommandations de prise en charge des patients atteints par cette maladie.

Bien que principalement héritée selon un mode autosomique récessif, une transmission de type autosomique dominante de la maladie se retrouve dans une part non négligeable des cas. L'analyse par IROme effectuée chez cette famille a mis en évidence une mutation sur le gène *ELOVL4*, connu comme étant le gène le plus fréquemment muté dans les formes dominantes de la maladie.

L'hétérogénéité clinique et génétique de cette maladie rendent son diagnostic difficile. L'étude présentée ci-dessus rappelle l'aide précieuse que représentent les nouvelles technologies de séquençage pour le diagnostic précoce.

Bien qu'il s'agisse d'une maladie incurable aujourd'hui, de nouveaux traitements sont en cours d'étude actuellement. Les résultats préliminaires sont prometteurs et renforcent l'espoir de découvrir de nouvelles thérapies efficaces.

## Remerciements

Je tiens à remercier :

- Le Professeur Daniel Schorderet, tuteur de mon travail de maîtrise, pour le suivi, les corrections et l'aide qu'il m'a prodigués tout au long de mon travail.
- Le Professeur Francis Munier, expert de mon travail de maîtrise, pour sa collaboration et les compléments qu'il a apporté à ce travail.
- Le Docteur Hoang Viet Tran, la Doctoresse Veronika Vaclavik, la Doctoresse Fabienne Marcelli et le Docteur Marc Abitbol pour leur collaboration, sans laquelle ce travail n'aurait pas pu se faire.

Une version raccourcie de ce travail a été acceptée pour publication dans le *Klinische Monatsblätter für Augenheilkunde*.

## Références

1. Haim M<sup>1</sup>. **Epidemiology of retinitis pigmentosa in Denmark.** Acta Ophthalmol Scand Suppl. 2002;(233):1-34.
2. Transl Pediatr. 2015 Apr;4(2):139-63. doi: 10.3978/j.issn.2224-4336.2015.04.03.  
**Retinal dystrophies, genomic applications in diagnosis and prospects for therapy.**  
Nash BM1, Wright DC1, Grigg JR1, Bennetts B1, Jamieson RV1.
3. Schorderet DF, Bernasconi M, Tiab L, Favez T, Escher P. **IROme, a new high-throughput molecular tool for the diagnosis of inherited retinal dystrophies-a price comparison with Sanger sequencing.** Adv Exp Med Biol. 2014;801:171-6. doi: 10.1007/978-1-4614-3209-8\_22.
4. Stone E. M., Nichols B. E., Kimura A. E., Weingeist T. A., Drack A., Sheffield V. C. **Clinical features of a Stargardt-like dominant progressive macular dystrophy with genetic linkage to chromosome 6q.** Arch Ophthalmol. Juin 1994; 112: 765-772.
5. Edwards A. O., Miedziak A., Vrabec T., Verhoeven J., Acott T. S., Weleber R. G., Donoso L. A. **Autosomal dominant Stargardt-like macular dystrophy: I. Clinical characterization, longitudinal follow-up, and evidence for a common ancestry in families linked to chromosome 6q14.** Am J Ophthalmol. 1999 Apr; 127(4): 426-35.
6. Rotenstreich Y1, Fishman GA, Anderson RJ. **Visual acuity loss and clinical observations in a large series of patients with Stargardt disease.** Ophthalmology. 2003 Jun;110(6):1151-8.
7. Zhang K, Kniazeva M, Han M, et al. **A 5-bp deletion in ELOVL4 is associated with two related forms of autosomal dominant macular dystrophy.** Nat Genet. 2001;7(1)89-93.
8. Maugeri A, Meire F, Hoyng CB, et al. **A novel mutation in the ELOVL4 gene causes autosomal dominant Stargardt-like macular dystrophy.** Invest Ophthalmol Vis Sci. 2004;45(12):4263-4267.
9. Bernstein PS, Tammur J, Singh N, et al. **Diverse macular dystrophy phenotype caused by a novel complex mutation in the ELOVL4 gene.** Invest Ophthalmol Vis Sci. 2001;42(13):3331-3336.
10. Allikmets R., Singh N., Sun H., Shroyer N. F., Hutchinson A., Chidambaram A., Gerrard B., Baird L., Stauffer D., Peiffer A., Rattner A., Smallwood P., Li Y., Anderson K. L., Lewis R. A., Nathans J., Leppert M., Dean M. & Lupski J. R. **A photoreceptor cell-specific ATP-binding transporter gene (ABCR) is mutated in recessive Starqardt macular dystrophy.** Nature Genetics. 1997; 15: 236–246.
11. Camiel J.F. Boon<sup>a</sup>, Anneke I. den Hollander<sup>b</sup>, Carel B. Hoyng<sup>a</sup>, Frans P.M. Cremers<sup>b</sup>, B. Jeroen Klevering<sup>a</sup>, Jan E.E. Keunen<sup>a</sup> **The spectrum of retinal dystrophies caused by mutations in the peripherin/RDS gene.** Progress in Retinal and Eye Research 27 (2008) 213–235.
12. Kniazeva M., Chiang M. F., Morgan B., Anduze A. L., Zack D. J., Han M., Zhang K. **A new locus for autosomal dominant Stargardt-like disease maps to chromosome 4.** American Journal of Human Genetics. 1999; 64: 1394-1399.



13. Elliott H. Sohn, Robert F. Mullins, Edwin M. Stone. **Macular dystrophies.** *Genetics.* Retina (Fifth Edition). 2013; p.874.
14. Mandal M. N., Ambasudhan R., Wong P. W., Gage P. J., Sieving P. A., Ayyagari R. **Characterization of mouse orthologue of ELOVL4: genomic organization and spatial and temporal expression.** *Genomics.* 2004 Apr; 83(4): 626-35.
15. Agbaga M.-P., Brush R. S., Mandal M. N. A., Henry K., Elliott M. H., Anderson R. E. **Role of Stargardt-3 macular dystrophy protein (ELOVL4) in the biosynthesis of very long chain fatty acids.** *Proc. Nat. Acad. Sci.* 2008; 105: 12843-12848.
16. Strom SP1, Gao YQ, Martinez A, et al. **Molecular diagnosis of putative Stargardt Disease probands by exome sequencing.** *BMC Med Genet.* 2012 Aug 3;13:67.
17. Ambasudhan R., Wang X., Jablonski M. M., Thompson D. A., Lagali P. S., Wong P. W., Sieving P. A., Ayyagari R. **Atrophic macular degeneration mutations in ELOVL4 result in the intracellular misrouting of the protein.** *Genomics* 2004; 83: 615-625.
18. Vasireddy V., Vijayasathy C., Huang J., Wang X. F., Jablonski M. M., Petty H. R., Sieving P. A., Ayyagari R. **Stargardt-like macular dystrophy protein ELOVL4 exerts a dominant negative effect by recruiting wild-type protein into aggresomes.** *Mol Vis.* 2005 Aug 30; 11: 665-76.
19. Karan G., Lillo C., Yang Z., Cameron D. J., Locke K. G., Zhao Y., Thirumalaichary S., Li C., Birch D. G., Vollmer-Snarr H. R., Williams D. S., Zhang K. **Lipofuscin accumulation, abnormal electrophysiology, and photoreceptor degeneration in mutant ELOVL4 transgenic mice: a model for macular degeneration.** *Proc Natl Acad Sci U S A.* 2005 Mar 15; 102(11): 4164-9.
20. Logan S., Agbaga M. P., Chan M. D., Kabir N., Mandal N. A., Brush R. S., Anderson R. E. **Deciphering mutant ELOVL4 activity in autosomal-dominant Stargardt macular dystrophy.** *Proc Natl Acad Sci U S A.* 2013 Apr 2; 110(14): 5446-51.
21. Bennett L. D., Brush R. S., Chan M., Lydic T. A., Reese K., Reid G. E., Busik J. V., Elliott M. H., Anderson R. E. **Effect of reduced retinal VLC-PUFA on rod and cone photoreceptors.** *Invest Ophthalmol Vis Sci.* 2014 Apr 10; 55(5): 3150-7.
22. Harkewicz R., Du H., Tong Z., Alkuraya H., Bedell M., Sun W., Wang X., Hsu Y. H., Esteve-Rudd J., Hughes G., Su Z., Zhang M., Lopes V. S., Molday R. S., Williams D. S., Dennis E. A., Zhang K. **Essential role of ELOVL4 protein in very long chain fatty acid synthesis and retinal function.** *J Biol Chem.* 2012 Mar 30; 287(14): 11469-80
23. Karan G., Lillo C., Yang Z., Cameron D. J., Locke K. G., Zhao Y., Thirumalaichary S., Li C., Birch D. G., Vollmer-Snarr H. R., Williams D. S., Zhang K. **Lipofuscin accumulation, abnormal electrophysiology, and photoreceptor degeneration in mutant ELOVL4 transgenic mice: a model for macular degeneration.** *Proc Natl Acad Sci U S A.* 2005 Mar 15; 102(11): 4164-9.
24. Mir H, Raza SI, Touseef M, Memon MM, et al. **A novel recessive mutation in the gene ELOVL4 causes a neuro-ichthyotic disorder with variable expressivity.** *BMC Med Genet.* 2014 Feb 26;15:25. doi: 10.1186/1471-2350-15-25.
25. Cadieux-Dion M, Turcotte-Gauthier M, Noreau A, et al. **Expanding the clinical phenotype associated with ELOVL4 mutation: study of a large French-Canadian family**

**with autosomal dominant spinocerebellar ataxia and erythrokeratoderma.** JAMA Neurol. 2014 Apr;71(4):470-5.

26. Aldahmesh MA, Mohamed JY, Alkuraya HS, et al. **Recessive mutations in ELOVL4 cause ichthyosis, intellectual disability, and spastic quadriplegia.** Am J Hum Genet. 2011;89(6):745-750.

27. Conley YP1, Thalamuthu A, Jakobsdottir J, et al. **Candidate gene analysis suggests a role for fatty acid biosynthesis and regulation of the complement system in the etiology of age-related maculopathy.** Hum Mol Genet. 2005 Jul 15;14(14):1991-2002.

28. Barabas P, Liu A, Xing W, et al. **Role of ELOVL4 and very long-chain polyunsaturated fatty acids in mouse models of Stargardt type 3 retinal degeneration.** Proc Natl Acad Sci U S A. 2013;110(13):5181-5186.

29. Nat Genet. 2004 Aug;36(8):801-8. **Nonsense-mediated decay approaches the clinic.** Holbrook JA1, Neu-Yilik G, Hentze MW, Kulozik AE.

30. Griesinger I. B., Sieving P. A., Ayyagari R. **Autosomal dominant macular atrophy at 6q14 excludes CORD7 and MCDR1/PBCRA loci.** Invest Ophthalmol Vis Sci. 2000 Jan; 41(1): 248-55.

31. Vasireddy V., Wong P., Ayyagari R. **Genetics and molecular pathology of Stargardt-like macular degeneration.** Progress in Retinal and Eye Research. 2010; 29 : 191-207.

32. Zhang K., Kniazeva M., Hutchinson A., Han M., Dean M., Allikmets R. **The ABCR gene in recessive and dominant Stargardt diseases: a genetic pathway in macular degeneration.** Genomics. 1999 Sep 1; 60(2): 234-7.

33. Hubbard A. F., Askew E. W., Singh N., Leppert M., Bernstein P. S. **Association of adipose and red blood cell lipids with severity of dominant Stargardt macular dystrophy (STGD3) secondary to an ELOVL4 mutation.** Arch Ophthalmol. 2006 Feb; 124(2): 257-63.

34. MacDonald I. M., Hébert M., Yau R. J., Flynn S., Jumpsen J., Suh M., Clandinin M. T. **Effect of docosahexaenoic acid supplementation on retinal function in a patient with autosomal dominant Stargardt-like retinal dystrophy.** Br J Ophthalmol. 2004 Feb; 88(2): 305-6.

35. Oh K. T., Weleber R. G., Oh D. M., Billingslea A. M., Rosenow J., Stone E. M. **Clinical phenotype as a prognostic factor in Stargardt disease.** Retina. 2004 Apr; 24(2): 254-62.

36. Elliott H. Sohn, Robert F. Mullins, Edwin M. Stone. **Macular dystrophies.** *Treatment.* Retina (Fifth Edition). 2013; p.874.

37. <http://www.clinicaltrials.gov> [Internet], **Sub-retinal Transplantation of hESC Derived RPE(MA09-hRPE)Cells in Patients With Stargardt's Macular Dystrophy.** Available from: HYPERLINK  
"https://www.clinicaltrials.gov/ct2/show/NCT01345006?term=stargardt+disease&rank=4"  
<https://www.clinicaltrials.gov/ct2/show/NCT01345006?term=stargardt+disease&rank=4>

38. Lu B., Malcuit C., Wang S., Girman S., Francis P., Lemieux L., Lanza R., Lund R.. **Long-term safety and function of RPE from human embryonic stem cells in preclinical models of macular degeneration.** Stem Cells. 2009 Sep; 27(9): 2126-35.

39. <http://www.clinicaltrials.gov> [Internet], **Saffron Supplementation in Stargardt's Disease (STARSAF02)**. Available from: HYPERLINK  
"https://www.clinicaltrials.gov/ct2/show/NCT01278277?term=stargardt+disease&rank=10"  
<https://www.clinicaltrials.gov/ct2/show/NCT01278277?term=stargardt+disease&rank=10>