

België ontsnapt niet aan het “rabbit hemorrhagic disease virus-2” (RHDV2) bij konijnen

Also Belgian rabbits are affected by the rabbit hemorrhagic disease type 2 virus

K. Hermans, I. Moeremans, M. Verlinden, A. Garmyn

Vakgroep Pathologie, Bacteriologie en Pluimveeziekten, Faculteit Diergeneeskunde, Universiteit Gent, Salisburylaan 133, B-9820 Merelbeke

Katleen.Hermans@UGent.be

SAMENVATTING

Sinds 2016 is in België een duidelijke spreiding aan de gang van een nieuwe variant van het “rabbit hemorrhagic disease virus” (RHDV), aangeduid als RHDV2. Acute sterfte van konijnen is bij beide varianten van het virus het vaakst geziene verschijnsel.

Vaccinatie tegen beide virusvarianten is mogelijk. Het vaccin dat momenteel in België geregistreerd is tegen RHD, beschermt niet tegen de variantstam. Via het cascadesysteem kan de dierenarts op eigen verantwoordelijkheid een vaccin invoeren dat in een andere EU-lidstaat daarvoor geregistreerd is. De actuele epidemiologische situatie verantwoordt dat konijnen preventief gevaccineerd worden tegen RHD. Ook myxomatose maakt echter nog steeds zeer veel slachtoffers, zowel onder wilde als onder tamme konijnen. Omwille van de actualiteit van het RHDV2 krijgt myxomatose momenteel te weinig aandacht. Er is een belangrijke taak weggelegd voor de dierenarts om konijneneigenaars correct te informeren over de belangrijke virale ziekten bij konijnen en de mogelijkheden tot preventie.

ABSTRACT

Since 2016, an extensive spread of RHDV2, a virus variant of the classical rabbit hemorrhagic disease virus (RHDV) is ongoing in the Belgian rabbit population. Both variants of the virus usually cause acute death without prior symptoms.

Vaccination against both variants of the virus is possible. In Belgium, only a vaccine protecting against the classical RHDV has been registered. On their own responsibility, veterinarians are allowed to import a vaccine protecting against RHDV2 that is registered in another EU member state, in accordance with the so-called legislative waterfall-system.

The current epidemiological situation warrants preventive vaccination of rabbits against RHD. It should be noted that myxomatosis is currently rather neglected in view of the increased attention for the RHDV2 spread. Myxomatosis also still causes a high mortality in both wild and domesticated rabbits. Veterinarians should correctly inform the public about the two important viral diseases in rabbits and the possibilities for prevention.

HISTORIEK EN HUIDIGE SITUATIE

Rabbit hemorrhagic disease (RHD), bij onze noorderburen ook wel aangeduid als VHS (viraal hemorrhagisch syndroom), is reeds sedert de jaren tachtig van de vorige eeuw bekend als een dodelijke ziekte bij konijnen, veroorzaakt door het RHD-virus (RHDV). RHDV behoort tot het genus *Lagovirus* (waarvan de *Lagomorpha* de gastheer zijn) van de familie *Caliciviridae*, RNA-virussen zonder envelop.

Het virus werd voor de eerste keer vastgesteld in

China in 1984 – oudere konijnenhouders spreken nog wel over de “Chinese ziekte” – en begon daarna aan een opmars over de hele wereld. Vooral in de jaren negentig van de vorige eeuw was het virus in België verantwoordelijk voor massale, acute sterfte bij konijnen. Reeds in 1996 werd in Italië een eerste antigene variant, de zogenaamde RHDVa, beschreven. Deze variant was niet pathogeen voor konijnen (Capucci et al., 1996). Wellicht mede door toepassing van vaccinatie, leek RHDV als doodsoorzaak steeds minder belangrijk te worden in de jaren 2000. Eind 2010 werd men

in Frankrijk plots geconfronteerd met een hoge mortaliteit op konijnenbedrijven waar de konijnen gevaccineerd waren tegen RHDV. Een nieuwe variant van het virus, aangeduid als RHDV2 (of RHD-2), bleek hiervoor verantwoordelijk te zijn (Le Gall-Reculé et al., 2011). Hoewel veel bedrijven in het noorden van Frankrijk aangetast waren, leek het virus initieel niet naar België te verspreiden. Bij een geval van massale sterfte op één commercieel konijnenbedrijf in West-Vlaanderen werd in januari 2012 wel het RHDV2 als oorzakelijk agens aangetoond (gegevens van de autopsie: Faculteit Diergeneeskunde, Universiteit Gent). Sedert het academiejaar 2011-2012 werd dan ook aan de studenten diergeneeskunde – en tijdens bijscholingen voor dierenartsen – meegegeven dat een nieuwe variant van het virus, die ook bij gevaccineerde konijnen kon aanslaan, mogelijk voor problemen kon zorgen. Het was echter pas toen in het najaar van 2015 in Nederland meerdere gevallen werden gemeld van sterfte ten gevolge van RHDV2 (IJzer et al., 2016), dat in België de waakzaamheid vergrootte. In de autopsiezaal van de Faculteit Diergeneeskunde, UGent, werd in maart 2016 een eerste geval van RHDV2 bevestigd. In april werd een tweede geval aangeboden, van meerdere gevaccineerde konijnen met een beeld compatibel met RHD. De eigenaars kozen er om financiële redenen voor de verdere moleculaire bepaling – die een onderscheid tussen de klassieke RHD-stam en RHDV2 mogelijk maakt – niet te laten uitvoeren. In mei werden drie gelijkaardige gevallen aangeboden. Intussen deed dit nieuws snel de ronde onder konijnenhouders en dierenartsen die veel bijzondere dieren behandelen. Wellicht door een combinatie van verscherpte aandacht en een snelle

verspreiding van het virus, werden in juni en juli 2016 nog twintig dergelijke gevallen aangeboden. Intussen is het RHDV2virus in België aan een opmars bezig, waarbij er reeds bevestigde gevallen zijn in alle Vlaamse provincies. Ook in zeer veel andere Europese landen werd de virusvariant vastgesteld (OIE, 2015), evenals in Australië (Hall et al., 2015).

EPIDEMIOLOGIE EN PATHOGENESE

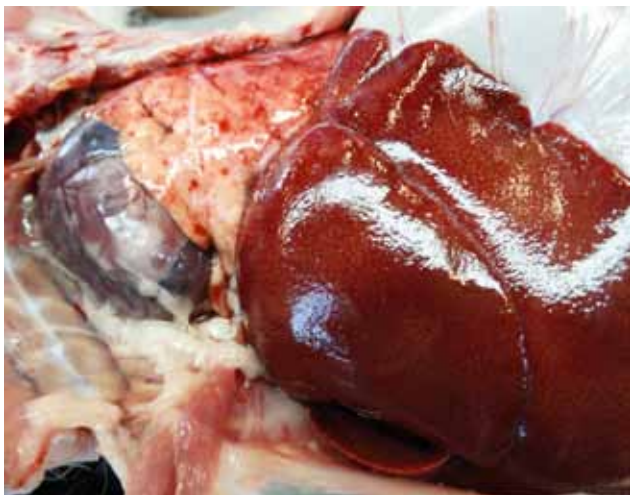Er zijn nogal wat verschillen tussen het klassieke RHDV en het in opmars zijnde RHDV2. Deze worden samengevat in Tabel 1.

Het klassieke RHDV tast in principe enkel het Europese konijn (*Oryctolagus cuniculus*) aan. Van hazen en andere lagomorfen werd tot voor kort aangenomen dat ze niet gevoelig zijn. Recent is echter gebleken dat in 1999 twee Iberische hazen in Portugal toch besmet werden met het klassieke RHDV (Lopes et al., 2014). RHDV2 is – hoewel typisch voorkomend bij konijnen – ook beschreven bij twee hazensoorten in Italië (Puggioni et al., 2013; Camarda et al., 2014). Er werd eveneens melding gemaakt van detectie van RHDV2 bij de Europese haas (*Lepus europaeus*) in Duitsland in 2014 en in Frankrijk in 2015 (FAVV, 2016), maar een Nederlands onderzoek naar tachtig wilde hazen kon geen RHDV2 aantonen (IJzer et al., 2016). De Europese haas kan wel aangetast worden door een ander Lagovirus dat het zogenaamde “European brown hare syndrome” veroorzaakt.

Een konijn kan worden besmet via orale, nasale en conjunctivale weg. Mogelijke bronnen van infectie zijn gecontamineerd voer, bedding en drinkwater.

Tabel 1. Verschillen tussen het klassieke RHDV en RHDV2.

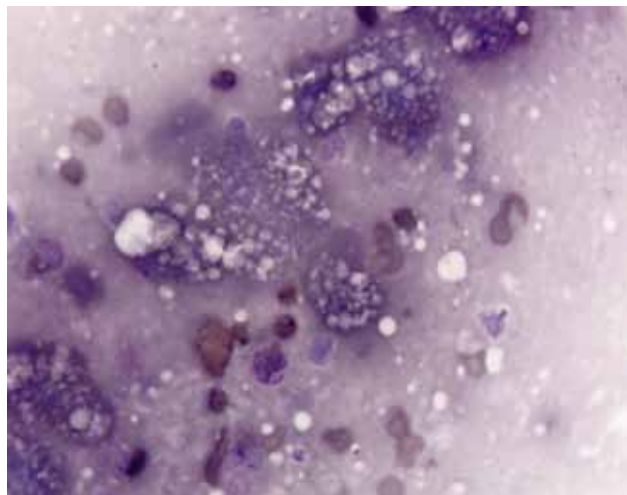
	Klassieke RHDV	RHDV2
Gastheer	Europees konijn (<i>Oryctolagus cuniculus</i>) ook aangetoond bij Iberische haas (<i>Lepus granatensis</i>)	Europees konijn (<i>Oryctolagus cuniculus</i>) eveneens aangetoond bij minimum 3 hazensoorten (<i>Lepus europaeus</i> , <i>Lepus capensis mediterraneus</i> en <i>Lepus corsicanus</i>)
Leeftijdsresistentie	Dieren jonger dan 6 weken enkel subklinisch aangetast	Sterfte mogelijk vanaf 14 dagen oud
Symptomen en letsels	Meestal peracute of acute sterfte, eventueel met bloeding uit de lichaamsopeningen of neurologische symptomen, zelden meer chronisch (geelzucht en sterfte na 1-2 weken)	Idem als klassieke RHDV maar iets vaker chronisch
Mortaliteit	Bij dieren van gevoelige leeftijd: tot 100%	Meer variabel, gemiddeld 20%, tot 70%
Vaccinatiemogelijkheden	Slechts één vaccin geregistreerd in België (Nobivac Myxo-RHD®, MSD)	Geen geregistreerd vaccin in België (situatie augustus 2016, registratieproces is bezig, firma Hipra), in andere EU-landen wel. Cascadesysteem kan toegepast worden op verantwoordelijkheid van de dierenarts.



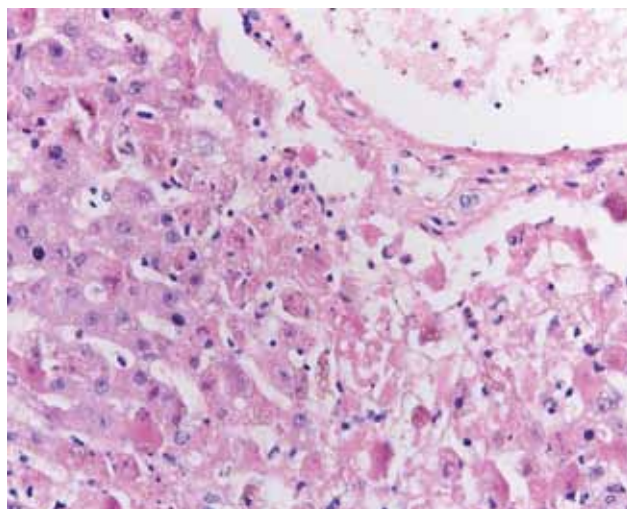
Figuur 1. Macroscopisch autopsiebeeld van rabbit hemorrhagic disease. De long vertoont enkele bloedingen en de lever heeft een bleek aspect. Bij manipulatie is de lever ook broos. In combinatie met een anamnese van plotsse sterfte en het cytologisch beeld kan een sterk vermoeden worden geuit van RHD als oorzaak van de sterfte. De bevestiging gebeurt via histologisch onderzoek en PCR om de virusvariant te bepalen.

Deze kunnen gecontamineerd worden door excreties van geïnfecteerde (wilde) konijnen, maar ook indirect via gecontamineerde materialen en wilde dieren en huisdieren die het virus verslepen. In 1998 beschreven Asgari et al. het belang van vliegen als mechanische vectoren van het virus: één enkele “flyspot” (anale en/of orale secreties van een vlieg die zich gevoed had op een geïnfecteerde lever) was in staat om via orale weg een konijn te infecteren met RHDV. Ook via de conjunctiva zouden vliegen het konijn kunnen besmetten. Stekende insecten die bloed gezogen hebben bij een viremisch konijn, zouden het virus ook rechtstreeks parenteraal bij een ander konijn kunnen inoculeren. Een overzicht van reeds eerder uitgevoerde studies naar insectvectoren staat in het artikel van Cooke en Fenner (2002). Ook via feces van andere aaseters die zich gevoed hebben met aangetaste karkassen, zou het virus overgedragen kunnen worden (Frölich et al., 1998; Cooke en Fenner, 2002). Het RHDV is zeer resistent en kan zeer lang overleven in de omgeving. In karkassen van gestorven konijnen blijft het virus bijvoorbeeld tot drie maanden infectieus (McColl et al., 2002). Het virus overleeft eveneens vriestemperaturen, waardoor de OIE (2015) zelfs suggereert dat diepgevroren vlees van geïnfecteerde konijnen verantwoordelijk kan zijn voor spreading van het virus naar nieuwe regio's of continenten.

Wilde konijnen vormen een belangrijke besmettingsbron voor konijnen die als huisdier of vleesproducerend dier worden gehouden. In Frankrijk werd aangetoond dat het RHDV2 de klassieke RHD-stam bij wilde konijnen bijna volledig heeft verdrongen (Le Gall-Reculé et al., 2013). Deze auteurs speculeren in hun epidemiologische studie dat de densiteit van de wildekonijnenpopulatie in een bepaalde regio



Figuur 2. Microscopisch beeld van een afdruckpreparaat van de lever van een konijn overleden ten gevolge van “rabbit hemorrhagic disease”. De hepatocyten zijn sterk gevacuoliseerd. Dit zijn de zogenaamde schuimcellen. Hemacolor®-kleuring, vergroting 10x100 (immersie).



Figuur 3. Histologisch beeld van een lever van een konijn, compatibel met “rabbit hemorrhagic disease”. Er is een duidelijke periportale necrose van de hepatocyten zichtbaar, waarbij de normale balkjesstructuur van de lever verloren is gegaan. Hematoxyline-eosine (HE)-kleuring, vergroting 10x40.

zal bepalen hoe snel het virus zich over die regio verspreidt en of het klassieke RHDV al dan niet verdrongen wordt. In Frankrijk, waar zeer veel wilde konijnen over het ganse land voorkomen, spreidde het RHDV2 enorm snel (in minder dan een jaar tijd waren konijnen over het ganse land aangetast), terwijl in Italië, waar wilde konijnen meer dispers voorkomen, het virus trager spreidde en het klassieke RHDV de belangrijkste stam bleef.

Doordat het virus niet in cultuur gebracht kan worden, ontbreekt veel kennis over de pathogenese van RHDV. Wel is duidelijk dat de pathogenese verschilt

naargelang de leeftijd van de geïnfecteerde konijnen. Bij een klassieke RHD-infectie zijn jonge dieren (volgens de meeste bronnen minder dan zes weken oud) refractair voor de ziekte en stijgt de mortaliteit met de leeftijd van de dieren. Dit zou zowel te maken hebben met het ontbreken van bepaalde receptoren bij jonge dieren (Ruvoën-Clouet et al., 2000) als met verschillen in immuunrespons en structurele en functionele verschillen in de lever tussen volwassen en jonge dieren (Abrantes et al., 2012). Bij de variant RHDV2 echter blijkt dat jonge dieren gevoelig zijn voor ziekte. Dalton et al. (2012) beschreven sterfte bij konijnenjongen van 14 dagen oud.

Uitscheiding van het virus door geïnfecteerde konijnen zou gebeuren via feces, urine en secreties van de ademhalingswegen. Bij de klassieke RHD is er een korte incubatieperiode van één tot drie dagen en sterven de dieren zeer snel. Le Gall-Reculé et al. (2013) voerden experimentele infecties uit en stelden vast dat RHDV2 daarentegen een iets langere incubatieperiode kende: sterfte trad pas op drie tot negen dagen na de infectie, terwijl dat met de klassieke RHD gewoonlijk twee tot zes dagen na infectie is. Hoewel de uitscheidingsperiode door aangetaste konijnen dus vrij kort is, kunnen jonge dieren die geïnfecteerd worden en niet sterven, evenals de enkelingen die de infectie overleven, het virus langer uitscheiden en doorgeven.

KLINISCHE VERSCHIJNSELEN EN PATHOLOGIE

Er zijn meerdere vormen van RHD beschreven, maar de peracute vorm blijft bij verre de belangrijkste.

Bij de peracute vorm ziet men geen klinische symptomen bij de dieren. Het konijn sterft plots en werd door de eigenaars enkele uren voordien meestal nog compleet normaal gezien, zonder tekenen van ongemak of anorexie. Bij de acute vorm gaan de konijnen ook snel dood, maar treedt eerst een korte periode (12-36 uur) op van koorts ($> 40^{\circ} \text{C}$), anorexie, apathie soms met dyspnee en cyanose, eventueel gepaard gaande met variabele neurologische symptomen (tremoren, ataxie, epileptiforme aanvallen, torticollis, ophistotonus, etc.). Soms worden hematurie, vaginale bloeding of neusbloeding waargenomen. Zeker deze bloedingen in combinatie met acute sterfte worden als bijna pathognomonisch voor RHD beschouwd. Sommige dieren ontwikkelen een subacute tot chronische vorm, waarbij icterus ontstaat gepaard gaand met gewichtsverlies en lethargie, en de dieren na één à twee weken meestal alsnog overlijden. In zeldzame gevallen overleeft een konijn de ziekte. Het verloop van de ziekte wordt in meerdere overzichtsartikels beschreven, meest recent door Abrantes et al. (2012).

Bij een klassieke RHDV-infectie wordt het tragere verloop van de ziekte gezien in 5-10% van de gevallen, en dit zou iets vaker het geval zijn bij aantasting door RHDV2. De mortaliteit verschilt eveneens: een klassieke RHD-uitbraak geeft massale sterfte, bij de

volwassen dieren kan 80-100% van de konijnen uit een groep sterven. Bij RHDV2-infectie is de sterfte meer variabel: tot 70% van de dieren sterft, maar in sommige gevallen blijft de sterfte beperkt tot 5%. Gemiddeld sterft 20% van de dieren. In een studie met experimentele infecties werd een verschil in mortaliteit gezien al naargelang de stam van RHDV2 waarmee de konijnen geïnoculeerd werden (Le Gall-Reculé et al., 2013).

Bij lijkschouwing zijn de letsels die gezien worden analoog bij de klassieke RHDV- en bij RHDV2-infecties, al hebben de auteurs de indruk dat ze niet altijd even uitgesproken en duidelijk zijn bij RHDV2. Er ontstaat levernecrose – wat macroscopisch aanleiding geeft tot een broze, bleke lever – ten gevolge van apoptose, evenals bloedingen in verschillende organen (milt, long, trachea) ten gevolge van diffuse intravasale stolling (DIS) (Jung et al., 2000). Een macroscopisch autopsiebeeld van RHD wordt weergegeven in Figuur 1. De levernecrose kan cytologisch bevestigd worden door een snelle bloedkleuring (bijvoorbeeld Hemacolor® of DiffQuick®) te maken van een leverafdrukje: er is dan vacuolisatie van de hepatocyten te zien, de zogenaamde schuimcellen, zoals in Figuur 2. Bij histologisch onderzoek wordt in de lever necrotiserende hepatitis met bijzonder erge necrose en weinig ontstekingscellen gezien (Figuur 3). De histologische letsels in andere organen zijn weinig karakteristiek.

DIAGNOSE

Het klinisch verloop en de autopsieletsels zijn vrij karakteristiek voor RHD. De diagnose kan bevestigd worden door cytologisch en histologisch onderzoek van de lever. Definitieve bevestiging kan gebeuren met (RT-)PCR, de meest ideale test voor diagnose van RHD omwille van zijn hoge sensitiviteit (OIE, 2015). Er werden tests ontwikkeld die de verschillende RHD-varianten herkennen. In Vlaanderen is er volgens de auteurs één laboratorium dat de diagnostiek voor specifiek RHDV2 kan uitvoeren met behulp van een PCR-test. Stalen waarop dit kan gebeuren zijn lever, long, milt, tracheale swabs, urine, feces en serum (S. Goessens en T. Nagels, persoonlijke mededeling, 2016). Dus ook bij levende konijnen die zich in de viremische fase bevinden, kan de diagnose reeds gesteld worden.

PREVENTIE

Zoals bij de meeste virale infecties is behandeling van RHD niet mogelijk. Het meestal zeer snelle verloop van de ziekte en de erg korte incubatieperiode zorgen ervoor dat er bij een uitbraak ook nog zeer weinig kan gedaan worden voor de aangetaste dieren en de andere konijnen uit de groep. De mortaliteit in

de groep hangt af van de virusstam die de problemen veroorzaakt. Noodvaccinatie kan, maar heeft mogelijk slechts een beperkt effect omdat meestal pas vanaf zeven dagen na vaccinatie voldoende immuniteit aanwezig is. Preventie is dus uitermate belangrijk.

Allereerst dient uiteraard contact (zowel direct als indirect) met besmette dieren vermeden te worden. Hygiënemaatregelen dienen daarbij rigoureuus te worden toegepast. Verdachte konijnen of dieren die in contact zijn geweest met verdachte of gestorven dieren, moeten in quarantaine geplaatst worden. De aanwezigheid van het virus in het wild, en dus ook mogelijk op in openlucht geoogste voeders (hooi, groenvoer) dienen in acht te worden genomen. Ook via bijvoorbeeld schoeisel dat mogelijk in contact is gekomen met excreta van wilde konijnen, kan het virus worden binnengebracht. Handhygiëne, en beter nog, het dragen en het te gepasten tijde wisselen van handschoenen, zijn ook van belang. Men moet er rekening mee houden dat ook konijnen die er (nog) gezond uit zien, het virus kunnen dragen. Ontsmetting van mogelijk besmette materialen en hokken kan gebeuren met 1-2% formaline of 0,5% natriumhypochloriet (OIE, 2015) of met bijvoorbeeld Virkon-S® (IJzer et al., 2016).

Omwille van de aanwezigheid van de ziekte bij wilde konijnen en het feit dat insecten als mechanische vectoren voor het virus kunnen fungeren, is vaccinatie de betere optie. In België is het enige vaccin dat geregistreerd is en tegen de klassieke stam van RHDV beschermt, Nobivac Myxo-RHD® (MSD). Dit vaccin is één maal per jaar subcutaan toe te dienen en beschermt eveneens tegen sterfte ten gevolge van het myxomatosevirus. Bij de uitbraak in Frankrijk in 2010 bleken de meeste vaccins tegen het klassieke RHDV geen kruisbescherming te bieden tegen het RHDV2 (Le Gall-Reculé et al., 2011), enkele gaven een partiële bescherming. Enkele fabrikanten van konijnenvaccins in andere EU-landen waar konijnen nog zeer vaak als vleesproducerend dier worden gehouden (Frankrijk, Spanje) ontwikkelden vervolgens vaccins die wel bescherming boden tegen de nieuwe variant. Geen van deze vaccins is in België of Europees geregistreerd. Het invoeren van deze vaccins gebeurt op het ogenblik van het schrijven van dit artikel, augustus 2016, via het cascadesysteem, op verantwoordelijkheid van de dierenarts. Een overzicht van de geregistreerde vaccins in andere EU landen is te vinden op de website van de Faculteit Diergeneeskunde van Utrecht, Nederland: http://www.uu.nl/sites/default/files/20160108_tabel_info_vaccins_def5.pdf. Voor geen van de beschikbare vaccins is een beschermingsduur langer dan zes maanden tegen RHDV2 aangetoond. Bijna alle vaccins worden verkocht in flacons met multidoses die binnen enkele uren na het aanpakken moeten toegediend zijn. Hoewel aantrekkelijk vanuit economisch standpunt, dient het samenbrengen van onbeschermd konijnen voor zogenaamde “vaccinatiedagen” met de nodige omzichtigheid te

gebeuren. Zoals hoger vermeld moet terdege rekening worden gehouden met het besmettingsrisico dat de dieren daarbij lopen. Hetzelfde geldt trouwens voor alle consultaties en huisbezoeken bij konijnen: de hygiënemaatregelen dienen steeds met de nodige zorg te worden toegepast.

De fabrikant van het vaccin Cunipravac RHD variant®, is op dit ogenblik bezig met een Europese registratieprocedure voor zijn vaccin. De huidige bijsluiter vermeldt de noodzaak van een boostervaccinatie na zes weken, terwijl de bijsluiter na Europese registratie geen melding meer zal maken van de noodzaak van een booster en één vaccinatie om de zes maanden zal aanraden. Wanneer deze Europese registratieprocedure afgerond is, zal het vaccin, wellicht onder de naam “Eravac” (Emulsified Rabbit Vaccine) op de Belgische markt komen in flacons van 10 en 40 doses (S. Verhoeven, persoonlijke mededeling, 2016). Het zal op dat ogenblik het enige vaccin tegen RHDV2 zijn dat in België geregistreerd is.

CONCLUSIE

Het is duidelijk dat de actuele epidemiologische situatie verantwoordt dat konijnen preventief gevaccineerd worden tegen “rabbit hemorrhagic disease”. Er mag echter niet uit het oog verloren worden dat ook myxomatose, reeds jaren bekend als een dodelijke virale ziekte bij konijnen, nog steeds zeer veel slachtoffers maakt, zowel onder wilde als onder tamme konijnen. Omwille van de actualiteit van het RHDV2, krijgt myxomatose momenteel (te) weinig aandacht. Er is dus een belangrijke taak weggelegd voor de dierenarts om konijneneigenaars correct te informeren over de belangrijke virale ziekten bij konijnen en de mogelijkheden tot preventie.

REFERENTIES

- Abrantes J., van der Loo W., Le Pendu J., Esteves P.J. (2011). Rabbit haemorrhagic disease (RHD) and rabbit haemorrhagic disease virus (RHDV): a review. *Veterinary Research* 43, 12.
- Asgari S., Hardy J.R., Sinclair R.G., Cooke B.D. (1998). Field evidence for mechanical transmission of rabbit haemorrhagic disease virus (RHDV) by flies (Diptera: Calliphoridae) among wild rabbits in Australia. *Virus Research* 54, 123-132.
- Camarda A., Cavadini P., Circella E., Capucci L., Caroli A., Legretto M., Mallia E., Lavazza A. (2014). Detection of the new emerging rabbit haemorrhagic disease type 2 virus (RHDV2) in Sicily from rabbit (*Oryctolagus cuniculus*) and Italian hare (*Lepus corsicanus*). *Research in Veterinary Science* 97, 642-645.
- Capucci L., Fusi P., Lavazza A., Pacciarini M.L., Rossi C. (1996). Detection and preliminary characterization of a new rabbit calicivirus related to rabbit hemorrhagic disease virus but non pathogenic. *Journal of Virology* 70, 8614-8623.

- Cooke B.D., Fenner F. (2002). Rabbit haemorrhagic disease and the biological control of wild rabbits, *Oryctolagus cuniculus*, in Australia and New Zealand. *Wildlife Research* 29, 689-706.
- Dalton K.P., Nicieza I., Balseiro A., Muguerza M., Rosell J.M., Casais R., Alvarez A.L., Parra F. (2012). Variant rabbit hemorrhagic disease virus in young rabbits, Spain. *Emerging Infectious Diseases* 18, 2009-2012.
- Frolich K., Klima F., Dedek J. (1998) Antibodies against rabbit hemorrhagic disease virus in free-ranging red foxes from Germany. *Journal of Wildlife Diseases* 34, 436-442.
- FAVV (2016). Newsletter voor de dierenartsen, n° 141. Te raadplegen via <http://www.favv-afsc.fgov.be/newsletter-da-vt/newsletter141.asp> (laatst geraadpleegd op 10/08/2016).
- Hall R.N., Mahar J.E., Haboury S., Stevens V., Holmes E.C., Strive T. (2015). Emerging rabbit hemorrhagic disease virus 2 (RHDVb), Australia. *Emerging Infectious Diseases* 21, 2276-2278.
- Ijzer J., van Zeeland Y.R.A., Montizaan M.G.E., Egberink H.F., König P., van Geijlswijk I.M. (2016). Rabbit Hemorrhagic Disease Virus-2 (RHDV2): bij de konijnen af. Introductie van een nieuw type virus in Nederland in 2015. *Tijdschrift voor Diergeneeskunde* 141, 24-29.
- Jung J.Y., Lee B.J.; Tai J.H., Park J.H., Lee Y.S. (2000) Apoptosis in rabbit haemorrhagic disease. *Journal of Comparative Pathology* 123, 135-140.
- Le Gall-Reculé G., Lavazza A., Marchandeu S., Bertagnoli S., Zwingelstein F., Cavadini P., Martinelli N., Lombardi G., Guérin J.L., Lemaitre E., Decors A., Boucher S., Le Normand B., Capucci L. (2013). Emergence of a new lagovirus related to rabbit haemorrhagic disease virus. *Veterinary Research* 44, 81.
- Le Gall-Reculé G., Zwingelstein F., Boucher S., Le Normand B., Plassiart G., Portejoie Y., Decors A., Bertagnoli S., Guérin J.L., Marchandeu S. (2011). Detection of a new variant of rabbit haemorrhagic disease virus in France. *Veterinary Record* 168, 137-138.
- McCull K.A., Morrissy C.J., Collins B.J., Westbury H.A. (2002). Persistence of rabbit haemorrhagic disease virus in decomposing rabbit carcasses. *Australian Veterinary Journal* 80, 298-299.
- OIE (2015), http://www.oie.int/fileadmin/Home/eng/Animal_Health_in_the_World/docs/pdf/Disease_cards/RHD.pdf (laatst geraadpleegd op 24/08/2016).
- Puggioni G., Cavadini P., Maestrone C., Scivoli R., Botti G., Ligios C., Le Gall-Reculé G., Lavazza A., Capucci L. (2013). The new French 2010 Rabbit Hemorrhagic Disease Virus causes an RHD-like disease in the Sardinian Cape hare (*Lepus capensis mediterraneus*). *Veterinary Research* 44, 96.
- Ruvoën-Clouet N., Ganière J.P., André-Fontaine G., Blanchard D., Le Pendu J. (2000). Binding of rabbit hemorrhagic disease virus to antigens of the ABH histo-blood group family. *Journal of Virology* 74, 11950-11954.



medvet
diergeneeskunde



Diergeneeskundige analyses uitgevoerd onder toezicht van **ervaren dierenartsen**.

Een team van **pathologen**, zowel voor histologie als cytologie.

Persoonlijke service en klinische interpretatie.

medvet | diergeneeskunde

Emiel Vloorsstraat 9 BE-2020 Antwerpen
T +32 3 30 30 800 F +32 3 30 30 880
S www.medvet.be E info@medvet.be