

Zwei Fliegen auf einen Streich

Wirkung oder Nebenwirkung?

Carole Rieben*, dipl. Ärztin; cand. med. Luca G. Valente*; Prof. Dr. med. et phil. Emanuel Christ

Universitätsklinik für Diabetologie, Endokrinologie, Ernährungsmedizin und Metabolismus, Inselspital, Bern

*Die Erstautoren haben gleichermaßen zum Artikel beigetragen.

Fallbeschreibung

Eine 63-jährige normalgewichtige (BMI 21,5 kg/m²) Patientin wurde wegen eines Diabetes mellitus und einer schwierig einzustellenden arteriellen Hypertonie behandelt. Nebenbefundlich fiel ein schwerer Hirsutismus auf (Abb. 1). Auf gezieltes Nachfragen berichtete die Patientin zudem über Veränderungen der Haut, mit Verdünnung derselben und vermehrt aufgetretenen Hämatomen. Diese Veränderungen stellte sie zwei Jahre vor Vorstellung erstmals fest und sie waren im Verlauf progredient. Zudem hatte sie eine Woche vor der Konsultation ein juckendes Exanthem im Bereiche des linken Fusses bemerkt.

Bei der körperlichen Untersuchung wies die Patientin eine schlecht eingestellte arterielle Hypertonie (Werte von 170/90 mm Hg) auf, es zeigten sich zusätzlich eine typische Steroidhaut, ein ausgeprägter Hirsutismus mit Behaarung in Bereich des Kinns, der Brust und des Abdomens sowie ein mit einer Tinea cutis zu vereinbarendes Exanthem am linken Fussgelenk (Abb. 2).

Weiterführende laborchemische Abklärungen mittels 24-Stunden-Urinsammlung für Cortisol und Androgene sowie Speichelcortisol-Werte um Mitternacht bestätigten den Hypercortisolismus und den Hyperandrogenismus (Tab. 1). Aufgrund des supprimierten ACTH bei erhöhten Serumcortisol-Werten handelte es sich um einen ACTH-unabhängigen Hypercortisolismus. Der Diabetes mellitus war mit einem HbA_{1c} von 9,6% schlecht eingestellt und eine moderate Dyslipidämie konnte

dokumentiert werden (LDL-Cholesterin 3,85 mmol/l, Triglyzeride 1,14 nmol/l, HDL-Cholesterin 1,58 mmol/l, Total-Cholesterin 5,63 mmol/l). Bildgebend fanden sich im Computertomogramm der Nebennieren bilaterale makronoduläre Veränderungen, welche aufgrund ihrer Dichte und des Kontrastmittel-Washouts mit Adenomen vereinbar waren. Die Knochendichtemessung ergab eine Osteopenie.

Zusammenfassend handelte es sich um einen ACTH-unabhängigen Hypercortisolismus bei bilateralen makronodulären Nebennierenadenomen mit konkomitierender Sekretion von Androgenen. Klinische Leitsymptome waren der schwere Hirsutismus, der sekundäre Diabetes mellitus und die sekundäre arterielle Hypertonie. Zusätzlich bestand seit kurzem eine Tinea cutis, die wir im Zusammenhang mit der durch den Hypercortisolismus ausgelösten Immunsuppression interpretierten.


Die primäre bilaterale makronoduläre Nebennierenhyperplasie ist eine seltene Ursache des Cushing-Syndroms und pathogenetisch kommen aberrante Hor-

Tabelle 1: Laborchemische Abklärungen für den Nachweis eines Hypercortisolismus.

	Messung	Normwert Frauen
Freies Cortisol 24-Stunden-Urin	116 µg	10–40 µg
Speichelcortisol (24:00)	49 nmol/l	<14,2 nmol/l
Serumcortisol	857 nmol/l	170–540 nmol/l
ACTH	0,1 ng/l	7,2–63 ng/l



Carole Rieben



Luca G. Valente

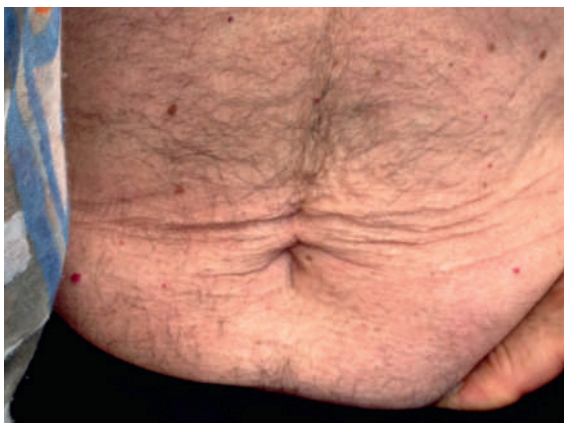

Abbildung 1: Abdomineller Hirsutismus vor Therapie mit Ketoconazol.

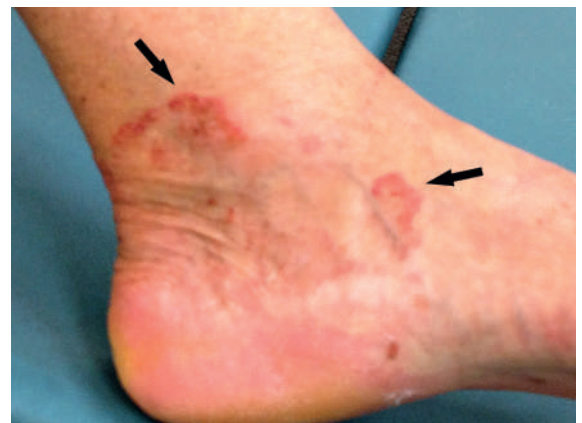

Abbildung 2: Tinea cutis am linken Fussgelenk im Rahmen des Hypercortisolismus (Immunsuppression).

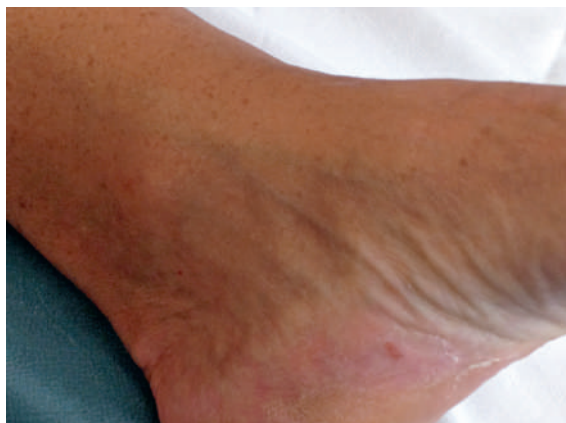

Abbildung 3: Linkes Fussgelenk: Regredienz des Exanths (nicht mehr sichtbar) nach der Therapie mit Ketoconazol.

monrezeptoren (z.B. GIP, LH, Vasopressin u.a.) [1, 2] oder eine lokale ACTH-Produktion vom Nebennierengewebe im Rahmen von genetischen Mutationen in Frage [3]. Vor einer möglichen chirurgischen Intervention wurde eine orale Therapie mit Ketoconazol begonnen. Unter dieser Therapie verschwand nach einigen Tagen das juckende Exanthem (Abb. 3) und im Verlaufe besserten sich Diabetes mellitus und sekundäre arterielle Hypertonie deutlich.

Hintergrund

Ketoconazol als Wirkstoff hat eine fungizide/fungistatische Wirkung gegen Dermatophyten, Hefen, Eumyceten und dimorphe Pilze, weswegen es häufig als Crème oder Shampoo bei Pilzinfekten der Haut verwendet wird. Die Wirkung beruht auf einer Hemmung des fungalen Cytochrom-P450, wodurch die Synthese von Ergosterol verhindert wird. Dieses ist eines der wichtigsten Membranlipide der oben genannten Pilze. Wenn Ergosterol fehlt, kommt es zu Membranalterationen, welche die fungizide/fungistatische Wirkung erklären [4]. Die topische Anwendung von Ketoconazol zur Therapie von diversen Pilzinfektionen ist in der Schweiz verbreitet, die entsprechenden Präparate sind rezeptfrei erhältlich.

Wie bei Pilzen hat Ketoconazol aber auch eine hemmende Wirkung auf Cytochrom-P450-Enzyme des Menschen. Diese sind in der Steroidhormonsynthese involviert. Wenn Ketoconazol eingenommen wird, kann es als Nebenwirkung zur Hemmung der adrenalen Produktion von Cortisol und anderen Steroidhormonen kommen. Dies geschieht über eine Hemmung verschiedener, an der adrenalen Steroidbiosynthese beteiligter Enzyme, namentlich des «cholesterol side-chain cleavage complex» (20,22-Desmolase), der 17 α -Hydroxylase, der 17,20-Lyase und der 11 β -Hydroxylase [5, 6].

In Fällen wie unserem, bei welchen Patienten sowohl unter einem Hypercortisolismus wie auch an einer konsekutiven Pilzinfektion leiden, ergibt sich die elegante Option, beide Diagnosen mit demselben Medikament zu therapieren. Ketoconazol wirkt einer Tinea entgegen und hemmt gleichzeitig – im Sinne einer Nebenwirkung – die adrenale Überproduktion von Cortisol – es schlägt sozusagen zwei Fliegen auf einen Streich. Das Medikament wurde vom Schweizer Markt zurückgezogen (aufgrund einer Hepatotoxizität und der sehr selten auftretenden QT-Verlängerung), kann aber bei Bedarf importiert und verschrieben werden.

Informed consent

Die Publikation erfolgt mit dem Einverständnis der Patientin.

Disclosure statement

Die Autoren haben keine finanziellen oder persönlichen Verbindungen im Zusammenhang mit diesem Beitrag deklariert.

Literatur

- Louiset E, et al. Expression of vasopressin receptors in ACTH-independent macronodular bilateral adrenal hyperplasia causing Cushing's syndrome: molecular, immunohistochemical and pharmacological correlates. *J Endocrinol.* 2008;196:1–9.
- Christopoulos S, Bourdeau I, Lacroix A. Aberrant expression of hormone receptors in adrenal Cushing's syndrome. *Pituitary.* 2004;7(4):225–35.
- Louiset E, et al. Intraadrenal corticotropin in bilateral macronodular adrenal hyperplasia. *N Engl J Med.* 2013;369(22):2115–25.
- Arzneimittelkompendium der Schweiz – Eigenschaften/Wirkungen: <http://compendium.ch/impro/mnr/2021/html/de#7550>
- Pivonello R, De Leo M, Cozzolino A, Colao A. The treatment of Cushing's disease. *Endocr Rev.* 2015;36:385–486.
- Loose DS, Kan PB, Hirst MA, Marcus RA, Feldman D. Ketoconazole blocks adrenal steroidogenesis by inhibiting cytochrome P450-dependent enzymes. *J Clin Invest.* 1983;71(5):1495–9.

Korrespondenz:
Prof. Dr. med. et phil.
E. Christ
Universitätsklinik für
Diabetologie, Endokrinologie,
Ernährungsmedizin und Metabolismus
Inselspital Bern
Freiburgstrasse 8
CH-3010 Bern
[emanuel.christ\[at\]insel.ch](mailto:emanuel.christ[at]insel.ch)
www.endokrinologie.insel.ch/de/