



ORIGINAL

Estudio descriptivo de las cavidades pleurales residuales complicadas tratadas en un Servicio de Cirugía Torácica

Autores: Genovés Crespo M¹, Rombolá CA¹, García Jiménez MD¹, Honguero Martínez AF¹, Salinas Sánchez AS², Martín Martínez JM³, Callejas González FJ⁴, León Atance P¹

¹ Servicio de Cirugía Torácica. Complejo Hospitalario Universitario de Albacete (CHUA). Albacete

² Servicio de Urología. Complejo Hospitalario Universitario de Albacete (CHUA). Albacete

³ Laboratorio de Adhesión y Adhesivos de la Universidad de Alicante. Alicante

⁴ Servicio de Neumología. Complejo Hospitalario Universitario de Albacete (CHUA). Albacete

Resumen:

Introducción: Las cavidades pleurales residuales se definen como espacios pleurales causados por una falta de reexpansión pulmonar principalmente secundario a infecciones pleurales o cirugías torácicas. Estas pueden cronificarse y complicarse si no logran resolverse con los tratamientos de primera línea (drenaje torácico, fibrinolíticos o decorticación quirúrgica).

Material y Métodos: Estudio descriptivo retrospectivo de los pacientes con cavidades pleurales residuales complicadas (CPRC) en el Servicio de Cirugía Torácica del Complejo Hospitalario Universitario de Albacete desde noviembre del 2004 hasta mayo del 2015.

Resultados: Sesenta y tres pacientes fueron diagnosticados, con una mayor frecuencia en hombres (n=57; 90,5%). Del total de pacientes intervenidos en este periodo, el 16,27% de cirugías fueron secundarias a esta patología. La patología infecciosa fue la más frecuente (n=35; 55,6%) y dentro de la post-quirúrgica la neumonectomía (n=8; 42,1%), con una media de días desde la intervención quirúrgica hasta el diagnóstico de 190,7 días. En 43 pacientes (68,3%) el cultivo del líquido pleural fue positivo. En 17 pacientes (27%) se asoció a una fístula broncopleural. De los 63 pacientes, 16 (25,4%) recibieron un único tratamiento quirúrgico (25,4%), mientras que 47 (74,6%), precisaron más de un tratamiento. En 39 casos (61,9%) la cavidad pleural complicada se resolvió por medio de los tratamientos, mientras que no lo hizo en 24 (38,1%) pacientes.

Conclusiones: A pesar de ser una patología poco frecuente continua presente en la actualidad, principalmente como complicación postquirúrgica o infecciosa. Los tratamientos descritos hasta la fecha no revelan una alta eficacia.

Palabras clave: Cavidad pleural residual complicada; post-quirúrgica; infecciosa; fístula broncopleural; drenaje; obliteración.

Resume:

Introduction: Residual pleural cavities are pleural spaces caused by a lack of pulmonary reexpansion mainly secondary to pleural infections or thoracic surgeries. If they can not be solved with first line treatments (thoracic drainage, fibrinolytics or surgical decortication), these can become cronic and complicate.

Material and Methods: Retrospective descriptive study of patients with complicated residual pleural cavities at the Thoracic Surgery Service of the "Complejo Hospitalario Universitario de Albacete" from November 2004 to May 2015.

Results: Sixty-three patients were diagnosed, showing that incidence was more frequent in men (n=57; 90.5%). 16.27% of the surgeries treated within this period were secondary to this pathology. The infectious pathology was the most frequent (n = 35; 55.6%), whereas within the postoperative group, it was pneumonectomy (n = 8; 42.1%), with 190.7 days in average from surgical intervention to the diagnosis. In 43 patients (68.3%), the pleural fluid culture was positive. In 17 patients (27%), it was associated with a bronchopleural fistula. From the 63 patients, 16 (25.4%) received a single surgical treatment (25.4%), while 47 (74.6%) required more than one treatment. In 39 cases (61.9%), the complicated pleural cavity was resolved, whereas in 24 (38.1%) patients it wasn't.

Conclusions: Despite it being a rare pathology, it is still present today, mainly as a post-surgical or infectious complication. To date, the treatments described haven't exhibited high efficacy.

Keywords: Complicated residual pleural cavities; post-surgical; infectious; bronchopleural fistula; drainage and obliteration.

Introducción:

Las cavidades pleurales residuales se definen como espacios pleurales causados por un fallo en la reexpansión pulmonar, generalmente tras una resección o una infección pulmonar. En la mayoría de los casos, estas cavidades son asintomáticas y se resuelven espontáneamente gracias a ciertos mecanismos fisiológicos (la elevación diafragmática, la disminución de los espacios intercostales, la hiperinsuflación del pulmón remanente o el desplazamiento mediastínico) o con tratamientos como el drenaje torácico, fibrinolíticos o la decorticación quirúrgica. Sin embargo, en ocasiones pueden complicarse cronicándose, volviéndose sintomáticas y no siendo subsidiarias de los tratamientos previamente citados^{1,2} (Figura 1). El tratamiento de esta patología se basa principalmente en dos pilares: en primer lugar, el drenaje de la cavidad pleural para resolver la causa aguda y, posteriormente, la obliteración de la misma, con el fin de evitar posibles recidivas.

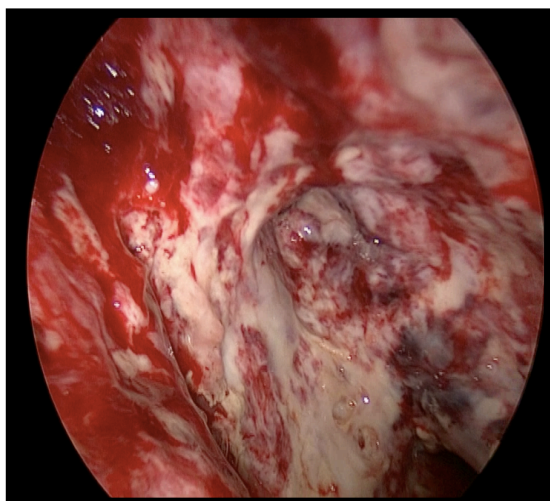


Figura 1. Cavidad pleural residual complicada por empiema crónico

El objetivo del presente trabajo es conocer la incidencia en nuestro servicio y destacar las principales características de los pacientes con cavidades pleurales residuales complicadas tratados desde noviembre del 2004 hasta mayo del 2015.

Material y métodos:

Se realizó un estudio descriptivo retrospectivo de los pacientes con cavidad pleural residual complicada (CPRC) tratados desde noviembre del 2004 hasta mayo del 2015. Se incluyeron los pacientes con una CPRC de origen post-quirúrgico (tras una resección pulmonar mayor o menor) y de origen infeccioso (empiemas paraneumónicos, tuberculosos, postraumáticos, etc.), con y sin fistula broncopleurales asociada. Se han excluido los pacientes con cavidades pleurales residuales secundarias a derrames pleurales malignos (por carcinomatosis

pleural) y los pacientes con cavidades pleurales residuales asintomáticas o que se han resuelto con un drenaje pleural, fibrinolíticos o una decorticación pleural.

Resultados:

De estos 63 pacientes, 57 (90,5%) eran hombres y 6 (9,5%) mujeres, con un predominio del hemitórax izquierdo (n=34; 54%).

Entre las etiologías que causaron la cavidad pleural residual se encontraban la infecciosa, la post-quirúrgica y las agrupadas en el grupo de misceláneas (Figura 2). La patología infecciosa fue la más frecuente (n=35; 55,6%). Entre los 9 pacientes incluidos en el grupo de miscelánea se describieron: una granulomatosis de Wegener, dos pacientes con cáncer de pulmón estadio IV, cuatro pacientes con cáncer de pulmón avanzado irresecables que presentaron un empiema postoperatorio tras realizar una pleurodesis y otros dos casos tras una biopsia pulmonar.

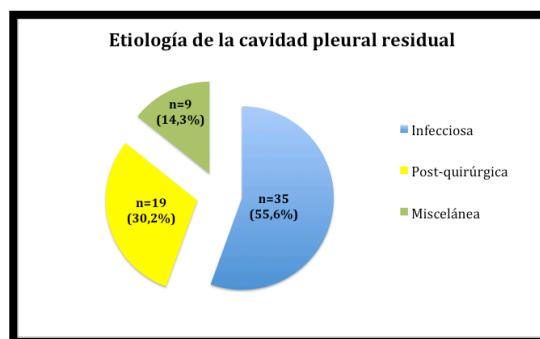


Figura 2. Etiologías de las cavidades pleurales residuales complicadas descritas en la muestra

En el grupo de post-quirúrgicas, la neumonectomía fue el tipo de resección más frecuente (n=8; 42,1%) (Figura 3). La media de días desde la intervención quirúrgica hasta el diagnóstico de la CPRC fue de 190,7 días y la mediana de 11,5 días (con rango de 4 días a 8,9 años).

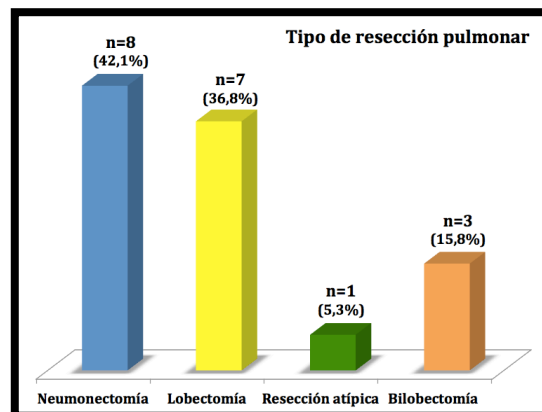


Figura 3. Tipo de resección pulmonar realizada en los pacientes con cavidad pleural residual complicada post-resección

En 43 pacientes (68,3%) el cultivo del líquido pleural fue positivo, en 13 casos (20,6%) negativo y en 7 (11,1%) el resultado fue desconocido por no haberse recopilado en su informe. De los 43 pacientes en los que se confirmó un cultivo positivo del líquido pleural, en 16 casos (25,4%) se aisló más de un microorganismo, como muestra la figura 4. Los microorganismos más frecuentes fueron los bacilos gramnegativos y los cocos grampositivos (en concreto el *Staphylococcus aureus*).

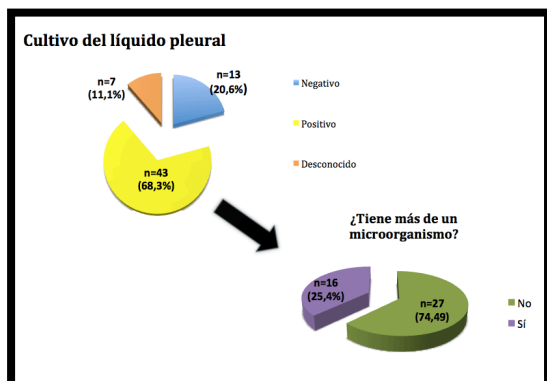


Figura 4. Pacientes con cultivo pleural positivo, negativo y de resultado desconocido y aquellos con cultivo positivo y más de un microorganismo

En 17 pacientes (27%), la cavidad pleural residual complicada se asoció a una fistula broncopleural.

A todos los pacientes de la muestra se les colocó un drenaje torácico como primer tratamiento. En 13 pacientes (8,33%) se intentó realizar una decorticación quirúrgica que no pudo llevarse a cabo y en 23 casos (14,7%) se instilaron fibrinolíticos (uroquinasa) durante el tratamiento de la cavidad pleural residual complicada. De los 63 pacientes, 16 (25,4%) recibieron un único tratamiento (25,4%), mientras que 47 (74,6%), precisaron tratamientos secuenciales (más de un tratamiento). De los 16 pacientes en los que se llevó a cabo un único procedimiento quirúrgico, en 14 (87,5%), se colocó un drenaje permanente tipo *Pezzer* y en 2 pacientes se realizó una ventana torácica. En la tabla 1 se muestran el número de veces que se empleó cada uno de los procedimientos quirúrgicos tanto para drenaje como para la obliteración de la cavidad pleural residual.

	Tratamientos	Veces en que se empleó (n (%))
Drenaje	<i>Pezzer</i>	54 (34,61%)
	Ventana torácica*	12 (7,69%)
Obliteración	Mioplastia	6 (3,85%)
	Omentoplastia	7 (4,48%)
	Toracoplastia	4 (2,56%)

*En un paciente se combinó la ventana torácica con un sistema VAC

Tabla 1. Frecuencia y porcentaje de los tratamientos empleados para drenaje y obliteración de las cavidades pleurales residuales en el Servicio de Cirugía Torácica

En 39 casos (61,9%) la cavidad pleural complicada se resolvió, mientras que no lo hizo en 24 (38,1%) pacientes. De estos 24 últimos pacientes, 20 fallecieron (83,3%) y en 4 aún persiste la cavidad pleural residual, siendo 2 de ellos portadores de un *Pezzer*. Entre los pacientes fallecidos, la mortalidad fue secundaria a la

cavidad pleural residual complicada en 7 casos, mientras que en 9 pacientes las causas fueron otras y en 4 pacientes desconocidas (Tabla 1).

Discusión:

En nuestra experiencia, en los últimos 11 años, hemos tratado a 63 pacientes, es decir, aproximadamente 6 pacientes por año se han visto afectados por esta complicación. Por tanto, a pesar de los avances en las últimas décadas tanto en la antibioterapia como en las técnicas quirúrgicas, se trata de una patología poco frecuente pero que continúa estando presente. Del total de pacientes intervenidos en este periodo, el 16,3% de cirugías fueron secundarias a esta patología. En el trabajo que presentamos, coincidiendo con lo descrito en la literatura^{3,4}, el sexo masculino presentó mayor predisposición a desarrollar cavidades pleurales residuales complicadas (n=57, 90,5%).

Entre las posibles etiologías destacan la causa infecciosa o post-quirúrgica. En nuestra serie, la etiología más frecuente fue infecciosa, en 35 casos (55,6%) y en 19 (30,2%) post-quirúrgica. Sin embargo, en la bibliografía^{5,6}, las series publicadas presentan con mayor frecuencia pacientes con una cavidad pleural residual tras una resección pulmonar. Probablemente esto sea debido a que existen pocas series que registren los datos absolutos de los empiemas infecciosos que dan origen a esta complicación, sin embargo, los empiemas postoperatorios como complicación postquirúrgica poseen mayor interés entre la comunidad científica.

En los casos de un CPRC tras una infección el origen suele ser un empiema con mala evolución o que no se ha sido tratado de forma adecuada y que se cronifica. En las formas más tardías de estos empiemas la decorticación no puede realizarse eficazmente por haberse perdido el plano de clivaje entre la corteza y la pleura visceral y, por consiguiente, no se logra restablecer la reexpansión pulmonar. El engrosamiento de ambas pleuras desarrolla un fibrotórax y un pulmón atrapado, que conlleva una afectación importante de la función pulmonar y da origen a una cavidad pleural residual persistente^{7,8}.

Tanto en la literatura como en nuestra serie, al hablar de etiología post-quirúrgica se hace referencia a una resección pulmonar, siendo la neumonectomía la que con mayor frecuencia daba origen a una cavidad pleural residual complicada. En concreto, en nuestra serie, hasta un 42,1% de los casos fueron secundarios a una neumonectomía. Tras resecar el parénquima pulmonar, el espacio muerto creado es ocupado mediante el desplazamiento mediastínico, la elevación del hemidiafragma ipsilateral, la hiperinsuflación pulmonar ipsilateral (si no se trata de una neumonectomía) y el estrechamiento de los espacios intercostales. Sin embargo, hasta en un 20% de las resecciones se observa un espacio pleural residual que no desaparece por diversos factores: fallo de estos mecanismos fisiológicos compensatorios, una gran resección o presencia de enfermedades pulmonares

que provocan una menor distensibilidad del pulmón residual. La mayoría de las cavidades se rellenan de líquido pleural estéril y se pueden resolver progresivamente o cronificarse, sin provocar sintomatología⁹. Por ejemplo, *Misthos et al*¹⁰ observaron una incidencia de cámara pleural postoperatoria del 9,5% de los casos. En ocasiones, estas cavidades pleurales residuales pueden volverse sintomáticas complicándose con infecciones o fistulas.

En los pacientes en los que la etiología de la CPRC fue post-quirúrgica, el tiempo entre la fecha de la resección y la aparición de esta patología en nuestra serie oscilaba entre los 4 días y aproximadamente 8,99 años, con una mediana de 11,5 días. En la literatura, este dato también varía notablemente entre las distintas series. En un artículo de *Stefani et al*¹¹, el tiempo entre la resección y la aparición de la cavidad pleural residual oscilaba entre 6 días y 56 meses, con una mediana de 13 días. Y en el artículo de *Regnard et al*¹² variaba desde los 5 días a los 45 años.

En lo que respecta a la fistula broncopleural, este trabajo presenta una baja asociación con la misma (n=17, 27%), en comparación con otras series descritas. Probablemente, esto es debido a que la etiología más prevalente de una CPRC en nuestro estudio fue la infecciosa y no la post-resección, que es la que se relaciona más frecuentemente con esta complicación^{13,14}.

Las fistulas pueden ser primarias, en cuyo caso el origen suele ser un empiema, o secundarias a un procedimiento quirúrgico como una neumonectomía^{13,14}. Por tanto, las fistulas broncopleurales pueden ser la causa o la consecuencia de una CPRC¹⁵. Según la literatura, la infección de la cavidad pleural tras la resección de todo el pulmón tiene una incidencia del 2-16% y hasta en el 80% de los casos suele ser secundaria a una alteración en el proceso de cicatrización del muñón bronquial que provoca una fistula broncopleural¹⁵.

Los tratamientos disponibles para el abordaje de estas cavidades son múltiples, muy variados y no existen protocolos de actuación establecidos. Son tratamientos individualizados y la elección entre las distintas opciones depende, por un lado, de las preferencias y experiencia del cirujano, el tipo de resección realizada previamente y la asociación con una fistula broncopleural y, por otro, del estado general del paciente¹⁶. Este último factor es determinante sobre todo por la agresividad y complejidad de algunas de las técnicas empleadas.

La mayoría de los autores coinciden en que el tratamiento de esta patología se basa en dos pilares: en primer lugar, esterilización de la cavidad, abordando el proceso agudo y, en un segundo tiempo, obliteración del espacio pleural, procurando evitar posibles recidivas. Entre las opciones terapéuticas en nuestra experiencia destacamos, principalmente, como métodos de drenaje, la ventana torácica y la sonda de *Pezzer*, que empleamos normalmente como drenaje permanente. Este último se reserva para pacientes que no son subsidiarios de un tratamiento más agresivo, bien por su patología de base

o comorbilidades asociadas o bien por el estado general en el que se encuentran. En ocasiones, también se emplea durante un tiempo prolongado hasta que el paciente mejora su condición física. En nuestro estudio, en 54 ocasiones se empleó este tipo de drenaje, sin indicarse si se trató de un tratamiento definitivo o de uno de los pasos dentro de los sucesivos tratamientos empleados. En un paciente se utilizó el sistema de vacío ("VAC") como complemento de la ventana torácica, puesto que, según la literatura, el mecanismo de acción incluye la reducción de edema, mejora del flujo sanguíneo y el aumento del aclaramiento de bacterias; de esta forma, se gestiona mejor el espacio pleural infectado y se acelera la formación de tejido de granulación. Además, la terapia de succión puede favorecer la reexpansión pulmonar. Este es uno de los pocos tratamientos innovadores para esta patología en los últimos 20 años, ya que el resto fueron descritos hace más de medio siglo con escasas variantes hasta la actualidad^{17,18}.

Entre los procedimientos para la obliteración del espacio pleural en nuestro servicio se han empleado la transposición de plastias musculares (mioplastias) y/o epiplón y las toracoplastias, que están descritos como los tratamientos más habituales en la bibliografía^{19,20}. En un paciente combinamos la limpieza/desbridamiento quirúrgico por medio de retorcotomías seriadas, con el *packing* y posteriormente la omentoplastia. *Schneiter et al*²¹ lo realizaron combinando con el *packing* por medio de compresas empapadas en povidona yodada, pero finalizaron el tratamiento rellenando la cavidad con antibióticos (método de *Clagget*).

En nuestra serie, los datos encontrados apoyan el hecho de que con los tratamientos descritos hasta a la fecha, a pesar de que individualmente son poco efectivos, se consigue la curación combinando secuencialmente sus indicaciones de forma individualizada (en el 61,9% de nuestros casos se resolvió la cavidad pleural residual). Depende de la etiología, tamaño de la cavidad, asociación a fistulas, estado general del paciente, etc.; para elegir entre las distintas opciones terapéuticas. No hay un tratamiento que sea de elección para todas las cavidades pleurales crónicas complicadas, sino que deben individualizarse.

En resumen, destacamos la persistencia, aunque con baja frecuencia, de esta patología en nuestro medio. Sus complicaciones suelen asociarse a deterioro de la calidad de vida de los pacientes y a cierta mortalidad, requiriendo frecuentemente múltiples cirugías agresivas y prolongados tratamientos con pronóstico incierto.

Bibliografía:

1. Huggins J, Doelken P, Sahn S. The unexpandable lung. *F1000 Med Rep*. 2010;77.
2. Doelken P, Doelken PSS, Sahn S. Trapped lung. *Sem Respir Crit Care Med*. 2001;(6):631-6.
3. Santolaya Cohen R. Empiema pleural. In: Fernández Fau L, Freixinet Gilart J, editors. Tratado de

- Cirugía Torácica. Primera ed. Madrid: Editores Médicos SA; 2010. p. 1171–84.
4. Botianu P, Dobrica A, Butiurca A, Botianu A. Complex space-filling procedures for intrathoracic infections - personal experience with 76 consecutive cases. 2010;(2):478–81.
 5. Massera F, Robustellini M, Della Pona C, Rossi G, Rizzi A, Rocco G. Open window thoracostomy for pleural empyema complicating partial lung resection. *Ann Thorac Surg.* 2008;(3):869–73.
 6. Krassas A, Grima R, Bagan P, Badia A, Arame A, Barthes Fle P, et al. Current indications and results for thoracoplasty and intrathoracic muscle transposition. *Eur J Cardiothorac Surg.* 2010;(5):1215–20.
 7. Light R, Girard W, Jenkinson S, George R. Parapneumonic effusions. *Am J Med.* 1980;507–11.
 8. Birdas T, Keenan R. Fibrotórax y decorticación. In: Sugarbaker D, editor. *Cirugía del Tórax*. Primera ed. Buenos Aires: Editorial Médica Panamericana; 2011.
 9. Haitcock B, Feins R. Complications of pulmonary resection. En: Shields T, Locicero J, Reed C, Feins R, editores. *General thoracic surgery*. 7th ed. Philadelphia: Lippincott Williams & Wilkins; 2009. p. 551-9.
 10. Misthos P, Kokotsakis J, Konstantinou M, Skottis I, Lioulias A. Postoperative residual pleural spaces: characteristics and natural history. *Asian Cardiovasc Thorac Ann.* 2007;15:54-8.
 11. Stefani A, Jouni R, Alifano M, Bobbio A, Strano S, Magdeleinat P, et al. Thoracoplasty in the Current Practice of Thoracic Surgery: A Single-Institution 10-Year Experience. *Ann Thorac Surg Thoracoplasty.* 2011;263–9.
 12. Regnard J, Alifano M, Puyo P, Fares E, Magdeleinat P, Lévassieur P. Open window thoracostomy followed by intrathoracic flap transposition in the treatment of empyema complicating pulmonary resection. *J Thorac Cardiovasc Surg.* 2000;270–5.
 13. Weissberg D, Weissberg D. Late Complications of Collapse Therapy for Pulmonary Tuberculosis. *Chest.* 2001;(23):847–51.
 14. Moran J. Surgical management of pleural space infections. *Sem Respir Infect.* 1988;383–94.
 15. Moreno Casado P, Álvarez Kindelán A, Baamonde Laborda C, Carrasco Fuentes G, Guamán Arcos H, Arango Tomás E, et al. Empiema pleural agudo y crónico. In: Guijarro Jorge R, Deu Martín M, Álvarez Kindelán A, editors. *Patología pleural*. Primera ed. Madrid: Editorial Médica Panamericana; 2013. p. 193–208.
 16. Simón Adiego C, Amor Alonsob S, Cladellas Gutiérrez E, Pastor Martínez E. Complicaciones quirúrgicas de la resección pulmonar. *Arch Bronconeumol.* 2011;47(Supl 8):26-31.
 17. Aru G, Jew N, Tribble C, Merrill H. Intrathoracic vacuum-assisted management of persistent and infected pleural spaces. *Ann Thorac Surg.* 2010;266–70.
 18. Al-Mufarrej F, Margolis M, Tempesta B, Strother E, Gharagozloo F. Outpatient management of post-pneumonectomy and post-lobectomy empyema using the vacuum-assisted closure system. *Surg Today.* 2010;711–8.