

CASO CLÍNICO

REV MED UNIV NAVARRA/VOL 48, Nº 3, 2004, 39-41

Herniación discal múltiple tras manipulación quiropráctica cervical

F. Tomé, A. Barriga, L. Espejo*Servicio de Cirugía Ortopédica y Traumatología. Hospital "Virgen de la Salud". Complejo Hospitalario de Toledo*

Correspondencia:

Andrés Barriga Martín

Lisboa 10, 1º A

45005 Toledo

(andresbarriga@telefonica.net)

Resumen

Se presenta un caso de herniación cervical múltiple en un paciente previamente sano tras una manipulación cervical quiropráctica. Se realiza una revisión de la literatura sobre las complicaciones surgidas tras manipulaciones vertebrales. Se pretende llamar la atención sobre los peligros de estas técnicas de manipulación raquídea, ampliamente extendidas, en muchas ocasiones realizadas por personal sin titulación sanitaria con un insuficiente estudio médico previo sobre la causa del dolor del paciente.

Palabras clave: Quiropráctico. Manipulación. Hernia discal. Cervical

Summary

We present a case of multiple cervical spine disc herniation in a previously healthy patient following chiropractic manipulation. The aim of this paper is to review the medical literature about the complications following spinal manipulation to emphasize the potential risks of this widely extended therapeutic procedure, performed in many cases by non-qualified personnel without medical training.

Key words: Chiropractic. Manipulation. Disc herniation. Cervical

Introducción

La práctica de manipulaciones raquídeas está ampliamente extendida en nuestro país. En manos expertas constituyen un método de eficacia probada en el tratamiento de los síntomas asociados a patología del raquis con unas limitaciones claramente establecidas.

El problema aparece cuando, en muchas ocasiones, estas manipulaciones son realizadas en pacientes sin estudio médico previo por personal sin cualificación académica sanitaria y con la falsa creencia de la inocuidad del método.

Se presenta el caso de un paciente previamente sano atendido en nuestro Servicio de Urgencias por una cervicobraquialgia que comprometía a varias raíces cervicales, de aparición brusca tras una manipulación cervical.

Se realiza una revisión de la literatura sobre las complicaciones surgidas tras manipulaciones vertebrales.

Caso clínico

Paciente varón de 40 años, abogado, sin antecedentes médicos o quirúrgicos previos de interés. Acude al Servicio de Urgencias refiriendo un cuadro de dolor cervical intenso irradiado por el brazo derecho, pérdida de fuerza global y parestesias en toda la mano, de cuatro horas de evolución. Como antece-

dente desencadenante refiere una manipulación cervical llevada a cabo unas horas antes, que solicitó por un primer episodio de dolor cervical no irradiado de 24 horas de evolución.

El paciente presenta dolor muy intenso y continuo, sin territorio radicular determinado y que irradia de la columna cervical a la mano derecha incluyendo todos los dedos. A la exploración física se observa una leve disminución global en la fuerza del brazo izquierdo (4/5), en relación con el derecho (5/5) que el paciente refiere de nueva aparición. Sensibilidad conservada aunque presenta parestesias en toda la mano derecha con incapacidad para distinguir territorio radicular. Hiporreflexia tricípital bilateral: izquierdo 1/4 y derecho 2/4, presentando fasciculaciones espontáneas en tríceps derecho.

Tras el estudio clínico y radiológico el paciente ingresa por posible herniación discal cervical aguda con alteraciones motoras y sensitivas para tratamiento sintomático, estudio y posible intervención quirúrgica en función de la evolución del cuadro.

Durante el ingreso se instaura tratamiento antiinflamatorio esteroideo intravenoso apreciándose mejoría clínica progresiva con desaparición del dolor y mejoría de la fuerza.

Se realiza RM cervical donde se observan tres hernias discales: C4-C5 dorsomedial, C5-C6 dorsomedial con componente de lateralización derecha y C6-C7 más voluminosa con leve compromiso del canal, lateralización derecha y compromiso del agujero de conjunción (Figuras 1 y 2).

Se realiza diagnóstico clínico de radiculopatía por herniación discal múltiple C4-C5, C5-C6 y C6-C7 debida a manipulación cervical.

Tras la mejoría de los síntomas, el paciente es dado de alta hospitalaria para seguimiento en consultas externas y valorar indicación y tratamiento quirúrgico de acuerdo a la evolución.

En la primera revisión a los 20 días se observa atrofia intensa del deltoides (C5) tríceps (C7) y musculatura intrínseca de la mano derecha (C8). El dolor prácticamente ha desaparecido y persisten las parestesias sólo en el pulgar (C6). Llama la atención la presencia de sintomatología en raíz C8 donde aparentemente no había afectación radicular pudiendo explicarse por un compromiso medular en los niveles superiores.

El paciente inicia un programa de fortalecimiento muscular cervical y de extremidades superiores, inicialmente en el Servicio de Rehabilitación durante tres semanas y posteriormente domiciliario hasta el alta clínica, con excelente cumplimiento. Reinicia su actividad laboral como abogado al mes del episodio inicial, aunque persistían algunos síntomas que no interferían con su trabajo.

En las visitas sucesivas se aprecia una recuperación total de la musculatura atrofiada y la desaparición de las parestesias. Se trata de un paciente muy motivado y comprometido con su recuperación. Es dado de alta clínica a los 8 meses del incidente con recuperación completa.

Discusión

En los últimos 20 años se ha producido un aumento en las consultas médicas por dolor cervical aislado o cervicobraquialgia. De forma paralela también han aumentado las consultas a fisioterapeutas, quiroprácticos y osteópatas¹ de pacientes demandando alivio inmediato de su dolor cervical mediante una manipulación con la falsa convicción de ser una maniobra exenta de riesgos y complicaciones².

La manipulación cervical consiste en rápidos y vigorosos movimientos (también pueden hacerse suavemente y sin brusquedad) de flexo-extensión y rotación que exceden los límites fisiológicos de las articulaciones. Estos movimientos provocan estiramientos transitorios en las cápsulas articulares, deslizamientos entre vértebras y una disminución momentánea del diámetro antero-posterior del canal medular³ para, en teoría, reposicionar las vértebras, médula y raíces para así aumentar la movilidad cervical y disminuir el dolor⁴.

La literatura médica refleja la existencia de diversas complicaciones tras manipulación cervical, en forma de casos clínicos en su mayoría.

Los estudios más amplios realizados muestran una gran heterogeneidad acerca de la incidencia de complicaciones. Así, se describen unas tasas que van desde la existencia de complicaciones leves o moderadas en 1 de cada 2 pacientes sometidos a manipulación⁵ hasta una incidencia de 1 cada 40.000 según otros autores⁶. La incidencia de complicaciones severas se ha estimado en 1 cada 400.000⁶.

No existe tampoco consenso en el pronóstico, hablándose de desaparición de síntomas en las primeras 24h. para la mayoría de los pacientes o de persistencia de los síntomas tras más de tres meses para más del 50% de las complicaciones².

Figura 1. Corte sagital de RM cervical donde se puede apreciar la presencia de tres hernias discales en los niveles C4-C5, C5-C6 y C6-C7. El paciente no tenía síntomas previos ni, por lo tanto, estudios de imagen. Aunque tiene 40 años y los hallazgos podrían aparecer en sujetos asintomáticos, debemos suponer que tienen relación con los síntomas y la manipulación cervical

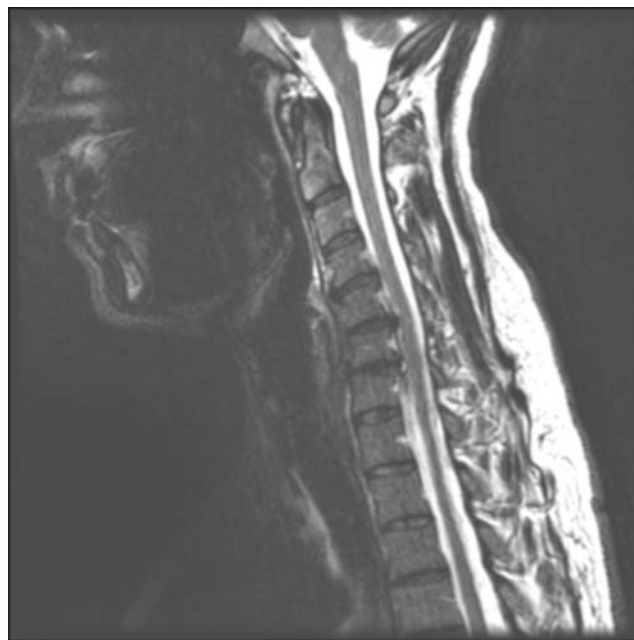
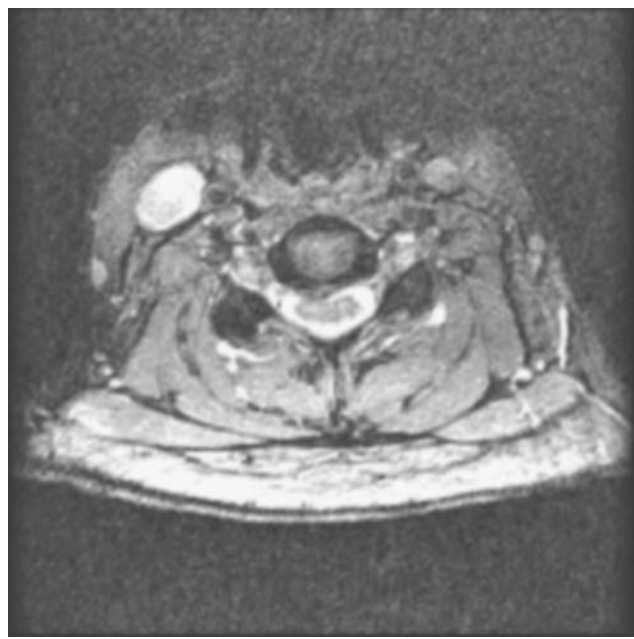


Figura 2. Corte axial de RM a nivel C6-C7 donde se aprecia la presencia de una hernia discal con compromiso del canal y lateralización derecha



Esta heterogeneidad posiblemente pueda explicarse porque las publicaciones están basadas en estudios retrospectivos

y de estimación debido al elevado número de manipulaciones no declaradas y de complicaciones no publicadas⁷.

Accidentes cerebrovasculares, radiculopatías y mielopatías son las complicaciones más frecuentes tras una manipulación cervical⁶, pero también están descritas en la literatura disecciones de arteria carótida interna⁸, de arteria vertebral⁹, luxaciones y fracturas vertebrales¹⁰, roturas de esófago y parálisis diafragmática¹¹, en pacientes previamente sanos, sin factores de riesgo y con una edad generalmente entre los 30 y 45 años².

La ausencia de estudio clínico y/o de imagen previos a la manipulación en muchos casos y la no existencia de marcadores de riesgo¹² hace difícil su predicción. Las consecuencias en ocasiones son dramáticas.

Los pacientes deberían ser estudiados e informados de los peligros potenciales derivados de una manipulación cervical de antemano¹³. Sin embargo, la no existencia de datos acerca de la incidencia de las complicaciones de forma pormenorizada¹² dificulta la identificación de los pacientes de riesgo y podría crear falsas alarmas en lugar de servir de método de información eficaz⁷.

En conclusión, las manipulaciones de la columna cervical no son una maniobra terapéutica exenta de riesgos ni complicaciones.

Constituyen, en los casos indicados, un método eficaz en el tratamiento de las algias raquídeas por desarreglos menores, artrosis u otras causas. Las manipulaciones deben efectuarse por personal sanitario cualificado y tras estudio e indicación médica de la misma, siendo necesario informar a los pacientes sobre los potenciales riesgos del procedimiento.

Bibliografía

1. Assendelft WJ, Boutel LM, Knipschild PG. Complications of spinal manipulation: a comprehensive review of the literature. *Journal of Family Practice* 1996;42:475-80.
2. Lee KP, Carlini WG, McCormic GF, Albers GW. Neurologic complications following chiropractic manipulation: a survey of California neurologists. *Neurology* 1995;45:1213-5.
3. Padua L, Padua R, Lo Monaco M, Tonali PA. Radiculomedullary complications of cervical spinal manipulation. *Spinal Cord* 1996;34:488-92.
4. Segen C. *Dictionary of Alternative Medicine*. Stamford: Appleton and Lange, 1998.
5. Senstad O, Leboeuf-Y de C, Borchgrevink C. Frequency and characteristics of the side effects of spinal manipulative therapy. *Spine* 1997;22:435-41.
6. Dvorak J. How dangerous is manipulation of the cervical spine? Case Report and results of a survey. *Manual Med* 1985;2:1-4.
7. Stevinson C, Ernst E. Risks associated with spinal manipulation. *Am J Med* 2002;112:566-71.
8. Hillier CEM, Gross MLP. Sudden onset vomiting and vertigo following chiropractic neck manipulation. *J Postgrad Med* 1988;74:567-8.
9. Peters M, Bohl J, Thömke F, Kallen K-J, Mahlazahn K, Wandel E. Dissection of the internal carotid artery after chiropractic manipulation of the neck. *Neurology* 1995;45:2284-6.
10. Hurwitz E, Aker P, Adams A. Manipulation and mobilization of the cervical spine: a systematic review of the literature. *Spine* 1996;21:1746-59.
11. Patijn J. Complications in manual medicine: a review of the literature. *J Manual Med* 1991;6:89-92.
12. Ernst E. Life-threatening complications of spinal manipulation. *Stroke* 2001;32:809-10.
13. Ernst C, Cohen MH. Informed consent in complementary and alternative medicine. *Arch Intern Med* 2001;161:2288-92.