

## Quiste del cuarto arco branquial en la membrana tirohioidea: un difícil diagnóstico diferencial con el laringocele mixto

J.J. Noguera<sup>1</sup>, S. Fernández<sup>2</sup>, A. Panizo<sup>3</sup>, A. Villanueva<sup>1</sup>

<sup>1</sup>Servicio de Radiología

<sup>2</sup>Departamento de Otorrinolaringología

<sup>3</sup>Departamento de Anatomía Patológica

*Clinica Universitaria. Facultad de Medicina. Universidad de Navarra*

### Correspondencia:

José Juan Noguera Tajadura

Servicio de Radiodiagnóstico. Clínica Universitaria

Avenida Pio XII, 38. 31008 - Pamplona

Tel.: 948 25 54 00 - Fax: 948 29 65 00

[jnoguera@unav.es](mailto:jnoguera@unav.es)

### Resumen

Se presenta el caso de una paciente de 62 años con una masa laterocervical derecha y en el repliegue aritenopiglótico que provocaba disfonía. En el estudio de tomografía computarizada (TC) se detectó una lesión quística unilocular de contenido homogéneo y bordes bien definidos. Atravesaba la membrana tirohioidea, por lo que se sospechó que correspondía a un laringocele mixto. Tras la cirugía, al no demostrarse la comunicación con el ventrículo laríngeo, se dio el diagnóstico final de quiste branquial. Se discute la etiopatogenia, las manifestaciones clínicas, radiológicas e histológicas para abordar el diagnóstico diferencial entre el laringocele mixto y los quistes derivados de las hendiduras branquiales, principalmente de la segunda y de la cuarta. Los hallazgos radiológicos e histológicos de estas dos entidades pueden ser superponibles en algunos casos, por lo que sólo el hallazgo o la ausencia de comunicación de la lesión con el ventrículo laríngeo despeja la duda diagnóstica.

**Palabras clave:** Laringocele mixto, quiste branquial, hendidura bran-

### Summary

We present a case of a 62-year-old female patient with a right laterocervical mass and an enlarged arytenopiglottic fold, that caused voice disturbances. Computed tomography of the neck depicted an unilocular and homogeneous well-defined cyst located in the right parapharyngeal space that extended through the thyrohyoid membrane. It was initially diagnosed of mixed laryngocele. During surgical resection, no connexion between the lesion and laryngeal ventricle was detected, so the final diagnosis was branchial cyst. We discuss the pathogenicity and clinical, radiological and histological findings that facilitate differential diagnosis between mixed laryngocele and branchial cysts, mainly those derived from the second and fourth clefts. The radiological and histological findings in both lesions may be similar, so only the communication with the larynx, or its absence, can solve diagnostic doubts. course.

**Key words:** Mixed laryngocele, branchial cyst, branchial cleft, parapharyngeal space, thyrohyoid membrane

### Caso clínico

Presentamos el caso de una paciente de 62 años, entre cuyos antecedentes personales destacaban la obesidad (índice de masa corporal: 34,5 kg/m<sup>2</sup>), la fibromialgia y la incontinencia urinaria de esfuerzo.

Refería una historia de disfonía, que se presentaba con relativa frecuencia, exacerbada en situaciones de mayor tensión nerviosa. A la palpación profunda se detectaba una masa laterocervical derecha. La laringoscopia demostró una masa en el repliegue aritenopiglótico derecho (Figura 1), razón por la que se realizó una TC cervical. En este estudio (Figuras 2a, 2b) se demostró una lesión quística unilocular, de bordes finos bien definidos y contenido homogéneo, localizada en los espacios paralaríngeo y submandibular derechos, atravesando la membrana tirohioidea. Debido a su situación, desplazaba

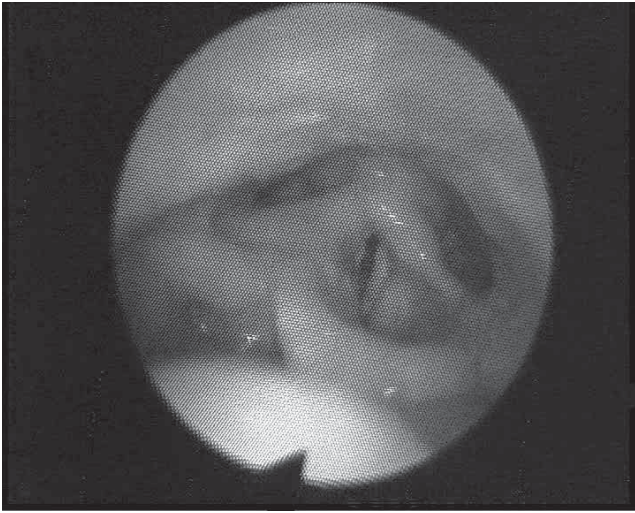
el espacio carotídeo posterolateralmente y la glándula submandibular en sentido anterior. Con estos hallazgos, se dio el diagnóstico de laringocele mixto y se decidió la resección quirúrgica de la lesión.

Bajo anestesia general e intubación orotraqueal se practicó una cervicotomía lateral derecha siguiendo el borde anterior del músculo esternocleidomastoideo. Tras la disección por planos se abordó la musculatura prelaríngea y se localizó el quiste (Figura 3). Se liberó la lesión de la membrana tirohioidea, sin hallarse su comunicación con el ventrículo laríngeo.

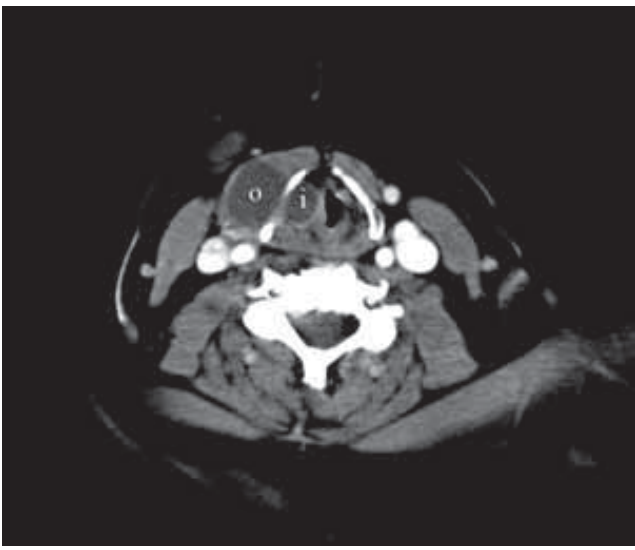
El estudio histológico de la lesión demostró una lesión quística en cuya pared se encontraban glándulas seromucosas con un infiltrado inflamatorio crónico (Figuras 4a, 4b).

La paciente fue dada de alta cinco días después de la intervención. Un mes después la herida quirúrgica presentaba una correcta cicatrización, aunque persistía la disfonía y la sensación

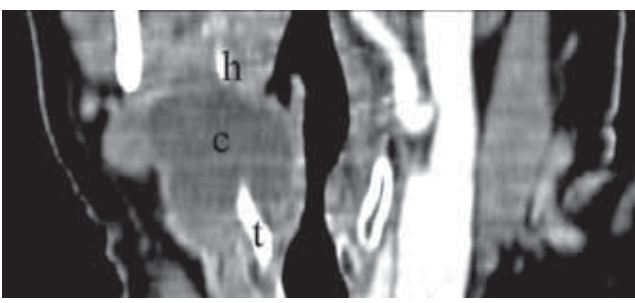
**Figura 1.** Endoscopia faringolaríngea. Se observa el desplazamiento lateral hacia la izquierda de la laringe y el engrosamiento del pliegue aritenopiglótico derecho.



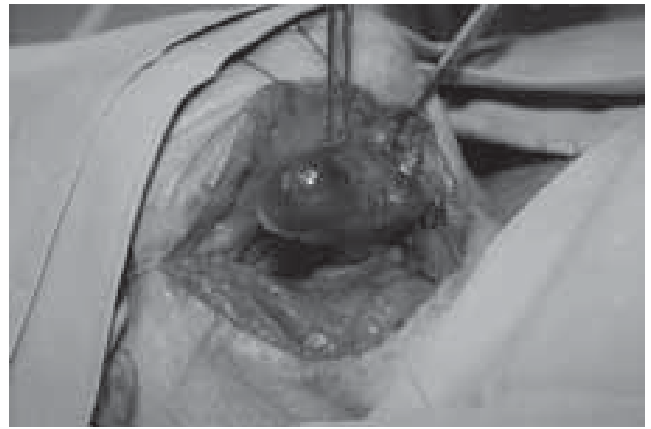
**Figura 2a.** TC. Se muestran las vertientes interna (i) y externa (o) de la lesión quística. Existe también un desplazamiento lateral de la laringe hacia la izquierda.



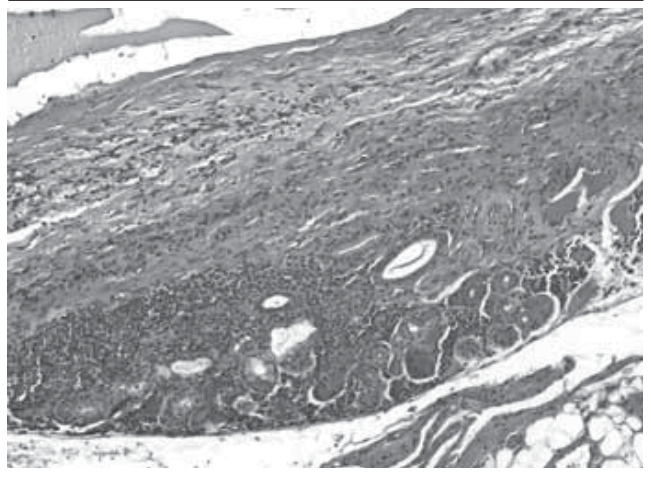
**Figura 2b:** TC coronal oblicuo. El quiste está localizado en la membrana tiroidea; t: cartílago tiroideo; h: cartílago hioideo; c: quiste



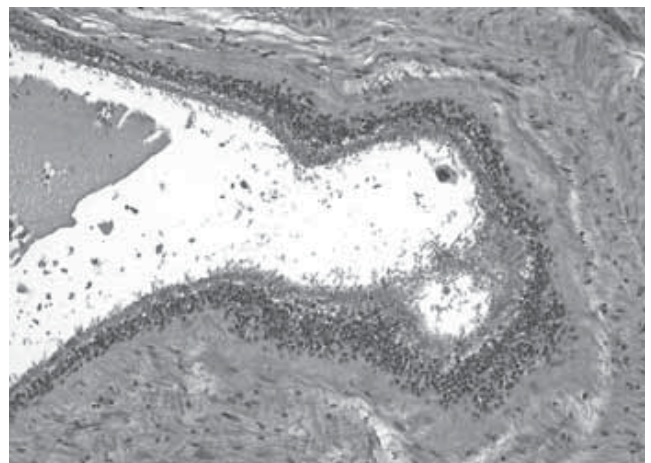
**Figura 3.** Fotografía quirúrgica. Mediante cervicotomía, siguiendo el borde anterior del músculo esternocleidomastoideo, se localizó la lesión quística. Se disecó y se liberó de la membrana tiroidea



**Figura 4a.** Microfotografía. Tinción de hematoxilina - eosina. Pared del quiste. Se detectan glándulas seromucosas y un infiltrado crónico inflamatorio



**Figura 4b.** Microfotografía. Tinción de hematoxilina - eosina. La pared de la lesión quística se tapiza por un epitelio cilado pseudoestratificado respiratorio, con glándulas mucosas. También se observan algunos focos de epitelio estratificado



de cuerpo extraño. La laringe había recuperado su posición y no existían asimetrías en la laringoscopia.

## Discusión

Dados los hallazgos clínicos y radiológicos, se planteó el diagnóstico diferencial de las lesiones quísticas situadas en esta región, que incluye en primer lugar el laringocele, además de los quistes de las hendiduras branquiales. Otras lesiones quísticas, como el quiste del conducto tirogloso, el quiste de retención, el divertículo hipofaríngeo y el absceso, podían descartarse por la localización y por su presentación clínica.

La mayoría de las anomalías de las hendiduras branquiales derivan de la segunda hendidura, que es el origen del 95% de los quistes derivados de estas hendiduras<sup>1</sup>. Existen cuatro tipos de quistes originados de la segunda hendidura. El tipo I de la clasificación de Bailey<sup>2,3,4</sup> incluye los más superficiales, situados entre el platismo y la fascia cervical superficial. El tipo II, el más común, está en contacto con los grandes vasos del cuello. Los quistes tipo III discurren entre las arterias carótidas interna y externa, con una extensión hacia la pared lateral de la faringe, mientras que los tipo IV están situados en el espacio mucoso lateral de la faringe. Se describe que la comunicación de los quistes branquiales con el espacio paralaríngeo se establece a través del músculo constrictor de la faringe<sup>5</sup>.

Por su localización en el espacio submandibular, los quistes de las hendiduras branquiales provocan desplazamientos de diversas estructuras laterocervicales, a saber: la glándula submandibular en sentido anteromedial, el músculo esternocleidomastoideo en sentido posterolateral y el espacio carotídeo hacia medial<sup>2,3</sup>. Estas lesiones se presentan habitualmente como masas fluctuantes indoloras en el borde anteromedial del músculo esternocleidomastoideo, próximos al ángulo mandibular<sup>3</sup>. En ocasiones estos quistes se sobreinfectan y pueden llegar a fistulizar, por lo que pueden manifestarse inicialmente como abscesos parafaríngeos<sup>4</sup>.

Debe incluirse también en el diagnóstico diferencial de esta lesión los quistes derivados de la cuarta hendidura. Estos se sitúan en una trayectoria que se origina en el vértice del seno piriforme, desciende atravesando la membrana tirohioidea, discurre por detrás de la aorta en el lado izquierdo o de la subclavia en el derecho y asciende por delante del correspondiente vaso hasta hacerse anterior a la carótida<sup>2</sup>. En caso de situarse en relación con la membrana tirohioidea, como ocurre en nuestro caso, debe plantearse el diagnóstico diferencial con el laringocele mixto.

Por último, los quistes derivados de las hendiduras primera y tercera no se consideraron en el diagnóstico diferencial dada su localización. Los derivados de la primera hendidura se relacionan con el conducto auditivo externo, el oído medio y la parótida, mientras que los derivados de la tercera asientan en el triángulo cervical posterior<sup>2,3</sup>.

El laringocele se define como una hernia de la mucosa laríngea originada en el ventrículo laríngeo que da lugar a una cavidad de contenido aéreo o líquido, aunque en ocasiones contiene pus y se denomina entonces piolaringocele. Los primeros casos fueron descritos en 1829 por el Barón Dominique-Jean Larrey<sup>6</sup>, cirujano de Napoleón en la campaña de Egipto, quien los observó en los mucicinos que recitaban frecuentemente el Corán

con una alta intensidad de voz, con una hiperpresión glótica, lo que explica la fisiopatología mecánica. En nuestro medio y en nuestros días estos aumentos de presión glótica ocurren con más frecuencia en los músicos de viento metal, sopladores de vidrio o en pacientes con tos crónica. Un segundo factor es la existencia congénita de un pequeño divertículo laríngeo que, al crecer, da lugar al laringocele. Por último, un mecanismo valvular puede justificar que una lesión situada en el borde del ventrículo laríngeo permita la entrada e impida la salida de aire del ventrículo, facilitando así el crecimiento del laringocele. Se describía antiguamente que lesiones inflamatorias, como ulceraciones sifilíticas, actuaban con un mecanismo valvular<sup>6</sup>. Actualmente esta etiología es muy infrecuente y son los tumores los que actúan mediante este mecanismo valvular y se hallan neoplasias hasta en el 18% de los laringoceles<sup>7,8</sup>. Ninguno de los datos descritos se observó en el caso que presentamos.

Según su localización, un laringocele puede ser interno o externo<sup>9,10</sup>. El primero representa una dilatación del ventrículo laríngeo confinado dentro de la membrana tirohioidea. El laringocele externo, situado por fuera de esta membrana, comunica con la laringe a través de un sáculo no distendido. En el laringocele mixto ambos componentes, interno y externo, se encuentran dilatados y en comunicación.

La presentación clínica del laringocele se relaciona con sus porciones interna y/o externa. El laringocele interno puede ocasionar una alteración morfológica en el repliegue aritenopiglótico, cuyas manifestaciones clínicas pueden ser la tos y la disfonía, síntoma este último que presentaba nuestra paciente. Además puede ser causa de obstrucción de la vía aérea superior en la población pediátrica<sup>11</sup>. El componente externo se puede manifestar como una masa laterocervical, como en este caso. La maniobra de Valsalva puede aumentar el tamaño de la cavidad y la presión sobre la masa laterocervical permite en ocasiones escuchar un sonido de gorgoteo, llamado signo de Bryce<sup>8</sup>, o incluso el vaciado de un laringocele mixto o externo hacia el interior de la membrana tirohioidea<sup>12</sup>.

Los datos histológicos de un quiste branquial y de un laringocele pueden superponerse. Ambos se tapizan por un epitelio pseudoestratificado, columnar y ciliado, que en ocasiones muestran focos de epitelio escamoso estratificado y una mezcla de glándulas submucosas serosas y mucosas<sup>3</sup>, por lo que el diagnóstico diferencial entre ambas debe apoyarse en los hallazgos radiológicos y quirúrgicos, como sucedió en el caso que se presenta.

En el caso que nos ocupa se planteó el diagnóstico diferencial entre el quiste branquial y el laringocele. La localización de la lesión y su relación con la membrana tirohioidea sugieren un laringocele mixto. Sin embargo, durante la resección no se identificó la conexión de la lesión con el ventrículo laríngeo ni tampoco remanentes fibrosos entre el quiste y la laringe, por lo que no puede considerarse un laringocele, sino un quiste derivado de la cuarta hendidura branquial.

Como conclusión, debe subrayarse que los datos radiológicos e histológicos no pueden dirimir la diferencia entre quiste y laringocele. Únicamente la demostración de una conexión entre la lesión con el ventrículo laríngeo, o su ausencia, podrá distinguir entre estas dos entidades. De cualquier forma, el tratamiento de la lesión posterior pronóstico para el paciente es el mismo en el caso del laringocele y en el del quiste branquial.



## Bibliografía

1. Liston SL, Siegel LG. Branchial cysts, sinuses, and fistulas. *Ear Nose Throat J* 1979; 58:504-9.
2. Benson MT, Dalen K, Mancuso AA, Kerr HH, Cacciarelli AA, Mafee MF. Congenital anomalies of the branchial apparatus: embryology and pathologic anatomy. *Radiographics* 1992; 12:943-60.
3. Koeller KK, Alamo L, Adair CF, Smirniotopoulos JG. Congenital cystic masses of the neck: radiologic-pathologic correlation. *Radiographics* 1999; 19:121-46.
4. Paczona R, Jori J, Czigner J. Pharyngeal localizations of branchial cysts. *Eur Arch Otorhinolaryngol* 1998; 255:379-81.
5. Papay FA, Kalucis C, Eliachar I, Tucker HM. Nasopharyngeal presentation of second branchial cleft cyst. *Otolaryngol Head Neck Surg* 1994; 110:232-4.
6. Horowitz S. Laryngoceles. *J Laryngol Otol* 1951; 65:724-34.
7. Canalis RF, Maxwell DS, Hemenway WG. Laryngocele: an updated review. *J Otolaryngol*. 1977; 6:191-9.
8. Akbas Y, Unal M, Pata YS. Asymptomatic bilateral mixed-type laryngocele and laryngeal carcinoma. *Eur Arch Otorhinolaryngol* 2004; 261:307-9.
9. Glazer HS, Mauro MA, Aronberg DJ, Lee JK, Johnston DE, Sagel SS. Computed tomography of laryngoceles. *Am J Roentgenol* 1983; 140:549-52.
10. Alvi A, Weissman J, Myssiorek D, Narula S, Myers EN. Computed tomographic and magnetic resonance imaging characteristics of laryngocele and its variants. *Am J Otolaryngol* 1998; 19:251-6.
11. Chu L, Gussack GS, Orr JB, Hood D. Neonatal laryngoceles. A cause for airway obstruction. *Arch Otolaryngol Head Neck Surg* 1994; 120:454-8.
12. Paulino A, Guillen V, Benito I, Sanchez F, Martinez M, Caballero J. Laryngocele mixto: dos casos clínicos. *Orl-Dips* 2003; 30:198-200.



## Tarjeta de Miembro Visa Alumni Platinum

Mucho más que una Tarjeta de Miembro...

- Es una tarjeta de Miembro Alumni
- Es una tarjeta de crédito
- Es una tarjeta de débito
- Es una tarjeta solidaria
- Es una tarjeta de descuentos en gasolina
- Es un seguro de accidentes
- Es un seguro de asistencia en viajes

### Además puedes conseguir...

- Plan de Pensiones Alumni Navarreses
- Banca Personal exclusiva Alumni
- Banca a distancia

### Y como siempre...

- Servicios & Beneficios Alumni

alumni  
navarreses

Pídelo en el 948 425 608, o en [www.unav.es/alumni](http://www.unav.es/alumni)