

# Evaluación de la mama contralateral mediante resonancia magnética en pacientes con diagnóstico reciente de cáncer mamario unilateral

Pina Insausti L, Pons Renedo MJ

Correspondencia:

Departamento de Radiología  
Clínica Universitaria - Universidad de Navarra  
C/ Pío XII, 36  
31008 Pamplona

## Resumen

La resonancia magnética de mama (RMM) se emplea cada vez más en la evaluación preoperatoria del cáncer de mama, ya que ofrece información sobre el tamaño de la lesión maligna, así como sobre multifocalidad o multicentricidad. Además puede ser de utilidad para detectar cánceres de mama contralaterales que pasan desapercibidos con las técnicas de estudio habituales (mamografía y ecografía). En este artículo revisamos 13 series de diferentes autores en las que se ha empleado la RMM en la evaluación de la mama contralateral tras un diagnóstico previo de cáncer de mama. Sobre un total de 2511 pacientes se detectaron mediante RMM 123 cánceres contralaterales, no sospechados por otras técnicas (4,9 %). Por lo tanto, la RMM es útil como técnica complementaria, ya que además de aportar datos sobre el tamaño y extensión del cáncer de mama, puede detectar cánceres contralaterales no sospechados mediante otras técnicas.

**Palabras clave:** Cáncer de mama. Resonancia magnética. Cáncer de mama bilateral

## Introducción

Las pacientes diagnosticadas de un cáncer de mama unilateral tienen un riesgo aumentado de padecer un cáncer en la mama contralateral<sup>1</sup>. La prevalencia del cáncer contralateral sincrónico es de entre un 1 %-3 %, mientras que la del cáncer metacrónico llega a ser de hasta el 15 %<sup>2-5</sup>. Es por lo tanto importante realizar siempre un estudio exhaustivo de la mama contralateral, y no sólo de la recientemente diagnosticada de cáncer mamario.

La técnica de imagen más extendida para la detección del cáncer de mama es la mamografía. La sensibilidad de esta técnica para detectar cáncer mamario es variable, situándose habitualmente en un 75 % - 89 %<sup>6,7</sup>, pero en el caso de las mamas densas puede bajar hasta el 48 %<sup>7</sup>. La ecografía complementaria tras la mamografía puede elevar la sensibilidad hasta el 97 %<sup>7</sup>, por lo que cada vez es más utilizada en la práctica diaria. Sin embargo, es la resonancia magnética la

## Summary

Breast Magnetic Resonance (BMR) imaging is a useful tool in the evaluation of breast cancer before surgical treatment. BMR imaging plays an important role in the evaluation of the extension of the malignant lesions, and the study of multifocality and multicentricity. BMR may have a role in the detection of synchronous contralateral breast cancer that is occult to conventional imaging methods (mammography and ultrasonography). In this study we review 13 series of different authors in which they have used BMR in the evaluation of the contralateral breast in patients with newly diagnosed breast cancer. Two thousand five hundred and eleven patients were evaluated with BMR and 123 contralateral cancers, that were occult to conventional methods, were detected with this technique (4,9 %). Therefore, BMR imaging of the breast is useful as a complementary tool because of its high sensitivity in local staging of a breast cancer and its ability in the detection of synchronous contralateral breast cancer in patients with newly diagnosed breast cancer.

**Key words:** Breast Cancer. Magnetic Resonance. Bilateral Breast Cancer

técnica de imagen con una sensibilidad mayor para la detección del cáncer de mama, próxima al 100 % en el caso de los carcinomas infiltrantes<sup>8</sup> y variable entre el 58 %<sup>9</sup> y 100 %<sup>8</sup> para los intraductales puros. Su especificidad es muy variable, pudiendo oscilar entre un 26 %<sup>10</sup> y un 95 %<sup>11</sup>. En los últimos años la RMM ha cobrado actualidad en el diagnóstico preoperatorio del cáncer de mama. En este artículo revisamos la literatura sobre el papel de la RMM en la detección de cánceres de mama contralaterales en pacientes recientemente diagnosticadas de cáncer de mama unilateral.

## Técnica y fisiopatología

La detección del cáncer de mama mediante RMM se basa en el hecho de que la mayoría de los cánceres captan el agente de contraste que contiene gadolinio y que previamente se ha administrado por vía intravenosa. Esta captación suele ser rápida, obteniéndose el pico máximo de captación en los

primero tres minutos. A menudo se identifica un lavado posterior en el tiempo<sup>12</sup>.

Las bases fisiopatológicas de la captación de contraste en los tumores malignos se sustentan en la neoangiogénesis tumoral: formación de nuevos vasos, con la permeabilidad alterada, que permiten la extravasación del contraste en el espacio intersticial tumoral<sup>13</sup>. Desafortunadamente, se pueden producir captaciones de contraste en el tejido mamario normal bajo estímulo hormonal, lo que puede conllevar resultados falsos positivos. Este efecto indeseable se minimiza realizando la RMM en las semanas 2 y 3 del ciclo ovárico. En caso de tratamiento hormonal sustitutivo, es preferible interrumpirlo entre dos y tres meses previamente a la RMM<sup>14,15</sup>.

La RMM se realiza en equipos de alto campo, habitualmente 1,5 tesla, aunque también hay experiencia en equipos de 1 tesla, 0,5 tesla o incluso en los más recientes de 3 tesla. Necesariamente debe emplearse una antena específica de mama, preferiblemente con cobertura para las dos mamas.

La técnica habitual incluye una secuencia 3D fast low-angle shot (FLASH) en eco de gradiente previa al contraste y posteriormente cinco secuencias FLASH tras el bolus de contraste. Se emplea habitualmente gadolinio-DTPA en dosis de 0,1-0,2 mmol/kg. Estas secuencias FLASH deben tener una duración de unos 60 segundos y un grosor de corte menor de 2,5 mm<sup>12,14,15</sup>. Los equipos generan automáticamente imágenes de sustracción que permiten apreciar adecuadamente las lesiones que captan contraste.

### RMM y cáncer de mama contralateral

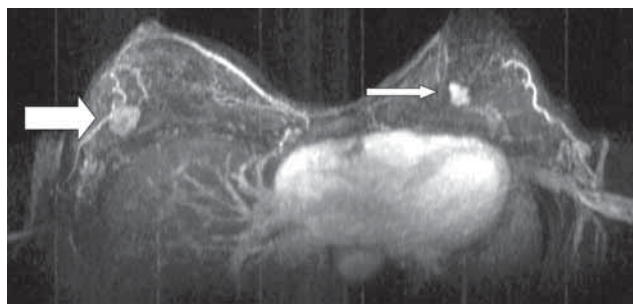
Una de las indicaciones más habituales de la RMM es la evaluación preoperatoria del cáncer de mama. En estos casos, la RMM ofrece información sobre el tamaño tumoral y la presencia de multifocalidad o multicentricidad<sup>16-23</sup>. La detección de estas lesiones supone un cambio en la actitud quirúrgica que suele rondar el 20% de los casos. Además puede mostrar cánceres en la mama contralateral que no habían sido detectados por la exploración física ni por mamografía ni ecografía (Figura 1). En la Tabla 1 se comparan las series de diferentes autores en las que se muestran los cánceres de mama contralaterales detectados mediante RMM.

Pediconi y col.<sup>24</sup> encontraron un total de 28 lesiones sospechosas en la mama contralateral tras RMM sobre 118 casos de cáncer de mama unilateral. Ninguna de esas 28 lesiones fueron detectadas con las técnicas convencionales (mamografía y ecografía). Tras la biopsia, se confirmaron 22 lesiones malignas y seis fibroadenomas. En el seguimiento posterior de las pacientes no se encontraron resultados falsos negativos. Los autores refieren una sensibilidad para la RMM de la mama contralateral de un 100%, con una especificidad del 94%, un valor predictivo positivo del 79% y un valor predictivo negativo del 100%.

En otro trabajo similar, Lehman y col.<sup>25</sup> encuentran 121 casos de lesiones en la mama contralateral, de los que 30 corresponden a lesiones malignas, sobre un total de 969 mujeres, todos ellos con mamografía previa normal. Obtienen unos resultados de sensibilidad del 91%, una especificidad del 88% y un valor predictivo negativo del 99%.

Lieberman y col.<sup>26</sup> revisaron 223 RMM, encontrando lesiones en la mama contralateral en 72 pacientes, de las que en 12 se obtuvo un resultado maligno. En las 12 pacientes los

**Figura 1.** Resonancia magnética de mama, secuencia dinámica FLASH 3D.\* Se aprecian dos realces nodulares, uno en cada mama. El de la mama izquierda (flecha fina) no fue visible inicialmente con las técnicas convencionales.



**Tabla 1.**

Autor	Nº Pacientes	Contralateral
Harms 1993 (16)	29	1 (3,4%)
Rieber 1997 (19)	34	2 (5,8%)
Fischer 1999 (9)	336	15 (4,4%)
Gatzeimeier 1999 (20)	112	3 (2,6%)
Slatnez 2002 (29)	17	4 (23,5%)
Lee 2003 (27)	182	7 (3,8%)
Lieberman 2003 (26)	223	12 (5,3%)
Van Goethem 2004 (21)	65	2 (3%)
Viehweg 2004 (28)	119	11 (9,2%)
Schelfout 2004 (22)	204	4 (1,9%)
Lehman 2005 (32)	103	4 (3,88%)
Pediconi 2007 (24)	118	28 (23,7%)
Lehman 2007 (25)	969	30 (3%)
<b>TOTAL SERIES</b>	<b>2.511</b>	<b>123 (4,9%)</b>

estudios mamográficos fueron normales. En esta serie, el 32% de las pacientes a las que se realizó RMM precisaron de una biopsia en la mama contralateral. De las biopsias realizadas, el 20% correspondió a lesiones malignas, por lo que del total de pacientes se detectó cáncer bilateral en el 5%.

En la serie de Lee y col.<sup>27</sup> sobre un total de 182 pacientes con cáncer de mama unilateral recientemente diagnosticado a las que se realizó RMM, se encontraron con lesiones sospechosas en la mama contralateral en 15 casos (8,2%). De éstos, las biopsias resultaron malignas en 7 pacientes (3,8%).

Tal y como queda reflejado en la Tabla 1, los resultados de las diferentes series varían entre los autores, oscilando entre el 1,9% de Schelfout y col.<sup>22</sup> y el 23,7% de Pediconi y col.<sup>24</sup>. Analizando globalmente todas las series, se observa que sobre 2.511 pacientes la RMM detecta 123 cánceres contralaterales (4,9%).

Como ya se ha comentado, uno de los problemas de la RMM es la existencia de resultados falsos positivos, que hacen disminuir su especificidad. Por lo tanto se hace necesario biopsiar

con técnicas percutáneas las lesiones sospechosas detectadas únicamente mediante RMM. En este sentido, es importante disponer de dispositivos de biopsia específicos para RMM, para evitar tratamientos quirúrgicos innecesarios<sup>23</sup>.

Está discutida la utilidad de la RMM en el caso de las mamas grasas, en las que la sensibilidad de la mamografía es muy alta. En un estudio de Berg y col<sup>10</sup>, destacan el beneficio de la RM es la detección del cáncer de mama en mamas densas, no así en las mamas grasas.

Como conclusión, se puede decir que la RMM es útil para detectar cáncer de mama contralateral en mujeres recientemente diagnosticadas de cáncer unilateral, además de aportar información sobre multifocalidad o multicentricidad. El mayor beneficio se encuentra en mamas densas, en donde la mamografía tiene una menor sensibilidad.

## Bibliografía

- Chen Y, Thompson W, Semenciw R, Mao Y. Epidemiology of contralateral breast cancer. *Cancer Epidemiol Biomarkers Prev* 1999;8:855-61.
- Chaudary MA, Millis RR, Hoskins EO, Halder M, Bulbrook RD, Cuzick J, Hayward JL. Bilateral primary breast cancer: a prospective study of disease incidence. *Br J Surg* 1984;71:711-714.
- Roubidoux MA, Helvie MA, Lai NE, Paramagul C. Bilateral primary breast cancer: early detection with mammography. *Radiology* 1995;196:427-431.
- Heron DE, Komarnicky LT, Hyslop T, Schwartz GF, Mansfield CM. Bilateral breast carcinoma: risk factors and outcomes for patients with synchronous and metachronous disease. *Cancer* 2000;88:2739-50.
- Donovan AJ. Bilateral breast cancer. *Surg Clin North Am* 1990;70:1141-9.
- Burhenne HJ, Burhenne LW, Goldberg F, Hislop TG, Worth AJ, Rebbeck PM, Kan L. Interval breast cancers in the Screening Mammography of British Columbia: analysis and classification. *AJR* 1994;162:1067-71.
- Kolb TM, Lichy J, Newhouse JH. Comparison of the performance of screening mammography, physical examination and breast US and evaluation of factors that influence them: an analysis of 27,825 patient evaluations. *Radiology* 2002;225:165-75.
- Heywang-Köbrunner S. Brustkrebsdiagnostik mit MR/überblick nach 1250 patienten. *Electromedica* 1993;61:43-52.
- Fischer U, Kopka L, Grabbe E. Breast carcinoma: effect of preoperative contrast-enhanced MR imaging on the therapeutic approach. *Radiology* 1999;213:881-8.
- Berg WA, Gutierrez L, Ness-Aiver MS, Carter WB, Bhargavan M, Lewis RS, Ioffe OB. Diagnostic accuracy of mammography, clinical examination, US, and MR imaging in preoperative assessment of breast cancer. *Radiology* 2004;233:830-49.
- Baum F, Fischer U, Vosschenrich R, Grabbe E. Classification of hypervascularized lesions in CE MR imaging of the breast. *Eur Radiol* 2002;12:1087-92.
- Heywang-Köbrunner SH, Hahn D, Schmidt H, Krichke I, Eierman W, Bassermann R, Lissner J. MR imaging of the breast using gadolinium-DTPA. *J Comput Assist Tomogr* 1986;10:199-204.
- Frouge C, Guinebretiere JM, Contesso G, Di Paola R, Blery M. Correlation between contrast enhancement in dynamic magnetic resonance imaging of the breast and tumor angiogenesis. *Invest Radiol* 1994;29:1043-9.
- Van Goethem M, Tjalma W, Schelfout K, Verslegers I, Biltjes I, Parizel P. Magnetic resonance imaging in breast cancer. *ESJO* 2006;32:901-10.
- Weinreb JC, Newstead G. MR imaging of the breast. *Radiology* 1995;196:593-610.
- Harms S, Flamig D, Hesley K, Meiches MD, Jensen RA, Evans WP, Savino DA, Wells RV. MR imaging of the breast with rotating delivery of excitation off resonance: clinical experience with pathologic correlation. *Radiology* 1993;187:493-501.
- Orel S, Mendonca MH, Reynolds C, Schnall M, Solin L, Sullivan D. MR imaging of ductal carcinoma in situ. *Radiology* 1997;202:413-20.
- Numtaz H, Hall-Craggs M, Davidson T, Walmsley K, Thurell W, Kissin MW, Taylor I. Staging of symptomatic primary breast cancer with MR imaging. *AJR* 1997;169:417-24.
- Rieber A, Merkle E, Bohm W, Brambs HJ, Tomczak R. MRI of histologically confirmed mammary carcinoma: clinical relevance of diagnostic procedures for detection of multifocal or contralateral secondary carcinoma. *J Comput Assist Tomogr* 1997;21:773-9.
- Gatzeimer W, Liersch T, Stylianou A, Buttler A, Becker H, Fischer U. Präoperative MR mammographie beim mammacarcinom. *Chirurg* 1999;70:1460-8.
- Van Goethem M, Schelfout K, Dijckmans L, Van Der Auwera JC, Weyler J, Verslegers I, Biltjes I, De Schepper A. MR mammography in the pre-operative staging of breast cancer in patients with dense breast tissue: comparison with mammography and ultrasound. *Eur Radiol* 2004;14:809-16.
- Schelfout K, Van Goethem M, Kersschot E, Colpaert C, Schelfhout AM, Leyman P, Verslegers I, Biltjes I, Van Den Haute J, Gillardin JP, Tjalma W, Van Der Auwera JC, Buytaert P, De Schepper A. Contrast-enhanced MR imaging of breast lesions and effect on treatment. *Eur J Surg Oncol* 2004;30:501-7.
- Liberman L. Breast MR imaging in assessing extent of disease. *Magn Reson Imaging Clin N Am* 2006;14:339-49.
- Pediconi F, Catalano C, Roselli A, Padula S, Altomari F, Moriconi E, Pronio AM, Kirchin MA, Passiarello R. Contrast-enhanced MR mammography for evaluation of the contralateral breast in patients with diagnosed unilateral breast cancer or high-risk lesions. *Radiology* 2007;243:670-80.
- Lehman CD, Gatsonis C, Kuhl CK, Hendrick RE, Pisano ED, Hanna L, Peacock S, Smazal SF, Maki DD, Julian TB, DePeri ER, Bluemke DA, Schnall MD, ACRIN Trial 6667 Investigators Group. MRI evaluation of the contralateral breast in women with recently diagnosed breast cancer. *N Engl J Med* 2007;356:1295-303.
- Liberman L, Morris EA, Kim CM, Kaplan JB, Abramson AF, Menell JH, Van Zee KJ, Dershaw DD. MR imaging findings in the contralateral breast of women with recently diagnosed breast cancer. *AJR* 2003;180:333-341.
- Lee SG, Orel SG, Woo IJ, Cruz-Jove E, Putt ME, Solin LJ, Czerniecki BJ, Schnall MD. MR imaging screening of the contralateral breast in patients with newly diagnosed breast cancer: preliminary results. *Radiology* 2003;226:773-78.
- Viehweg P, Rotter K, Laniado M, Lampe D, Buchmann J, Kölb H, Heywang-Köbrunner S. MR imaging of the contralateral breast in patients after breast conserving therapy. *Eur Radiol* 2004;14:402-8.
- Slanetz PJ, Edmister WB, Yeh ED, Talele AC, Kopans DB. Occult contralateral breast carcinoma incidentally detected by breast magnetic resonance imaging. *The Breast Journal* 2002;8:145-8.
- Bilimoria KY, Cambic A, Hansen NM, Bethke KP. Evaluating the impact of preoperative breast magnetic resonance imaging on the surgical management of newly diagnosed breast cancers. *Arch Surg* 2007;142:441-5.
- Del Frate C, Borghese L, Cedolini C, Bestagno A, Puglisi F, Isola M, Soldano F, Bazzocchi M. Role of pre-surgical breast MRI in the management of invasive breast carcinoma. *The Breast* 2007, doi:10.1016/j.breast.2007.02.004.
- Lehman CD, Blume JD, Thickman D, Bluemke DA, Pisano E, Kuhl C, Julian TB, Hylton N, Weatherall P, O'Loughlin M, Schnitt SJ, Gatsonis C, Schnall MD. Added cancer yield of MRI in screening the contralateral breast of women recently diagnosed with breast cancer: results from the international breast magnetic resonance consortium (IBCM) trial. *J Surg Oncol* 2005;92:9-16.